5-J86.02

261..4

Library of the Museum

OF

COMPARATIVE ZOÖLOGY,

AT HARVARD COLLEGE, CAMBRIDGE, MASS.

Founded by private subscription, in 1861.

Deposited by ALEX. AGASSIZ.

No. 4514.

April 26, 1895 - Jan. 27, 1896.

7514

JOURNAL

DE

L'ANATOMIE

ET DE

LA PHYSIOLOGIE

NORMALES ET PATHOLOGIQUES

DE L'HOMME ET DES ANIMAUX

COULOMMIERS. — IMPRIMERIE PAUL BRODARD

9753
6-67

JOURNAL

DE

L'ANATOMIE

ET DE

LA PHYSIOLOGIE

NORMALES ET PATHOLOGIQUES

DE L'HOMME ET DES ANIMAUX

(FONDÉ PAR CHARLES ROBIN)

PUBLIÉ PAR MM.

GEORGES POUCHET

Professeur au Muséum d'histoire naturelle

ET

MATHIAS DUVAL

Membre de l'Académie de médecine, professeur à la Faculté de médecine

AVEC LE CONCOURS DE

MM. les Drs BEAUREGARD, CHABRY, TOURNEUX et RETTERER

TRENTIÈME ANNÉE

1894

PARIS

ANCIENNE LIBRAIRIE GERMER BAILLIÈRE ET Cie

FÉLIX ALCAN, ÉDITEUR

108, BOULEVARD SAINT-GERMAIN, 108

1894

JOURNAL
DE
L'ANATOMIE
ET DE
LA PHYSIOLOGIE
NORMALES ET PATHOLOGIQUES
DE L'HOMME ET DES ANIMAUX

RECHERCHES SUR L'ATRÉSIE DES FOLLICULES DE GRAAF CHEZ LES MAMMIFÈRES ET QUELQUES AUTRES VERTÉBRÉS [1]

Par L.-F. HENNEGUY

(*Planches I et II*)

Dans le cours de mes recherches sur le corps vitellin de Balbiani (**13**), j'ai examiné un grand nombre d'ovaires de Vertébrés et j'ai pu observer plusieurs cas intéressants de régression des follicules de Graaf. Bien que l'atrésie des follicules ovariens soit un phénomène nettement établi aujourd'hui et reconnu normal chez la plupart des animaux, bien que le mode de disparition de l'œuf et des éléments cellulaires qui l'entourent ait été étudié avec soin par plusieurs auteurs, j'ai cru devoir attirer l'attention sur les faits que j'ai constatés chez les Mammifères, parce qu'ils me paraissent présenter une certaine importance au point de vue cytologique.

La régression des follicules de Graaf des Mammifères a été observée par Reinhardt (**24**), Grohe (**11**), Pflüger (**23**), His (**19**), Spiegelberg (**32**), Henle (**15**), Waldeyer (**36**), Slaviansky (**35**), de Sinéty (**30**), Wagener (**35**), Beigel (**5**), Beulin (**6**), et étudiée plus récemment par Ed. van Beneden (**4**), Flemming (**10**), Paladino (**22**), Lœventhal (**20**), Schottländer (**26**, **27**) et Alexenko (**1**).

1. Travail du laboratoire de M. Balbiani au Collège de France.

Schottländer ayant résumé avec soin dans son premier travail les mémoires publiés avant lui sur l'atrésie des follicules des Mammifères, je me bornerai ici à exposer le résultat de mes propres recherches et à montrer en quoi elles se rapprochent et diffèrent de celles de mes prédécesseurs.

La régression des follicules chez les autres Vertébrés a donné lieu à un moins grand nombre de travaux; cependant von Brunn (**8**) pour les Oiseaux, Strahl (**33**) pour les Reptiles, Ruge (**25**) pour les Amphibiens, Barfurth (**3**) pour les Poissons, ont publié d'importants mémoires qui sont venus étendre aux autres classes de Vertébrés les résultats généraux établis pour les Mammifères.

Pendant longtemps on n'a connu qu'un seul mode de régression de l'ovule : la dégénérescence graisseuse. Slaviansky le premier a fait connaître l'atrophie de l'œuf par l'oblitération du follicule, résultant de l'organisation d'un tissu conjonctif réticulé et sclérosé. Flemming, en 1885, a décrit un mode particulier de dégénérescence très intéressant des éléments folliculaires. Dans les cellules de la granulosa le réseau chromatique se condense en une masse compacte; les contours du noyau disparaissent; la substance chromatique se résout dans le protoplasma cellulaire en granulations plus ou moins irrégulières; puis le corps cellulaire, qui a diminué de volume, se dissout dans le liquide folliculaire, et les granulations chromatiques mises en liberté finissent elles-mêmes par disparaître. Ce processus de régression a reçu de Flemming le nom de *chromatolyse*.

Dans beaucoup de follicules dont les éléments de la granulosa étaient en dégénérescence chromatolytique, Flemming a trouvé des ovules présentant des figures karyodiérétiques représentées par un fuseau directeur, et quelquefois une sorte de globule polaire entre la membrane de l'œuf et le vitellus. Flemming admet qu'il existe une relation entre la formation précoce d'un fuseau directeur dans l'ovule et la dégénérescence de la granulosa. Il n'avait observé ces faits que chez trois Lapines.

Paladino, en 1887, et Schottländer, en 1891, ont retrouvé la dégénérescence chromatolytique de la granulosa et les figures directrices des ovules chez d'autres Mammifères, Cochon d'Inde, Rat, Souris, Chienne et Femme. Ces auteurs ont donc confirmé et étendu les observations de Flemming et montré que la chromatolyse est un mode de dégénérescence fréquent.

Enfin Paladino a appelé l'attention sur un quatrième mode de dégénérescence, déjà vu par Ed. van Beneden, en 1882, et dont l'ovule est souvent le siège : la dégénérescence hyaline. Le vitellus prend un aspect uniforme, clair et homogène, et diminue de volume; la zone pellucide s'épaissit généralement, la vésicule germinative disparaît et finalement le contenu le l'œuf, devenu réfringent, jaunit par l'iode et le picrocarmin, prend une teinte violacée par la safranine et le rouge de Magdala, bleu indigo avec le violet d'Hoffmann.

Les recherches que j'ai faites sur les ovaires de plusieurs Mammifères m'ont amené à considérer un cinquième mode de régression de l'ovule dans lequel le vitellus se divise en un certain nombre de masses, qui rappellent les blastomères d'une véritable segmentation. Ce processus de régression, auquel on peut donner le nom de *dégénérescence par fragmentation*, doit être regardé comme la dernière phase de la chromatolyse de l'ovule.

Déjà Pflüger, en 1867, avait signalé ce phénomène chez le Veau; il dit avoir vu souvent, dans les follicules en voie de dégénérescence, la sphère vitelline divisée en deux, trois, quatre parties, ayant l'apparence d'un œuf en segmentation. Schulin, en 1881, chez la Brebis, a observé également plusieurs fois la division du vitellus en masses irrégulières. Ces deux auteurs n'ont pas étudié la constitution de ces sphères vitellines qu'ils ont considérées comme résultant d'une simple destruction du contenu de l'œuf.

Mes observations sur le Rat, la Souris, le Rhinolophe et la Chatte, m'ont montré que la fragmentation de l'ovule dans les follicules atrésiés est fréquente chez certains Mammifères, et j'ai pu, sur des coupes en séries, découvrir dans les sphères vitellines de curieux phénomènes chromatolytiques. Le résultat de ces observations a été publié dans une note insérée aux Comptes rendus de l'Académie des sciences, le 15 mai 1893 (**14**). Depuis cette époque, grâce à l'obligeance de M. le professeur Nicolas, de Nancy, j'ai eu connaissance d'un travail de Janosik (**17**) sur le même sujet, dans lequel il a constaté la segmentation de l'ovule, pendant l'atrésie du follicule, chez la Lapine et le Cochon d'Inde. Janosik et moi, nous sommes donc arrivés à des résultats semblables sur la dégénérescence fragmentaire et d'une façon absolument indépendante. Mais le professeur de Prague n'a pas vu les phénomènes chromatolytiques qui constituent le résultat le plus intéressant de mes recherches.

Dans la première partie de ce mémoire je décrirai successivement les différents aspects des follicules et des ovules en voie de régression que j'ai observés. J'insisterai surtout sur ceux des Mammifères, spécialement sur ceux qui étaient en voie de dégénérescence par fragmentation. Je rapporterai aussi quelques cas de régression folliculaire que j'ai rencontrés dans des ovaires d'Oiseaux, de Reptiles et d'Amphibiens.

Les matériaux qui ont servi à mes recherches étaient les mêmes que ceux que j'avais utilisés pour mon étude du corps vitellin de Balbiani. Les ovaires étaient pour la plupart pris sur des animaux, immédiatement après la mort, fixés par le liquide de Flemming, coupés en séries, et les coupes colorées soit par la méthode de Bizzozero, soit par la safranine, ou l'hématoxyline. La coloration par la safranine m'a donné les plus belles préparations.

Dans la seconde partie de mon travail je discuterai les faits observés et j'établirai les considérations générales que leur étude m'a suggérées.

I

Rat (*Mus decumanus*). *Ovaire A.* — La figure 1 (Pl. I) représente la coupe d'un follicule en dégénérescence chromatolytique. L'ovule, qui mesure $0^{mm},06$ de diamètre, n'a pas de membrane d'enveloppe distincte; son vitellus finement réticulé, comme dans un œuf normal, ne présente rien de particulier. La vésicule germinative, au centre du vitellus, est très réduite; ses éléments chromatiques, en forme de bâtonnets très courts, sont rassemblés en un petit peloton indiquant une prochaine division indirecte. Autour de l'ovule, les cellules de la granulosa sont peu distinctes; leurs corps protoplasmiques se sont en grande partie fusionnés de manière à constituer une sorte de syncytium, creusé de lacunes irrégulières et renfermant des noyaux, dont les uns sont encore normaux et dont les autres sont en chromatolyse. Les noyaux les plus rapprochés de l'ovule sont les plus altérés, tandis que ceux qui occupent la périphérie de la granulosa ont encore pour la plupart leur réseau chromatique. En dehors de ce syncytium, la membrane propre du follicule (membrane de Slavjansky) n'est plus visible; à sa place se trouvent des cellules piriformes, très allongées, provenant probablement d'une transformation hypertrophique des cellules endothéliales. La thèque du follicule est constituée par des faisceaux

d'éléments conjonctifs piriformes entremêlés de traînées ou d'amas de cellules interstitielles; celles-ci sont remplies de granulations graisseuses, noircies par l'acide osmique, les plus grosses granulations entourant le noyau, tandis que les plus fines sont à la périphérie de la cellule.

Ovaire B. — La figure 2 est relative à un follicule B^1 appartenant à un autre Rat que celui qui a donné la figure précédente. La membrane granuleuse et l'ovule ont été seuls représentés, la thèque folliculaire ayant une structure normale. L'ovule, comme dans le cas précédent, est dépourvu de zone pellucide; son vitellus offre un aspect tout à fait spécial. Il est rempli de petits filaments très délicats, constitués de fines granulations juxtaposées en séries linéaires. A la périphérie du vitellus les filaments sont en général disposés perpendiculairement à la surface de l'œuf. Dans la partie centrale, ils sont moins rectilignes, et s'entrecroisent, formant par leur ensemble un réticulum semblable à celui qui s'observe dans les œufs normaux. Dans l'ovule se voit très distinctement un fuseau de direction, perpendiculaire à la surface, mais à une certaine distance de celle-ci. La plaque équatoriale un peu irrégulière est constituée par des chromosomes arrondis et inégaux. A l'extrémité du diamètre ovulaire passant par le grand axe du fuseau, et du côté le plus éloigné de ce fuseau, se trouve une petite masse vitelline bien distincte, enchâssée dans une dépression creusée à la surface de l'ovule.

Une autre figure du même ovule (fig. 3), prise dans une coupe suivante, montre la même masse vitelline plus volumineuse, la coupe passant par son milieu. Dans l'intérieur de cette masse vitelline, séparée du reste de l'ovule, se trouvent des chromosomes en bâtonnets disposés radiairement autour d'un centre clair.

On peut considérer la petite masse distincte du reste du vitellus comme un premier globule polaire, ainsi que l'a déjà fait Flemming, qui a observé des formations semblables. Il faut remarquer, en effet, que ce globule polaire, qui mesure dans son plus grand diamètre 20 μ, a le même volume qu'un globule polaire normal qui mesure aussi en moyenne 20 μ. Par contre ce globule polaire est éloigné du fuseau de direction, qui, dans un œuf normal, serait situé au contraire dans le voisinage du premier globule.

Enfin, outre les éléments chromatiques contenus dans la plaque équatoriale du fuseau et dans le globule polaire, on voit dans chaque coupe de l'ovule un chromosome arrondi; le premier

(fig. 2) est situé près du globule polaire, et occupe le milieu d'un petit faisceau de filaments achromatiques; l'ensemble de cette formation a l'apparence d'un petit fuseau de direction rudimentaire pourvu d'un seul chromosome. L'autre élément chromatique se trouve à une petite distance du fuseau principal, et il est entouré de lignes rayonnantes, claires (fig. 3).

La granulosa n'a pas la même constitution que celle du follicule précédent. Ses cellules ont conservé leurs contours; elles ont une forme polyédrique irrégulière et sont pressées les unes contre les autres; les plus internes sont aplaties et disposées en une couche à peu près continue. Dans l'épaisseur de la granulosa se trouvent des cavités, renfermant une ou deux cellules arrondies, libres et pourvues d'un ou plusieurs noyaux rappelant ceux des leucocytes. Dans quelques-unes de ces cellules le noyau est remplacé par un ou deux gros grains chromatiques, comme dans les cellules en voie de chromatolyse. Il est difficile de se prononcer sur la nature de ces cellules; il me paraît probable que les unes sont de véritables leucocytes ayant pénétré dans le follicule, et que les autres sont des éléments de la granulosa en chromatolyse.

Entre l'ovule et la granulosa il existe un large espace rempli de liquide, qui s'est coagulé sous l'influence du réactif fixateur et qui est représenté par un coagulum réticulé. Dans la cavité folliculaire se trouvent également quelques éléments cellulaires libres ayant l'apparence de leucocytes et quelques noyaux libres, provenant de la destruction de cellules de la granulosa.

Le même ovaire B renfermait d'autres follicules en voie de dégénérescence plus avancée. L'un d'eux B^2 (fig. 4), dont la granulosa offre à peu près le même aspect que dans le follicule que je viens de décrire, contient un ovule fragmenté. Celui-ci est dépourvu de membrane d'enveloppe; son vitellus est divisé en huit masses indépendantes, de volume inégal et de forme irrégulière. La première coupe intéressant l'ovule montre quatre sphères de segmentation; trois d'entre elles contiennent des éléments chromatiques, la quatrième en est dépourvue. La sphère située à gauche renferme deux corpuscules colorés arrondis et de taille inégale : la sphère médiane, qui sur la coupe présente une forme triangulaire, montre un petit fuseau karyodiérétique très net, dont la plaque équatoriale est constituée par quelques petits chromosomes; aux extrémités du fuseau on ne voit aucune figure radiée, ni aucun centrosome.

La sphère inférieure, dont la section est également triangulaire, contient un fuseau karyodiérétique coupé obliquement au niveau de la plaque équatoriale, dont les éléments se montrent disposés en couronne. Enfin la quatrième sphère, plus grande que les autres, ne présente, au moins sur cette coupe, aucun élément chromatique.

Les figures 5 et 6 représentent deux autres coupes du même ovule, qui dans ma préparation était réparti sur six coupes en séries. La première (fig. 5) montre cinq masses vitellines dont les deux supérieures sont les mêmes que celles qui occupent des positions correspondantes dans la figure 4, et les trois autres sont des sphères qui n'étaient pas intéressées par la coupe précédente; parmi celles-ci, l'une renferme un fuseau karyodiérétique coupé obliquement au niveau de la plaque équatoriale, l'autre possède un noyau vésiculeux, en bisac, dont les éléments chromatiques occupent la périphérie. La troisième coupe comprend quatre masses vitellines dont les trois supérieures sont les mêmes que dans la coupe précédente, tandis que la quatrième est une nouvelle sphère, renfermant un petit grain chromatique unique. L'ovule de ce follicule était donc divisé en huit sphères, de volume très inégal, dont six renfermaient des éléments chromatiques, et dont deux en étaient dépourvues.

Le liquide du follicule B^2 est coagulé en un réticulum bien différent de celui du follicule B^1. Les travées de ce réticulum sont beaucoup plus épaisses que celles du réticulum B^1 et formées de granulations plus régulières et plus grosses.

Les figures 7, 8 et 9 représentent trois coupes successives de l'ovule d'un troisième follicule B^3 plus volumineux que les précédents et dont la cavité mesure, dans son plus grand diamètre, $0^{mm},26$. L'ovule, de forme irrégulièrement ovoïde, est ici encore entouré d'une membrane très mince, visible seulement sur quelques points de sa périphérie où elle s'est détachée du vitellus. Celui-ci est segmenté en masses encore plus inégales que dans l'ovule du follicule B^2 et pressées les unes contre les autres.

La masse vitelline est divisée, par une ligne transversale, en deux grosses sphères, qui elles-mêmes renferment à leur périphérie des sphères beaucoup plus petites qui paraissent y être enchâssées. La dispersion des éléments chromatiques de la vésicule germinative dans le vitellus est encore plus accusée que dans les ovules précédents. On observe en effet, dans l'ensemble des trois coupes,

cinq petits fuseaux rudimentaires constitués par quelques filaments achromatiques, et de quatre ou cinq chromosomes très réduits, véritables granulations colorées, mais disposées d'une manière régulière, en plaque équatoriale. Outre ces fuseaux, il y a des grains chromatiques isolés dans les grosses et dans les petites sphères. Dans l'une de ces dernières, située au centre de l'ovule et enchâssée dans la grosse sphère inférieure, autour d'une vésicule centrale, claire, se trouvent de petits grains colorés à peu près égaux. L'autre petite sphère, périphérique et enchâssée également dans la grosse sphère inférieure, renferme un petit noyau vésiculeux à côté duquel on voit deux grains chromatiques. Enfin dans la grosse sphère supérieure, on voit une petite sphère, occupée par une vésicule centrale, claire, et dont tout l'intérieur, compris entre cette vésicule et la périphérie, est occupé par un réseau chromatique délicat, à filaments constitués par de fines granulations. Cette sphère représente-t-elle un noyau, ou bien une masse vitelline dans laquelle les éléments chromatiques dispersés se sont disposés en un réseau, rappelant celui d'un noyau? Cette dernière interprétation me paraît la plus acceptable.

La granulosa du follicule B^3 présente à peu près le même aspect que celle des follicules B^1 et B^2. Le liquide folliculaire est coagulé en une masse homogène, très finement granuleuse, ne montrant aucun réseau comparable à ceux des autres follicules du même ovaire. Autour de l'ovule il existe une zone claire, représentant un vide produit au moment de la coagulation du liquide qui s'est rétracté.

Enfin le vitellus de l'ovule segmenté du follicule B^3 offre la même structure que celui de l'ovule du follicule B^1. Il renferme un grand nombre de bâtonnets granuleux dirigés dans tous les sens, mais souvent parallèles entre eux.

L'ovaire B contenait encore un follicule B^4 à l'un des derniers stades de la dégénérescence, accompagnée de la segmentation de l'ovule (fig. 10). La cavité folliculaire est très réduite; elle renferme en son centre un groupe d'une vingtaine de petites sphères de segmentation, situées au milieu d'une masse réticulée provenant de la coagulation du liquide folliculaire. La périphérie de la cavité est occupée par des cellules qui paraissent appartenir à la granulosa. Ces cellules sont accumulées aux deux extrémités de la cavité folliculaire allongée. Elles sont entremêlées de cellules conjonctives à noyau fusiforme, et beaucoup d'entre elles renferment

des granulations graisseuses, noircies par l'acide osmique. En dehors de la granulosa, les enveloppes du follicule ont disparu et il n'existe qu'un tissu conjonctif embryonnaire, dont les cellules peu distinctes possèdent encore pour la plupart des noyaux arrondis.

Les sphères résultant de la segmentation de l'ovule ont un aspect particulier. Elles sont constituées par un plasma homogène, parcouru par un réseau très délicat à peine coloré. Dans l'une d'elles on constate la présence d'un gros fragment de chromatine. Sur d'autres coupes du même follicule, on voit au milieu des sphères de segmentation des cellules plus petites, avec un noyau très net, et identiques aux cellules de la granulosa. Celles-ci tendent, en effet, à envahir la masse ovulaire segmentée et se transforment très probablement en phagocytes qui achèvent de détruire le contenu du follicule.

Ovaire C. — Cet ovaire renfermait plusieurs follicules en voie de dégénérescence, dont quelques-uns présentaient des phénomènes intéressants. Dans le follicule C^1 (fig. 12) la granulosa était entièrement en dégénérescence chromatolytique. Les cellules dissociées, ou réunies en petits groupes, étaient répandues irrégulièrement dans le liquide folliculaire coagulé. Quelques-unes, très rares, avaient conservé leur aspect normal; les autres étaient remplacées par de petites masses protoplasmiques, à peu près arrondies, de dimensions inférieures à celles des cellules, et renfermant un ou plusieurs corpuscules chromatiques, homogènes ou vésiculaires et fortement colorés.

L'ovule situé à peu près au centre du follicule mesure $0^{mm},055$ de diamètre. Sa zone pellucide a en partie disparu; sur une des moitiés de l'ovule elle a conservé son épaisseur et son aspect normal; sur l'autre moitié, elle manque complètement. La partie qui a persisté est détachée de la surface du vitellus à ses deux extrémités, et se termine par deux pointes effilées dans la zone claire qui entoure l'ovule. Cette disposition est évidemment due à une rétraction de l'œuf sous l'influence des réactifs; les bords de la zone pellucide sont restés fixés au coagulum du liquide folliculaire. Le vitellus de l'ovule a le même aspect que celui des figures 2, 7, 8 et 9, mais la structure fibrillaire est ici encore plus accusée. La vésicule germinative a disparu; à sa place se trouve un fuseau de direction parallèle à la surface de l'œuf, et dans la région où la zone pellucide a disparu. A côté du fuseau, un globule polaire,

renfermant des éléments chromatiques allongés, fait saillie à la surface du vitellus. Le protoplasma qui constitue ce globule polaire contient, comme le vitellus de l'œuf, des corps en bâtonnets incolores.

Ovaire D. — Les follicules sont normaux, mais plusieurs ovules, tels que celui représenté fig. 13, ont un vitellus entièrement fibrillaire. L'ovule est entouré d'un disque proligère dont les cellules n'ont subi aucune dégénérescence. La zone pellucide est intacte, et présente en certains points des stries radiées très nettes. La vésicule germinative située à une petite distance de la surface de l'œuf, possède un réticulum chromatique, formé par de fines granulations pour la plupart disposées en séries. De même que dans l'ovule du follicule C^1 (fig. 12), le vitellus est entièrement constitué par de très fins bâtonnets non colorables, donnant la sensation, lorsqu'ils sont examinés avec de très puissants objectifs, d'être formés de granulations placées bout à bout. Ces filaments, dans la région périphérique de l'œuf, sont nettement perpendiculaires à la surface, dans le reste de l'œuf, ils sont disposés ainsi que je l'ai déjà dit, pour les ovules des follicules B^1 et B^3, parallèlement entre eux, pour former de petits faisceaux qui s'entrecroisent dans tous les sens.

La structure fibrillaire du vitellus était beaucoup plus nette dans les ovules de l'ovaire D, ovules en apparence normaux, que dans les ovules en voie de dégénérescence des ovaires B et C. Malgré leur apparence normale, je suis porté à croire que les ovules de l'ovaire D étaient destinés à dégénérer et auraient présenté ultérieurement le même aspect que ceux des figures 2 et 12.

Rhinolophe (*Rhinolophus ferrum-equinum*). — Je n'ai examiné que les ovaires d'un seul individu. Les deux organes présentaient à peu près la moitié de leurs follicules en voie de dégénérescence avec des processus variables. Je ne décrirai ici que les aspects les plus remarquables. Un premier follicule A (fig. 21) renferme un ovule de 0^{mm}, 07 de diamètre, qui occupe le centre de la cavité folliculaire. A la partie externe de celle-ci, immédiatement en contact avec la membrane propre du follicule, on observe une couche de cellules polyédriques dont les contours, du côté de la cavité, sont mal délimités. Le protoplasma de ces cellules s'est écoulé en traînées, anastomosées les unes avec les autres de manière à constituer un réseau, qui se relie à un autre réseau provenant de la désagrégation des cellules centrales du follicule. Le noyau des cellules est normal et ne présente aucune trace de chromatolyse.

Ici la dégénérescence ne semble intéresser que le protoplasma, qui renferme dans beaucoup de cellules des granulations graisseuses noircies par l'acide osmique, des vacuoles, et qui difflue. Autour de l'ovule se trouve une zone claire, homogène, légèrement teintée en brun, résultant de la coagulation du liquide folliculaire. Cette zone irrégulière envoie sur tout le pourtour de son bord externe des prolongements filiformes qui s'anastomosent avec ceux du réseau protoplasmique provenant de la désagrégation des cellules folliculaires. Le liquide du follicule A, plus visqueux que celui des follicules normaux ou des follicules dégénérés que j'ai décrits chez le Rat, s'est coagulé, sous l'influence du liquide de Flemming, en une masse compacte, et non sous forme de réseau comme cela a lieu ordinairement. Entre la zone de liquide coagulé et l'ovule, il existe quelques noyaux cellulaires, dont la plupart sont encore entourés d'une petite masse protoplasmique irrégulière.

L'ovule possède une membrane très mince sur les deux tiers de sa périphérie, épaissie et formée de couches concentriques sur l'autre tiers. Cette membrane est restée incolore après l'action de la safranine. Le vitellus est à peu près homogène, parcouru seulement par un réticulum très fin, peu visible; il renferme de nombreuses granulations graisseuses, noircies par l'acide osmique, et irrégulièrement réparties dans son intérieur. Non loin de la surface de l'œuf se trouve un fuseau de direction très net, avec une plaque équatoriale formée d'un petit nombre de grains chromatiques assez volumineux.

Un second follicule B (fig. 22), à peu près de mêmes dimensions que le précédent, possède une granulosa tout à fait normale. Ses parois internes sont tapissées par plusieurs couches de cellules polygonales régulièrement constituées. Une petite cavité, en forme de croissant, remplie de liquide coagulé, occupe à peu près la partie centrale du follicule, l'ovule entouré de cellules épithéliales étant repoussé vers l'une des extrémités du follicule.

La coupe de l'ovule représente un croissant épais, dont la concavité est tournée vers l'extrémité proximale du follicule. Le vitellus est entouré d'une membrane vitelline d'apparence homogène, ayant la même épaisseur sur toute son étendue, et colorée en rose par la safranine. Le contenu de l'ovule est finement granuleux et ne contient pas de gouttelettes graisseuses.

Dans l'une des extrémités du croissant, immédiatement au-des-

sous de la membrane vitelline, se trouve un fuseau de direction, à peu près identique à celui de l'ovule du follicule A. D'autres follicules, arrivés au même stade de développement, pourvus d'une granulosa normale, sans trace de dégénérescence chromatolytique ou graisseuse, renferment des ovules déformés par l'action des réactifs, comme celui du follicule B, mais ne contenant pas de figures directrices; dans ceux-ci la vésicule germinative, déformée également et généralement aplatie, présente une structure régulière.

Je n'ai observé qu'un seul cas de fragmentation de l'ovule, chez le Rhinolophe. Un follicule C (fig. 23), dans un état d'atrophie déjà avancé, ne présente plus, entre sa membrane propre et l'ovule, de granulosa distincte. Celle-ci est remplacée par deux ou trois couches de cellules aplaties constituant une sorte de tissu compact, rappelant celui de la thèque folliculaire et creusé de nombreuses lacunes allongées. Au milieu de ce tissu il existe encore quelques rares cellules épithéliales, polyédriques, ayant conservé l'aspect normal des cellules de la granulosa. L'ovule, dont la section est elliptique, occupe la plus grande partie du follicule. Sa membrane vitelline n'est pas visible; elle se confond avec le tissu conjonctif de nouvelle formation, circonvoisin. Le vitellus est divisé en segments de dimensions très inégales. Un gros segment qui occupe les deux tiers de l'ovule, est accolé à une dizaine de segments beaucoup plus petits, disposés en croissant, autour de l'une de ses extrémités. Le protoplasma du gros et des petits segments, finement réticulé, renferme de nombreuses gouttelettes graisseuses, dont quelques-unes sont assez volumineuses. Les petits segments sont complètement dépourvus d'éléments nucléaires, et de corps colorables. Le gros segment contient deux noyaux de grande taille, situés l'un près de l'autre, de dimensions un peu différentes. Ces noyaux sont à l'état de repos et présentent un réticulum faiblement coloré par la safranine. Ils proviennent très probablement d'une division de la vésicule germinative, le volume des deux noyaux réunis étant sensiblement égal à celui de la vésicule germinative d'un ovule normal ayant les mêmes dimensions.

Si les ovaires de Rhinolophe que j'ai examinés ne présentaient qu'un seul ovule fragmenté, ils étaient par contre très riches en follicules atrésiés, dans lesquels la granulosa avait entièrement disparu, comme l'avait déjà constaté Ed. Van Beneden (**4**), et dont

les ovules paraissaient libres au milieu du stroma ovarien. Beaucoup de ces ovules, déformés, plissés ou aplatis, sont pourvus d'une zone pellucide fortement épaissie, homogène, et se colorant par la safranine. Le vitellus ordinairement très réduit n'occupe pas toute la cavité de l'ovule; souvent il est homogène et d'apparence vitreuse, ou il renferme des granulations graisseuses. Plusieurs ovules, ainsi dégénérés, contiennent des éléments nucléaires multiples (Pl. I, fig. 19 et 20), un peu plus petits que les noyaux des cellules de la granulosa. Ces éléments nucléaires proviennent-ils d'une division répétée de la vésicule germinative, ou bien de cellules ayant pénétré dans l'œuf? Bien qu'il soit difficile de se prononcer entre ces deux hypothèses, la seconde me paraît la plus probable. On observe, en effet, quelquefois, en dehors de l'ovule (fig. 20), accolés à la surface de la zone pellucide, des éléments cellulaires, dont les noyaux sont identiques à ceux qui sont dans l'intérieur de l'ovule.

Musaraigne (*Sorex vulgaris*). — Deux ovaires de Musaraigne ne présentaient pas d'ovules en voie de segmentation, mais beaucoup de follicules en dégénérescence atrophique ou hyaline. Le follicule A (fig. 14), peu développé, possède une granulosa, dont la couche externe est normale, tandis que la couche interne est en pleine dégénérescence chromatolytique. Il n'existe pas encore de liquide folliculaire; l'ovule occupe le centre du follicule et n'est séparé des cellules dégénérées que par un espace vide, produit par la rétraction des éléments. L'ovule est entouré d'une membrane vitelline épaisse, colorée par la safranine. Le vitellus à peu près homogène est creusé à sa périphérie de grandes vacuoles. Il renferme des éléments chromatiques, en forme de bâtonnets, répartis en deux groupes inégaux : l'un périphérique composé de deux bâtonnets parallèles à la surface de l'œuf; l'autre, plus central, formé de plusieurs bâtonnets disposés irrégulièrement autour d'un centre. Ni dans la coupe représentée fig. 14, ni dans les autres coupes du même ovule, on ne voit de filaments achromatiques en rapport avec les éléments chromatiques.

Un autre follicule B (fig. 15), dans un état de dégénérescence plus avancée, dont la granulosa a disparu et est remplacée par une couche de cellules piriformes, analogues à celles de la thèque, renferme un ovule ayant le même aspect que celui du follicule A, mais dont le vitellus se colore assez fortement par la safranine.

Cette coloration du vitellus s'observe dans tous les cas de dégénérescence hyaline et est d'autant plus accentuée que la dégénérescence est plus avancée. L'ovule B, pourvu d'une zone pellucide plus épaisse que celle de l'ovule A, contient de nombreux corpuscules chromatiques, arrondis ou plus ou moins en forme de bâtonnets, et répartis très irrégulièrement dans son intérieur. La vésicule germinative subit dans ce cas une chromatolyse identique à celle des cellules folliculaires, aboutissant à une dispersion de la chromatine.

Le follicule C (fig. 16), un peu moins avancé dans sa dégénérescence que le précédent, contient un ovule, à vitellus moins homogène que celui des ovules A et B et finement réticulé. La chromatine de la vésicule germinative y est répandue sous forme de petits corpuscules arrondis, dont les uns sont distribués isolément dans le vitellus, tandis que les autres sont situés sur le trajet de quatre faisceaux de filaments achromatiques. Les faisceaux, sensiblement parallèles entre eux, se présentent sous la forme de petits fuseaux, mal conformés.

Souris et Souris blanche. — L'atrésie des follicules est très fréquente chez ce Rongeur, comme chez le Rat. J'ai trouvé chez la Souris blanche deux ovules fragmentés à peu près identiques à celui du Rhinolophe. L'un de ces ovules (fig. 18), contenu dans un follicule de développement moyen dont la granulosa ne présente rien de particulier, est situé au milieu d'une grande cavité, remplie de liquide coagulé; un petit groupe de cellules folliculaires est resté seul en contact avec l'ovule. La zone pellucide, d'épaisseur variable dans ses contours, est écartée du vitellus. Celui-ci montre à sa périphérie plusieurs petites masses protoplasmiques incluses dans la masse principale. Le gros segment renferme deux noyaux, pourvus d'un réseau chromatique, mais dans lesquels la chromatine tend à se condenser en gros grains irréguliers. Outre ces deux noyaux, on voit dans le vitellus des corpuscules chromatiques isolés. Les petits segments ne contiennent pas d'éléments colorables.

Le second ovule segmenté était semblable au premier.

La Souris m'a fourni une observation intéressante parce qu'elle permet de concevoir de quelle manière prennent naissance les aspects des figures 15 et 16.

Un follicule peu développé (fig. 17) est presque entièrement

remplie par un ovule volumineux qui mesure 0^{mm}, 085 de diamètre. La granulosa est constituée par une rangée de cellules polyédriques, appliquées contre la membrane propre du follicule; ces cellules sont allongées dans le sens des rayons de la cavité folliculaire; leur noyau est basilaire. Une seconde couche cellulaire, constituée par des éléments aplatis, est immédiatement accolée à la membrane vitelline de l'ovule. Entre les deux couches cellulaires de la granulosa se trouvent des fissures remplies d'un coagulum finement granuleux. L'ovule est pourvu d'une membrane très mince et colorée; son vitellus est finement réticulé. Le centre de l'œuf est occupé par une grande vésicule germinative qui ne renferme que quelques rares éléments chromatiques de petite taille, disposés sans ordre, et deux petites masses, plus volumineuses, à contours irréguliers, et faiblement colorées. En dehors de la vésicule germinative, le vitellus est parsemé de granulations chromatiques plus grosses que celles de la vésicule germinative et d'une coloration plus vive. A la périphérie de l'ovule se trouve un noyau libre, ayant le même aspect que celui des cellules de la granulosa, et provenant sans doute d'une cellule immigrée dans l'œuf. Les granulations chromatiques intra-vitellines me paraissent provenir de la vésicule germinative; on en voit, en effet, de toutes semblables à la face interne et à la face externe de la membrane de la vésicule. Je reviendrai plus tard sur l'interprétation qu'il convient de donner, selon moi, aux faits que je viens de décrire.

Chatte. — Les ovaires d'une jeune Chatte de quatre mois m'ont offert plusieurs exemples de dégénérescence graisseuse de l'ovule et d'atrésie du follicule par transformation des cellules de la granulosa en éléments du tissu conjonctif. Je n'ai observé qu'un seul cas de segmentation de l'ovule : le vitellus était divisé en deux masses arrondies à peu près égales, dans lesquelles je n'ai pu découvrir d'éléments nucléaires; mais n'ayant pu recueillir toutes les coupes contenant l'ovule, cette observation incomplète établit seulement que l'ovule contenu encore dans des follicules non arrivés à maturité, peut se fractionner chez la Chatte, comme dans les autres espèces que j'ai citées plus haut.

La dégénérescence graisseuse s'observe déjà dans les très jeunes ovules de la zone superficielle de l'ovaire, dont les follicules ne possèdent qu'une ou deux cellules aplaties, très difficiles à voir; plusieurs renferment de grosses granulations graisseuses. Les folli-

cules plus avancés ayant une granulosa formée de plusieurs couches de cellules sont ceux que l'atrésie atteint en plus grand nombre.

Le follicule A (fig. 24) possède une granulosa à plusieurs couches dont les cellules sont normales; il n'existe pas de cavité remplie de liquide. L'ovule dont les contours sont un peu irréguliers possède une zone pellucide qui commence à s'altérer. Son épaisseur n'est pas partout la même. Dans sa partie la plus épaissie, elle est creusée de vacuoles allongées parallèlement à la surface de l'œuf; sur d'autres points de sa périphérie, elle présente de petites aspérités. Le vitellus de l'œuf renferme de grandes vacuoles, surtout au contact de la vésicule germinative et de grosses gouttelettes graisseuses. La vésicule germinative, de section rectangulaire, est parcourue d'un réseau chromatique et possède une grosse tache germinative faiblement colorée.

Le follicule B (fig. 25) est dans un état de dégénérescence plus avancé que le précédent. La granulosa est très réduite; ses cellules, sur la plus grande partie de la périphérie de l'ovule, sont aplaties et commencent à se transformer en éléments conjonctifs. Dans la thèque du follicule, la plupart des cellules interstitielles sont chargées de granulations graisseuses. L'ovule est entouré d'une couche épaisse, constituée par une substance homogène, réfringente, se colorant assez fortement par la safranine, et creusée de grandes vacuoles. Cette couche envoie des prolongements entre les cellules de la granulosa les plus rapprochées de l'œuf. La zone pellucide n'est plus visible, mais la couche homogène et vacuolaire qui entoure l'œuf paraît résulter de la transformation de la zone pellucide. Celle-ci a subi, en effet, sur toute son étendue et à un plus haut degré, l'altération qui s'observe au début en un point de l'enveloppe de l'ovule du follicule A. Elle s'est ramollie, gonflée, creusée de nombreuses vacuoles à sa surface externe, et sa substance a diffluë en s'infiltrant entre les cellules voisines; elle renferme même un noyau aplati qui a pénétré presque jusqu'au contact du vitellus. Ce qui tend à faire admettre cette sorte de dégénérescence colloïde de la zone pellucide, c'est qu'en un point de la périphérie de l'ovaire (fig. 25, *a*), où la couche homogène vacuolaire présente son minimum d'épaisseur, on peut voir encore une zone interne plus colorée qui représente la zone pellucide commençant seulement à s'altérer sur sa surface externe.

L'ovule est remarquable par la quantité de graisse qu'il ren-

ferme ; elle est sous forme de grosses gouttes de forme irrégulière, complètement noircies par l'acide osmique. Quelques-unes de ces gouttes sont rétractées et offrent à côté d'elles un espace vide.

Le follicule C (fig. 26) a atteint à peu près le dernier degré de dégénérescence ; son volume est considérablement réduit. La granulosa n'existe que dans l'une des moitiés de la cavité folliculaire, sous forme d'une seule rangée de cellules polygonales, et de quelques cellules aplaties ou étoilées. L'ovule ratatiné est entouré d'une zone dense, épaisse, homogène, très réfringente, très colorée par la safranine, et hérissée de nombreux prolongements dont quelques-uns arrivent encore au contact des cellules de la granulosa. Il est facile de voir que cet aspect est dû à une rétraction et à une condensation de la substance colloïde provenant de la zone pellucide, qui entourait l'ovule du follicule B, dont les vacuoles ont disparu. Le contenu de l'œuf se présente sous forme de petites masses irrégulières d'une substance hyaline, renfermant de nombreuses granulations graisseuses, et se colorant faiblement par la safranine. On ne trouve dans ces masses aucune trace d'éléments chromatiques.

Les ovaires des autres Mammifères que j'ai étudiés ne m'ont présenté rien de particulier au point de vue de l'atrésie des follicules. J'ai trouvé chez la Lapine et le Cochon d'Inde de nombreux follicules dont l'épithélium était en chromatolyse, mais ce n'est que chez le Cochon d'Inde que j'ai observé, dans l'ovule, des figures de karyodiérèse sous forme de fuseaux. Les ovaires de Cochon d'Inde et de Taupe m'ont montré beaucoup de follicules en dégénérescence hyaline, accompagnée souvent de dégénérescence graisseuse. Enfin les ovaires provenant d'un jeune Kangourou, d'une espèce indéterminée, renfermaient un grand nombre de jeunes ovules en dégénérescence graisseuse, entourés de cellules en chromatolyse.

Mes recherches sur l'atrésie des follicules de Graaf chez les autres Vertébrés sont beaucoup moins complètes que celles que j'ai pu faire chez les Mammifères. Chez les Oiseaux, les Reptiles et les Amphibiens, je n'ai observé qu'un petit nombre de cas d'atrésie folliculaire à un stade déjà assez avancé. Les Poissons osseux m'ont fourni des matériaux plus intéressants dont je réserve l'étude pour un travail spécial.

Oiseaux. — Les ovaires de Poule et de Moineau que j'ai examinés ne présentaient pas de follicules en voie de dégénérescence. Un ovaire de Cigogne en offrait au contraire plusieurs, mais arrivés au même stade d'atrésie. Je ne décrirai que l'un d'eux.

Le follicule mesure $0^{mm},88$ dans son plus grand diamètre; il est représenté dans son ensemble à un faible grossissement fig. 27; la figure 28 reproduit, au même grossissement que celui des figures relatives aux Mammifères, un fragment de la paroi du follicule. A première vue, on constate l'épaississement de la granulosa. Tandis que dans un follicule normal la granulosa, chez la Cigogne, est constituée par deux assises de cellules, dans ce follicule atrésié elle comprend une douzaine d'assises cellulaires. Cette granulosa hypertrophiée est parcourue par de nombreux vaisseaux sanguins, dont quelques-uns de fort calibre, provenant des vaisseaux de la thèque conjonctive du follicule. Les cellules de la granulosa sont polygonales et n'offrent pas de dégénérescence chromatolytique. L'ovule est remplacé par une masse cellulaire creusée de lacunes nombreuses; la membrane vitelline a entièrement disparu. Les cellules qui remplissent la partie centrale du follicule sont toutes à peu près semblables entre elles et de même volume; chacune d'elles est formée par une petite masse protoplasmique vacuolaire, finement réticulée, légèrement colorée par l'acide osmique, et renfermant souvent de petites granulations graisseuses; elle possède à son centre un noyau, à contours généralement irréguliers. Quelles sont l'origine et la nature de ces cellules? Deux hypothèses sont possibles : 1° elles résultent d'une fragmentation du vitellus aboutissant à une segmentation presque régulière; 2° ce sont des phagocytes, globules blancs du sang ou cellules de la granulosa, qui se sont nourris du vitellus de l'œuf et ont fini par se substituer à lui. L'absence de follicules en voie de dégénérescence moins avancée ne permet pas de se prononcer catégoriquement entre ces deux hypothèses. En rapprochant mon observation faite sur le follicule de la Cigogne, de celle faite sur le follicule B^4 (fig. 10) du Rat, et de celle que j'exposerai plus loin, faite sur le Lézard vivipare (fig. 29), je crois qu'il est possible d'émettre une troisième hypothèse qui me paraît la plus acceptable. Il est probable que l'ovule a dû commencer par se fractionner irrégulièrement en masses vitellines inégales, pour la plupart privées de noyaux. Puis ces masses vitellines ont été envahies par des cellules de la granulosa, peut-être asso-

ciées à des leucocytes, qui se sont nourries à leurs dépens et ont fini par absorber complètement le vitellus de l'œuf. Sous l'influence de cette alimentation abondante, les cellules de la granulosa ont proliféré, ce qui explique l'épaisseur considérable de la granulosa. En examinant de près la zone limite entre la granulosa et la masse cellulaire d'origine vitelline, on constate que les cellules riches en vitellus s'incorporent à la granulosa, et on trouve toutes les formes de passage entre ces cellules et celles de la granulosa. A un stade plus avancé de la dégénérescence folliculaire, ainsi que j'ai pu l'observer chez la Cigogne, toutes les cellules, qui occupaient la place de l'ovule, se transforment d'abord en cellules polygonales, puis, de même que celles de la granulosa, en éléments fusiformes, qui constituent un noyau conjonctif, le dernier terme de l'évolution du follicule atrésié.

Reptiles. — Plus heureux pour les Reptiles que pour les Oiseaux, j'ai pu observer chez le Lézard vivipare et chez l'Orvet plusieurs phases de l'atrophie des follicules. La figure 29 représente l'une des nombreuses coupes d'un follicule de Lézard vivipare, dessinée à un faible grossissement; la figure 30 reproduit un fragment de la périphérie du même follicule. La granulosa est formée de plusieurs couches de cellules polygonales dont quelques-unes présentent un commencement de dégénérescence chromatolytique. Entre les cellules se trouvent de nombreuses lacunes (fig. 30). La membrane vitelline, assez épaisse, est homogène et partout continue, sauf en un point où elle s'est rompue, et où elle a en partie disparu (fig. 30); en ce point les cellules de la granulosa commencent à envahir le vitellus de l'œuf. Celui-ci comprend deux régions : une zone centrale, où il a conservé son aspect normal, homogène et finement réticulé; une zone périphérique d'aspect tout particulier. Les deux zones sont nettement séparées l'une de l'autre par un espace lacunaire. La région périphérique est constituée par une substance fondamentale, semblable à celle qui forme la zone centrale dans laquelle sont incluses de nombreuses masses arrondies, de volume très variable, nettement délimitées, souvent séparées de la substance fondamentale par un espace clair, et généralement colorées en rose par la safranine, tandis que le reste du vitellus demeure incolore. Ces masses arrondies ont la même structure que la substance fondamentale; elles sont formées par un protoplasma granuleux et ne se distinguent que par leur colorabilité. Quelques-unes

d'entre elles, très rares, renferment des éléments chromatiques, sous forme de grains irréguliers, disposés en amas ou en couronne au centre de la masse protoplasmique, analogues à ceux provenant de la chromatolyse des noyaux cellulaires de la granulosa. Il est important de noter que les masses vitellines qui renferment ces éléments chromatiques, ne prennent aucune coloration, après l'action de la safranine. En certains points de la zone périphérique, la substance fondamentale et les masses vitellines renferment de nombreuses granulations graisseuses.

Les follicules ovariens du Lézard vivipare, arrivés à un stade de dégénérescence plus avancé, se présentent sous le même aspect que les follicules parvenus au même stade chez la Cigogne. La masse vitelline se trouve remplacée par un amas de cellules à protoplasma, finement réticulé et vacuolaire, munies d'un noyau bien constitué. Dans un état d'atrésie encore plus marqué, il se produit au centre de la cavité folliculaire, très rétrécie, un espace rempli de liquide qui se coagule sous forme d'un réticulum très lâche, et contenant quelques cellules isolées ou réunies en petits groupes. Les cellules de la couche externe de la granulosa se sont transformées en cellules fusiformes, semblables à celles du tissu conjonctif, de sorte qu'il n'existe plus de limite nette entre la granulosa et la thèque conjonctive du follicule. Les cellules de la couche interne sont mélangées de cellules qu'on peut appeler *vitellines*, pour indiquer leur origine aux dépens du vitellus, et l'on trouve dans cette zone interne tous les passages entre les cellules conjonctives, les cellules normales de la granulosa et les cellules vitellines (fig. 31).

Bien que plusieurs phases de l'atrésie manquent à mon observation, le processus de la régression me paraît suivre la marche suivante. Le vitellus se fragmente d'abord à la périphérie de l'œuf en sphères irrégulières dont un certain nombre renferment des éléments chromatiques provenant de la vésicule germinative; ces éléments sont résorbés dans les masses vitellines, et celles-ci se colorent alors d'une manière uniforme par la safranine. La membrane vitelline se résorbe par places et les cellules de la granulosa, probablement aussi des leucocytes immigrés des vaisseaux de la thèque, envahissent le vitellus et, jouant le rôle de phagocytes, se nourrissent à ses dépens. Entre temps, la fragmentation du vitellus se continue dans la région centrale, et bientôt toute la place occupée primitivement par l'ovule est remplie de cellules chargées

d'éléments vitellins. A ce stade succède la régression des cellules vitellines et la transformation des cellules de la granulosa en cellules conjonctives. Finalement le follicule est remplacé par un noyau de tissu conjonctif, comme chez les Oiseaux.

Amphibiens. — Je n'insisterai pas longuement sur l'atrésie des follicules chez les Amphibiens qui a été bien étudiée récemment par Ruge (**25**). Je ne signalerai que quelques faits qui éclairent et complètent mes observations chez les autres Vertébrés. Les ovaires de Grenouille rousse et du Triton palmé ne m'ont présenté que des œufs déjà très avancés en voie de dégénérescence. Ils mesuraient, chez la Grenouille, environ $1^{mm},7$.

Le contenu de l'œuf se présente sous l'aspect d'un magma très complexe, ne ressemblant en rien à celui d'un œuf de même volume à l'état normal. La partie centrale du follicule est occupée par un coagulum très irrégulier, formé d'un réseau granuleux, contenant dans sa trame des granulations pigmentaires et graisseuses, et dans ses mailles de petites masses denses, réfringentes, creusées de vacuoles et se colorant très fortement par la safranine. Parmi ces masses de volume très variable, se trouvent quelques tablettes vitellines et des noyaux libres. A la périphérie de l'œuf, le vitellus paraît moins altéré ; il est fractionné en masses irrégulières, dont les unes sont absolument bourrées de pigment, tandis que les autres (fig. 32) sont restées transparentes et renferment de grosses gouttelettes graisseuses, des tablettes vitellines intactes, et des éléments cellulaires. Ceux-ci sont arrondis et possèdent un noyau lobé, ou plusieurs petits noyaux qui les rendent facilement reconnaissables pour des leucocytes.

La membrane vitelline a disparu en certains points, tandis qu'en d'autres elle a pris une épaisseur considérable et se montre formée de plusieurs couches superposées; elle ne se colore pas par la safranine. L'épithélium qui tapisse la face interne du follicule est, à l'état normal, constitué par une seule couche de cellules très aplaties, difficiles à voir sur des coupes, où elles ne traduisent leur présence que par leurs noyaux très allongés. Dans les follicules en dégénérescence, les cellules épithéliales changent totalement d'aspect; elles deviennent cubiques, ou même prismatiques, avec un protoplasma abondant et un petit noyau arrondi (fig. 33). Dans quelques points elles forment deux assises. La plupart d'entre elles renferment des gouttelettes graisseuses semblables à celles qui se

trouvent dans la partie périphérique du vitellus. Enfin, au milieu de ces cellules on distingue, de distance en distance, des leucocytes caractérisés par leur forme arrondie et leurs noyaux multiples.

La thèque conjonctive du follicule, également très mince à l'état normal et réduite à une seule couche d'éléments fusiformes très allongés, s'épaissit aussi dans les follicules dégénérés; les cellules conjonctives s'hypertrophient, se multiplient et se dissocient de manière à constituer un tissu lâche rempli de lacunes. En même temps les vaisseaux se multiplient et acquièrent une plus grande importance.

A côté des follicules dont je viens de décrire très rapidement les principales modifications, on en trouve d'autres en voie de dégénérescence plus avancée (fig. 33). Ces follicules ont des dimensions très réduites: ils sont constitués par une couche externe de tissu conjonctif, lâche, aréolaire et renfermant des vaisseaux assez nombreux. En dedans de cette couche s'en trouve une autre beaucoup plus développée, formée de grandes cellules à protoplasma vacuolaire et chargé de granulations graisseuses, renfermant entre elles des lacunes, et ressemblant aux cellules d'origine vitelline des follicules du Lézard (fig. 31). Le centre du follicule est occupé par un espace vide, dans lequel sont éparses quelques cellules identiques à celles de la couche interne, et réunies entre elles par quelques filaments d'un liquide albumineux coagulé.

Le follicule atrésié, dont la figure 33 représente un fragment, contenait sans doute avant le début de sa régression un ovule peu développé et encore dépourvu de pigment, car on n'en trouve pas dans les cellules épithéliales hypertrophiées de la couche interne. Mais dans d'autres follicules atrésiés, les cellules sont au contraire tellement remplies de pigment qu'elles deviennent tout à fait opaques, et qu'il est impossible de distinguer leur structure.

L'atrésie des follicules suit donc chez la Grenouille un processus à peu près identique à celui qu'on observe chez les Oiseaux et les Reptiles. Le vitellus se liquéfie, se met en boule à la périphérie; les éléments épithéliaux des follicules nourris abondamment par la résorption du vitellus se multiplient et s'hypertrophient; puis des leucocytes, dont la présence dans les œufs de la Grenouille est indiscutable, parce qu'ils sont nettement reconnaissables à leurs noyaux, pénètrent dans le vitellus dont ils achèvent

la destruction. Finalement l'épithélium hypertrophié et les phagocytes constituent un tissu embryonnaire, qui se transforme ensuite en tissu conjonctif, terme ultime de la dégénérescence folliculaire.

II

Parmi les faits que je viens de décrire, les uns sont déjà connus et mes observations ne font que confirmer celles de mes devanciers, les autres sont nouveaux, d'autres enfin sont encore contestés. Je ne considérerai d'abord que les Mammifères.

Si l'atrophie des follicules de Graaf, arrivés aux différents stades de leur développement, est un phénomène physiologique, normal, le processus de cette atrophie est très variable d'un follicule à l'autre chez un même animal, et dans un même ovaire. Il ressort, en effet, de mon étude que le plus souvent on rencontre dans un même ovaire plusieurs modes de dégénérescence de l'ovule. Chez le Rat, la Souris, le Cochon d'Inde, la Musaraigne, la Chatte, j'ai pu voir sur une même coupe, des follicules en voie de dégénérescence chromatolytique, de dégénérescence hyaline et de dégénérescence graisseuse. Toutefois certains modes de dégénérescence paraissent être plus fréquents que d'autres chez quelques espèces de Mammifères; c'est ainsi que la dégénérescence chromatolytique était la plus commune dans tous les ovaires de Rats que j'ai examinés, tandis que chez la Chatte c'était la dégénérescence graisseuse qui prédominait.

Un autre fait qui résulte aussi de mes recherches c'est que différents processus dégénérateurs peuvent se montrer associés dans un même ovule et dans un même follicule : dégénérescences chromatolytique et graisseuse (fig. 21); dégénérescences chromatolytique et hyaline (fig. 14, 15 et 16); dégénérescences graisseuse et hyaline (fig. 26). Schottländer (**26**) a fait une remarque semblable dans les follicules atrésiés de la Femme.

Dans son remarquable mémoire sur la dégénérescence des follicules de Graaf, Flemming (**10**) n'avait observé la chromatolyse des cellules de la granulosa que dans les follicules contenant déjà du liquide. Schottländer (**25**) a montré que la présence du liquide folliculaire n'était pas nécessaire à la production de la chromatolyse; mes observations sur le Rat, le Rhinolophe et la Musaraigne, confirment entièrement l'assertion de Schottländer. J'ai rencontré un

assez grand nombre de follicules de petites dimensions, tels que ceux représentés fig. 1 et 14, dans lesquels le processus chromatolytique était très avancé et qui ne présentaient pas encore de liquide dans leur intérieur.

Flemming et Schottländer n'ont vu des figures de division indirecte que dans les ovules appartenant à des follicules dont l'épithélium était dégénéré, soit en voie de chromatolyse, soit en voie d'atrophie presque complète. C'est, en effet, ce que j'ai constaté le plus souvent; cependant j'ai pu observer un fuseau de direction très net dans un ovule de Rhinolophe, dont l'épithélium folliculaire était à peine altéré (fig. 21). Les noyaux des cellules de la granulosa étaient identiques à ceux des cellules d'un follicule normal, et ne présentaient aucune trace de chromatolyse. Seul le protoplasma de ces cellules renfermait quelques granulations noircies par l'acide osmique, et semblait en certains points diffluer, de manière à constituer un réticulum dans lequel le contour des cellules disparaissait.

Dans les follicules de taille moyenne pourvus d'une cavité remplie de liquide, Schottländer a appelé avec raison l'attention sur l'aspect particulier que prend ce liquide dans les follicules atrésiés, lorsqu'il a été sonmis à l'action des réactifs. Cet aspect est très variable et diffère beaucoup d'un follicule à l'autre. Sur une même coupe d'ovaire, montrant des follicules en voie de dégénérescence et des follicules normaux, le liquide folliculaire coagulé par la liqueur de Flemming se présente, chez les derniers, sous forme d'une masse compacte finement granuleuse et restant incolore après l'action de la safranine; par suite de la contraction éprouvée par le liquide, pendant sa coagulation, il se produit généralement un espace vide, soit autour de l'ovule entouré de son disque proligère, soit en un point quelconque du follicule. Dans les follicules en dégénérescence, le coagulum revêt le plus souvent l'aspect d'un réticulum à larges mailles irrégulières. La trame du réticulum est constituée par une substance homogène contenant des granulations inégales de taille et pouvant atteindre un volume assez considérable; ces granulations sont très réfringentes et se colorent dans certains cas très fortement par la safranine, le violet de gentiane ou l'hématoxyline. Les figures 2 et 4 montrent deux de ces réticulums caractéristiques et appartenant à deux follicules voisins d'un même ovaire. Autour des ovules il s'est produit, comme dans les follicules normaux, un

espace vide; dans l'un des follicules (fig. 4) tout le liquide est concentré dans la partie élargie de la cavité.

On sait que les liquides organiques riches en albumine, lorsqu'ils sont soumis à l'action des divers agents fixateurs et durcissants dont on se sert en histologie, prennent un aspect variable suivant les agents employés. Janosik (**18**) a étudié récemment d'une manière spéciale l'action des réactifs sur les liquides albumineux, entre autres le liquide folliculaire, et sur la structure de l'ovule des Mammifères. On sait également que lorsqu'on fixe un fragment un peu volumineux d'un organe par un liquide peu pénétrant, tels que celui de Flemming ou d'Hermann, le protoplasma des cellules et les liquides coagulés que renferme l'organe ont une apparence un peu différente suivant qu'on considère la périphérie ou le centre du fragment.

Les tissus de la périphérie qui subissent les premiers l'action du liquide sont mieux fixés que ceux du centre, qui quelquefois ne le sont pas du tout ou même sont altérés. On serait donc tenté d'attribuer l'apparence variable du réticulum, provenant du liquide folliculaire, à une action inégale du fixateur. Je ne crois pas que le fixateur puisse être ici incriminé. Les ovaires que j'ai fixés par le liquide de Flemming étaient de petite taille, et on peut se convaincre à l'examen des coupes que les éléments sont également bien conservés dans toute l'épaisseur des organes; de plus, les follicules atrésiés, dont le liquide présente un coagulum de forme différente, sont situés à égale distance de la périphérie de l'ovaire. C'est donc à une différence de composition chimique du liquide qu'il faut attribuer la diversité d'aspect que peut revêtir son coagulum.

Ce que je viens de dire pour le liquide folliculaire s'applique également à l'ovule des follicules atrésiés. La structure bacillaire du vitellus, que j'ai décrite dans certains ovules des ovaires du Rat, ne peut être considérée comme produite par le réactif fixateur; elle est bien due à une modification du protoplasma et peut s'observer dans des ovules présentant des figures de division indirecte, aussi bien que dans des ovules d'apparence normale. Je ne sache pas qu'elle ait jusqu'ici été signalée; M. le professeur Ed. Van Beneden m'a dit cependant l'avoir observée plusieurs fois chez la Lapine, mais il n'a pas publié son observation. Cette structure tout à fait particulière résulte d'une orientation des granulations

protoplasmiques, qui, au lieu d'être disposées en réseau, se groupent en petites séries linéaires ressemblant, vues à un faible grossissement, à des bacilles ou à de petites aiguilles cristallines. Ces aiguilles ont une tendance à se placer parallèlement entre elles, de manière à constituer de petits faisceaux; à la périphérie de l'ovule, elles sont généralement disposées radialement, perpendiculairement à la surface. Il m'est impossible d'expliquer cette structure anormale du vitellus, qui est évidemment un phénomène de dégénérescence, car je ne l'ai jamais observé dans des ovules bien constitués, dans le voisinage de la maturité.

La membrane d'enveloppe de l'ovule en voie de régression présente des altérations variables. Chez le Rat, dans la plupart des ovules qui montraient des figures de karyodiérèse, la membrane vitelline avait disparu entièrement ou en partie. Dans le premier cas, le vitellus est nu, entouré d'un espace vide qui le sépare des cellules de la granulosa ou du coagulum du liquide folliculaire (fig. 1, 2, 3, 4, 11); dans le second cas, la membrane persiste avec son aspect normal en un point de la surface de l'œuf, tandis qu'elle a disparu dans le reste de son étendue (fig. 12), ou bien elle s'est amincie considérablement de manière à n'être plus représentée que par une ligne très déliée, qu'on aperçoit par places détachée de la surface du vitellus (fig. 7, 8, 9). Chez les autres Mammifères que j'ai étudiés, la zone pellucide était conservée autour des ovules montrant des figures de karyodiérèse, souvent même elle était épaissie (fig. 14, 15, 16); il est vrai que ces derniers ovules étaient en même temps en voie de dégénérescence hyaline.

Dans la dégénérescence graisseuse et la dégénérescence hyaline de l'ovule, la zone pellucide subit un épaississement considérable, et, ainsi que l'a montré Paladino, elle persiste jusqu'à la fin de l'atrophie de l'ovule pour disparaître la dernière. En même temps qu'elle s'épaissit, elle acquiert une grande affinité pour les matières colorantes. Sa partie externe est souvent irrégulière, couverte d'aspérités et de prolongements (fig. 24, 25, 26) : elle paraît se transformer en une substance colloïde qui se creuse de vacuoles et se confond avec le liquide folliculaire devenu très épais, homogène et se colorant lui-même par la safranine.

Les observations les plus intéressantes que j'ai pu faire, chez les Mammifères, sont relatives aux phénomènes chromatolytiques qui se passent dans certains ovules. Je n'insisterai pas sur les fuseaux

de direction dont quelques-uns sont représentés dans les figures 2, 3, 11, 12 et 21, et qui rappellent beaucoup ceux figurés par Flemming et Schottländer. Quelques-uns d'entre eux étaient réguliers, présentant deux extrémités affilées vers lesquelles convergent les filaments achromatiques ; d'autres avaient, au contraire, leurs filaments achromatiques à peu près parallèles et leurs extrémités étaient tronquées. Dans aucun cas je n'ai vu aux extrémités des fuseaux, ni centrosomes, ni asters.

Une seule fois j'ai trouvé, chez le Rat, une figure karyodiérétique ayant dépassé le stade de plaque équatoriale (fig. 11). Aux deux extrémités du fuseau se trouvait un amas de chromosomes, tous rapprochés les uns des autres, représentant ainsi un dispirem. Le milieu de chaque filament achromatique du fuseau était occupé par un petit renflement incolore, l'ensemble de ces renflements constituant une plaque cellulaire très nette.

Dans plusieurs ovules du Rat, il y avait à la périphérie du vitellus, une petite masse protoplasmique isolée, enchâssée dans la couche superficielle, masse que Flemming a assimilée à un globule polaire. Ces masses renfermaient des éléments chromatiques en forme de bâtonnets, disposés soit en étoile, soit en faisceau (fig. 2, 3, 12). Dans un ovule que je n'ai pas représenté, le globule polaire renfermait deux petits amas de chromosomes réunis par quelques filaments achromatiques. Ces globules polaires sont en général situés dans le voisinage du fuseau de direction; dans les figures 2 et 3 cependant, le globule polaire est loin du fuseau.

J'ai décrit plus haut, dans la première partie de ce mémoire, la fragmentation du vitellus dans quelques ovules du Rat et les curieux phénomènes de chromatolyse qui l'accompagnent. Janosik a observé aussi cette fragmentation chez le Cochon d'Inde. Mais il n'a pas vu les phénomènes chromatolytiques, du moins à en juger d'après le résumé en français qui fait suite à son mémoire, et par ses reproductions photographiques qui sont très confuses. Il admet que les ovules en voie de régression peuvent non seulement donner des globules polaires, mais aussi présenter un commencement de segmentation. Pour lui la cause de la division des ovules est la présence d'une sphère attractive (Nebenkern) qu'il a trouvée dans presque tous les ovules des jeunes animaux. Cette sphère attractive de Janosik n'est autre chose que l'élément que j'ai désigné sous le nom de corps vitellin de Balbiani, et que M. Balbiani con-

sidère, en effet, aujourd'hui comme la sphère attractive de l'œuf. Janosik pense aussi qu'on peut trouver dans l'oviducte ou dans l'utérus des ovules segmentés et non fécondés qu'on pourrait prendre pour des œufs fécondés. C'est là une hypothèse que les observations de l'auteur pas plus que les miennes ne permettent de justifier.

La fragmentation des ovules des Mammifères en voie de régression ne peut être assimilée à la segmentation véritable qui s'observe après la fécondation. La segmentation est dirigée, en effet, par le noyau de l'œuf résultant de la réunion du pronucléus femelle et du pronucléus mâle. Ce noyau est accompagné de centrosomes dont l'origine n'est pas encore bien établie, les uns les faisant provenir à la fois du centrosome de l'œuf et du centrosome du spermatozoïde (théorie de Fol), les autres les faisant dériver uniquement du centrosome du spermatozoïde (théorie de Boveri). Dans la segmentation, la division du noyau précède toujours celle de la masse vitelline. Quel que soit le stade qu'on considère, toutes les sphères de segmentation, qu'elles soient égales ou inégales entre elles, possèdent un noyau bien constitué. Dans la fragmentation, telle que je l'ai observée, le processus est différent.

Je n'ai pas été aussi heureux que Janosik, et je n'ai pu rencontrer des ovules au premier stade de la division. Je crois qu'il est probable que souvent le fuseau de direction, après avoir produit le globule polaire, donne naissance à deux noyaux, comme le prouveraient le dispirem représenté figure 11, et les deux noyaux que j'ai vus plusieurs fois dans des ovules (Souris, fig. 18; Rhinolophe, fig. 23). Il se peut également qu'après la division du noyau, le vitellus se sépare en deux segments, plus ou moins égaux, contenant chacun un noyau, comme le prouvent les figures 3 et 4 du mémoire de Janosik; mais, dans mes propres observations, aux stades ultérieurs, le phénomène cesse d'être comparable à celui de la segmentation normale.

Il se produit une dissociation entre la division du noyau et celle du vitellus; les deux phénomènes deviennent indépendants. La substance chromatique du noyau se répartit irrégulièrement dans le protoplasma de l'œuf, sous forme de grains isolés, ou réunis en petits amas. Ces amas de chromatine deviennent des centres de formation des figures karyodiérétiques rudimentaires, qui se présentent sous l'aspect de petits fuseaux composés d'un nombre

restreint de filaments achromatiques, avec une plaque équatoriale qui ne comprend que trois ou quatre chromosomes très réduits. Ces fuseaux sont dépourvus de centrosomes. D'un autre côté, le corps protoplasmique de l'ovule se divise en boules plus ou moins égales, dont les unes renferment un ou plusieurs fragments du noyau, dont les autres sont totalement dépourvus d'éléments chromatiques. Quelquefois c'est seulement de la périphérie du vitellus que se séparent des segments revêtant l'apparence de petits blastomères, mais privés d'éléments nucléaires, ceux-ci restant dans la partie de l'œuf qui ne se segmente pas (fig. 18 et 23). Au fur et à mesure que se poursuit la fragmentation du vitellus, les éléments chromatiques disparaissent par résorption. Finalement l'ovule est remplacé par un amas de sphères à peu près égales, mais privées de noyau : un petit nombre contiennent encore un peu de chromatine qui n'a pas été résorbée.

On peut considérer la fragmentation de l'ovule en voie de régression chromatolytique comme un commencement de développement parthénogénésique. L'ovule arrive à un état de maturité prématurée, qui se traduit par la transformation de la vésicule germinative en un fuseau de direction et généralement par la production d'un globule polaire. L'impulsion donnée au protoplasma par la division du noyau persiste pendant un certain temps et amène la division du protoplasma; mais l'action régulatrice exercée par le noyau faisant défaut, cette division a lieu d'une manière très irrégulière, et la segmentation normale est remplacée par une fragmentation désordonnée.

Contrairement à Janosik, qui admet que la division de l'ovule est due à la présence d'une sphère attractive, je crois que c'est par suite de l'absence des centrosomes que le noyau cesse de se diviser régulièrement, et que se produit le fractionnement atypique du vitellus. Si l'on admet, en effet, avec MM. Balbiani et Janosik, que le corps vitellin représente la sphère attractive de l'œuf, j'ai montré que chez tous les Mammifères que j'ai étudiés, ce corps disparaît dans les ovules dès que ceux-ci commencent à se développer et que la granulosa qui les entoure est constituée par deux ou trois couches de cellules. La figure 7 de Janosik, qui montre le corps vitellin dans un ovule de Cochon d'Inde, se rapporte à un jeune ovule qui n'est entouré que d'une seule couche de cellules épithéliales, et qui est identique aux ovules représentés dans la figure 1

de mon travail sur le corps vitellin (**13**). Lorsque l'ovule commence à se fragmenter, il y a longtemps déjà que le corps vitellin a disparu ; il ne peut donc intervenir dans la division de l'œuf.

Il est intéressant de rapprocher le fractionnement du vitellus, en l'absence d'éléments nucléaires, des faits établis récemment par M. Balbiani dans son étude sur la Mérotomie des Infusoires (**2**). Mon savant maître a constaté que si l'on coupe transversalement un Infusoire se préparant à la division spontanée, de telle manière que l'un des fragments ne renferme pas de noyau, ce fragment n'en continue pas moins à se diviser comme l'aurait fait l'Infusoire intact, mais que cette division reste généralement incomplète. Il en conclut que si l'initiative de la division et la force qui en provoque les premières phases résident dans le protoplasma lui-même, cette force, pour produire tous ses effets, a besoin d'être appuyée par l'action du noyau. Il en est de même dans l'ovule en voie de régression qui offre une sorte de mérotomie spontanée ; le vitellus commence à se diviser, mais l'action du noyau qui entre en dégénérescence chromatolytique venant à manquer, la division s'arrête ou devient tout à fait irrégulière.

Les figures karyodiérétiques réduites et multiples qu'on observe dans les ovules en voie de régression montrent qu'en l'absence des centrosomes, qui dirigent et régularisent la division du noyau, la substance chromatique, dispersée dans le cytoplasma, continue à exercer une action sur ce dernier. Chaque fragment chromatique se comporte comme un petit noyau rudimentaire, et devient un centre d'attraction ou d'orientation pour les filaments achromatiques.

Lorsque le vitellus de l'œuf subit une dégénérescence hyaline, la chromatolyse de la vésicule germinative et la formation des figures karyodiérétiques multiples peuvent s'observer au début de la dégénérescence. Mais le protoplasma ovulaire, qui dans ce cas est atteint primitivement par le processus dégénératif, a perdu la faculté de se diviser ; aussi le contenu de l'œuf ne se segmente pas (fig. 15 et 16). Le plus souvent dans la dégénérescence hyaline, la vésicule germinative persiste très longtemps et ne disparaît que lorsque le vitellus est déjà très réduit, ainsi que l'a constaté Schottländer.

Il faut enfin signaler un mode particulier de dégénérescence de la vésicule germinative que j'ai rencontré dans plusieurs ovules de la Souris. La vésicule conserve son volume primitif et ses contours,

mais son réseau chromatique très réduit est disloqué, et l'on trouve dans le vitellus de nombreux grains chromatiques isolés. Il se peut, ainsi que je l'ai dit plus haut, qu'à un stade plus avancé de la dégénérescence, ces grains chromatiques deviennent des centres de formation de petites figures karyodiérétiques réduites; malheureusement je n'ai pu vérifier cette hypothèse dans mes préparations.

Crety (**9**) a décrit récemment les modifications que subit la vésicule germinative dans les ovules en voie de régression du *Vesperus Bonaparti* et de la Chèvre. Il a vu que cette vésicule tantôt se réduit considérablement et se présente sous forme d'un petit corps très coloré, tantôt se divise ou produit par gemmation un nombre variable de vésicules filles. Ce même auteur a observé dans le vitellus de ces œufs des corps de grandeur et de forme variables qui se colorent d'une manière plus intense que le vitellus. En même temps que ces corps apparaissent, le réseau chromatique de la vésicule germinative disparaît, et on ne trouve plus dans l'intérieur de sa membrane qu'une substance qui se colore comme les corps intra-vitellins. Crety assimile ces corps au corps vitellin de Balbiani, et il suppose que M. Balbiani et moi avons eu affaire dans nos observations à des ovules en voie de régression. Il est évident que l'anatomiste italien n'a jamais vu par lui-même le corps vitellin, si net chez le Rat et le Cochon d'Inde, sans quoi il ne nous aurait pas imputé une aussi grossière méprise.

Une question encore controversée est celle de savoir si des éléments cellulaires, cellules de la granulosa ou leucocytes, pénètrent dans les ovules des Mammifères. Tandis que Pflüger (**23**), Lindgren (**19**), Schulin (**29**), Hans Virchow (**34**), Bonnet (**7**), etc., admettent que des cellules pénètrent normalement dans l'œuf pour le nourrir, d'autres auteurs, tels que Wagener (**35**), Heape (**22**), Flemming (**10**) considèrent les ovules renfermant des éléments cellulaires immigrés, comme déjà altérés, et font jouer à ces éléments un rôle de destruction. Parmi les très nombreux ovules de Mammifères que j'ai pu examiner, je n'en ai trouvé qu'un très petit nombre renfermant des éléments cellulaires qui pussent être regardés comme immigrés; deux fois chez la Lapine et chez la Souris, j'ai vu en dedans de la zone pellucide un noyau arrondi, ayant le même aspect que ceux des cellules de la granulosa, et situé au sein même du vitellus, sans être entouré d'une masse protoplas-

mique spéciale; chez la Lapine, la vésicule germinative était normale, ni l'œuf, ni le follicule ne présentaient aucun signe de dégénérescence. Chez la Souris, l'ovule présentait des altérations que j'ai déjà décrites (fig. 17). Les autres ovules dans lesquels j'ai trouvé des noyaux cellulaires, ne paraissant pas provenir d'une transformation de la vésicule germinative, étaient arrivés à un degré très avancé de dégénérescence, soit hyaline (fig. 19 et 20), soit graisseuse. Ces noyaux étaient libres dans le vitellus dégénéré, comme Flemming et Schottländer les ont représentés, et ils ressemblaient plus à des noyaux épithéliaux qu'à des noyaux de leucocytes. Si quelques cellules de la granulosa pénètrent dans les ovules des Mammifères, cette pénétration n'a lieu que dans les derniers stades de la dégénérescence; elles jouent alors très probablement le rôle de phagocytes et accélèrent la disparition du vitellus.

Dans la dégénérescence fragmentaire, les cellules de la granulosa finissent également par s'introduire au milieu des fragments du vitellus et se transforment en phagocytes (fig. 10).

Flemming, en 1885, avait admis que la dégénérescence de l'épithélium folliculaire était un phénomène primaire qui précédait celle de l'ovule. Schottländer est arrivé récemment à une conclusion opposée : pour lui le point de départ de la dégénérescence du follicule est dans l'ovule lui-même. La manière de voir de Flemming me paraît beaucoup plus conforme aux données fournies par l'observation. Si la dégénérescence de l'ovule n'est pas toujours liée à la chromatolyse de la granulosa, je n'ai jamais rencontré d'ovules dégénérés dans des follicules dont la granulosa fût absolument normale. L'ovule étant nourri par les matériaux qui sont élaborés par les cellules épithéliales du follicule, il est plus logique d'admettre que la dégénérescence de l'ovule est produite par une altération des éléments qui l'entourent que de regarder l'altération primitive de l'ovule comme réagissant sur ses éléments nourriciers. Dans les très jeunes follicules de certains Mammifères, de la Chatte par exemple, on voit souvent des ovules remplis de granulations graisseuses, ou présentant un commencement de dégénérescence hyaline; ces ovules ne sont encore entourés que de cellules épithéliales très aplaties, dans lesquelles on ne constate aucune altération : on pourrait ici considérer la dégénérescence de l'ovule comme primitive; mais, précisément, par suite même du peu de développement des cellules épithéliales, il est très

difficile de constater les modifications qui ont pu se produire dans ces cellules, et par conséquent rien ne prouve que dans ces follicules l'épithélium ne soit pas déjà altéré.

Mes recherches sur l'atrésie des follicules chez les Oiseaux, les Reptiles et les Amphibiens sont trop peu étendues pour que je puisse en tirer des conclusions; elles ne présentent d'autre intérêt que de confirmer en partie celles de mes devanciers, Von Brunn, Strahl et Ruge. Ces auteurs ont vu que dans les follicules en voie de dégénérescence l'épithélium s'épaissit, le vitellus de l'œuf se fragmente d'une manière irrégulière, que des cellules épithéliales et des leucocytes pénètrent dans le vitellus pour l'absorber, et que ces cellules se transforment ensuite en éléments conjonctifs, qui remplissent le follicule atrésié.

Strahl (**33**), dans une note préliminaire publiée l'année dernière, a décrit les phénomènes qui accompagnent la régression des follicules chez *Lacerta agilis*; il rapproche la fragmentation du vitellus de la segmentation, et il a observé dans plusieurs fragments des figures radiées disposées autour d'un centre mal circonscrit, ce qui semblerait indiquer que ces fragments renferment des débris de la vésicule germinative.

P. Mingazzini (**21**), chez plusieurs Reptiles, *Seps chalcides*, *Lacerta muralis*, *Platydactylus mauritanicus*, *Coluber viridiflorus*, *Elaphis quadrilineatus* et *Testudo græca*, a constaté également la dégénérescence des follicules ovariens et la formation des faux corps jaunes de Paladino. Il a insisté surtout sur les modifications que subit l'épithélium folliculaire, et sur la pénétration des cellules de la granulosa dans le vitellus, qui se trouve peu à peu absorbé; il ne paraît pas avoir observé la fragmentation du vitellus. Cet auteur signale un autre mode de disparition des ovules, dans lequel le vitellus se liquéfie et est résorbé par l'épithélium folliculaire, un très petit nombre de cellules pénétrant seulement dans l'œuf.

Mingazzini a remarqué que chez les animaux conservés longtemps en captivité, aussi bien chez les Reptiles que chez les Amphibiens, Tritons et Grenouilles, les follicules dégénérés sont plus nombreux que chez les animaux vivant en liberté et examinés à la même époque de l'année. Je ne possède aucune donnée relativement à l'influence de la captivité et de l'alimentation sur la dégénérescence folliculaire. Je dois faire observer cependant que les ovaires qui m'ont servi pour mes recherches provenaient d'ani-

maux fraîchement capturés; parmi ces ovaires, ceux du Rat, par exemple, dont j'ai examiné une assez grande quantité, les uns présentaient un grand nombre de follicules dégénérés, tandis que d'autres en étaient à peu près dépourvus. La seule remarque que j'ai pu faire est que les ovaires de Rat et de Souris, qui renfermaient de gros corps jaunes, étaient plus pauvres en follicules dégénérés que ceux qui ne présentaient que des corps jaunes anciens et à peu près résorbés. J'ai coupé beaucoup d'ovaires de Lapine, dont les utérus étaient à l'état de vacuité ou à différents stades de la gestation; j'ai observé souvent la dégénérescence chromatolyque de la granulosa et l'atrophie des ovules, mais je n'ai jamais pu voir les figures karyodiérétiques des ovules, qui ont été cependant découvertes par Flemming chez la Lapine. La fréquence et le processus de l'atrésie folliculaire varient donc beaucoup d'une espèce animale à l'autre, et chez les individus d'une même espèce. Bien que cette atrésie doive être considérée comme un phénomène normal, les causes qui la déterminent et qui influent sur sa production nous sont encore inconnues.

La dégénérescence des follicules de Graaf des animaux à œufs méroblastiques diffère de celle des ovules des Mammifères par le rôle important que jouent les éléments cellulaires du follicule dans la régression de l'œuf. Tandis que chez les Mammifères les cellules migratrices n'interviennent qu'au dernier stade de l'atrophie de l'œuf, et souvent même ne pénètrent pas du tout dans son intérieur, chez les Oiseaux, les Reptiles, les Amphibiens et les Poissons, les phagocytes envahissent le vitellus de très bonne heure et ajoutent leur action à celle de la fragmentation pour dissocier ce vitellus, qui est ensuite digéré et absorbé. L'épithélium folliculaire, abondamment nourri, s'hypertrophie et fournit de nouveaux phagocytes qui complètent et achèvent l'œuvre des premières cellules immigrées. En même temps on constate l'épaississement de la thèque du follicule et la formation de nouveaux vaisseaux, qui pénètrent dans la granulosa et peuvent même s'introduire dans le vitellus. La régression des œufs méroblastiques s'accompagne donc d'une hypertrophie temporaire des parois du follicule, portant principalement sur la granulosa. Cette hypertrophie n'est pas primitive, car au début de la régression, on constate, de même que chez les Mammifères, l'altération de beaucoup des cellules épithéliales du follicule dont les noyaux sont en chromato-

lyse. Dans les follicules atrésiés des Mammifères, la phase hypertrophique manque, les éléments nutritifs, dont la résorption amène cette hypertrophie passagère, n'existant pas dans l'œuf.

En résumé, toutes les observations faites, depuis Pflüger, par les anatomistes qui ont étudié la constitution de l'ovaire des Vertébrés, prouvent que parmi les ovules que renferment ces organes, un assez grand nombre, surtout chez les animaux supérieurs, disparaissent avant d'arriver à maturité complète et d'être aptes à être fécondés. L'atrophie de ces œufs est un phénomène constant, général et par conséquent physiologique, mais qui présente dans son processus des variations en rapport avec l'état de développement de l'œuf et la quantité de matériaux nutritifs qu'il renferme. Lorsque l'œuf est voisin du terme de son développement intra-ovarien, le premier effet de la dégénérescence, qu'on peut supposer produite par un défaut de nutrition, est d'amener une maturité précoce de cet œuf. Il est permis, en effet, de rapprocher ce phénomène de celui qu'on observe chez un grand nombre de végétaux ou d'animaux dont la maturité sexuelle est avancée par une alimentation insuffisante. La maturité précoce de l'œuf ovarien se traduit par la transformation de la vésicule germinative, la production de globules polaires et enfin la segmentation très irrégulière, ou fragmentation, du vitellus. Il s'agit donc dans ce cas d'un commencement de développement parthénogénésique ; mais ce développement s'arrête rapidement par suite de la dégénérescence des éléments nourriciers de l'œuf, et de l'œuf lui-même.

Conclusions. — La dégénérescence chromatolytique de l'ovule des Mammifères qui se traduit généralement par la formation d'un fuseau directeur et d'un globule polaire, peut dans certains cas amener un commencement de segmentation irrégulière, parthénogénésique. La chromatine de la vésicule germinative se résout en petites masses irrégulières, qui se dispersent dans le vitellus, de même que dans la chromatolyse des cellules folliculaires. Chaque masse chromatique se comporte alors comme un petit noyau et donne naissance à une figure karyodiérétique rudimentaire, composée d'un petit nombre de chromosomes et d'un nombre correspondant de filaments achromatiques. Ces figures ne sont pas accompagnées de centrosomes. Le vitellus se fragmente en masses le plus souvent inégales, dont les unes renferment une ou plusieurs figures karyodiérétiques, dont les autres en sont dépourvues. A l'inverse

de ce qui a lieu dans la segmentation normale, il se produit, pendant la fragmentation parthénogénésique de l'ovule, une dissociation entre la division du noyau et celle du vitellus.

Différents processus dégénératifs peuvent se rencontrer associés dans un même ovule : dégénérescences chromatolytique et graisseuse; dégénérescences chromatolytique et hyaline; dégénérescence chromatolytique et fragmentation : dégénérescence graisseuse et fragmentation, etc.

Chez les Mammifères les cellules de la granulosa et les leucocytes ne pénètrent dans l'ovule qu'aux derniers stades de la régression, et très souvent l'ovule s'atrophie sans que des éléments cellulaires prennent part au processus de régression. Dans les œufs riches en vitellus nutritif des autres Vertébrés, la dégénérescence s'accompagne normalement de la pénétration d'un grand nombre de cellules migratrices qui jouent le rôle de phagocytes, et activent la destruction du vitellus; celui-ci peut au préalable se fragmenter, comme chez les Mammifères.

Index bibliographique.

1. — Alexenko, N., Contribution à l'histologie normale et pathologique des ovaires de la Femme (*Annales de Gynécologie*, t. XXXV, 1891).

2. — Balbiani, E. G., Nouvelles recherches expérimentales sur la mérotomie des Infusoires ciliés (*Annales de Micrographie*, t. IV et V, 1892-1893).

3. — Barfurth, Biologische Untersuchungen über die Bachforelle (*Arch. f. mikrosk. Anat.*, Bd XXVII, 1886).

4. — Beneden, Ed. van, Contribution à la connaissance de l'ovaire des Mammifères (*Archives de Biologie*, t. I, 1880).

5. — Beigel, Zur Naturgeschichte des Corpus luteum (*Archiv. f. Gynäkologie*, t. XIII).

6. — Beulin, Das Corpus luteum und der obliterirte Follikel. Königsberg, 1877.

7. — Bonnet, R., Beiträge zur Embryologie der Wiederkäuer, gewonnen aus Schafei (*Arch. f. Anat. und Entwick*, 1884).

8. — Brunn, A. von, Die Rückbildung nicht ausgestoszener Eierstockseier bei den Vögeln (*Beiträge zur Anatomie und Embryologie. Als Fetsgabe für Jacob Henle.* Bonn, 1882).

9. — Crety, Sulla degenerazione fisiologica primitiva del vitello delle ova dei Mammiferi (*Ricerche fatte nel labor. di Anat. normale d. R. Università di Roma*, vol. III, fas. II, 1893).

10. — Flemming, W., Ueber die Bildung von Richtungsfiguren in Säugethiereiern beim Untergang Graaf'scher Follikel (*Arch. f. Anat. und Entwick.*, 1885).

11. — Grohe, F., Ueber den Bau und das Wachsthum des menschlichen Eierstocks, und über einige Krankhafte Störungen desselben (*Virchow's Archiv.* Bd XXVI, 1863).

12. — Heape, W., The development of the Mole, Talpa europæa (*Quart. Journ. of Microscop. Sc.*, 1883).

13. — Henneguy, L.-F., Le corps vitellin de Balbiani dans l'œuf des Vertébrés (*Journal de l'Anat. et de la Physiol.*, vol. XXIX, 1893).

14. ————, Sur la fragmentation parthénogénésique des ovules des Mammifères pendant l'atrésie des follicules de Graaf (*C. R. Acad. des sciences*, 15 mai 1893).

15. — Henle, Handbuch der Systematischen Anatomie. Braunschweig, 1866.

16. — His, W., Beobachtungen über den Bau des Säugethiereierstoks (*Archiv. f. mikrosk. Anat.*, Bd I, 1865).

17. — Janosik, J., Atrofie folliculu a zvlastni chovani se bunky vajecné (*Bulletins de l'Acad. tchèque*, Prague, 1892).

18. ————, Sur la structure de l'œuf des Mammifères (*Bibliographie anatomique*, dirigée par A. Nicolas, I, n° 3, 1893).

19. — Lindgren, H., Ueber das Verbandensein von wirklichen Porencanälen in der Zona pellucida, u. s. w. (*Arch. f. Anat. u. Entwick.*, 1877).

20. — Lœwenthal, N., Ueber die Rückbildung der Eizellen und Vorkommen von Leucocyten im Keimepithel und in den Eischläuchen (*Internat. Monatssch. f. Anat. und Physiol.*, Bd VI, 1889).

21. — Mingazzini, P., Corpi lutei veri e falsi dei Rettili (*Ricerche fatte nel Labor. di Anat. normale d. R. Università di Roma*, t. III, fas. II, 1893).

22. — Paladino, G., Ulteriori ricerche sulla distruzione e rinovamento continuo del parenchima ovarico dei Mammiferi. Napoli, 1887.

23. — Pflüger, F., Ueber die Eierstöcke der Säugethiere und des Menschen. Leipzig, 1863.

24. — Reinhardt, B., Ueber die Entstehung der Körnchenzellen (*Virchow's Archiv.* Bd I, 1847).

25. — Ruge, G., Vorgänge am Eifollikel der Wirbelthiere (*Morph. Jahrbuch.* Bd XV, 1889).

26. — Schottlaender, G., Beitrag zur Kenntnis der Follikelatresie nebst einigen Bemerkungen über die unveränderten Follikel in den Eierstöcken der Säugethere (*Archiv f. mikr. Anatomie*, Bd XXXVII, 1891).

27. ————, Ueber den Graaf'schen Follikel, seine Entstehung beim Menschen und seine Schicksale bei Mensch und Säugethiereiern (*Arch. f. mikrosk. Anat.*, Bd XLI, 1893).

28. — Schulin, K., Zur Morphologie des Ovariums (*Archiv f. mikrosk. Anat.*, Bd XIX, 1881).

29. — Sehlen, Von, Beitrag zur Frage nach den Mikropyle des Säugethiereies (*Arch. f. Anat. u. Entwick.*, 1882).

30. — Sineny (de), De l'ovaire pendant la grossesse (*C. R. de l'Acad. des sciences*, t. LXXXV, 1877).

31. — Slavjansky, Kr., Recherches sur la régression des follicules de Graaf chez la Femme (*Archives de physiologie*, 1874).

32. — Spiegelberg, Ueber die Bildung und Bedeutung des gelben Körpers im Eierstock (*Monatsschr. f. Geburtskunde*, Bd XXVI, 1865).

33. — Strahl, H., Die Rückbildung reifer Eierstockseier am Ovarium von Lacerta agilis (*Verhand. d. Anatomischen Gesellsch. auf d. VI Versamlung*, 1892).

34. — Virchow, Hans, Durchtreten von Granulosa-Zellen durch die Zona pellucida des Säugethiereies (*Arch. f. mikrosk. Anat.*, Bd XXIV, 1887).

35. — Wagener, G. R. Bemerkungen über den Eierstock und den gelben Körper (*Arch. f. Anat. u. Entwick.*, 1879).

36. — Waldeyer, W., Eierstock und Ei. Leipzig, 1870.

Explication des planches I et II.

Toutes les figures [1], excepté les figures 27 et 29, ont été dessinées à l'aide de la chambre claire d'Abbe, placée à 32 centimètres au-dessus du papier, avec le grossissement donné par l'objectif DD et l'oculaire apochromatique n° 4 de Zeiss. Les figures 27 et 29 ont été dessinées avec l'objectif O de Vérick et l'oculaire apochro. n° 4 de Zeiss.

Fig. 1. — Coupe d'un follicule de Graaf de Rat en voie de dégénérescence chromatolytique.

Fig. 2. — Coupe d'un follicule de Rat en dégénérescence chromatolytique.

Fig. 3. — Autre coupe de l'ovule du même follicule.

Fig. 4. — Coupe d'un follicule de Rat en dégénérescence chromatolytique et fragmentaire.

Fig. 5 et 6. — Autres coupes de l'ovule du même follicule.

Fig. 7, *8 et 9.* — Coupes successives d'un ovule de Rat en dégénérescence fragmentaire.

Fig. 10. — Coupe d'un follicule de Rat dont l'ovule est fragmenté en un grand nombre de segments.

Fig. 11. — Coupe d'un ovule de Rat présentant une figure karyodiérétique.

Fig. 12. — Fragment d'une coupe de follicule de Rat en dégénérescence chromatolytique, dont l'ovule présente un vitellus rempli de corps en bâtonnets.

Fig. 13. — Coupe d'un ovule de Rat entouré de son disque proligère, dont le vitellus est rempli de corps en bâtonnets.

Fig. 14. — Coupe d'un follicule de Musaraigue en voie de dégénérescence.

Fig. 15 et 16. — Coupes d'ovules de Musaraigne en dégénérescence hyaline et chromatolytique.

Fig. 17. — Coupe d'un follicule de Souris; le vitellus de l'ovule renferme des grains chromatiques provenant de la vésicule germinative.

Fig. 18. — Coupe d'un ovule de Souris blanche en dégénérescence fragmentaire.

Fig. 19 et 20. — Coupes d'ovules de Rhinolophe dans un état de dégénérescence avancée et renfermant des éléments nucléaires.

Fig. 21. — Coupe d'un follicule de Rhinolophe, dont l'ovule renferme un fuseau de direction.

1. La plupart des figures, principalement les fig. 5, 7, 8, 9, 10, 14, 15, 16 et 27, mal rendues par la gravure, ne donnent qu'une idée très imparfaite de la structure du vitellus et des figures karyodiérétiques.

Fig. 22. — Coupe d'un ovule de Rhinolophe contenant un fuseau de direction.

Fig. 23. — Coupe d'un ovule de Rhinolophe en dégénérescence graisseuse et fragmentaire.

Fig. 24. — Coupe d'un ovule de jeune Chatte en dégénérescence graisseuse.

Fig. 25. — Coupe d'un follicule de jeune Chatte en voie de dégénérescence plus avancée; *a*, point de la zone pellucide où la striation radiée est encore visible.

Fig. 26. — Coupe d'un follicule de Chatte dans un état d'atrésie très avancée.

Fig. 27. — Coupe d'un follicule de Cigogne dont l'ovule est remplacé par un amas de cellules. Obj. 0 Vérick, oc. 4 apoch. Zeiss.

Fig. 28. — Fragment de la coupe précédente montrant à un plus fort grossissement l'épithélium folliculaire, et les cellules occupant l'intérieur du follicule.

Fig. 29. — Coupe d'un follicule de Lézard vivipare en voie de dégénérescence. Obj. 0 Verick, oc. 4 apochr. Zeiss.

Fig. 30. — Fragment de la coupe précédente montrant à un plus fort grossissement la pénétration des cellules épithéliales dans le vitellus.

Fig. 31. — Fragment d'une coupe de follicule de Lézard vivipare, dans un état d'atrésie avancée.

Fig. 32. — Fragment d'une coupe de l'épithélium folliculaire de Grenouille rousse, dont l'œuf est en voie de régression.

Fig. 33. — Fragment d'une coupe de la paroi foliiculaire de Grenouille rousse, dont l'œuf est en voie de régression.

Explication des lettres.

Ch. — Cellules en chromatolyse.
G. — Cellules de la granulosa.
Gp. — Globules polaires.
Gr. — Gouttelettes graisseuses.
Lc. — Leucocytes.
Lq. — Liquide folliculaire.
Mv. — Membrane vitelline, zone pellucide.
N. — Noyaux.
S. — Segments du vitellus.
T. — Tablettes vitellines.
Th. — Thèque du follicule.
V. — Vaisseaux sanguins.
Vg. — Vésicule germinative.

MALFORMATIONS DES MUSCLES
DE L'OREILLE

Par le Dr LEDOUBLE
Professeur d'anatomie à l'École de médecine de Tours.

MUSCLES DE L'OREILLE EXTERNE

MUSCLES EXTRINSÈQUES

AURICULAIRE POSTÉRIEUR

Absence. — L'auriculaire postérieur est rarement absent. Je l'ai pourtant vu manquer, à droite et à gauche, chez une aliénée et un enfant de dix ans. Dans un cas observé par M. le professeur Macalister, il était remplacé, des deux côtés, par une bande fibreuse [1].

Anatomie comparée. — La partie essentielle et fondamentale du sens de l'ouïe correspond, dans toutes les espèces animales, à l'oreille interne de l'homme. A mesure qu'on descend dans l'échelle zoologique, les parties accessoires de l'organe du sens de l'audition, telles que la conque auditive, le canal auditif externe, la membrane du tympan, la caisse du tympan, la chaîne des osselets de l'ouïe et les muscles qui la meuvent, disparaissent. Chez les *oiseaux* le pavillon de l'oreille et les muscles qui y sont annexés font défaut. Les *reptiles* n'ont ni conduit auditif externe, ni conque auditive. Les *poissons* n'ont ni oreille externe, ni caisse du tympan.

Variation dans les insertions. — Hallett l'a vu naître en totalité du transverse de la nuque [2], Rowley du fascia cervical [3], Valsalva [4] et M. le professeur Macalister de l'occipito-frontal [5].

1. Macalister, *On Muscular anomalies in Human Anatomy*, Dublin, 1892, p. 4.
2. Hallett, *loc. cit.*, p. 2.
3. Rowley, *Schola medicinæ nova Universalis*, 1794, p. 48, 8.
4. Valsalva, *De Aure*, cap. I, p. 11.
5. Macalister, *loc. cit.*, p. 5.

Anatomie comparée. — On trouvera plus loin une étude complète du transverse de la nuque dans l'espèce humaine et des homologues de ce muscle chez les animaux. Quant aux connexions assez fréquentes de l'auriculaire postérieur de l'homme avec le fascia cervical ou l'occipito-frontal elles ne sont pas inexplicables. M. le professeur Humphry a démontré en effet que chez le *Ceratodus*, le *chien de mer* et le *lépidosiren* les muscles faciaux, auriculaires et occipito-frontaux sont unis au platysma cervical qui n'est, lui-même, qu'une dépendance du stratum brachio-céphalique superficiel [1].

Multiplication du nombre des faisceaux. — L'auriculaire postérieur est souvent composé de deux faisceaux. Des auriculaires postérieurs dédoublés ont été trouvés chez le blanc par M. Whinnie [2], Walther [3], Sœmmerring, Macalister, etc., et chez le noir (nègre de la Guadeloupe) par M. Chudzinski [4].

Dans les cas de Walther et de Sœmmerring, le chef inférieur recevait des fibres du sterno-mastoïdien; dans le cas de M. le professeur Macalister, le chef supérieur se détachait de l'apophyse mastoïde et le chef inférieur, du fascia cervical.

La tête inférieure se perd quelquefois dans le transverse de la nuque. Selon Hallett [5], cette malformation se rencontrerait 5 fois sur 200 sujets. Cette proportion me paraît assez exacte.

Des auriculaires postérieurs à trois faisceaux ont été décrits par Casserius [6], Sandifort [7] et Albinus (*tres retrahentes auriculam*) et des auriculaires postérieures à quatre faisceaux par Valsalva [8], Morgagni [9], Sœmmerring [10] et Haller [11]. Quand les rétracteurs de l'oreille sont ainsi divisés ils peuvent, ainsi que l'a remarqué Sandifort et que je l'ai remarqué moi-même à deux reprises, s'étendre jusqu'à l'occipital.

Duverney assure avoir trouvé des protracteurs auriculaires com-

1. Humphry, *Observations in myology*, Cambridge and London, 1872, p. 133.
2. M. Whinnie, *London Medic. Gaz.*, 1846, p. 185.
3. Walther, *Disput. Anat. select.* Gottingen, 1751, vol. VII, p. 615.
4. Chudzinski, *Revue d'anthropologie*, 1878, p. 2.
5. Hallett, *loc. cit.*, p. 2.
6. Casserius, *Tabula* 2, fig. 1.
7. Sandifort, *Historia muscul.*, p. 65.
8. Valsalva, *loc. cit.*
9. Morgagni, *Epistol.*, IV, n° 4.
10. Sœmmerring, p. 81.
11. Haller, *Elém. de physiologie*, lib. XV, p. 191.

posés de cinq et même de six bandes musculeuses distinctes [1]. Pour moi je n'en ai jamais rencontré.

Anatomie comparée. — On ne compte dans l'homme que huit muscles de l'oreille extérieure, les auriculaires postérieur, supérieur et antérieur; ainsi que le muscle du tragus, celui de l'antitragus, le grand et le petit muscle de l'hélix et le transversal; encore ne peuvent-ils produire aucun mouvement, étant entièrement rudimentaires. Chez le *chat*, on en trouve au contraire jusqu'à vingt-cinq tous très bien prononcés, distincts les uns des autres, et fort actifs : aussi tout le monde connaît la parfaite mobilité des oreilles de ces animaux. Ces muscles se divisent en prétracteurs, fléchisseurs en avant, abaisseurs, abducteurs, rétracteurs, extenseurs, adducteurs, rotateurs en dedans, rotateurs en dehors, élévateurs et constricteurs (Strauss-Durckheim). *Le cheval*, *l'âne*, *le lièvre*, *le lapin*, *le chien*, *la chauve-souris*, *la girafe*, *l'éléphant*, etc., qui doivent percevoir les sons d'une faible intensité et en apprécier la direction pour fuir le danger ou se procurer leur nourriture, ont aussi une conque auditive mue dans tous les sens par de nombreux agents musculaires.

C'est assez dire que l'auriculaire postérieur de l'homme, — quelle que soit la quantité des faisceaux qui le composent, — a son équivalent dans les espèces zoologiques inférieures.

Dans la chauve-souris (*vespertilio murinus*) mon collègue, M. le professeur Maisonneuve (d'Angers), a noté la présence de deux auriculaires postérieurs, fixés l'un et l'autre à l'occipital, l'*occipiti-aurien* et l'*occipiti-aurien rotateur* [2]. Divers spécimens de ces deux muscles avaient déjà été représentés antérieurement par M. le professeur Macalister dans le mémoire « *sur la névrologie des chéiroptères* » qu'il a publié dans les « *Philosophical Transactions* ». Au dire de l'éminent anatomiste anglais ce serait dans la *chauve-souris à larges oreilles* que les protracteurs auriculaires acquerraient leur maximum de développement.

D'après M. Lavocat, l'auriculaire postérieur de la *girafe* est formé de « trois bandelettes superposées, dites *cervico-auriculaires*, qui naissent de la nuque [3] ».

1. Duverney, *loc. cit.*
2. Maisonneuve, *Traité de l'ostéologie et de la myologie du vespertilio-murinus.* Paris, 1878, p. 153.
3. Lavocat, *Nouvelles recherches sur les muscles de la Girafe*, in mém. de l'Acad. des lettres, sciences et inscriptions de Toulouse, 1878, p. 113.

Les muscles auriculaires sont également au nombre de trois chez le *cheval* et représentent de longues et larges bandelettes étendues de la corde du ligament cervical au cartilage conchinien. Ces muscles, que MM. Chauveau et Arloing appellent *Cervico-auriculaires*, sont superposés à leur origine et divisés pour cette raison en *superficiel*, *moyen* et *profond* [1].

Selon M. le professeur Watson, l'*éléphant des Indes* a quatre rétracteurs de l'oreille : 1° le *retrahens inferior*; 2° le *retrahens superior*; 3° le *retrahens anterior*; 4° le *retrahens internus*. Le *retrahens inferior* et le *retrahens superior* confondent, au niveau de la nuque, leurs fibres avec celles du trapèze et du muscle occipital [2].

Cuvier signale chez les *mammifères* la présence de cinq muscles auriculaires postérieurs : le *cervici-aurien*, naissant du ligament cervical ou os occipital, l'*occipiti-aurien*, se détachant du pourtour de la crête occipitale, le *cervico-tubien profond*, l'*occipiti-aurien rotateur*, émanant l'un et l'autre de l'occiput, et le *cervico-scutien* qui rapproche, en arrière, les deux oreilles. Ce dernier muscle est spécial au *chien* et au *lapin*.

Strauss-Durkheim a retrouvé la plupart de ces muscles dans le chat et les a dénommés : le *cervici-aurien*, *sus-cervico-pavillien*, l'*occipiti-aurien rotateur*, *occipito-pavillien*; le *cervico-tubien profond*, *lambdo-conchien* et le *cervico-scutien*, *occipito-scutien*.

AURICULAIRE SUPÉRIEUR

Absence. — Elle a été notée une fois par M. le professeur Macalister. Les explications que nous avons fournies de l'absence de l'auriculaire postérieur chez l'homme s'appliquent à celle de l'auriculaire supérieur et à celle de l'auriculaire antérieur.

Variations dans les insertions. — Supérieurement il peut plus ou moins se rapprocher du vertex. Chez le nègre du Mozambique de Cuvier, et chez le nègre de la Guadeloupe de Chudzinzki, il remontait sur les pariétaux, jusqu'à la crête temporale. Inférieurement

1. Arloing et Chauveau, *Traité d'anatomie des animaux domestiques*, Paris, 1890, p. 286.
2. Watson, *Contributions to the anatomy of the Indian elephant*, Part. IV, *Journal of anatomy and physiology*, novembre 1774, 2e série, vol. XV, p. 128.

il n'atteint pas toujours l'oreille et se fixe sur l'aponévrose du muscle crotaphite.

Anatomie comparée. — Dans la *chauve-souris* il y a un élévateur de l'oreille, le muscle vertico-scutien qui est plus fort et plus long que les rétracteurs. Il s'étend de la moitié supérieure du bord latéral du méplat triangulaire de l'occipital, pour se porter en dehors et en avant et se terminer au bord supérieur de l'écusson et sur le pavillon [1].

L'auriculaire supérieur de la *girafe*, encore nommé *temporo-auriculaire*, est petit, triangulaire et descend de la crête temporale de manière à tirer le pavillon de l'oreille en haut, en même temps qu'il fait tourner son ouverture en dehors. Appliqué sur le crotaphite, il est recouvert par le sous-cutané-cranion (Lavocat).

L'auriculaire supérieur (*attolens superior*) de l'*éléphant indien*, bien que provenant de l'aponévrose cranienne, est intérieurement uni, à son origine, au ventre postérieur de l'occipito-frontal [2].

Parmi les muscles extenseurs de l'oreille du *chat*, Strauss-Durkheim en cite un, le *sagitto-pavillien* ou *occipito-conchien* des Zootomistes, « qu'on peut considérer, dit-il, comme représentant l'auriculaire supérieur de l'homme, dont il diffère cependant considérablement par son attache sur la tête ». Ce muscle naît en dedans sur la crête wormienne et plus en avant sur une partie de la crête sagittale, sous le nom d'*occipito-scutien* [3].

Pour ma part, je croirais plutôt que l'auriculaire supérieur de l'homme est, chez le *chat*, l'*interscutien* du même auteur, autrement dit le *vertico-scutien* de Cuvier, muscle qui se détache du cartilage scutiforme, c'est-à-dire au-dessus de l'oreille, et se continue sans ligne de démarcation apparente avec celui du côté opposé [4].

Variation dans le nombre des faisceaux. — Il peut être divisé en fascicules plus ou moins nombreux et par conséquent plus ou moins larges.

Anatomie comparée. — MM. Arloing et Chauveau dans les dessins

1. Maisonneuve, *loc. cit.*, p. 154.
2. Watson, *loc. cit.*, p. 154.
3. Strauss-Durkheim, *loc. cit.*, p. 125.
4. « Dans le *Troglodytes Aubryi*, il y a un muscle auriculaire, assez fort surtout dans sa partie antérieure qui correspond à la racine de l'hélix, dont les fibres partant de la face interne de la conque vont s'épanouir en rayonnant sur l'aponévrose du muscle occipito-frontal. Un petit faisceau inséré en avant du tragus se dirige vers l'apophyse zygomatique (Alix et Gratiolet). »

qu'ils fournissent des muscles auriculaires du *mulet* et du *cheval* indiquent deux adducteurs-protracteurs de l'oreille (fig. 140, 11 et 141, 2), le *temporo-auriculaire externe* et le *temporo-auriculaire interne*. L'auriculaire interne, situé sous le muscle homonyme, est souvent recouvert en partie pour le *cervico-auriculaire supérieur*.

AURICULAIRE ANTÉRIEUR

Absence. — En mars 1887, j'ai constaté l'absence complète de l'auriculaire droit d'une femme de quarante-cinq ans, morte de phtisie. D'après M. le professeur Macalister, l'auriculaire antérieur manquerait beaucoup plus fréquemment que l'auriculaire supérieur et que l'auriculaire postérieur.

Dédoublement du muscle. — Walther a trouvé l'auriculaire antérieur constitué par deux minces couches musculeuses [1]. Dans un cas de ce genre que M. Macalister a observé, la lame superficielle n'était guère formée que de tissu aréolaire [2]. S'agit-il ici d'une anomalie réversive, d'une reproduction avec le muscle normal d'un des faisceaux d'un des muscles auriculaires antérieurs, si nombreux dans les espèces animales, ou d'un arrêt de développement inexplicable? Il est difficile de se prononcer.

Variations dans les insertions et division en plusieurs faisceaux ou fasciculi.

Avec M. le professeur Macalister je crois que le nom d'*epicranio-temporalis* que lui donne Henle lui convient mieux que celui qu'on lui attribue. Le plus généralement il ne prend aucune insertion sur l'oreille et quand il s'y attache c'est au moyen d'une lame aréolaire très fine.

Il est, assez fréquemment aussi, uni au précédent, et cette disposition a frappé Cruveilhier qui, sous le nom de muscle auriculo-temporal, a décrit à la fois l'auriculaire supérieur et l'auriculaire antérieur.

« Sous le nom d'auriculaire supérieur ou auriculo-temporal, je comprends, écrit-il, l'auriculaire supérieur et l'auriculaire antérieur des auteurs.

1. Whalter, *Anat. muscul. Tenuior, in Haller's Disputat. Anat. select.*, vol. VI, p. 613.
2. Macalister, *loc. cit.*, p. 6.

C'est un large muscle radié qui recouvre toute la région temporale, et qui remplit par conséquent tout l'intervalle qui sépare, d'une part, le muscle frontal du muscle occipital, et, d'autre part, le bord externe de l'aponévrose épicranienne à la partie supérieure de la conque et de l'hélix. Il n'existe, en effet, aucune ligne de démarcation bien tranchée entre l'auriculaire supérieur et l'auriculaire antérieur, à moins qu'on ne veuille considérer comme telle une ligne aponévrotique verticale qui représente exactement le trajet de la veine temporale; mais cette intersection qui n'est d'ailleurs ni constante, ni complète, me paraît être moins une conformation, primitive du muscle que le résultat de la présence de la veine temporale subjacente à ce muscle. Cela est si vrai que des intersections tout à fait semblables, mais partielles, s'observent quelquefois le long des ramifications de cette veine. »

Quelquefois au lieu de se détacher de l'aponévrose temporale en avant, il se détache de l'arcade zygomatique. C'est ce faisceau que Cruveilhier appelle muscle *auriculaire antérieur profond.*

« Il est, dit-il, quadrilatère et m'a paru constant; il est situé sur un plan plus profond que le muscle précédent. Il s'étend de la face du tragus à l'apophyse zygomatique sur laquelle il s'insère à l'aide de fibres aponévrotiques. »

A l'inverse de Cruveilhier je pense que l'*auriculaire antérieur profond* qui a été décrit aussi par Jones Wharton [1], Harrison [2] et divers autres anatomistes, est très rare. J'ai vu parfois quelques-unes de ses fibres provenir de la crête temporale de l'os frontal.

Ordinairement l'auriculaire antérieur est divisé en deux faisceaux dont l'un s'attache à la saillie cartilagineuse conoïde appelée l'épine de l'hélix et l'autre à la partie antérieure de la conque. On a signalé toutefois des auriculaires antérieurs composés de trois et quatre chefs. J'ai disséqué à droite et à gauche, sur un homme de soixante-quinze ans, décédé hémiplégique (janvier 1892), un muscle prétracteur auriculaire dont chacune des deux têtes normales était dédoublée.

Anatomie comparée. — Chez la *girafe*, dit M. le professeur Lavocat, sous le titre d'auriculaire antérieur sont comprises les bandelettes *zygomato* et *scuto-auriculaires.*

1. Jones Wharton, *Todd's cyclopedia*, vol. II, p. 352.
2. Harrison, *Dublin Dissector.*

Dans l'*éléphant des Indes*, il y a aussi deux prétracteurs de l'oreille : l'*attrahens superior* et l'*attrahens inferior*. L'*auriculaire antérieur et supérieur* est composé de deux faisceaux dont le plus élevé se fixe sur l'aponévrose temporale et à la conque, et le moins élevé, à la face externe du zygoma et à la conque, près du premier. L'*auriculaire antérieur et inférieur* s'insère à la racine de l'apophyse zygomatique et au niveau de l'orifice du conduit auditif externe (Watson).

Les muscles attracteurs de l'oreille de la *chauve-souris* sont au nombre de trois, situés l'un au-dessus de l'autre. Ce sont : le *surcili-aurien*, le *surcili-scutien*, le *surcili-tragien*. Tous ces muscles partent, on le voit, du sourcil ou, pour être plus précis, de l'arcade orbitaire.

Chez les *équidés*, en plus des muscles temporo-auriculaire externe et auriculaire interne, on trouve, dans la région antéro-supérieure de l'oreille, le muscle *zygomato-auriculaire*.

« Ce muscle est formé généralement de deux bandelettes charnues, unies entre elles par un feuillet lamineux, et prenant leur origine à la surface de l'apophyse zygomatique du temporal, au moyen d'une aponévrose confondue en avant avec le muscle orbiculaire des paupières. De ces deux bandelettes, l'une, inférieure, s'insère en dehors de la base de la conque en confondant ses fibres avec celles du parotido-auriculaire ; l'autre, supérieure, se termine sur le bord externe du cartilage scutiforme [1]. »

Le muscle auriculaire antérieur de l'homme est représenté *dans le chat*, selon Strauss-Durkheim, par trois muscles :

1° Le *fronto-auriculaire*, qui a deux faisceaux, dont l'un s'attache dans toute la longueur de l'orbite et l'autre à la partie du coronal qui s'articule avec le siagonal;

2° Le *temporo-auriculaire*, qui naît sous la peau, au niveau de la commissure des paupières où il est confondu avec le sourcilier, le cervico-facial et le palpébral;

3° Le *sourcilio-scutien*, qui provient également de toute l'arcade orbitaire et est subjacent au fronto-auriculaire avec lequel il est confondu dans toute son étendue.

A ces trois muscles rétracteurs il faut en ajouter cinq autres dont

1. Chauveau, *loc. cit.*, p. 285.
2. Strauss-Durkeim, *loc. cit.*, p. 218.

l'un, le *labio-auriculaire*, pourrait être rapproché du grand zygomatique de l'homme si, au lieu de réunir les lèvres à l'oreille, il gagnait l'os malaire.

Connexions plus intimes avec les muscles voisins.

Nous avons indiqué celles avec l'auriculaire supérieur et avec le frontal. Henle note celle que le muscle a souvent avec le peaucier [1]. Les divers modes de conformation de l'auriculaire antérieur dans la série animale, sur lesquels nous venons de nous étendre longuement, et l'évolution embryogénique de ce muscle expliquent ces connexions.

MUSCLES EXTRINSÈQUES SURNUMÉRAIRES

MUSCLE AURICULAIRE INFÉRIEUR

Chez beaucoup de mammifères on trouve au-dessous du pavillon de l'oreille un muscle dit *auriculaire inférieur*, ou *parotido-auriculaire*, qui procède de la surface de la glande parotide, et monte jusqu'à la base de la conque qu'il tire en bas.

A la fin de novembre 1880, un de mes élèves, M. Robert, a disséqué ce muscle chez l'homme et m'a remis la note suivante qui en donne exactement la situation, la forme, les dimensions, les insertions, la structure et l'innervation.

« Femme, cinquante-sept ans, morte d'un cancer stomacal.

Après avoir enlevé le peaucier du côté droit, mis à nu l'aponévrose cervicale et principalement la portion située en avant du sterno-cléido-mastoïdien appelée par Richet *aponévrose d'insertion faciale*, je remarque une bandelette musculeuse très nette qui se porte en haut, un peu d'avant en arrière, vers la conque de l'oreille. Je procède attentivement à la dissection de cette bandelette. Elle est composée d'une seule couche de fibres d'un rouge assez pâle et a la forme d'un triangle isocèle dont la base, charnue, s'insère sur la face externe de l'aponévrose parotidienne et le sommet, fibreux à la base de la conque; elle est très mince. Le triangle qu'elle forme mesure à sa base trois centimètres et demi et à son sommet un demi-centimètre, et de son sommet à sa base quatre centimètres et demi.

J'ai la bonne fortune d'avoir conservé la branche auriculaire du

1. Henle, *Anat.*, p. 137.

plexus brachial, je la suis jusqu'au filet anastomotique qu'elle envoie au nerf auriculaire postérieur du nerf facial et un peu au-dessus de l'anastomose de ce filet et du nerf auriculaire postérieur, je découvre un ramuscule transversal très grêle qui se rend au muscle anormal. La région parotidienne gauche est conformée comme de coutume. »

Sans doute des prolongements du peaucier du cou (*platysma myoïdes*) vers l'apophyse mastoïde ont été découverts par Zagorsky, Fallope et Albinus, des peauciers doubles par Frorieps et, au-dessous du peaucier normal, un faisceau partant de l'apophyse mastoïde et de l'aponévrose parotidienne descendant en bas, par M. Wood, mais il y a une telle dissemblance entre ces malformations [1] et celle que j'indique, qu'il serait difficile, je pense, de les rapprocher. Mon muscle, par son indépendance, sa direction, ses insertions, est bien l'homologue du *parotido-auriculaire* des animaux, et si je ne l'ai rencontré qu'une fois, j'espère que d'autres anatomistes seront plus heureux que moi.

TRANSVERSE DE LA NUQUE

Syn. *Transversus nuchæ* d'Eilhard Schultze et des anatomistes anglais, *corrugator posticus*, *occipitalis teres*, *occipitalis minor* de Santorini, *peaucier sous-occipital* de Cruveilhier, *faisceau inférieur de l'auriculaire postérieur* de Sappey, *occipital transverse* de Testut, etc.

Insertions et structure. — Il a été décrit pour la première fois, et d'une façon magistrale, par M. le professeur F. Eilhard Schultze de Rostock [2].

Il naît de la protubérance occipitale externe et de la partie interne de la ligne courbe supérieure de l'occipital, au-dessous ou au-dessus du trapèze, et se termine en dehors d'une façon variable.

Il est donc tantôt *sus-trapézien*, tantôt *sous-trapézien*.

Lorsqu'il est *sus-trapézien*, il se fixe, en dehors, soit à la partie la plus externe de la ligne courbe supérieure de l'occipital, soit au

1. J'aurai l'occasion d'y revenir quand je m'occuperai des muscles de la face et de ceux du cou.
2. Eilhard Schultze de Rostock, *Schmidt's Jahrbuch*, Bd CXXVII, p. 288.

bord postérieur du sterno-cléido-mastoïdien, soit à l'auriculaire postérieur. Quand cette dernière disposition existe, comme les deux muscles sont unis par une corde tendineuse, le muscle transverse de la nuque et le muscle auriculaire postérieur semblent ne former qu'un seul muscle digastrique. Des exemples de muscles transverses de la nuque ayant l'une ou l'autre des conformations ci-dessus sont notés par Henle [1], par Gibson [2] et par Hallett [3], etc.

Si le transverse de la nuque est couché en partie ou en totalité au-dessous du trapèze, il s'attache en dehors, soit au crâne dans le même point que le splenius capitis, soit à l'auriculaire postérieur, soit au bord postérieur du sterno-cléido-mastoïdien, soit au trapèze, avec lequel il se confond souvent.

Des cas de ce genre sont signalés par Walther, Sœmmering, Schultze, Theile et Macalister [4].

Fréquences. — Le professeur Schultze prétend avoir trouvé ce muscle 18 fois sur 25 sujets. M. le professeur Macalister ne croit pas à un pareil degré de fréquence, il l'a rencontré 7 fois seulement sur 30 sujets [5]. Flesche abaisse un peu cette proportion [6]. La statistique du professeur Macalister me paraît être exacte : elle est corroborée par celle du docteur Knott et par la mienne.

Il ne me paraît pas encore possible de déterminer laquelle de ces deux variétés sus ou sous-trapézienne est la plus commune.

Ce qui me semble certain, c'est que, lorsqu'il est profond, il est le plus souvent confondu en dehors avec le trapèze.

Selon M. le professeur Macalister, ce muscle serait toujours symétrique et les deux transverses de la nuque se rejoindraient au niveau de la protubérance occipitale externe.

« Je ne connais, pour ma part, dit M. le professeur Testut de Lyon, aucun fait en désaccord avec cette dernière assertion. »

Il en existe pourtant. Sur 28 sujets qu'il a examinés, le docteur Knott a trouvé 7 fois le transverse de la nuque; 5 fois le muscle était bilatéral et 2 fois unilatéral [7]. Dans le cas d'unilatéralité, le

1. Henle, *Muskellehre,* p. 138.
2. Gibson, *Anatomy,* 1716, p. 489.
3. Hallett, *Edinb. Med. Journ.*, 1849, p. 2.
4. Sœmmerring, vol. III, p. 81.
5. Macalister, *loc. cit.*, p. 4.
6. Flesch, *Varietaten Beobachtungen aus dem Præparirsaale zu Wursbourg; sep. abd. aus den Veshandl der phys. med. ges zu Wursbourg,* 1879, N. F., XIII, Bd.
7. *Muscular anomalies, by J. F. Knott, demonstrator of Anatomy, Royal College of surgeons Ireland,* 1879-1880, *Journal of anatomy and phys.*, vol. XV, et *Contributions to the abnormal anatomy of the human body,* Dublin, 1881, p. 3.

muscle manquant était remplacé par une corde tendineuse. J'ai trouvé 8 fois le transverse de la nuque sur 34 sujets; 5 fois il était bilatéral, 2 fois unilatéral avec une arcade tendineuse du côté opposé, une fois unilatéral sans trace de tissu fibreux ou musculaire du côté opposé [1]. Chez les sujets qui n'ont pas de transverse de la nuque, une corde tendineuse unilatérale ou bilatérale constitue souvent un vestige de ce muscle.

Signification. — Il est hors de doute pour moi que sous le nom de transverse de la nuque on a décrit :

1° Des fibres du cléido-occipital [2].

2° Des rudiments des muscles rétracteurs de l'oreille qui chez les animaux s'étendent, ainsi que nous l'avons vu, jusqu'à la protubérance occipitale externe. Tels sont les cas de Hallet, de Gibson, etc., où le transverse de la nuque se continuait directement avec l'auriculaire postérieur.

3° Des vestiges du pannicule charnu des *quadrupèdes*. Tels sont les peauciers *sous-occipitaux* de Cruveilhier, « petits faisceaux parallèles au muscle auriculaire postérieur, le fixant à la peau par leurs extrémités qui présentent des languettes tendineuses d'une très grande longueur ». Cette manière de voir est d'autant plus vraisemblable que Zagorsky [3] a vu des bandelettes du *platysma-myoïdes* attachées à l'occipital, et que M. le professeur Macalister a signalé plusieurs faisceaux d'union entre ce même muscle peaucier et le transverse de la nuque. Il y a quelques années (en 1880), Gruber [4] a noté encore la présence chez un homme d'un muscle surnuméraire qui, partant de la région postérieure de la tête, se rendait à la commissure des lèvres, croisant en partie les fibres du peaucier du cou, en partie s'unissant à elles [4].

STYLO-AURICULAIRE

Syn. *Stylo-auricularis* de Hyrtl, *Depressor auriculæ* de Lauth,

1. J'ai encore eu la bonne fortune d'observer cette année deux fois le transverse de la nuque. Une fois il était bilatéral, une fois unilatéral, et siégeait à droite. J'ai fait mouler ce transverse droit qui été découvert par mon prosecteur, M. André, et que j'ai montré aux élèves de mon cours.

2. Se reporter à mon article : « *Sterno-cledo-mastoïdien* » du Dict. encycl. de Dechambre.

3. Zagorsky, *Mémoires de l'Académie impériale* de St-Pétersbourg, t. I.

4. Gruber, *Ein inder Hant oder Fascie des Gesichtes und mit seiner Endzacke um Mundwinkel als risorius endender musculus occipitalis minor* (Santorini). Virchow's Archiv. Bd LXXX, s. 83-86.

faisceau auriculaire du stylo-glosse de Wenzel Gruber, *auriculo-glosse* de Macalister, *auriculo-styloïdien* de Testut, etc.

Le stylo-auriculaire est un muscle situé profondément dans la loge parotidienne, entre l'os temporal et la parotide et inséré, en dedans, à l'apophyse styloïde ou aux parties dures ou molles qui l'avoisinent et, en dehors, au conduit auditif externe.

Historique. — Il a été trouvé d'abord par Garengeot [1], puis successivement par Souchon et Rambaud [2], Duvernoy [3], Macalister [4], Walsham [5]. Hyrtl et Lauth qui l'ont rencontré aussi l'ont appelé le premier *stylo-auriculaire* [6], le second, *depressor auriculæ* [7]. Wenzel Gruber l'a consciencieusement étudié et le considère comme un faisceau auriculaire du stylo-glosse [8].

Structure et insertions. — Il peut être composé d'un chef unique charnu dans toute sa longueur ou tendineux dans toute son étendue, ou tendineux seulement à sa partie moyenne (digastrique), à l'une ou l'autre de ses deux extrémités, et même à ses deux extrémités. Ce chef unique, quelle que soit sa structure, naît en général de l'apophyse styloïde ou de l'apophyse vaginale et se termine sur le conduit auditif externe à l'union de sa portion osseuse et de sa portion cartilagineuse, ou dans un point quelconque de sa portion cartilagineuse, le plus communément près du meat externe.

Il peut être bicipital soit avec deux faisceaux d'origine, soit avec deux faisceaux de terminaison. Il peut enfin être constitué uniquement par un tractus contractile qui se rend de l'oreille au stylo-glosse (cas de Gruber) ou à l'aponévrose cervicale (cas de Walsham).

Dans un autre cas de Walsham, la constitution du muscle en question était singulière : émanant du cartilage du canal conchinien par deux têtes distinctes, il se divisait de nouveau en dedans pour envoyer un premier chef sur l'apophyse styloïde et un second chef sur l'aponévrose cervicale, sous la carotide.

1. Garengeot, *Myotomie*, p. 68.
2. Souchon et Rambaud, *Gaz. med.*, 1861, n° 37, p. 5851.
3. Duvernoy, *L'Art de disséquer méthodiquement les muscles du corps humain*, Paris, p. 11 et 12.
4. Macalister, *loc. cit.*
5. Walsham, *Bartholomeus hospital Reports*, 1881, t. VII, p. 70.
6. Hyrtl, *Asterreich. medic. Jarhbuch.*, vol. XXX.
7. Lauth, *Mémoire de la Société d'histoire naturelle de Strasbourg*, t. I, 1830, p. 65.
8. Wenzel Gruber, *Bull. malh. class. Akad. der Wissenchr.*, in St-Pétersbourg, 1854, vol. XIII, p. 257, et vol. XV, p. 286 : « *Henle u Pleufer's Zeitschrift* », 3, Recher. X, p. 268.

J'ai vu deux fois ce muscle. Je transcris mes notes.

I. Le 17 mars 1888, un de mes élèves, M. E. Dubois, m'appelle pour me montrer un petit faisceau anormal qu'il vient de mettre à nu au-dessous du pavillon de l'oreille droite d'un homme de cinquante-cinq ans, mort de congestion pulmonaire. Ce faisceau se fixe, en dehors, à la partie inférieure du cartilage du conduit auditif externe, au niveau de l'orifice de ce conduit, et profondément à la partie profonde du rocher, près de l'apophyse vaginale. Très mince et très étroite, la production musculaire anormale est plaquée sur le canal conchien auquel elle est même reliée, par un tissu aréolaire assez dense, à l'union de la portion cartilagineuse et de la portion osseuse. Il n'y a aucun vice de conformation à gauche.

II. Homme, vingt-sept ans, suicide par coup de feu dans la tempe droite. Juin 1889.

En sectionnant le pavillon de l'oreille droite pour examiner la blessure, je m'aperçois qu'il est retenu par une petite lame musculaire. Je poursuis cette lame qui côtoie la partie inférieure du conduit auditif externe dans toute sa longueur et se termine profondément par deux tendons, dont l'un s'attache à la face externe de l'apophyse vaginale et l'autre à la partie moyenne de l'apophyse styloïde. La disposition est identique à gauche.

Anatomie comparée. — Avec M. Wenzel Gruber faut-il admettre que l'auriculo-styloïdien est un faisceau accessoire du stylo-glosse? A coup sûr quand il reproduit un auriculo-glosse, c'est-à-dire reproduit exactement une conformation spéciale à divers animaux. Chez le *phoque* par exemple, « le stylo-glosse provient non de l'apophyse styloïde mais de la portion inférieure du conduit auditif externe ».

Mais je ne saurais regarder comme des auriculo-glosses, les stylo-auriculaires qui s'étendent de la portion dure de la pyramide du temporal au canal conchinien. Quelle serait donc leur signification? Voici mon opinion :

Dans quelques espèces animales, les *équidés*, entre autres, la charpente cartilagineuse de la conque est formée de trois pièces qui sont : 1° le *cartilage conchinien*; 2° le *cartilage annulaire*; 3° le *cartilage scutiforme*. Du cartilage scutiforme, situé à la surface du muscle crotaphite, en avant de la conque à laquelle il transmet l'action de quelques muscles fixés sur les os du crâne, nous n'avons rien à dire. Il n'en est pas de même du *cartilage annulaire*.

« On appelle ainsi une toute petite lame roulée en anneau et servant d'intermédiaire à la conque et au conduit auditif. C'est la membrane tégumentaire interne, doublée de quelques faisceaux jaunes élastiques, qui unit le cartilage annulaire aux deux parties entre lesquelles il se trouve placé; ces rapports avec ces deux pièces sont telles qu'il reçoit la saillie osseuse circulaire formant le contour de l'hiatus auditif, et que lui-même peut s'enfoncer dans le canal infundibuliforme du canal conchinien; disposition qui rappelle le mode d'articulation des différents tubes d'une lunette d'approche. »

Pour raidir le tube auditif et le raccourcir en faisant rentrer l'une dans l'autre les différentes pièces qui le composent il faut un muscle? Ce muscle existe, c'est le *tympano-auriculaire* ou *auriculaire profond.*

Très grêle chez le *cheval* où il est accolé au côté interne du tube cartilagineux qui représente l'entrée du conduit auditif, il est inséré, d'une part sur le sourcil de l'hiatus auditif externe et d'autre part sur la base de la conque.

Dans la *girafe* il s'étend également de la portion dure du temporal au tube conchinien sur lequel il se termine.

Pour moi j'opinerais à supposer que, les auriculo-glosses exceptés, la plupart des faisceaux anormaux compris chez l'homme entre le rocher et le canal conchinien sont les homologues de l'auriculaire profond des animaux. Comme presque tous les muscles auriculaires, l'auriculaire profond disparaît chez l'homme qui n'a pas besoin pour veiller à sa défense et pourvoir à la recherche de sa nourriture d'un cornet acoustique mobile susceptible d'allongement ni de raccourcissement.

MUSCLES INTRINSÈQUES DE L'OREILLE EXTERNE

Ce sont des muscles qui s'insèrent exclusivement sur le pavillon de l'oreille. Ils sont au nombre de cinq et décrits d'une façon magistrale dans le traité d'anatomie de MM. Morel et Mathias Duval.

Ce sont :

1° Le grand muscle de l'hélix;

2° Le muscle du tragus;

3° Le muscle de l'antitragus;

4° Le petit muscle de l'hélix;

5° Le transverse.

Absence. — J'ai constaté souvent l'absence de l'un ou l'autre de ces muscles et principalement du petit muscle de l'hélix, et du muscle de l'antitragus. Quelquefois les fibres musculaires du transverse sont remplacées par des fibres conjonctives.

Augmentation de nombre. — Il n'est pas rare non plus de rencontrer à la partie supérieure du pavillon une bandelette musculeuse isolée (muscle transverse supérieur). J'ai vu sept fois cette bandelette : cinq fois chez l'homme, deux fois chez la femme et toujours des deux côtés.

Variation dans les insertions et connexions plus intimes des muscles entre eux. — Sœmmerring[1] et Albinus[2] ont trouvé un faisceau de communication entre le muscle du tragus et le muscle de l'hélix et un entre le muscle du tragus et le grand muscle de l'hélix. Je suis certain de la fréquence de cette malformation. Le grand et le petit muscle de l'hélix peuvent être plus ou moins confondus.

Anatomie comparée. — Il semblerait *a priori* que les muscles en question devraient être plus prononcés chez les animaux (*chien de chasse*, *épagneul*, *éléphant*) dont le pavillon est formé par des cartilages minces, plus ou moins étalés, et par conséquent dont l'oreille tombante se soulève au moindre bruit, de telle sorte que tantôt elle touche les côtés de la tête par son bord postérieur, tantôt par son bord antérieur, etc., que chez les animaux où le pavillon, constitué par des cartilages, plus ou moins épais et solides, est droit. Il n'en est rien. Ces muscles qui manquent souvent l'un ou l'autre, et sont toujours rudimentaires dans l'espèce humaine, font également défaut, l'un ou l'autre, et sont constamment tenus dans les espèces animales, quelles qu'elles soient. L'*éléphant* n'a que le muscle du tragus et le muscle transverse. Le *chat* ne possède que l'*antitragus-antilobien* qui n'existe pas chez l'homme et le *conchien-interne* qui est l'homologue du muscle du *tragus* de l'homme (Strauss-Durckheim).

Les muscles intrinsèques de l'oreille ont si peu d'importance dans le *cheval*, le *mulet* et le *bœuf* que MM. Arloing et Chauveau s'abstiennent de les décrire dans leur traité des animaux domestiques. C'est pourquoi il est difficile d'indiquer nettement la signification du muscle transverse supérieur, des faisceaux de communication entre le muscle du tragus et l'hélix et entre le muscle du tragus et le grand muscle de l'hélix et des muscles de l'hélix entre eux.

1. Sœmmerring, *De Corp. Human. Fabric.*, III, p. 32.
2. Albinus, *Hist. musculorum*, p. 183.

MUSCLES DE LA CHAINE DES OSSELETS

Ils sont extrêmement petits et la nature musculeuse de deux d'entre eux est même mise en doute par beaucoup d'anatomistes. C'est ainsi que MM. Morel et Mathias Duval se bornent à signaler le muscle interne du marteau et le muscle de l'étrier. M. Sappey, par contre, en admet trois et croit que le petit muscle externe du marteau est un ligament. Les dissections minutieuses auxquelles je me suis livré, tant sur l'homme que sur le *bœuf* et le *cheval* [1], m'autorisent à déclarer qu'ils sont normalement au nombre de quatre.

Ce sont :

Le muscle de l'étrier ou *stapédien* [2] ;

Le muscle interne du marteau (tensor tempani) ou *eustachien* ;

Le muscle antérieur ou externe du marteau (laxator tempani) ou *folien* ;

Le petit muscle externe du marteau (laxator tempani minor) ou *cassérien* [3].

Muscle de l'étrier. — Il est quelquefois remplacé par un ligament ou double.

Anatomie comparée. — Si on admet avec MM. les professeurs Macalister, Bardeleben, Pozzi et moi qu'un muscle peut être l'homologue d'un ligament et vice versa, on a l'explication immédiate de la nature tantôt musculeuse, tantôt fibreuse du stapédien qui représente une partie du second arc viscéral postoral. Si le muscle de l'étrier du *cheval* n'est pas double, son tendon est, du moins, divisé en deux par un petit os.

Muscle interne du marteau. — C'est avec le muscle de l'étrier le plus constant des muscles de l'oreille moyenne. Bohmer [4] et Cassebohm [5] l'ont, chacun, trouvé double.

1. C'est chez les grands quadrupèdes où ils sont bien développés qu'il convient surtout de les étudier.
2. De *stapedius*, étrier.
3. Le muscle de l'étrier excepté, les adjectifs terminaux ci-dessus rappellent le nom des anatomistes Eustachius, Folius et Casserius, qui ont noté, les premiers, la présence chez l'homme du tensor tempani, du laxator tempani et du laxator tempani minor. C'est à tort qu'on croit, en effet, qu'Arantius a découvert le muscle interne du marteau. En parlant de ce muscle Arantius l'appelle lui-même « le muscle découvert par Eustachius ».
4. Bohmer, *loc. cit.*, p. 7.
5. Cassebohm, *De aure humani tract.*, IV, p. 64.

A propos d'une communication de M. Gellé à la Société de biologie [1], M. le professeur Mathias Duval [2] a fait intervenir des considérations d'embryologie qui jettent un grand jour sur la question de l'innervation du muscle interne du marteau et du muscle de l'étrier.

Quand bien même, dit-il, des expériences d'une valeur incontestable viendraient prouver que le muscle interne du marteau est innervé par le nerf masticateur, le physiologiste serait toujours tenté de demeurer indécis, parce qu'il ne concevrait pas pourquoi, des deux muscles de l'oreille moyenne, l'un, celui de l'étrier, serait innervé par le facial, tandis que l'autre, celui du marteau, le serait par la 5e paire portion motrice.

Or c'est ici qu'on peut faire intervenir des considérations d'embryologie ou plutôt de physiologie philosophique, lesquelles rendent évidente *a priori* cette double source d'innervation différente des deux appareils tympano-moteurs.

L'embryologie et l'anatomie comparée nous montrent que le marteau n'est autre chose que l'extrémité postérieure du cartilage de Meckel, c'est-à-dire de la mâchoire; que, semblablement, le muscle interne du marteau n'est qu'un fragment des masses musculaires de l'arc maxillaire : il est donc tout à fait vraisemblable que ce muscle doit tirer sa racine motrice du trijumeau, comme tous les autres muscles de cet arc, comme les ptérygoïdiens, comme spécialement le ptérygoïdien externe, dont semble s'être détaché le muscle interne du marteau.

Quant au muscle de l'étrier, il appartient comme l'osselet correspondant au premier arc hyoïdien [3]; il est détaché de la série des muscles styliens, et doit, comme eux, être innervé par le facial.

Qu'on me pardonne cette digression : elle explique d'une façon lumineuse l'innervation des deux principaux muscles de la caisse du tympan et les connexions si intimes quelquefois des muscles masticateurs entre eux [4].

Muscle antérieur du marteau et petit muscle externe du marteau. — Le muscle antérieur ou muscle externe du marteau et le petit muscle externe du marteau sont très souvent absents. Sœmmerring

1. *Société de biologie*, 1882.
2. *Les enseignements de l'embryologie dans certaines questions de physiologie et de morphologie*, par M. Mathias Duval, in *Tribune médicale* du 12 novembre 1882, nº 743, p. 551.
3. Second arc post. oral des Anglais.
4. Sœmmerring, *loc. cit.*, p. 201.

parle d'un petit muscle du marteau qui, au lieu de se rendre au col, se rendait au sommet du marteau.

Beaucoup des muscles de l'oreille interne manquent souvent chez des mammifères comme chez l'homme. Le *chat*, qui est si bien partagé sous le rapport des muscles auriculaires externes, n'a pas de muscle cassérien (Strauss-Durckheim). Dans les *oiseaux* il n'existe plus qu'un seul muscle bien développé, le rétracteur du marteau, et dans les *reptiles* ces organes moteurs sont rudimentaires ou manquent complètement [1].

DE LA MOBILITÉ DU PAVILLON DE L'OREILLE DANS L'ESPÈCE HUMAINE

De même qu'il y a des hommes qui ont un bec-de-lièvre ou une gueule de loup, d'autres une toison velue (les Aïnos et Esaü, s'il faut en croire la Bible), d'autres 4, 6 ou 7 doigts aux extrémités, comme les Icthyosaures de l'époque du lias, ou 3, 4, 5, 6 mamelles, comme divers mammifères, etc., etc., il y en a qui, comme le chien, le chat, le cheval, l'éléphant, l'ours, ont la faculté de faire mouvoir à volonté le pavillon de l'oreille.

Cette particularité, dont Darwin (*La descendance de l'homme*, trad., I, p. 19) et Broca ont déterminé nettement la cause, le développement plus grand des muscles auriculaires qui, communément, ne sont chez nous d'aucun usage et rappellent simplement un état ancestral, cette particularité, disons-nous, a attiré l'attention des anciens. Hercule avait, paraît-il, l'oreille mobile. Une anomalie musculaire « vestigiaire » chez une divinité grecque! Eh! pourquoi pas? c'est d'Hercule, en effet, qu'il s'agit, du Dieu de la force brutale. C'était, d'ailleurs, seulement quand il était à table, que le fils de Jupiter et d'Alcmène aimait à imiter maître Aliboron.

Athénée rapporte à ce sujet des vers d'Épicharme (liv. X) : « Sa mâchoire choque bruyamment, ses molaires frappent avec éclat, ses canines grincent, il agite ses oreilles. »

Bayle, lisons-nous à la page 175, n° 5, de l'année 1892, de la *Revue mensuelle de l'École d'Anthropologie*, rapporte ce fait dans son *Dictionnaire historique et critique* (art. Hercule), et ajoute : « Ce phénomène est des plus rares ». Ici une des notes documentées qui

1. Pour plus de détails sur les muscles des osselets tympaniques, je renvoie au travail spécial publié sur ce sujet par l'anatomiste suisse Hagenbach (*Disquisitiones anatomicæ circa musculos auris internæ hominis et mammalium*, 1833, pl. 1-4).

donnent à cet admirable ouvrage un caractère si particulier. Les cinq gros volumes in-folio n'étant pas entre les mains de beaucoup de personnes, nous reproduisons la note en question :

« Le journal des Curieux de la Nature [1] parle d'une fille dont les oreilles se mouvoient. L'auteur des Nouvelles de la République des Lettres, en donnant un Extrait de ce Journal, observa [2] qu'il n'y avoit point lieu de douter de cette singularité « après ce que Monsieur l'Abbé de Marolles atteste du philosophe Crassot dans la page 32 de ses Mémoires. « *Il avoit beaucoup de rapport*, dit-il, *à ces portraits des* Philosophes *Cyniques qui se trouvent dans le cabinet des curieux, étant mal propre comme eux, avec une barbe longue et touffue, et les cheveux mal peignez. Il avoit une chose bien particulière, et que je n'ai jamais vue qu'en lui seul, qui étoit de plier et de redresser ses oreilles quand il vouloit sans y toucher.* Pierre Messie rapporte dans le chapitre 24 de sa première partie, que saint Augustin a veu un homme qui non seulement remuoit ses oreilles comme il vouloit, mais aussi ses cheveux, sans faire aucun mouvement ni des mains ni de tête. » Qu'il me soit permis de joindre à cela quelques Recueils qui s'y rapportent. Je commence par un assez long passage de Casaubon. *Istud plane communi hominum naturæ contrarium est :* [*solis ex omnibus animantibus, nisi forte simias excipias*] *dedit aures* ἡ πολυποίκιλος τοῦ θεοῦ σόφια *moveri suapte sponte nescias.* [*Nam quod scribit Martialis, Cinnæ cuidam natum filium* auribus longis quæ sic moventur, ut solent asellorum : *poetica sine dubio licentia est, non rei veritas.*] *Narrat tamen Eustathius sacerdotem fuisse quendam aures motitantem. Accepimus etiam a viris fide dignis, visas manifesto aures movere viro cuidam eruditissimo* [2] *cum Allobrogum fines transiens, vivicomburii periculum sibi a magistratu imminere intellexisset : quod diceretur nefandi criminis reus Tolosa in Italiam fugere.* Puisque Casaubon ne doute pas de ce que rapporte Eustathius, ni de ce qu'on lui avoit dit touchant l'habile homme qui s'étoit sauvé de Toulouse, pourquoi doute-il de ce qui regarde l'enfant de Cinna dans l'Epigramme XXXIX du VIe Livre de Martial? Il en auroit moins douté s'il eût pris garde non seulement à ce que rapporte saint Augustin dans le Chapitre XXIV du Livre XIV de la cité de Dieu : *sunt qui et aures moveant vel singulas vel ambas simul*; mais aussi à ce qu'atteste

1. Volume de 1685.
2. Septembre 1686, p. 1021.

Vesalius. Ce grand Anatomiste assure qu'il a vu à Padoue deux hommes dont les oreilles se mouvoient. Il explique ailleurs la cause de ce mouvement. *Interdum*, dit-il (44), *quibusdam raris fibris carnalis membrana quam carnosam vocamus supra aures augetur, et modice auri proximam cutem, et ipsam quoque aurem motu agit arbitrario.* Du Laurent affirme qu'il a vu quelques personnes qui faisoient mouvoir leurs oreilles. Valverd a vu la même chose dans un Espagnol qui étoit à Rome. Procope compare Justinien « à un âne, non seulement à cause de sa pesanteur d'esprit et bestise, mais encore eu égard à ses oreilles mobiles qui le firent nommer en plein théâtre γαύδανε, c'est-à-dire mot pour mot Maître Baudet, par ceux de la faction Verte ou Prasine dont il étoit ennemi. » J'ai lu ces paroles dans La Mothe le Vayer, à la page 134 du IIIe Tome in-12. Il cite la page 36 des Anecdotes de Procope. »

M. Manouvrier, professeur à l'École d'Anthropologie, parle également d'un médecin qui était pourvu d'un muscle auriculaire postérieur assez développé pour mouvoir le pavillon de l'oreille et qui pouvait s'en servir par manière de plaisanterie. J'ai eu, en 1876, à l'Hôtel-Dieu de Paris, un collègue d'internat aussi bien loti. Ce que je n'ai jamais par exemple constaté *de visu*, le scalpel en main, sur la table d'amphithéâtre, c'est l'état exact des muscles auriculaires humains doués de caractères fonctionnels si étonnants. Si j'en trouve un jour l'occasion, je ne manquerai pas de la saisir.

RECHERCHES HISTOLOGIQUES

SUR L'ESTOMAC DES POISSONS OSSEUX

(PLEURONECTES)

Par A.-H. PILLIET

EXPOSÉ ET TECHNIQUE

L'histologie, d'accord avec la physiologie, montre une différence considérable dans la structure du tube digestif chez la cinquième classe des vertébrés. Les poissons cartilagineux, si particulièrement développés à d'autres points de vue, présentent à celui-ci des caractères spéciaux : d'une part, leur suc gastrique est extrêmement actif, riche en acide chlorhydrique, comme l'a montré M. Ch. Richet [1]; de l'autre, leur muqueuse stomacale est couverte de glandes en tubes très longues, formant des groupes serrés, bourrés de cellules volumineuses, en sorte que l'aspect général des coupes de l'estomac chez ces poissons rappelle, en l'exagérant, la disposition que l'on rencontre dans la muqueuse gastrique du chien bien portant [2], et la lame spirale, qui compose à peu près tout leur intestin, est une formation qui leur appartient en propre.

Ce groupe mis à part, restent les poissons osseux; et là les dissemblances s'accumulent d'espèce en espèce. Pourtant ces dissemblances sont curieuses à étudier, car en faisant la synthèse des différents types observés, on constate la formation chez un animal de cryptes glandulaires, chez un autre de saillies papilliformes, chez un troisième de replis flottants, qui deviennent valvulaires chez un

1. Ch. Richet, *la Digestion chez les poissons* (*Archives de physiologie*, 1882, p. 536).
2. A. Pilliet, *Structure du tube digestif de quelques Poissons de mer* (*Bulletin de la Soc. Zoologique de France*, 1885, p. 283).

quatrième, et l'on assiste ainsi à la création simultanée des différents éléments qui se rejoindront et s'uniront pour constituer la muqueuse intestinale des vertébrés supérieurs. Nous y retrouverons nos cryptes sous forme de glandes de Leiberkükn, nos papilles sous forme de villosités ; les replis se seront organisés en valvules conniventes. L. Edinger[1] a bien élucidé ce point de la morphologie du tube digestif, et ce sont ses descriptions que l'on trouve résumées dans les manuels récents d'anatomie comparée, tels que celui de Wiedersheim.

L'estomac des poissons osseux n'est pas sujet à moins de variations que l'intestin, mais elles sont moins apparentes parce qu'elles relèvent surtout de l'anatomie microscopique. Ainsi, il est des groupes de poissons qui, tout en possédant à la suite de l'œsophage une poche plus dilatée que le reste du tube digestif, n'ont pas en cette région, ni en aucun autre du canal de nutrition, de glandes gastriques proprement dites, reconnaissables à leurs grosses cellules granuleuses. D'autres, au contraire, montrent sur les coupes de la même région un champ de glandes serrées presque aussi hautes, aussi nombreuses et aussi tassées que celles de l'estomac des Sélaciens. C'est par exemple le cas de la Dorade (*Chrysophrys aurata*).

Entre ces deux extrêmes, il est facile de pressentir des transitions. Le naturaliste doit s'attendre à rencontrer des poissons chez lesquels les glandes stomacales seront encore naissantes, peu allongées, éloignées les unes des autres; et, si l'on observe ce type prévu, il ne sera pas sans intérêt de le décrire en particulier, car il nous présentera en somme l'ébauche du système gastrique chez tous les vertébrés, et nous pourrons le comparer avec fruit soit au développement embryonnaire de ce même système, soit à certaines dispositions caractérisant tel ou tel groupe et dont nous pourrons trouver l'origine dans cet état de moindre développement que nous offrent les poissons. Mais pour chercher le type d'études qu'il nous faut, nous devons procéder du simple au composé, et examiner d'abord quels sont les poissons osseux dépourvus de glandes gastriques. Les Myxines ne présentent pas de glandes gastriques, et le mérite de cette constatation revient à Leydig. Il a aussi signalé leur absence chez le *Cobitis fossilis*. Luchau étendit en 1877 cette cons-

1. L. Edinger, *Développements et structure du canal intestinal des poissons* (*Arch. f. Mithr. Anat.*, 1876).

tatation à quelques types de la famille des Cyprins. Stannius avait aussi signalé le fait pour le Poisson môle et la Chimère. Enfin, Edinger insiste sur la variabilité et l'inconstance de ces glandes.

Dans un travail fait au laboratoire de M. le professeur Pouchet à Concarneau, j'ai constaté l'absence de glandes gastriques chez les poissons suivants : *Callyonimus Lyra*; *Syngnatus acus*; *Labius Bergylta*; *Blennius pholis*; *Lepadogaster bimaculatus* : ces animaux appartiennent aux espèces les plus différentes. Les glandes gastriques rudimentaires se retrouvaient chez les Cottes, avec le *Cottus scorpius*, chez les Gobies, avec le *Gobius niger*, et enfin chez les Turbots et les Soles. Les poissons de ce dernier genre formant un groupe bien tranché, dont il est relativement facile de se procurer des échantillons, c'est par eux que nous avons décidé de continuer dans le présent mémoire l'étude du tube digestif des poissons de mer.

Technique. — Quelques mots de technique ne seront pas inutiles. Pour étudier l'estomac des poissons, il faut se le procurer frais, et je regarde comme à peu près nécessaire de se procurer l'animal vivant, sans quoi toute la muqueuse s'émiette. Il se passe alors des phénomènes d'auto-digestion tout à fait comparables à ceux qui rendent si délicate l'étude du pancréas chez les animaux supérieurs et chez l'homme. Cela ne saurait étonner quand on réfléchit à l'énorme puissance digestive des poissons qui avalent et digèrent des crustacés, des poissons plus petits qu'eux et dont le suc gastrique ou intestinal attaque aussi les chitines et les écailles de tissu ostéoïde sur lesquelles la pepsine n'a pas d'action. Ce pouvoir digestif sur lequel notre maître, M. le professeur Pouchet, appelle fréquemment l'attention dans ses cours et à son laboratoire, n'a pas encore trouvé son explication physiologique complète; mais nous le connaissons et nous devons en tenir grand compte dans la technique.

L'animal était recueilli frais et incisé de façon à pouvoir retirer les intestins sans traction, au contraire de ce que font les cuisinières qui vident le poisson; l'estomac sera ouvert et épinglé sur du liège à partir des dents pharyngiennes, qui forment à la fois un point de repère et un point d'appui résistant. Sur la membrane muqueuse étalée, on verse tel réactif que l'on veut. Nous avons employé l'acide osmique, l'alcool iodé, qui donne de fort bons résultats, le bichromate de potasse et l'alcool. Les coupes seront les unes longitudi-

nales, et comprenant, par séries s'il le faut, toute la longueur du segment à étudier; les autres transverses. Les colorations ordinaires au picro-carmin, à l'hématoxyline, au carmin d'alun, avec montage soit dans la glycérine, soit dans le baume de Canada, seront pratiquées avec éclectisme, de telle façon que l'on obtienne une idée d'ensemble de l'effet de chacune sans multiplier le nombre des préparations. L'estomac des poissons étant à peu près constamment rempli, il n'y a pas à se préoccuper des différences d'aspect que produirait le jeûne ou l'activité sécrétoire, si l'on n'oublie pas de mentionner spécialement les cas dans lesquels l'estomac est trouvé vide. Pour les détails, la glycérine neutre, ou la glycérine picriquée, qui soit seule, soit additionnée de gomme arabique, ce qui permet de donner un fond aux colorations électives, seront préférables aux procédés de déshydratation.

Les Pleuronectidées examinées pour ce travail sont : le Turbot (*Rhombus maximus*), le Flétan (*Rhombus norvegicus*), la Barbue (*Rhombus vulgaris*), la Sole (*Solea vulgaris*), la Limande (*Pleuronectes limanda*) et le Carrelet (*Pleuronectes platessa*). Avant d'entrer dans le détail de l'examen histologique, une esquisse anatomique de l'organe à décrire uous semble nécessaire. En prenant l'œsophage immédiatement au-dessous des dents pharyngiennes, on reconnaît qu'il forme un sac membraneux fort large, suspendu et fortement attaché à l'appareil branchial. Il se continue sans ligne de démarcation extérieure apparente avec l'estomac, cylindrique comme lui, qui se termine par une portion renflée précédant immédiatement le rétrécissement du pylore, portion signalée immédiatement à l'attention par les deux petits cæcums pyloriques très courts qui viennent y aboutir.

Le tube œsophago-gastrique descend très bas au-dessous du foie, auquel il est uni par de très nombreux replis ou méso-vasculaires, qui contiennent une quantité de grains ou lobules pancréatiques. L'estomac reçoit donc dans presque tout son parcours le suc du pancréas accessoire décrit par le Père Legouis dans les replis du péritoine des poissons osseux.

L'organe incisé montre des plis longitudinaux constants et assez élevés. Si l'on essaye de les déplisser, surtout au niveau de la partie supérieure de l'œsophage, on constate que l'ampliation qui résulte de ce déplissement est énorme, et bien plus grande qu'on n'aurait pu le supposer en voyant les pièces contractées sur l'animal vivant.

En descendant vers le pylore ces plis se chargent d'arborisations latérales qui s'imbriquent mutuellement et multiplient la surface sécrétante. La portion qui doit être occupée par les glandes gastriques proprement dites ne s'annonce en général que par une teinte brune ou cendrée, plus ou moins répandue, et cette teinte peut manquer quand par hasard l'estomac est vide. On n'a donc point de repère anatomique précis pour la recherche de ces glandes, et il faut tronçonner en coupes aussi rapprochées que possible l'estomac que l'on veut examiner, même chez deux animaux de la même espèce, pour être sûr de ne point laisser échapper les glandules à pepsine. De là la nécessité de coupes longitudinales comprenant toute la suite du canal de nutrition.

ESTOMAC DES TURBOTS

Nous décrirons d'abord l'estomac du Turbot, qui est le plus facile à examiner à cause de son volume et de l'épaisseur de ses parois.

L'œsophage, en dedans des dents pharyngiennes, se présente avec des caractères qui ne diffèrent pas sensiblement de ceux que l'on rencontre chez les autres poissons de mer. La structure offre pourtant un détail qui peut surpendre l'histologiste habitué à l'étude des mammifères. C'est celle des muqueuses papillaires, les plis verticaux et les papilles vasculaires qu'ils portent sont nombreux et allongés; l'épithélium est disposé sur plusieurs rangs formant en beaucoup de points un corps de Malpighi véritable, mais les cellules les plus superficielles sont caliciformes. Ce détail est, nous le répétons, commun chez les poissons et facile surtout à observer dans l'œsophage des Sélaciens dont le corps de Malpighi très épais présente des cellules caliciformes en voie d'évolution dispersées dans ses différents étages, jusqu'à celles qui, complètement développées, forment la dernière couche d'un épithélium pavimenteux stratifié.

Œsophage. — Voici du reste la description méthodique d'une coupe transverse de l'œsophage, au voisinage du point d'apparition des glandes gastriques. On y peut distinguer trois couches, le péritoine, la couche musculeuse et la muqueuse. Le revêtement péritonéal est net, et formé de faisceaux conjonctifs longitudinaux, épais, homogènes et non pas de plans fibrillaires comme chez les mammifères. Le muscle comprend une couche externe, longitudinale, très mince, une couche interne, transverse, dont l'épaisseur est rendue

plus manifeste par le contraste qui existe entre elle et la précédente. Les muscles qui composent ces deux tuniques sont formés de fibres petites et serrées. Elles sont séparées par des plexus sanguins et nerveux, ce dernier accusé surtout dans la partie supérieure de l'œsophage où il présente des cellules ganglionnaires. La muqueuse est sillonnée des plis longitudinaux que nous avons notés, très irrégulièrement découpés par des saillies intermédiaires, saillies qui se retrouvent dans les intervalles qui séparent les plis principaux. Son chorion est formé d'un tissu conjonctif lâche, presque muqueux dont les cellules sont volumineuses, et munies de prolongements multiples, ramifiés, souvent fort gros sur les préparations montées à la glycérine, car sur les pièces déshydratées un grand nombre de détails disparaissent. Ces prolongements sont anastomosés les uns avec les autres et paraissent former de véritables canaux intercellulaires, car on les voit s'aboucher dans des espaces lymphatiques étoilés, allongés, qui sont extrêmement nombreux dans le chorion, et semblent tapissés seulement par une lame de protoplasma recouvrant les faisceaux conjonctifs. Les capillaires sanguins au contraire sont arrondis ou ovalaires, ce qui peut dépendre du sens dans lequel ils ont été tranchés par le rasoir, et sont entourés d'une virole épaisse de tissu conjonctif différent de celui qui les entoure, car il fixe avec beaucoup plus d'énergie les réactifs colorants. Disons immédiatement que cette structure du chorion se retrouve dans le reste de l'estomac, surtout au pylore.

Ce tissu se condense au voisinage de la surface muqueuse et il renferme alors des faisceaux lisses séparés, mais assez rapprochés néanmoins pour constituer une couche propre de fibres musculaires lisses, dont la direction prédominante est parallèle à celle de l'œsophage. Elles forment donc la charpente des plis longitudinaux de la muqueuse. La condensation des fibres conjonctives forme immédiatement sous l'épithélium une couche homogène, vaguement striée en travers. L'épithélium est composée de plusieurs couches de cellules serrées, polygonales, à fins noyaux, et d'un dernier rang de cellules caliciformes prismatiques remplies de mucus. Les cellules de ce revêtement sont toujours très hautes et se groupent en bouquets sur des papilles courtes et mamelonnées. Enfin, la surface de la muqueuse est recouverte de mucus coagulé par les réactifs, englobant de nombreux éléments caliciformes détachés.

L'œsophage du même animal, coupé plus haut vers la partie

supérieure du cylindre œsophago-gastrique, ne se montre plus sous le même aspect. La tunique musculaire longitudinale externe est dissociée (l'estomac a été fixé à l'état de distension; il contenait cinq équilles et le turbot était de moyenne taille). Elle forme des trousseaux séparés les uns des autres par d'assez larges intervalles dans lesquels le péritoine double immédiatement la tunique circulaire fort amincie elle-même. La muqueuse a conservé l'aspect général de ses découpures, mais les cellules caliciformes ont triplé de hauteur. Elles sont volumineuses, renflées, remplies de mucus, et la couche de mucus sécrété qui adhère à la surface muqueuse au lieu de contenir des éléments détachés en grand nombre n'en renferme que quelques-uns. Ce mucus englobant au lieu d'être disposé par travées fibrillaires constitue des blocs opaques qui comblent comme des moules pleins les intervalles crypteux séparant les denticulations de la muqueuse. C'est dire qu'au-dessous des dents pharyngiennes, les tissus ressemblent encore beaucoup à ceux de la cavité buccale.

Ainsi l'œsophage ne présente pas toujours la même structure dans tous ses points. Dans le cas particulier, nous trouvons surtout les éléments à mucus en sécrétion au-dessous des dents pharyngiennes; les variations qui compliquent l'histoire des muqueuses sécrétantes vont se retrouver dans la portion suivante, c'est-à-dire dans la région du canal digestif où se rencontrent les glandes analogues aux glandes à pepsine des mammifères. Nous avons vu que l'emplacement de cette région n'avait rien de fixe, qu'il fallait parfois tâtonner pour la trouver. Elle commence en général à la moitié de la hauteur du conduit pris des dents pharyngiennes au duodénum, et finit un peu avant ce dernier dans la région où s'abouchent les culs-de sac pyloriques. Son étude a été faite sur un petit turbot et sur un poisson de taille moyenne.

Glandes peptiques. — Sur le jeune animal, que nous avons étudié dans le cours de notre premier mémoire sur l'intestin des poissons, les premières glandes gastriques se montrent d'abord, sur les coupes longitudinales, très espacées et plongées dans un chorion épais. Elles sont groupées par paquets de tubes, chacun de ces groupes comprenant de quatre à dix tubes glandulaires s'abouchant dans un canal excréteur commun. On a donc affaire à des glandes en tube composées. C'est du reste la structure que M. le professeur Sappey dans son *Traité d'anatomie* et dans son dernier livre sur la thermo-

chimie appliquée à l'étude de l'anatomie générale attribue aux glandes gastriques des vertébrés. Mais chez les mammifères et l'homme cette disposition est difficile à mettre en évidence, en dehors des cas pathologiques tels que l'adénome gastrique, car les glandes sont fort longues et les tubes sont serrés au contact les uns des autres. Chez le Turbot au contraire, chaque glande composée est d'abord isolée de ses voisines par des bandes de tissu conjonctif. Ses culs-de-sac tubulés étant inégaux en longueur se détachent aisément les uns des autres. Enfin elles sont toutes séparées de la muqueuse par un véritable derme de tissu conjonctif serré, d'où résulte une surface libre égale et plane, réserve faite des plis dus à la contraction des tuniques musculaires. Pour perforer cette masse de chorion, les glandes s'amincissent et forment un goulet étroit et long, car il peut atteindre le quart de la hauteur totale de la glande. Ce goulet déboucle à l'extérieur dans un petit godet tapissé de cellules caliciformes très allongées.

Dans le milieu de l'estomac peptique, ces glandes sont plus serrées, elles se groupent par amas de 6 à 10 et même plus, mais chacune conserve son canal excréteur distinct, et ce sont alors ces amas qui sont entourés d'un tissu conjonctif qui les isole de leurs voisins et relie le chorion profond à ce derme superficiel si particulier dont nous avons signalé l'existence.

Les choses se passent de même, sauf des différences insignifiantes, chez le Turbot plus volumineux, les glandes gastriques commencent seulement beaucoup plus bas. Leur groupement est tout à fait semblable. Les détails histologiques sont communs aux deux animaux. La membrane d'enveloppe des glandes doit être fort mince, car nous n'avons pu obtenir de préparation dans laquelle on puisse la constater en même temps que l'épithélium glandulaire en place, et, quand celui-ci s'est détaché, elle se confond avec la charpente conjonctive des glandes sans qu'on puisse l'en séparer. Les cellules glandulaires sont fort petites, granuleuses, l'acide osmique les colore fortement en brun. Elles ne laissent pas entre elles de lumière libre au centre de leur tube. Elles paraissent soudées les unes aux autres, on ne distingue pas leurs contours réciproques, et ce n'est qu'en employant les réactifs nucléaires que l'on peut distinguer nettement leurs noyaux, qui sont petits, nucléolés, et beaucoup plus nombreux qu'on ne pourrait le supposer sans cet artifice. Elles paraissent toutes assez semblables, pourtant un grand nombre présentent une vacuole

claire, tandis que les autres sont uniformément et fortement granuleuses. Le col des glandes est tapissé par des cellules plates, se continuant insensiblement avec celles dont nous venons de parler, et fixant énergiquement comme elles l'acide osmique. Leur aspect est pourtant moins granuleux qu'opaque ; ce qui les rapprocherait des cellules bordantes de l'estomac humain, qui sont granuleuses dans la profondeur des tubes et homogènes mais opaques, surtout quand elles ont fixé les réactifs, à mesure qu'elles sont poussées vers la surface libre.

Les cellules caliciformes de la surface sont disposées autour de l'embouchure du goulet d'une façon curieuse et que nous ne saurions mieux comparer qu'à celle de pétales d'une tulipe. Elles sont en effet groupées et renversées au-dessus de cet orifice, formant un godet évasé dont les éléments cellulaires s'insèrent tous par un pédicule mince au voisinage du goulet. Il en résulte que les plus voisines du centre sont les plus petites, les autres les dépassant, et toutes contribuent ainsi à tapisser le godet ainsi formé de leurs extrémités libres. Le reste de la muqueuse est recouvert des mêmes éléments, prismatiques et très allongés, à sécrétion muqueuse réduite.

Les deux tuniques musculaires existent à ce niveau et ne présentent rien de particulier à noter que l'épaisseur, toujours plus marquée, de la tunique interne.

L'*estomac pylorique* est tout à fait différent de la région que nous venons de décrire sans qu'aucune séparation apparaisse nettement à l'œil nu. Ses tuniques deviennent insensiblement plus épaisses en même temps que les plis de sa muqueuse s'accroissent et se chargent de végétations très hautes, découpées en feuilles de fougère et présentant toutes les combinaisons possibles de dentelures propres à multiplier les surfaces.

Prenons d'abord la muqueuse. Nous venons de signaler ses arborisations ; elles sont d'une richesse difficile à rendre ; leurs franges se rejoignent, se soudent, s'anastomosent et déterminent des cryptes profondes qui ne sont pourtant jamais de vraies glandes à cause de l'irrégularité de leur contour, de l'inconstance de leur siège, de l'absence de différences entre leur épithélium et l'épithélium superficiel. Donc, il n'existe pas de vraies glandes pyloriques, pas plus que de vraies glandes œsophagiennes. Les cellules de revêtement sont disposées sur deux ou trois rangs ; les profondes

petites, étroites et confondues, les superficielles caliciformes, à calice ovoïde, rempli de mucus clair. Il existe de très notables différences d'un point à un autre entre le volume de ces cellules. Sur telle frange elles sont assez développées, sans pourtant atteindre jamais au volume de celle de l'œsophage, sur telle autre elles sont fort réduites.

La charpente des plis et des villosités qui les surchagent est épaisse et riche en fibres musculaires lisses, qui la doublent d'un réseau épais, à direction générale longitudinale, comme dans l'œsophage; mais l'élément contractile est ici beaucoup plus abondant. Les muscles de l'intestin viennent ensuite, et l'on constate que, surtout au voisinage de l'abouchement des cæcums pyloriques, la couche annulaire interne prend une grande prépondérance. Cette couche de l'estomac est ici composée de fibres annulaires disposées en séries circulaires ou légèrement obliques. La tunique sous-péritonéale n'est pas plus épaisse que sur l'œsophage.

Cet épaississement du muscle circulaire au-dessus du pylore se retrouve chez beaucoup d'animaux. Chez l'homme il est représenté par l'anneau pylorique, restreint, il en est de même chez le chien, mais on peut voir dans l'estomac du lapin le muscle commencer à s'épaissir dans la région de l'estomac qui contient les glandes muqueuses, bien au-dessus du pylore.

Dans les poissons, nous le trouvons bien net chez le turbot. Il existe plus développé encore chez la motelle (Motella tricurata), où l'on voit la tunique annulaire interne se quintupler au voisinage du pylore. Enfin chez le mulet (Mugil Capito), l'accroissement de cette couche interne est telle que la portion pylorique de l'estomac a été comparée par les anatomistes à un gésier, et l'examen histologique montre en effet l'identité complète qui existe entre l'organe ainsi modifié et le gésier des oiseaux. Voilà pourquoi ce détail nous a paru devoir être signalé; sans importance quand il est isolé, il peut acquérir une certaine valeur une fois mis en série.

Entre le péritoine et la couche longitudinale externe de l'intestin se rencontre un organe dont nous devons parler, puisqu'il est compris dans l'expansion des parois de l'estomac que nous décrivons. C'est le pancréas, ou tout au moins c'en est une partie. Il est surtout abondant à l'extrémité inférieure du canal digestif, et, sur certaines préparations, ses lobules dispersés et séparés les uns des autres couvrent environ le tiers de la circonférence du canal. Ils

sont disposés de plusieurs façons. Les plus petits constituent une saillie pédiculée, sous le péritoine, le centre de cette saillie est occupé par une artère volumineuse dont la paroi externe contient des corpuscules pigmentés très rameux. Ce détail est fréquent chez les poissons, on le retrouve en particulier dans différents autres organes du turbot, et en particulier dans la rate. Tout autour de ce vaisseau, et toujours englobées par le péritoine, se trouvent les ramifications glandulaires composées chacune de deux ou trois tubes inégaux, en général courts et larges. Chaque tube est entouré par une membrane conjonctive spéciale dans laquelle sont enchâssés de larges noyaux plats, et ils sont séparés les uns des autres par des veines larges, remplies de globules nucléés. Les parois de ces veines sont minces et l'on n'y rencontre que fort rarement des corpuscules pigmentaires.

Le petit groupe glandulaire ainsi formé déborde en général de son pédicule, pourtant étroit, et envoie des bourgeons sous le péritoine qui recouvre le muscle longitudinal externe. C'est un second stade. Dans un troisième, il existe plusieurs lobules fusionnés, chacun présentant son artère centrale, et ces lobules sont tous aplatis contre la paroi gastrique, bien que beaucoup soient flottants et n'adhèrent à l'intestin que par leur pédicule. A chacun d'eux correspondent des lobules qui se sont glissés entre le péritoine et le muscle. Celui-ci est alors dissocié et refoulé : les bourgeons glandulaires s'étant mélangés aux vaisseaux veineux qui forment un tissu d'aspect caverneux. La richesse des veines égale celle des glandes; le tissu conjonctif, sauf celui des parois vasculaires et glandulaires, n'existe à peu près pas.

La structure de ces glandes est simple. Nous avons mentionné l'épaisseur de leurs parois. Leurs culs-de-sac sont remplis de cellules à large base périphérique, ce qui lui donne sur les coupes la forme de coins. Elles sont petites, mais on les voit sur plusieurs rangs dans les culs-de-sac les plus volumineux. Leur noyau est clair, nucléolé, et contraste par cela même avec le plasma des cellules, chargé de granulations qui fixent les réactifs colorants, tels que le carmin d'alun, avec plus d'intensité que la masse nucléaire, avec presque autant d'intensité que le nucléole lui-même. Ces granulations paraissent quelquefois orientées, comme celles des cellules de Heidenhain du rein, et ceci nous a semblé évident sur certaines cellules qui sont beaucoup plus allongées

que les autres, le plus souvent elles ne nous ont pas paru mises en série d'une façon régulière. Les canaux excréteurs ne sont pas distincts des organes de sécrétion, en tout cas on les suit difficilement sur des coupes non sériées, et nous n'en avons rencontré qu'un s'engorgeant jusqu'à la moitié de l'épaisseur des tuniques intestinales.

C'est entre ces glandes et le muscle que se rencontrent les plexus nerveux les plus marqués. Ils forment une nappe presque continue et sont constitués par des boyaux allongés remplis de cellules nerveuses petites et aplaties, parmi lesquelles quelques-unes seulement sont devenues énormes, avec un noyau sphérique, très large et se montrent avec les caractères habituels des cellules ganglionnaires des mammifères. Il existe naturellement de nombreux faisceaux de fibres de Remak au contact de ces ganglions.

Les cæcums pyloriques présentent, comme chez tous les poissons qui les possèdent, la structure même de la portion de l'estomac sur lequel ils s'insèrent, et dont ils ne sont, si nombreux qu'on les rencontre, que de simples diverticules. Ils ont les mêmes franges découpées, les mêmes cryptes irrégulières, les cellules sont caliciformes. Il n'est pas jusqu'à l'épaississement de la tunique circulaire du muscle lisse qui ne soit semblable à ce qu'on voit sur l'estomac pylorique. Mais nous n'avons pas rencontré au niveau des cæcums isolés le pancréas sous-péritonéal si abondant à leur point d'abouchement dans l'estomac. Son existence en ce dernier point devrait toutefois mettre en garde les expérimentateurs, qui trouveraient des propriétés digestives au suc extrait de ces appendices pyloriques, car ils contiennent du suc pancréatique, versé par reflux de l'estomac dans leur cavité. C'est ainsi que Krukenberg y a rencontré chez les poissons osseux de la trypsine, bien qu'ils ne renferment que des cellules caliciformes comme chez le turbot.

La *Barbue* nous montre un estomac si semblable à celui du turbot qu'une description détaillée serait une inutile répétition. Bornons-nous à énumérer les principaux traits qui établissent une différence entre les deux espèces. Les glandes gastriques sont plus courtes, ce qui peut tenir à la taille de l'animal. La nappe de chorion conjonctif à fibres parallèles qui les isole de la surface muqueuse est fort accentuée. Leurs cellules sont petites, polyédriques, à contenu granuleux, à noyau sphénique grêle. Au fond des glandes, elles ont les caractères généraux des cellules princi-

pales des mammifères, mais vers le goulot commun où aboutissent les tubes glandulaires, elles sont tuméfiées et font saillie sous la paroi comme les cellules bordantes. Leur noyau est alors plus volumineux, très clair, avec un nucléole qui concentre seul les principes colorants.

La région pylorique montre des cryptes découpées dans un tissu conjonctif épais, en sorte que, les caractères généraux restant les mêmes que chez le turbot, elle offre un aspect plus glandulaire que papillaire. Ces glandes sont profondes, et s'élargissent à leur base, donnant une série de cæcums courts et largement ouverts. Elles conservent donc le caractère général des glandes en tubes composés, mais beaucoup moins accentué que les glandes peptiques. Ce sont d'ailleurs bien plutôt des cryptes que de véritables glandes, car l'épithélium qui les tapisse est le même que celui qui revêt la muqueuse; il est composé de cellules prismatiques très longues, entre lesquelles se voient un certain nombre d'éléments nettement vésiculeux. Les cellules prismatiques sont recouvertes d'une couche coagulée par les réactifs qui forme un plateau rudimentaire. Cet épithélium revêt donc le caractère de l'épithélium intestinal quoiqu'il se trouve dans l'estomac. L'épaississement de la tunique musculaire se rencontre encore ici. Enfin le pancréas se retrouve sous le péritoine, surtout sous forme de lobules flottants appendus à l'estomac.

La *sole* possède un œsophage tout à fait comparable à celui des poissons précédents. L'estomac peptique montre des glandes plus irrégulières dans leur groupement et présentant un canal beaucoup plus court. Le chorion qui les sépare de la muqueuse est bien moins épais, et le col allongé qui caractérisait les glandes des autres espèces est très réduit, ou même n'existe plus. L'épithélium superficiel est composé de cellules prismatiques granuleuses très hautes, mêlées à des éléments caliciformes dans la portion pylorique de l'estomac, les découpures qui multiplient la surface sont renflées à leurs extrémités libres, les cellules caliciformes deviennent très abondantes, et le revêtement des franges et des cryptes revêt un caractère si nettement semblable à celui de l'épithélium intestinal qu'il est fort difficile de le distinguer des cellules prismatiques de l'intestin, et d'établir une ligne de démarcation entre eux, même sur les coupes longitudinales comprenant les deux côtés du pylore.

Cet estomac pylorique est entouré de lobules pancréatiques, allongées en forme de glandes en tubes qui sont surtout abondants dans les replis péritonéaux très nombreux chez la sole, qui unissent le foie à l'estomac. Ils remontent même jusqu'au hile du foie, mais ne pénètrent pas dans l'épaisseur de la glande, comme le fait a lieu chez d'autres poissons. J'ai décrit chez le Callionyme (Callionymus lyra) et le Syngnathe (Syngnathus acus) ces canaux pancréatiques qui entourent les voies biliaires sans reconnaître leur véritable signification. Ce pancréas intra-hépatique que Legouis avait trouvé par ses dissections a vu l'histoire de son développement éclairée par les recherches embryologiques de M. Laguesse. Chez les pleuronectes le pancréas diffus, très abondant, remonte, comme nous le voyons, jusqu'au hile du foie, mais ne s'engage pas dans la glande, du moins chez l'animal adulte. Les histologistes qui désireraient prendre une idée de cette glande si curieuse dans sa distribution le pourront aisément en examinant une portion d'estomac pylorique du turbot, pour les lobules para-gastriques; les ligaments gastro-hépatiques de la sole pour la portion péritonéale de la glande et le foie du syngnathe pour la portion intra-hépatique. Ils auront aussi un schème représentant les principaux types de ce pancréas diffus des poissons osseux, dont la découverte est due aux belles recherches de Legouis.

Le *flet* ou fletan ressemble beaucoup au turbot par les dispositions de son tube digestif. En suivant le canal intestinal sur une série de coupes longitudinales, on voit l'œsophage couvert de cellules caliciformes qui font place à un épithélium prismatique au-dessus des premières glandes septiques. La hauteur de ces cellules prismatiques est de 50 μ. Leur noyau est petit, leur partie libre, un peu évasée, se termine par une surface concave. Les réactifs usuels teignent leur protoplasma, qui ne paraît pas contenir de mucus, sauf au niveau de la surface libre. La muqueuse gastrique se creuse, au niveau des canaux glandulaires, de dépressions en fossettes, qui collectent chacune les canaux de plusieurs groupes de glandes. Les dernières présentent, comme celles du turbot, un corps et un col allongé, tapissé d'une seule couche de cellules aplaties, dont le cytoplasma est granuleux comme celui des glandes. Ces canaux traversent un chorion assez épais. Dans la portion pylorique, les glandes cessent et l'on voit se produire des saillies muqueuses dont le caractère général rappelle celui de l'œsophage, ou plutôt de la

portion sus-glandulaire de l'estomac. Nous retrouvons dans cette région pylorique l'épaississement de la musculaire interne, qui est très marqué, et aboutit à un renflement du muscle formant l'étranglement pylorique.

La *Limande* montre un œsophage à muqueuse assez peu découpée, auquel succède une région glandulaire restreinte comme étendue. Les glandes y sont tassées les unes contre les autres, plus que dans les autres espèces, mais elles sont aussi beaucoup plus courtes. Leur hauteur totale ne dépasse pas 30 μ, tandis que les saillies papilliformes qui les délimitent sont d'une hauteur double, et forment, par conséquent, de véritables villosités, tapissées de cellules prismatiques allongées, à pédicule grêle. La région pylorique est découpée comme dans les autres espèces et forme les cryptes profondes qui sont presque comblées par l'épithélium dont les cellules sont fort longues et desquament en grande abondance.

Enfin le *Carrelet* nous a offert une exception qui mérite d'être signalée. L'estomac était vide, et nous avons eu beau multiplier les coupes de la muqueuse après la fixation par l'alcool, les glandes gastriques nous ont échappé. Pour la limande, la même difficulté s'était présentée, mais nous avions réussi à tomber enfin sur la région glandulaire. Elle nous a échappé chez le carrelet, et les nombreuses coupes ne nous ont montré que les saillies découpées si semblables de la portion œsophagienne et de la portion pylorique, très développées, formant de véritables choux-fleurs sur les coupes, et recouvertes de leur épithélium habituel. Notons cependant un détail, c'est qu'une double couche de fibres musculaires striées descend fort bas le long de l'œsophage, ce qu'on observe d'ailleurs chez beaucoup d'autres poissons osseux.

Ceci montre que la portion véritablement glandulaire de l'estomac peut être bien restreinte, et, sinon manquer tout à part, du moins être assez réduite pour échapper aux recherches. D'autre part, il est des animaux de la même classe chez lesquels elle est très développée. Elle ne se montre pas semblable à elle-même comme distribution chez deux turbots par exemple. Il faudrait donc conclure que les glandes diminuent de nombre et de volume pendant certaines périodes, pour reprendre du champ pendant certaines autres. Ainsi s'expliqueraient les faits signalés par différents auteurs pour les glandes gastriques d'autres poissons, lesquelles étaient trouvées d'une façon inconstante. Le développement de ces glandes est du

reste tardif, et l'aspect de l'estomac peut varier suivant la taille de l'animal.

CONCLUSIONS

Les estomacs que nous venons d'étudier possèdent des caractères généraux communs d'une grande importance. C'est ainsi que la description de l'estomac du turbot nous a permis d'abréger beaucoup celle des autres espèces.

Le muscle par exemple est partout semblable, et il présente cet épaissement de sa couche annulaire interne au niveau du pylore, qui nous fait voir là le prélude d'un véritable gésier, tel que celui que présentent d'autres poissons.

L'œsophage n'est pas, comme chez les vertébrés supérieurs, un conduit bien distinct; il contribue à former la poche stomacale. Chez les animaux à branchies, le réservoir alimentaire commence en effet immédiatement après le pharynx; le trajet de l'œsophage le long des poumons ne peut exister; l'œsophage des poissons n'a donc rien des propriétés physiologiques de celui des mammifères; ce n'est pas un conduit distinct, c'est le bord d'une poche. Aussi participe-t-il aux fonctions de cette poche en sécrétant des mucus. La surface est multipliée dans ce but par des découpures très nombreuses et par des plis qui peuvent se distendre d'une manière considérable. C'est donc surtout une membrane sécrétante.

L'estomac est caractérisé d'abord par ce fait très particulier de l'inconstance des glandes peptiques. Elles sont variables comme quantité d'espèce à espèce et dans la même espèce d'un animal à l'autre; et l'on peut voir dans ce fait, sinon une véritable mue de la muqueuse gastrique, du moins une différence considérable dans l'étendue de muqueuse occupée par les glandes à ferment, suivant que l'animal est jeune ou développé, suivant aussi que l'activité sécrétoire est sollicitée ou qu'elle ne l'est pas.

A un second point de vue, l'épithélium gastrique se montre avec les caractères de l'épithélium absorbant de l'intestin. Les cellules caliciformes qui composent à peu près exclusivement le rang superficiel des cellules de l'épithélium œsophagien ne se montrent plus dans l'estomac qu'intercalées de place en place à des éléments prismatiques. Pourtant il n'existe pas de transition à l'œil nu entre la muqueuse de l'œsophage et celle de l'estomac. Il reste probable

que l'estomac absorbe; et, ce qui doit nous confirmer dans cette opinion, c'est la constatation de ce fait que la digestion peut s'y faire tout entière, puisqu'il reçoit forcément une grande partie de suc pancréatique.

Les glandes peptiques ont ce caractère commun d'être remplies par une seule sorte de cellules. On voit seulement celles qui se rapprochent du col de la glande être à la fois plus réfringentes et plus opaques que celles du fond des culs-de-sac dont le plasma est parsemé de fins granules.

S'il existe sur certains estomacs une légère différence entre les cellules du bord glandulaire et celles du fond, cette différence tendait plutôt à assimiler les premières aux cellules bordantes, dont elles ont d'ailleurs tous les caractères, et les secondes aux cellules principales. Ce qui viendrait à l'appui de l'opinion que nous avons soutenue déjà, à propos de l'identité de ces deux sortes d'éléments, les cellules bordantes ne représentant qu'un degré de développement des principales.

Les glandes gastriques sont isolées par un chorion assez épais de la surface de l'estomac. Ce chorion est très réduit chez les mammifères, mais il n'en existe pas moins, et, quoique sa description soit en général négligée, il n'est pas invisible. La trame interglandulaire se resserre et se condense chez tous les animaux au niveau du collet des glandes, au point d'où émergent les villosités courtes de l'estomac avec l'épithélium protecteur. Cette condensation du tissu conjonctif est très facile à mettre en évidence à l'aide de réactifs appropriés permettant de chasser l'épithélium chez le lapin par exemple, et elle représente un vestige de l'état que nous trouvons normal chez les poissons.

Ces glandes, dès leur apparition chez les animaux où elles sont rares et isolées les unes des autres, se montrent sous la forme de glandes en tubes composées. Elles sont en effet toujours constituées par des cæcums multiples, plus ou moins longs, groupés autour d'un orifice commun. Et les unités glandulaires ainsi constituées tendent à se grouper de telle sorte qu'elles forment des îlots, distincts d'îlots voisins et que l'on est obligé de distinguer entre les travées conjonctives minces qui isolent une glande composée de sa voisine et celles, plus épaisses, qui séparent l'un de l'autre les groupes glandulaires. Mais le point important, c'est que dès le début de l'apparition des glandes peptiques on les trouve consti-

tuées par des tubes agminés. Chez les mammifères cette disposition va s'effaçant par suite de l'allongement des tubes et de la multiplication des orifices et, sauf dans certains cas pathologiques chez lesquels la cirrhose de l'estomac reproduit en épaississant les charpentes conjonctives qu'elle suit la disposition nodulaire que nous trouvons chez les poissons, la muqueuse paraîtra composée de groupes de glandes en tubes se trouvant tous au contact les uns des autres, et relativement peu nombreux pour un orifice commun.

Mais d'autres animaux, les oiseaux par exemple, nous montrent l'exagération des dispositions rencontrées chez le poisson. Supposons que chacune de ces glandes tubulées composées du turbot reste isolée de sa voisine, que chacun des îlots formés par leur réunion relative soit séparé des autres par des travées conjonctives épaisses, que les cellules restent les mêmes, d'une seule sorte, et le lobule apparent, le petit grain glandulaire composé par chaque îlot de glandes représentera exactement un lobule du ventricule succenturié des oiseaux.

Cette comparaison s'impose encore si l'on considère la distinction nette qui existe entre la région peptique et la région pylorique et muqueuse de l'estomac. L'épaississement de la couche annulaire interne de la muqueuse constitue là une sorte de gésier, et nous avons vu qu'un gésier vrai, complet, tout à fait analogue à celui des oiseaux, pouvait se retrouver chez d'autres poissons osseux. Les cæcums pyloriques chez les pleuronectes ne fournissent qu'une réaction muqueuse, et la puissance des sucs digestifs qu'ils contiennent provient sans nul doute des glandules pancréatiques sur le nombre desquelles nous avons insisté.

Cette morphologie des glandes peptiques dès leur apparition chez les vertébrés nous paraît intéressante au point de vue d'un organe aussi complexe que l'estomac; et, de plus, elle peut fournir l'explication de certaines lésions anatomo-pathologiques de la muqueuse gastrique chez l'homme.

DÉVELOPPEMENT

DU

PANCRÉAS CHEZ LES POISSONS OSSEUX

(ORGANOGÉNIE, HISTOGÉNIE)

Par E. LAGUESSE

Docteur ès sciences, Professeur agrégé à la Faculté de médecine de Lille

(*Planche III*)

En 1889, à l'époque où je commençais à réunir les matériaux de ce travail [1], l'existence du Pancréas, démontrée par Legouis en 1873 seulement chez la plupart des poissons osseux, était loin d'être couramment admise, et l'on croyait encore assez généralement à la présence de cet organe à l'état rudimentaire chez un nombre d'espèces assez restreint et à sa suppléance par les appendices pyloriques. On ne connaissait guère en effet que le pancréas conglomeré bien net du Silure et du Brochet (Weber, Alessandrini, Brandt), et les rudiments trouvés par Brockmann et Stannius, en 1846, chez une dizaine d'espèces. Legouis avait rencontré au contraire, partout où il l'avait cherché, et dans les ordres les plus différents, un pancréas très développé, mais généralement si ramifié, si diffus, que la riche arborisation de celui du Lapin n'en peut donner qu'une faible idée, et en outre si intimement mêlé aux abondantes traînées adipeuses viscérales, qu'il est très difficile à mettre en évidence. Le peu de créance donnée à Legouis me parut due à l'insuffisance des preuves histologiques, et à l'état diffus de l'organe adulte. Et

1. Une première communication fut alors faite à la Société de Biologie. Mais bientôt les recherches durent être interrompues et ne purent être reprises qu'en mars 1893. Commencées dans les laboratoires de mon excellent maître M. le professeur Pouchet, elles ont été terminées au laboratoire d'histologie de la Faculté de médecine de Lille.

comme je trouvais chez l'embryon un pancréas d'abord bien net, conglomeré, ne se dissociant que peu à peu au cours du développement, la description de cette évolution s'imposait comme une des meilleures preuves que l'on pût fournir à l'appui des descriptions de Legouis. C'est dans cet esprit que fut conçue ma première note sur ce sujet (*Soc. de Biologie*, 18 mai 1887), suivie bientôt d'une seconde sur la structure (*C. R. Acad.*, t. CXII).

Depuis, la notion de l'existence d'un pancréas bien développé chez tous les poissons semble avoir gagné du terrain. Une note récente de Stœhr (*Anatomischer Anzeiger*, 1893), sur l'embryologie de l'organe, vient confirmer et compléter la mienne, et me décide à réunir ici les matériaux épars dans mes communications, et d'autres inédits [1]. Chemin faisant, j'ai pu récolter sur l'histogénie de la glande quelques données qui ne me semblent pas sans intérêt. J'ai pris comme type la Truite commune, et j'ai encore à remercier ici M. Jousset de Bellesme, directeur de l'aquarium du Trocadéro, pour l'obligeance qu'il a mise à me fournir des œufs. Le pancréas a été suivi dans son extension par des dissections et des dessins sous la loupe ou le microscope, dans le sérum faiblement iodé; les coupes ont été faites en série, à la paraffine, après fixation en général par les liquides de Kleinenberg ou de Flemming, colorées sur la lame à l'hématoxyline (H. de Bœhmer 24 h., décoloration alcool acidulé) ou à la safranine par l'excellente méthode d'Henneguy (*Journal de l'Anatomie*, 1891, p. 398).

Je décrirai successivement la formation des bourgeons pancréatiques, l'accroissement du pancréas, enfin l'histogénie de la glande.

I. — Formation des bourgeons pancréatiques.

On sait que, chez les vertébrés en général, la première trace du pancréas est une excroissance apparaissant sur la paroi dorsale de l'intestin, à peu près en face de celle du foie qui est ventrale. En outre, Gœppert a montré récemment (1891) chez les Amphibiens [2], et cela a été confirmé depuis en d'autres classes de vertébrés, que des bourgeons ventraux accessoires plus tardifs naissent en général du point d'implantation même du canal cholédoque.

1. Pour le travail plus récent encore de Gœppert, voir page 88.
2. Gœthe l'avait trouvé dès 1875 chez le Bombinator.

Chez les Téléostéens, le pancréas se forme par bourgeons pleins, comme il est de règle pour les processus épithéliaux chez ces animaux : un bourgeon principal dorsal donne la majeure partie de l'organe, un double bourgeon accessoire ventral vient plus tard le compléter et fournir les voies d'excrétion définitives.

Il est assez difficile de préciser l'époque d'apparition du premier, parce qu'il ne se délimite pas tout d'abord de l'intestin d'une façon bien tranchée, et surtout parce que la durée de l'incubation pouvant varier du simple au double, l'âge de l'embryon, exprimé en jours, n'a qu'une valeur toute relative. Je suivrai pour atténuer autant que possible cette cause d'incertitude, la méthode employée déjà par Balfour, Œllacher et Henneguy[1] en déterminant un certain nombre de stades à la suite de ceux indiqués par le dernier de ces auteurs J'ai donné ailleurs (*Journal de l'Anatomie*, 1890, p. 352) la diagnose détaillée de ces stades. Je rappelle simplement ici que la fermeture du blastoderme (blastopore vitellin) marque la fin du stade H de Henneguy. De cette époque à l'éclosion j'ai cru pouvoir en établir trois nouveaux assez nettement limités : St. I, de la fermeture du blastoderme à la formation du peloton glomérulaire du rein céphalique et séparation de l'épiderme du bourgeon cristallinien; St. K, de là à l'apparition du pigment oculaire; le St. L (8-9 mm) correspond à l'œuf dit *embryonné* par les pisciculteurs; le St. M. s'étend de la formation du bourgeon de la vessie natatoire à l'époque de l'éclosion. De là à la résorption de la vésicule ombilicale, trois autres stades N, O (estomac coudé à angle droit), P (apparition des appendices pyloriques). — J'ajouterai l'âge en jours d'après ma série de fixations la plus complète, où l'incubation a été de durée à peu près moyenne (72 jours).

D'après ces données, c'est au stade I (au 23e jour) que j'ai rencontré la première indication du bourgeon principal, c'est au début du stade K seulement (28e jour) qu'il se détache avec une grande netteté.

D'après Henneguy, chez la Truite, le tube digestif naît d'une concentration de l'endoderme sur la ligne médiane, puis formation de deux replis latéraux dont les bords se rapprochent et se soudent. Au moins en est-il ainsi dans la région branchiale. En arrière, les deux replis très rapprochés, soudés, constituent une masse trapé-

1. *Recherches sur le dév. des Poissons osseux*, p. 62, 1888.

zoïde ; plus en arrière enfin, un seul pli d'invagination, dont les faces internes s'accolent, laissant entre elles une fente virtuelle, qui s'agrandira plus tard pour donner la lumière du canal intestinal. Les faits sont faciles à vérifier, et c'est précisément à ce point qu'il nous faut reprendre l'intestin pour relier ces phénomènes connus à ceux que nous allons décrire.

Peu de temps après la fermeture du blastoderme, c'est-à-dire pendant le stade I, on voit l'intestin, achevé dans la région antérieure, se séparer complètement en ce point du vitellus sous forme de tube plein. Dans les régions moyenne et postérieure, l'intestin reste au contraire encore adhérent au vitellus. Mais, tandis que dans la postérieure il se ferme, prenant la forme de masse trapézoïde ou cylindrique, s'accroît lentement, se creuse d'une lumière ; il se comporte tout autrement dans la région moyenne, celle du pancréas et du foie. Ici en effet, la nappe endodermique à plusieurs assises reste encore en partie étalée sur le vitellus, et continue à proliférer d'une façon très marquée, ainsi qu'en témoignent les figures caryocinétiques plus nombreuses que partout ailleurs, surtout sur ses bords. Elle s'accroît en épaisseur sur la ligne médiane, et se soulève beaucoup, sous forme d'un pli unique dont les deux faces internes s'accolent et se soudent de haut en bas, restant étalées inférieurement. En avant, le pli s'abaisse soudain, formant un fer à cheval qui repose sur le vitellus ; en arrière, il diminue graduellement. Il en résulte en ce point une masse d'endoderme volumineuse, dont la coupe transversale (fig. 14, Pl. III) forme un V renversé ; la pointe épaissie représente le sommet, la crête pleine du repli. Cette masse est la matière première dont seront formés, outre l'intestin, les bourgeons hépatique et pancréatique. Vers le sommet du pli, un léger sillon antéro-postérieur marqué sur chaque face, tend à en séparer la crête, c'est la première ébauche du pancréas. Sur certaines coupes, une petite lumière se creuse même en son milieu, et les noyaux sont orientés radiairement autour d'elle (fig. 14, P). Le bourgeon est allongé et perd toute limite nette en avant et en arrière [1] ; il semble donc se former par étranglement longitudinal du cylindre intestinal plein. On peut, à l'aide de repères, déterminer plus exactement le lieu d'origine. La

1. Je décrirai l'animal dans sa position naturelle : le ventre *en bas*, la tête *en avant*.

double invagination péritonéale, premier indice du pronéphros, est en effet bien formée, et c'est immédiatement en avant de cette invagination que se trouve la région hépato-pancréatique du tube intestinal. En calculant d'après le nombre des coupes en série faites au microtome oscillant, et l'épaisseur de ces coupes, on ne peut arriver que d'une façon approximative à déterminer les distances, aussi je ne donnerai que sous toutes réserves les chiffres suivants. Le point où l'intestin, suivi d'avant en arrière, commence à s'étaler sur le vitellus, était à 225 μ (deux dixièmes un quart de millimètre) en arrière de la paroi postérieure de la vésicule auditive; l'invagination wolfienne (milieu) à 300 μ (trois dixièmes de millimètre) en arrière du même point. C'est entre ces limites que s'étendait la masse endodermique représentant la région hépato-pancréatique.

Si peu marquée que soit à ce moment l'ébauche du pancréas, on ne peut douter que l'on n'ait affaire à elle en comparant ces faits à ceux décrits et figurés chez les Sélaciens (Scyllium) par Balfour, et que j'ai pu vérifier chez l'Acanthias vulgaris. Sur l'embryon de 8 millimètres (St. I Balf.), nous avons en effet une image très analogue, avec cette différence que le soulèvement est plus considérable et que la masse endodermique est creuse. Mais nous retrouvons en avant et latéralement un bourrelet épais s'étalant en fer à cheval sur le vitellus, là où au stade suivant sera le foie, et le sommet du pli forme une gouttière renversée, qui, par étranglement longitudinal, tend à se séparer de l'intestin : elle représente l'ébauche du pancréas. Si en effet nous passons à un embryon de 11 millimètres (St. K. Balfour), nous apercevons à l'extrémité antérieure et ventrale de la masse le diverticule hépatique en forme de trèfle (coupe transversale), vers l'extrémité postérieure et dorsale le diverticule pancréatique, très marqué maintenant. En avant, c'est encore une simple gouttière renversée, qui peu à peu, d'avant en arrière, se sépare par un étranglement longitudinal de plus en plus profond de la cavité sous-jacente; en arrière, la gouttière se termine brusquement en cul-de-sac, formant en ce point un véritable bourgeon creux. Ainsi donc, nous avons ici d'abord une simple gouttière renversée, sans limites précises en avant et en arrière, puis un bourgeon creux formé par l'extrémité postérieure de cette gouttière approfondie.

Dans la seconde moitié du stade I (25e jour), le bourgeon pancréatique se limite d'une manière analogue chez la Truite, sauf

qu'il reste plein. L'intestin est alors fermé dans toute sa longueur, tube plein ou creux suivant les points. Dans la région antérieure, il est toujours complètement séparé du vitellus; dans la postérieure, il repose sur lui sans y adhérer. Dans la région moyenne, l'adhérence s'est maintenue, et se maintiendra toujours. A ce caractère seul on reconnaîtrait la région hépatique, car, au cours du développement, la poche vitelline restera toujours adhérente au foie (par ses vaisseaux au moins), et au foie seulement; c'est encore là que ses restes atrophiés auront leur insertion trois mois après l'éclosion. Mais si l'endoderme est resté adhérent au vitellus, les 2 bords traînants du pli (les deux branches du V sur la coupe) se sont reployés et soudés de façon à former un tube plein, de coupe transversale triangulaire [1]. L'intestin, qui plus avant est un cylindre comprimé latéralement, vient donc ici s'épater par un large 3e côté sur le vitellus, formant un prisme triangulaire généralement plus haut que large, entre le cœur en avant, le pronéphros en arrière. La longueur de cette région hépato-pancréatique est de deux dixièmes de millimètre environ; elle commence à trois dixièmes de millimètre en arrière de la vésicule auditive. Les trois arêtes du prisme sont détachées de sa masse principale par un léger étranglement : les deux inférieures réunies appartiennent au foie, la supérieure au pancréas. Pour les premières, il faut pourtant remarquer que les deux sortes de diverticules qu'elles représentent sont plutôt la trace d'un état primitif (parties latérales reployées) que l'origine d'un nouvel organe. Ces deux arêtes et toute la face ventrale du prisme sont donc encore plutôt la matière première du foie que le bourgeon hépatique lui-même. L'arête supérieure n'est bien saillante et détachée par un sillon profond, qu'à l'extrémité postérieure du prisme, un peu en arrière de la masse hépatique, et immédiatement au niveau de l'invagination wolfienne. Là, elle représente maintenant un bourgeon plein, bien détaché, reconnaissable en outre à l'orientation de ses noyaux, et aussi parce que les cellules constituantes sont généralement polyédriques, à gros noyau arrondi, au lieu de tendre vers la forme cylindrique comme plus bas au niveau du tube intestinal. Assez nettement limité du côté caudal, le bourgeon finit en pente douce en avant. Par conséquent, la partie

1. Je donnais ici une figure que je retranche, comme identique à la figure 1 de Gœppert.

postérieure seulement de la crête séparée de l'intestin par étranglement longitudinal a été utilisée pour former un véritable bourgeon, comme, chez les Sélaciens, la partie postérieure de la gouttière. Il en résulte que ce bourgeon semble reculer d'avant en arrière et s'éloigner même de l'hépatique.

Il nous faut maintenant arriver jusqu'au début du stade K, pour trouver les deux bourgeons bien nettement individualisés et séparés de l'intestin. Un simple coup d'œil jeté sur les coupes suffit alors à les faire reconnaître, et l'aspect que présente le tube digestif est avec les autres caractères signalés, un des meilleurs indices du début de ce stade.

L'intestin (28e jour) est complètement séparé du vitellus, auquel il n'adhère plus que par l'intermédiaire du foie, et se présente dans la région moyenne comme un tube arrondi offrant par places une petite lumière. De sa paroi ventrale et un peu à gauche, se détache une large gibbosité pleine : c'est le bourgeon hépatique; de sa paroi dorsale et un peu à droite, au point diamétralement opposé, mais immédiatement en arrière du rein céphalique seulement, se détache une plus petite masse, pleine, arrondie, formée de cellules polyédriques à gros noyaux ronds et séparée déjà en partie de l'intestin par une fente où se glissent des éléments conjonctifs : c'est le bourgeon pancréatique. Comme précédemment, il est plus nettement limité en arrière qu'en avant.

Depuis cette époque il est facile d'en suivre les progrès. A la fin du stade K par exemple (33e jour), nous trouvons un foie formé de deux parties distinctes : la première est un pédicule encore plein, étendu d'avant en arrière, de bas en haut et de gauche à droite (canal cholédoque); la deuxième est une masse étalée en forme de gâteau sur le vitellus (foie propr. dit). L'intestin, par places du moins, possède en cette région une lumière, souvent irrégulière. Le bourgeon pancréatique, de forme presque hémisphérique (110 $\mu \times 90 \times 90$), coiffe l'intestin au côté supérieur, et tend à descendre de plus en plus à droite. Sur les coupes transversales passant par son centre, la lumière intestinale offre un aspect caractéristique en forme de larme dont la pointe très recourbée pénètre dans le bourgeon et s'y perd [1]. C'est l'origine du canal pancréatique dorsal ou de Santorini. Pancréas et foie

1. J'en supprime encore la figure, Gœppert en donnant une très suffisante.

ont encore reculé, puisqu'ils se trouvent tous deux maintenant en arrière du rein céphalique.

Ce mouvement continue encore les jours suivants, probablement par croissance plus rapide de la future région stomacale du tube digestif. La masse pancréatique, à mesure qu'elle se détache de l'intestin, tend à s'allonger d'avant en arrière et à s'aplatir, tout en augmentant assez rapidement de volume; aussi prend-elle bientôt (stade L) la forme d'une amande, appliquée au côté droit et supérieur de l'intestin. A la grosse extrémité dirigée en arrière s'insère le canal pancréatique. Au commencement du stade L, il s'est allongé en forme de pédicule, et sa lumière (toujours la pointe de la figure en forme de larme) est bordée de cellules cubiques ou cylindriques. Il s'implante obliquement sur l'intestin, comme si la masse pancréatique l'entraînait avec elle au côté droit. Mais dès cette époque, sa lumière tend à se rétrécir plutôt qu'à augmenter, le pédicule paraît comme étiré [1]. Bientôt la lumière se réduit à une simple fente, le canal encore plus étiré, et manifestement en voie de régression, n'est plus représenté que par une traînée de quelques cellules, et enfin a complètement disparu à la fin du stade L. Le pancréas serait privé de toute voie d'excrétion, si, pendant ce temps, il ne s'en était déjà formé une nouvelle aux dépens de *bourgeons accessoires ventraux*.

C'est au début du stade L, assez tardivement par conséquent, que l'on aperçoit pour la première fois ces formations (36e jour). Le canal cholédoque possède à ce moment une lumière nette, et s'implante toujours sur l'intestin obliquement d'arrière en avant. Mais entraîné, semble-t-il, par le foie qui se développe surtout à droite, ce point d'insertion, de ventral et gauche, est redevenu ventral, puis ventral et droit. De chaque côté de ce point d'implantation se montre un petit bourgeon plein, le droit un peu plus volumineux que le gauche. Tous deux naissent de la paroi même du cholédoque, immédiatement à sa terminaison, plutôt que de l'intestin lui-même. Dès l'origine ils ne sont pas franchement latéraux, mais reportés un peu en arrière, et unis entre eux par une traînée cellulaire formant bourrelet dans l'angle cholédo-intestinal.

Quelques jours plus tard (40e), ces bourgeons sont mieux développés, et, pour les étudier plus facilement, j'ai construit un

1. Gœppert admet un simple étranglement (*Abschnürungsvorgang.*).

modèle en cire reconstituant la région d'après des coupes en série au 1/200e. La figure 1 (Pl. III) en donne le fac-similé d'après une photographie. En regardant le modèle d'en avant, on voit, comme sur les coupes transversales faites à ce niveau, un bourgeon flanquant de chaque côté le cholédoque à son embouchure; mais en examinant l'intestin par son côté ventral et droit, on voit l'insertion du cholédoque, complètement entourée en arrière par la base d'un large mamelon en forme de cœur, dont la pointe regarde en arrière. Ce mamelon est bilobé : le lobe droit plus volumineux répond au bourgeon ventral droit, le gauche au bourgeon ventral gauche. Aussitôt apparus, les 2 bourgeons pancréatiques accessoires se réunissent donc de plus en plus étroitement. Le bourgeon droit est déjà par son extrémité presque au contact de la masse pancréatique dorsale, qui ne tient plus à l'intestin que par les restes atrophiés du canal de Santorini.

Quelques jours après (44e), le double bourgeon accessoire ventral est soudé à la masse principale ou dorsale, par son lobe droit; puis (le canal primitif ayant bientôt complètement disparu, 47e), il devient le seul point d'union de cette masse à l'intestin, et ne tarde pas à se confondre tout à fait avec elle. Les bourgeons ventraux, d'abord pleins, se creusent très irrégulièrement, par des traînées de résorption cellulaire, précoces ou tardives selon les sujets. Quelquefois, il semble s'en former une dans l'axe de chaque lobe; d'autres fois, l'on n'en voit qu'une seule, commune aux deux lobes et bifurquée. En général pourtant, vers le cinquantième jour, au commencement du stade M, on trouve ceci. Le cholédoque se termine au sommet d'une petite papille intestinale encore à peine marquée. Sur la même papille, et immédiatement en arrière de lui, s'ouvre maintenant un court canal presque de mêmes dimensions, comme diamètre extérieur et comme lumière, un peu plus petit pourtant, et bordé déjà de cellules cylindriques : c'est le canal pancréatique définitif ou de Wirsung. Sa lumière est encore en partie cloisonnée par des débris de cellules en résorption; il se perd rapidement dans le bourgeon droit.

Le pancréas se développe donc *en résumé* par trois bourgeons, un principal dorsal précoce, contemporain de celui du foie et situé vis-à-vis, dès le stade I, presque au commencement du second quart de l'incubation, — deux accessoires ventraux (presque immédiatement confondus en un seul bilobé), tardifs, au début

du stade L, au milieu de l'incubation. Le premier donne la masse principale du pancréas et un canal excréteur (c. de Santorini) rapidement atrophié; les seconds, nés du cholédoque à son point d'insertion, fournissent une plus petite partie de la faible masse glandulaire, et le canal excréteur définitif (c. de Wirsung).

Pour faciliter cet exposé, je ne suis entré dans aucune discussion, je dois maintenant ajouter quelques mots à propos de deux travaux récents. Lorsque, en 1889, je décrivais le bourgeon pancréatique principal et le mode d'accroissement du pancréas (*C. R. Soc. Biol.*, 18 mai), c'était, je crois, la première recherche sur ce sujet. Cette courte description n'avait pour but que de donner la preuve embryologique de l'existence du pancréas chez les Téléostéens, et de faire comprendre comment, peu à peu, il arrive à l'état décrit chez l'adulte par Legouis. Les bourgeons accessoires ventraux m'avaient facilement échappé dans cet examen rapide. Le canal pancréatique primitif et le cholédoque passant au côté droit de l'intestin en se rapprochant de plus en plus l'un de l'autre, je n'avais pas été étonné de les retrouver côte à côte à un moment donné, en examinant des stades un peu trop éloignés. J'avais ainsi identifié à tort les canaux de Santorini et de Wirsung.

En 1891, Gœppert, généralisant la description faite par Gœtte chez le Bombinator en 1875, décrivit les bourgeons accessoires chez les Amphibiens, et bientôt d'autres auteurs (Stoss, Hamburger, etc.) les retrouvèrent chez les mammifères. Dès ce moment, je pensai à reprendre mes coupes, augmentées de nouvelles séries, persuadé que j'avais sous la main ces bourgeons accessoires, s'ils existaient aussi chez les Téléostéens. Mais c'est en mars 1893 seulement que j'ai pu revenir à ce travail, et quelques jours après, je recevais l'*Anatomischer Anzeiger* du 28 février, avec un article de Stœhr décrivant les bourgeons en question. Je ne pus que confirmer par une note à la Soc. de Biologie (séance du 15 avril). Le 28 du même mois, paraissait dans le *Morphologisches Jahrbuch* un travail de Gœppert. Nous étions donc trois, à notre insu, simultanément occupés du même sujet; comme nous ne différons que sur des points de détail, les résultats n'en seront que plus sûrement acquis.

Pour Stœhr, le premier bourgeon du pancréas apparaît de très bonne heure, avant l'achèvement de la fermeture ventrale du tube intestinal, avant même la fermeture du blastoderme, puisque ses embryons sont alors à un stade qui correspondrait d'après lui au

stade G. de Henneguy. Le foie ne serait visible que cinq jours après environ. Pour Gœppert au contraire, le diverticule hépatique (Lebertasche) est déjà formé; blastoderme et intestin sont clos; sa première figure correspond à ma description au 25e jour. Dans ma première note (1889), c'était là aussi pour moi le stade initial. L'assertion de Stœhr m'a engagé à revoir ce point, mais je n'ai pu suivre l'ébauche pancréatique en deçà de la fermeture du blastopore vitellin. Henneguy, qui a étudié ces stades avec soin, ne signale également rien. J'ai montré dans l'exposé de faits qui précède, comment ou peut remonter un peu plus loin que je ne l'avais fait d'abord, et comment, sur l'intestin encore ouvert dans la région hépatique, on peut retrouver la première trace du pancréas, grâce à un léger étranglement isolant la crête dorsale de l'intestin, mais le véritable bourgeon, bien limité en arrière, n'est marqué qu'un peu plus tard, au stade indiqué par moi d'abord, puis par Gœppert. C'est seulement la portion postérieure de la crête étranglée qui sert à le former, de sorte qu'il se trouve dès l'origine en face de la partie postérieure du diverticule hépatique.

Je laisse de côté dans cette discussion l'âge en jours, car il est bien évident que les embryons de Stœhr sont assez en retard sur les miens, tandis que ceux de Gœppert sont un peu en avance. Pour le premier, l'apparition ne remonte qu'au vingt-cinquième jour, bien qu'il s'agisse du stade G, pour Gœppert, au vingt et unième, pour moi, au vingt-troisième. Chez l'embryon du stade G, le développement de l'intestin est même si peu avancé qu'il y a lieu de se demander si c'est bien réellement à ce stade que correspondent les embryons de Stœhr (la longueur ne suffit pas pour le déterminer) et non au stade H, ou même au suivant. Comme, d'autre part, Gœppert dit avoir vu la première trace du pancréas sur un embryon plus jeune de deux jours que celui dont il donne la coupe, les divergences entre nos diverses appréciations sont moins considérables qu'elles ne le semblaient tout d'abord, et j'ai lieu de croire que je ne m'éloigne pas beaucoup de la vérité en fixant comme date le commencement du stade I.

Stœhr insiste ensuite avec raison sur le déplacement très marqué du pancréas et du foie d'avant en arrière. Chez un certain nombre de poissons, l'estomac n'existe pas, les deux canaux se jettent immédiatement en arrière des dents pharyngiennes. Il me paraît vraisemblable que chez les Salmonés, où l'estomac est au

contraire très développé, ce déplacement soit dû surtout à l'accroissement plus rapide de la région destinée à le former. Depuis son origine jusqu'à l'atrophie du canal, le point d'implantation du pancréas dorsal reste en arrière de celui du foie.

Gœppert attire l'attention sur une autre particularité. J'ai montré que le point d'implantation du bourgeon pancréatique primitif était d'abord franchement dorsal, puis passait de plus en plus au côté droit de l'intestin, que celui du bourgeon hépatique était d'abord ventral, puis ventral et un peu gauche, et repassait également au côté droit. Gœppert donne l'explication de ces déplacements. Il montre que l'intestin se courbe légèrement en un arc dont la convexité est dirigée en bas et à gauche, il en résulte que la face dorsale regarde un peu à droite, la ventrale un peu à gauche. D'où le premier changement de position des bourgeons. C'est dans la concavité de l'arc que s'accroît le pancréatique [1]. Puis, le foie augmente de volume, et, pressé entre le vitellus et l'intestin, tend à se placer de plus en plus au côté droit de celui-ci, de sorte que, bientôt, il entraîne avec lui le point d'abouchement du cholédoque, qui de ventral et gauche devient ventral et droit, puis l'intestin lui-même, dont le côté primitivement ventral est définitivement franchement tourné à droite. L'ouverture du cholédoque, un peu après la formation des bourgeons ventraux, devient donc aussi nettement droite. Ces données s'accordent avec les images fournies par mes coupes, à ceci près que le dernier mouvement ne m'a pas paru aussi accentué. Je n'ai vu le cholédoque s'insérer franchement au côté droit qu'après l'éclosion.

Si Gœppert a décrit en 1891 les bourgeons accessoires ventraux chez les Amphibiens et suscité ainsi la série de recherches qui tendent à faire généraliser cette donnée, c'est Stœhr qui a le premier (février 93) montré leur existence chez les Téléostéens. Stœhr les décrit comme deux cylindres pleins, développés « à droite et à gauche de l'ouverture du conduit hépatique dans l'intestin ». Le gauche reste petit et indépendant, le droit s'unit à la masse dorsale. Il semble donc que nous ayons affaire à des bourgeons provenant de la paroi intestinale (ou, tout au moins, la chose reste assez indéterminée), et, en second lieu, à des bourgeons complètement indé-

1. Et c'est sans doute à sa présence qu'est dû le refoulement de l'intestin à gauche et en bas.

pendants, le gauche constituant un petit pancréas ventral séparé de la masse confondue des glandes dorsale et droite.

Sur le premier point, j'ai déjà fait observer, et Gœppert l'affirme plus fortement encore, que les bourgeons primitifs proviennent de la paroi même du canal excréteur du foie. Il a bien soin de l'appeler avant, conduit hépatique primitif, et seulement après leur apparition, canal cholédoque.

J'insisterai plus sur le second point. Le modèle en cire montre combien étroitement les deux excroissances ventrales s'unissent presque dès l'origine en arrière du cholédoque. Gœppert, au contraire de Stœhr, spécifie que les deux ébauches ventrales se soudent non seulement en arrière, mais aussi en avant du cholédoque, en l'entourant d'un anneau complet (fait que j'ai également constaté), et qu'ainsi l'on arrive à l'unité de la glande. L'union des bourgeons en arrière est pour moi plus précoce encore. J'admets volontiers qu'il y a tout d'abord deux bourgeons indépendants, mais au stade que j'ai eu sous les yeux, et où les pancréas ventraux étaient pourtant encore à peine indiqués, ils étaient déjà unis l'un à l'autre par une traînée cellulaire. Quatre jours plus tard, ils étaient confondus en une masse unique bilobée. Les coupes transversales peuvent tromper, et d'autant plus facilement qu'à ce niveau le calibre de l'intestin se rétrécit assez brusquement; la chose est au contraire fort nette sur le modèle. Mais ce sont là des détails; l'important c'est la constatation du double mamelon initial sur lequel nous sommes tous d'accord, et qui permet d'appliquer aux Téléostéens la loi qui semble généralisable aujourd'hui à presque tous les vertébrés. La fusion précoce qui existe ici est à rapprocher des descriptions des observateurs (Hamburger par exemple) qui ont vu chez les mammifères un pancréas ventral unique [1].

1. Je suis étonné que Gœppert ait pu constater l'existence de lumières aussi nettes dans les bourgeons, je les ai trouvés tous trois pleins. Peu à peu, et très irrégulièrement, d'une façon très variable selon les sujets, la lumière apparait par résorption des cellules centrales, comme c'est une loi pour les excroissances épithéliales chez les Téléostéens. Généralement, existait un très court canal bifurqué, et aboutissant dans un entonnoir d'origine commun avec le cholédoque, sorte de rudiment d'ampoule de Water.

Les bourgeons accessoires ont été constatés au 30e jour par Gœppert, au 36e par moi, au 46e par Stœhr; ces chiffres n'ont, comme précédemment, qu'une valeur très relative, et leur discordance n'est qu'apparente.

II. — Accroissement du Pancréas.

Nous connaissons l'origine de la glande et de ses canaux, il nous reste à suivre leur destinée ultérieure, et à voir rapidement comment l'organe, d'abord conglomeré et bien limité, s'étend au loin, se dissocie, se mélange à la graisse, si bien que, malgré son volume, il est difficile à voir chez l'adulte.

Première période. — Vers le début du stade L et de la seconde moitié de l'incubation, alors que viennent d'apparaître les bourgeons ventraux, le pancréas dorsal est, comme je l'ai signalé, une masse de forme bien définie, en amande un peu renflée. Cette amande est par sa face interne excavée (comme dans le fruit double), appliquée au côté droit et supérieur de l'intestin, la pointe dirigée en avant, la grosse extrémité en arrière. Sa surface est un peu irrégulière, tend à se lobuler, et se laisse par places pénétrer et dissocier par les vaisseaux et les éléments conjonctifs. Pancréas et endoderme intestinal sont englobés dans une masse mésodermique unique, grossièrement cylindrique, reliée par un court mésentère à la paroi abdominale supérieure; la glande est donc dans l'épaisseur de la paroi mésodermique primitive de l'intestin.

Ces dispositions premières sont d'abord modifiées par la soudure et l'adjonction à la masse principale du pancréas ventral bilobé. L'ensemble s'étend ainsi en bas; mais les bourgeons droit et gauche sont encore un certain temps reconnaissables. Vers la fin du stade L, croissant tous deux d'arrière en avant, ils viennent se rencontrer et se confondre au-devant du canal cholédoque qu'ils entourent ainsi à son embouchure d'un anneau complet. Les voici donc plus que jamais étroitement unis. Le lobe gauche croît peu, et longtemps encore, sur les coupes et les dissections, on peut en reconnaître une partie dans l'unique traînée pancréatique qui passe au côté gauche et inférieur du cholédoque, fermant cette partie de l'anneau. Quant au lobe droit, il est bientôt si complètement fusionné à la masse principale, qu'il est impossible de l'en distinguer. On peut pourtant constater avant, que la masse pancréatique dorsale ne cesse son mouvement de recul jusqu'au commencement du stade M. En effet, tandis que le bourgeon droit, peu après son apparition, était tangent au bord inférieur de cette masse un peu en arrière du milieu, c'est à la moitié antérieure de la même qu'il se soude, et, le mouve-

ment continuant, c'est la matière fournie par les bourgeons ventraux (leurs prolongements réunis en avant du conduit hépatique), qui vient en définitive constituer la partie la plus antérieure de la glande. C'est de cette extrémité, un peu en arrière de la pointe, que se dégagent les canaux pancréatique et cholédoque.

A ce moment (début du stade M), les diverses portions se sont assez fusionnées pour que la forme primitive soit encore reconnaissable, mais l'amande s'est fortement aplatie, et recouvre la face droite tout entière de l'intestin et un peu la face supérieure. Une coupe transversale passant au niveau de son milieu, montre un croissant embrassant l'intestin dans sa concavité, et nous retrouverons encore pareille image dans cette région bien après que la forme en amande sera devenue méconnaissable. Et de fait, dès cette époque, elle tend à se modifier d'autre part : la surface de la glande se lobule de plus en plus, et commence à pousser des bourgeons allongés, constitués parfois par un simple tube sécréteur. Nous voyons déjà en arrière se dessiner deux de ces bourgeons, accolés aux veines sus et sous-intestinales, et en avant, un autre accolé à l'artère cœliaco-mésentérique. C'est en vertu de ce processus que l'on voit bientôt le pancréas perdre sa forme, s'étoiler, envoyer de tous côtés de longs prolongements sous forme de coulées, et se dissocier peu à peu. Toujours pourtant nous retrouverons un petit pancréas massif au voisinage du canal cholédoque. La dissociation est en certains points directe, en ce sens que, dans la masse primitivement conglomérée ou dans les coulées qui en sont issues, les tubes pancréatiques en s'individualisant s'écartent les uns des autres. Mais elle est surtout indirecte, en ce sens que le principal accroissement a lieu maintenant par la formation de tubes, ou groupes de tubes nouveaux, qui se détachent de l'organe et fusent au loin. Ces coulées ne se dirigent point au hasard, mais principalement d'abord en avant et en arrière, le long de l'estomac d'une part, de l'intestin de l'autre. Elles se soumettent dans cette distribution à une loi constante, en suivant de préférence le trajet de la veine porte et de ses branches afférentes et efférentes. (La veine, développée pendant ce temps, s'est trouvée comme le cholédoque entourée par le tissu glandulaire.) J'ai suivi pas à pas ce développement, mais je crois inutile d'en donner ici une longue description. Je me bornerai à en indiquer les principales phases.

La durée de l'accroissement du pancréas peut être divisée en trois périodes, correspondant aux trois formes successives, sous lesquelles

il se présente. La première s'étend jusqu'au début du stade M, nous venons de l'étudier, la glande s'y présente sous la forme massive, conglomérée. Dans la seconde (de 15 jours environ avant l'éclosion jusqu'à un mois après, stades M et N), elle se développe en larges coulées fusant au loin. Dans la troisième (stade P, et au delà), elle continue à se dissocier, mais son aspect est surtout fortement modifié par la formation de la courbure stomaco-duodénale, et l'apparition des appendices pyloriques. Il nous reste à montrer la glande sous ces deux derniers états.

Deuxième période. — Au début du stade M, le pancréas émet donc en différents points de sa surface des bourgeons allongés qui se répandent en traînées lointaines le long de la veine porte et de ses racines. Malgré quelques variations individuelles, le nombre et la direction des principales est constante, et, peu après leur apparition, la glande a acquis une forme caractéristique, qu'elle conserve jusqu'au stade O ; une seule description nous suffira donc. Peu de temps après l'éclosion, grâce à l'apparition des grains de zymogène dans les cellules, la glande acquiert un aspect granulé caractéristique, qui permet, après isolement du tube digestif par dissection, d'en suivre et d'en dessiner facilement les contours à la loupe, ou au microscope à un faible grossissement, si l'on a eu soin d'opérer dans le sérum faiblement iodé. La figure 2 représente un dessin fait de cette façon chez une Truite éclose de vingt-deux à vingt-cinq jours. Je donnerai d'autre part ici la description de pancréas d'après des coupes en série sur un alevin plus jeune, et récemment éclos (de quatre à huit jours). La forme était la même, mais les coulées moins longues.

Le pancréas à l'époque de l'éclosion. — Le tube digestif s'étend toujours à peu près directement de la bouche à l'anus ; c'est à peine si l'on remarque une légère incurvation au niveau de la région stomacale (plus marquée sur le dessin). L'estomac se reconnaît facilement à l'épaisseur de sa paroi déjà musculeuse, aux plis qu'y forme la muqueuse en voie de différenciation, laissant à peine une étroite lumière. La vessie natatoire s'étend presque jusqu'au niveau du pylore sous forme de tube allongé. Des changements importants que j'ai décrits ailleurs (*Journal de l'Anat.*, 1890, p. 370) se sont faits dans la distribution des mésentères. Je les rappelle seulement ici. A l'origine, l'intestin était suspendu à la paroi abdominale par une courte et mince lame, le mésentère primitif, et présentait, outre

son épithélium, une enveloppe mésodermique simple (endothélium péritonéal et mésenchyme intestinal). Le pancréas était tout entier contenu dans cette paroi mésodermique primitive (état persistant chez les Dipnéens). Mais elle se clive d'avant en arrière à sa partie dorsale, séparant ainsi de la paroi intestinale définitive une lame horizontale, qui est insérée à l'intestin par ses deux bords, suspendue en son milieu par le mésentère primitif, qui s'ajoute par conséquent à ce mésentère pour soutenir l'intestin, et former avec lui, là où elle persistera, le mésentère définitif; j'appelle donc respectivement ses moitiés droite et gauche, de chaque côté de l'insertion du mésentère primitif : lame droite et lame gauche du mésentère; j'ajoute de suite qu'au niveau du pancréas la lame gauche devient le mésogastre et le mésoduodénum définitifs, et que la fente de clivage représente, partiellement au moins, une arrière-cavité des épiploons, apparue ici bien antérieurement à toute courbure stomacale. Or, dès la fin du stade L, la fente de clivage, qui n'existe à l'origine qu'en avant, arrive au niveau de la pointe antérieure du pancréas, se prolonge entre elle et l'intestin, la rejetant dans la lame droite du mésentère. A l'époque de l'éclosion, ce clivage s'est encore étendu, et le pancréas presque entier (accompagné par la veine porte) est séparé de l'intestin, et situé par conséquent dans l'épaisseur de cette lame droite.

Ceci étant établi, nous pouvons préciser la forme et la situation de l'organe. La figure 2 donne une idée de l'ensemble. Au niveau du pylore et à son côté droit, entre l'estomac en dedans, le foie et la vésicule biliaire en dehors, nous retrouvons le pancréas massif de la période précédente; sa forme est variable, mais le plus souvent c'est un ovoïde aplati, à surface plus ou moins profondément mamelonnée ou lobée.

Il est, grâce à son canal, appliqué par sa face intérieure légèrement excavée contre le pylore qu'il embrasse, et traversé par le canal cholédoque et la veine porte. Son bord supérieur est, en arrière, aplati en nappe mince au côté dorsal de l'intestin, jusqu'au contact de la rate nouvellement développée, et forme à ce niveau un épaississement que j'appellerai lobe ou masse splénique. Puis, les coulées que nous avions vues poindre se sont de plus en plus accusées en longueur, au nombre de 4 principales. Les deux premières, plus larges et moins longues, prolongent en avant et en arrière le pancréas massif : en avant, le long du côté droit de l'estomac (coulée

stomacale), en arrière, le long du côté droit de l'intestin (coulée mésentérique droite). Les deux autres, nées de la masse splénique, fusent au loin en avant et en arrière, la première le long du bord gauche et supérieur de l'estomac, à l'insertion du mésogastre (coulée mésogastrique), l'autre le long de la veine sous-intestinale (coulée sous-intestinale). Celle-ci est de beaucoup la plus développée, la plus grêle, et dépasse bien en arrière l'extrémité postérieure de la rate.

L'examen de quelques coupes, choisies dans la série dont j'ai parlé, nous permettra de préciser. La première de ces coupes (fig. 15, A) intéresse la partie la plus large et la plus massive du pancréas, un peu en arrière de l'embouchure de son canal, et rencontre à la fois l'extrémité postérieure de la vessie natatoire et l'antérieure de la rate. La glande s'y présente sous le même aspect que précédemment, celui d'un croissant (plus aplati) embrassant dans sa concavité le côté droit et supérieur de l'intestin. Le bord supérieur, plus mince, s'étend à gauche jusqu'à la rate, se renfle un peu en ce point (encore à peine à cette époque), pour former la masse splénique, qui envahit en partie le mésoduodénum et vient s'étaler jusque sur l'intestin. Mais actuellement ce croissant glandulaire, qui relie le foie à la rate, est séparé du tube digestif par la fente de clivage, et se trouve contenu tout entier dans les deux lames du mésentère, dans la droite surtout. Au point rencontré sur la coupe, des adhérences secondaires se sont établies à travers la fente entre le tissu pancréatique juxta-intestinal de la masse splénique et la masse principale. Dans le bord inférieur et droit épaissi, sont encastrés le canal cholédoque et une grosse veine gastro-pancréatique, affluent direct de la veine porte, qui ramène d'avant en arrière le sang d'une partie de l'estomac et du pancréas. La vésicule biliaire est reliée à cet organe par une bride épiploïque qui sera, elle aussi, envahie plus tard par le tissu glandulaire.

Sur une coupe passant au niveau de l'embouchure même du cholédoque (fig. 15, B), nous trouvons le pancréas massif partagé en deux portions, l'une dorsale, contenue tout entière dans la lame mésentérique droite (ancien pancréas dorsal), l'autre est la seule partie de l'organe qui, tenant immédiatement au canal pancréatique, est restée accolée à l'intestin : elle est ici séparée de la première par la fente de clivage. Elle est traversée par le cholédoque et la veine gastro-pancréatique, qui semblent la diviser en deux à

son tour; ce n'est qu'une apparence, puisque le fragment situé au côté ventral du conduit hépatique (reste du bourgeon ventral gauche), se réunit en avant et en arrière de lui au fragment dorsal (formé par le bourgeon ventral droit). Enfin, tout à gauche, on

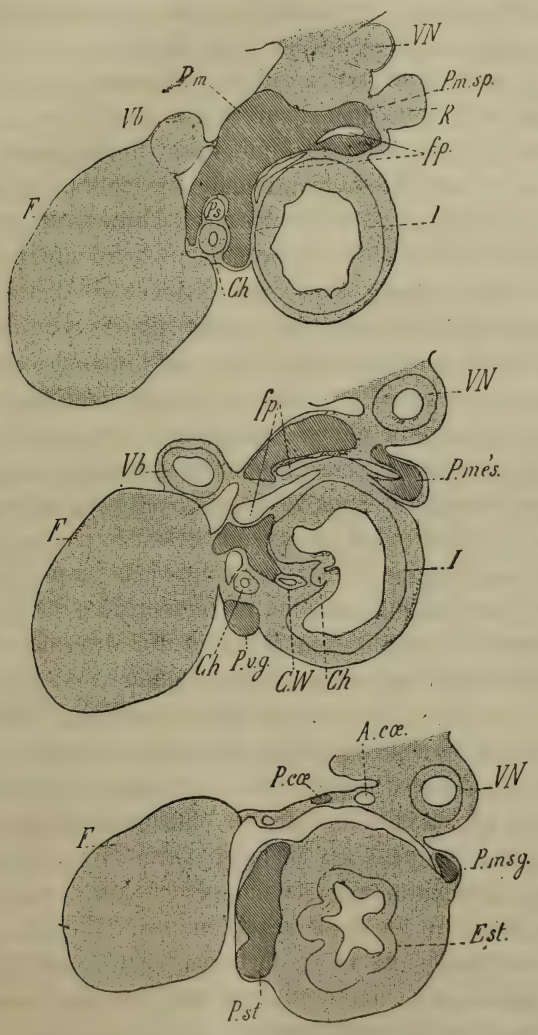

Fig. 15. — *Trois coupes transversales à travers le tube digestif à l'époque de l'éclosion.* — **A**, coupe un peu en arrière de l'embouchure du canal cholédoque dans l'intestin. — **B**, au niveau de cette embouchure. — **C**, au niveau du quart postérieur de l'estomac. *I*, intestin; *Est*, estomac; *P*, pancréas; *R*, rate; *VN*, vessie natatoire; *Vb*, vésicule biliaire; *F*, foie; *Ch*, canal cholédoque; *Ps*, veine gastro-pancréatique; *fp*, fente péritonéale; *CW*, canal de Wirsung; *Pm*, pancréas massif; *Pmsp*, pancréas, masse splénique; *Pmes*, *Pmsg*, pancréas, coulée mésogastrique; *Pst*, coulée stomacale; *Pcæ*, coulée cæliaque; *Pvg*, ancien bourgeon ventral gauche; *Acæ*, artère cæliaque. — Toutes les parties couvertes de hachures représentent du pancréas.

trouve dans le mésogastre la coupe transversale de la coulée mésogastrique isolée.

Une coupe au niveau du quart postérieur de l'estomac (fig. 15, C) nous montrera naturellement la section des deux coulées antérieures, mésogastrique et stomacale, celle-ci très large et comprise dans la paroi même de l'estomac, sous la séreuse encore rudimentaire, n'est autre chose que la portion tout antérieure de la glande allongée, et est formée en majeure partie, par le bourgeon ventral droit. Il faut donc remarquer ici que, fusées lointaines mises à part, le pancréas est tout entier maintenant en dehors de la paroi du tube digestif, sauf les portions issues des bourgeons ventraux. Enfin, dans la même coupe, nous trouvons une troisième petite coulée antérieure, dans la lame droite, au voisinage de l'artère cœliaco-mésentérique et de ses branches (non visible sur le dessin d'ensemble), c'est la coulée cœliaque, une des premières développées, et composée à son extrémité d'un seul tube glandulaire isolé; elle représente l'extrême pointe de l'ancien pancréas dorsal.

Revenons maintenant à la première coupe décrite, et suivons la série d'avant en arrière. Nous voyons d'abord la veine porte passant du voisinage de la rate (où elle prend naissance par la réunion des veines gastro-splénique et sus-intestinale à la grande veine sous-intestinale) jusqu'au hile du foie, traversant de gauche à droite la lame mésentérique droite et le pancréas. Sur les coupes suivantes l'organe se réduit à une mince nappe, étendue toujours de la rate au foie, et un peu renflée à ses deux extrémités. Plus loin, il se divise en deux, ce sont les origines des deux coulées postérieures que nous connaissons, la mésentérique droite n'est que l'extrémité appointie du pancréas massif, très inégalement développée suivant les individus. La gauche est à l'origine très large, logée en partie dans le mésoduodénum, en partie accolée à la rate, et représente la portion postérieure de la masse splénique [1]. Elle est formée par une série de bourgeons foliés, de tubes aplatis souvent bifurqués, qui se dessinent avec une netteté parfaite aussi bien ici dans leur coupe transversale que vus à plat.

Enfin, tout en arrière [2], nous ne retrouvons plus que la veine sous-

1. Voyez *Journal de l'Anatomie*, 1890. Développ. de la Rate. Fig. 2 du texte, coupes 3 et 2; c'est la même série que je décris ici. — Dans le dessin d'ensemble voisin il y a une petite erreur; le tube digestif se présente par la face ventrale, le pancréas qui se détache sur lui et la v. porte, vus par transparence, devraient être en pointillé.

2. *Loc. cit.* Coupe 1.

intestinale (encore dorsale et gauche ici) qui descend peu à peu au côté gauche de l'intestin, suivie au loin par un groupe de deux ou trois tubes longitudinaux bien séparés : c'est la coulée sous-intestinale. Ainsi donc, c'est bien le long des veines que le tissu glandulaire s'est surtout étendu : 1° en remontant le cours de la veine porte de droite à gauche pour former la masse splénique et la nappe mince qui la réunit au pancréas massif; 2° en suivant au loin le long de l'intestin la racine de la porte, la v. sous-intestinale; 3° en suivant en avant la veine gastro-splénique d'une part (coulée mésogastrique), la gastro-pancréatique de l'autre (coulée stomacale); 4° enfin en s'avançant avec la veine porte jusque dans le hile même du foie.

J'ai quelque peu insisté sur la description du pancréas à l'époque de l'éclosion parce que la figure irrégulièrement étoilée qu'il présente alors avec une netteté parfaite, non modifiée par des adhérences ou des dissociations secondaires, est bien propre à faire comprendre la glande compliquée de l'adulte, et se rattache pourtant facilement d'autre part à l'état conglomeré primitif. Je serai bref maintenant pour décrire les principales modifications à partir de cette époque.

Ces modifications sont dues surtout : d'une part à l'incurvation que subit alors le tube digestif et au développement des appendices pyloriques, de l'autre au développement de nouvelles coulées pancréatiques secondaires, à la dissociation de portions existantes, à la soudure de quelques autres.

Troisième période. — Dès l'époque de l'éclosion, l'estomac dans sa moitié postérieure commençait à s'incurver, le sommet de la convexité regardant à gauche et un peu en bas. Bientôt, dans le courant du st. N, cette courbure s'accentue, et la région stomaco-duodénale tout entière se trouve à la fin du st. O repliée en S. Dans ce mouvement, nous pouvons considérer comme fixe l'anneau que forme le pylore, il bascule simplement autour de son diamètre dorso-ventral comme axe, de façon à se placer dans le plan sagittal. A sa droite et à sa gauche le tube digestif continuant à croître en excès forme une anse gauche à convexité dirigée en arrière, c'est la courbure stomacale, une anse droite à convexité dirigée en avant, c'est la crosse ou courbure duodénale. D'abord à peine marquées et largement ouvertes, ces anses s'accroissent de plus en plus en longueur, et leurs branches s'accolent l'une à l'autre, la figure en S en

est comme aplatie, et l'anneau pylorique continuant à tourner autour de l'axe dorso-ventral se replace dans le plan transversal, mais après une demi-rotation complète, de sorte que son côté droit primitif est devenu gauche et inversement. En réalité le mouvement est un peu plus complexe, le pylore s'étant pendant ce temps déplacé de haut en bas. Les trois branches de l'S ne peuvent en effet rester côte à côte dans le plan horizontal, et la médiane est refoulée en bas et un peu à droite, rejetant elle-même le foie en bas et un peu à gauche, comme le montrent les coupes (fig. 5 et 6) et la vue d'ensemble (fig. 3) (Voir en outre *Journal anat.*, 1890, pl. X).

Il est facile de comprendre combien la forme du pancréas est modifiée par cette double courbure. Le lobe principal ou pancréas massif est resté appliqué et adhérent par son canal au côté latéral du pylore, mais de droit ce côté est devenu gauche et un peu dorsal, par suite d'une légère torsion, conséquence de l'abaissement du pylore. Par conséquent le pancréas massif se trouve à la fin du stade L, et chez l'adulte, au côté gauche et supérieur du pylore, entre lui, d'une part, la branche descendante de l'estomac et le foie de l'autre. La figure montre bien cette masse, qui reste conglomérée, mais ne subit qu'un faible accroissement relativement aux autres portions. Son extrémité antérieure aplatie, formant la coulée ou lobe antérieur ou stomacal, est restée dans ce mouvement accolée au côté droit de l'estomac auquel elle adhérait fortement.

La masse splénique (ou lobe splénique), très développée, forme comme un second petit pancréas massif; elle est restée intimement accolée à la rate. Mais la rate, avant même que n'apparaisse la courbure stomacale, a cheminé d'avant en arrière le long du tube digestif, et est venue adhérer à l'estomac. Aussi la retrouvons-nous au côté droit, non pas du pylore, mais de la branche stomacale ascendante, presque au sommet de la courbure. Le lobe splénique l'a suivie, et forme maintenant entre elle et l'estomac une petite masse allongée et aplatie souvent assez semblable à la rate, sauf par la couleur. La nappe pancréatique qui les reliait se trouve de ce fait étirée au côté dorsal et droit du pylore, et par places réduite à un simple cordon. La coulée (ou lobule) sous-intestinale se retrouve le long de la veine à laquelle elle est restée accolée; la mésentérique droite est plus difficile à reconnaître, ayant contracté des adhérences avec les parties voisines.

Mais de nouvelles parties sont apparues qui ont compliqué le

pancréas. Tout autour du pylore, formant une sorte de collerette, et se continuant sur une double rangée au côté droit de la portion duodénale de l'intestin, se sont développés, au commencement du stade P, les appendices pyloriques. Ils s'élèvent comme autant de petits dômes creux hémisphériques, évaginations totales de la paroi intestinale, puis, en croissant, s'étirent sous forme de tubes ou cæcums de plus en plus allongés. A peu près au moment où ils apparaissent, partent, des portions de pancréas voisines, une infinité de petites coulées, constituées par un ou plusieurs tubes, qui se glissent à la surface de l'intestin, s'anastomosent entre les mamelons formés par les appendices, s'étendent notamment de droite à gauche, et de gauche à droite au côté ventral du pylore, et, s'y rejoignant, finissent par l'entourer d'un anneau pancréatique complet. Des adhérences secondaires s'établissent ainsi entre les bases de quelques-unes des coulées, qui se mélangent, et se dissocient : j'appellerai le lacis ainsi constitué : masse ou pancréas interappendiciel. A mesure que les appendices se transforment en longs cæcums, les petites coulées nouvelles les entourent non seulement à leur point d'implantation, mais dans toute leur hauteur, et forment ainsi autour d'eux des sortes de corbeilles ajourées de l'effet le plus élégant. Sur les figures 3 et 4 ce réseau est encore loin d'être complet. Les appendices plongent donc au milieu d'une véritable éponge pancréatique [1].

1. Je n'ai pas la prétention de trancher ici, dans une simple note, une question qui demanderait une étude spéciale, mais je ne puis quitter les *appendices pyloriques* sans tirer de leur développement et de leur structure quelques remarques sur leur rôle présumé.

A l'époque où le pancréas des Téléostéens était inconnu, ce fut une idée ingénieuse d'y chercher les représentants de cet organe au point de vue physiologique; mais leur variabilité, leur inconstance d'une espèce à l'autre, leur absence coïncidant souvent avec l'absence (présumée) de la glande, rendaient déjà cette théorie précaire. Aujourd'hui, nous connaissons, partout où on l'a cherché, un pancréas relativement au moins aussi développé que celui des mammifères, ayant une structure histologique analogue, et agissant physiologiquement de même (Krukenberg); est-il nécessaire de considérer toujours les appendices comme représentant le même organe sous une autre forme?

Au point de vue anatomique, tout porte à répondre non. Les appendices se développent très tardivement, environ un mois et demi après l'éclosion, alors que l'animal prend déjà depuis quelques jours avec avidité la proie vivante; dès l'origine ce sont de simples culs-de-sac intestinaux, ayant exactement la structure de l'intestin, ses trois tuniques, et notamment une muqueuse identique, c'est-à-dire privée de glandes, tapissée d'un épithélium à plateau avec cellules caliciformes. Ils auraient donc la valeur de simples cæcums.

Mais, dira-t-on, l'expérience physiologique a parlé en sens inverse; Krukenberg, R. Blanchard, ont obtenu avec l'infusion des appendices les trois actions caractéristiques du suc pancréatique, sur les amylacés, les albuminoïdes et les graisses. Oui;

Si d'abondantes petites coulées nouvelles se sont développées, ce n'est pas rien qu'en ce point, mais un peu de tous côtés autour de la glande; la figure 3 en montre par exemple plusieurs, qui, partant de la masse principale, se distribuent sur l'estomac en suivant le trajet des vaisseaux. Les mésentères se sont ajourés, réduits à de minces brides, des franges épiploïques secondaires se sont formées de tous côtés. En une foule de points, de petites traînées glandulaires se répandent à leur surface, ou plutôt dans leur épaisseur même. Chez les Salmonés, ces traînées forment des nappes ou des cordons contenant un certain nombre de tubes pancréatiques, mais dans beaucoup d'espèces, ces tubes s'écartent encore les uns des autres en formant réseau, quelquefois même en s'anastomosant, et la dissociation de la glande est poussée à l'extrême (Cyclopterus, Gobius, etc. Voir *C. R. Acad. d. Sciences*, 23 février 1891).

Enfin, deux petites coulées émanées de la masse principale méritent une mention spéciale, parce que chez d'autres poissons elles atteignent un grand développement : les coulées ou lobules *cystique* et *intra-hépatique*. La première est une nappe mince de substance glandulaire, qui, au cours du stade P, commence à s'étendre sur la vésicule biliaire. Peu marquée ici, elle est assez constante chez les Téléostéens et forme quelquefois à la vésicule une enveloppe presque complète. La seconde est plus curieuse encore. Nous avons vu, dès l'origine, le pancréas s'étendre jusqu'au hile du foie en suivant la veine porte. Sur l'alevin du stade P, le hile s'est approfondi et une traînée pancréatique s'est formée, qui, restant accolée à cette veine, la suit jusqu'au fond du sillon et pénètre même quelque peu à ses côtés dans l'intérieur de l'organe (fig. 5, *Pih.*). Nous avons donc là un petit lobule de pancréas enchâssé dans le foie, et qui mérite bien le nom d'intra-hépatique. Si ce lobule est peu développé chez la truite, il n'en est pas de même chez d'autres Téléostéens. Legouis, qui l'a signalé le premier ici, a décrit un vaste pancréas intra-hépatique chez la carpe notamment. J'ai montré (*loc. cit.*) ce pancréas bien

mais s'est-on mis à l'abri de toute cause d'erreur : en isolant avec soin les cæcums pyloriques du pancréas qui les enlace comme nous venons de voir, en s'assurant qu'ils sont vides de suc pancréatique provenant du canal de Wirsung, en n'opérant que sur des poissons tués à la minute même, vu la très grande rapidité avec laquelle la glande s'altère et imbibe de son suc les tissus voisins? Admettons qu'avec ces précautions on obtienne encore la triple digestion caractéristique, il faudra s'assurer que la muqueuse intestinale n'en fait pas autant, car, si cela était, les appendices n'agiraient encore que comme de simples cæcums intestinaux.

développé dans quelques genres, notamment chez le Syngnathe, et surtout chez les Labres et Crénilabres où il prend la forme arborescente, suivant la porte dans sa ramification, et traversant en de nombreux points le foie de part en part.

On voit par cette description et par l'examen des figures 3, 4, 5, 6, quel état d'extension et de dissociation atteint peu à peu la glande chez la truite (et souvent elles peuvent être poussées à l'extrême chez d'autres poissons). Par là, l'organe adulte semble échapper à la description, mais nous pourrons toujours y reconnaître, en résumant, les parties suivantes : *un petit pancréas massif* ou masse principale, qui est le reste de la glande primitive, *une masse splénique*, souvent presque aussi volumineuse, et reliée à la précédente par un anneau aplati, réduit par places à un simple cordon, jeté en sautoir autour du pylore, — *une masse interappendicielle*, fusionnée au pylore avec cet anneau, et remplissant de son lacis spongieux les espaces laissés vides entre les appendices pyloriques, — partant de l'anneau, *une coulée sous-intestinale*, le long de la veine du même nom, étendue quelquefois jusque vers la région anale, — partant de la masse principale, une courte et large *coulée stomacale* qui forme sa partie la plus antérieure, — quelquefois reconnaissables, une coulée cœliaque et une coulée mésogastrique; — enfin les deux petites coulées en nappe, *cystique* et *intra-hépatique*, rudimentaires ici; de ces amas principaux se détachent une foule de petits tractus secondaires ramifiés et souvent disposés en réseau, se glissant à la surface des veines, des brides épiploïques, etc., coulées qui chez d'autres espèces se répandent entre tous les organes viscéraux à la manière d'un véritable mycélium [1].

Quoi qu'il en soit, le pancréas serait encore facilement reconnaissable même chez l'adulte, s'il ne venait s'y mêler un nouvel élément dont je n'ai pas encore parlé : le tissu adipeux. Il commence à s'en former au stade P, au milieu même de la masse splénique, et le long de la veine sous-intestinale, puis dans la masse interappendicielle. Son évolution est facile à suivre en certains points, par exemple dans

1. C'est à ce pancréas si diffus, non entouré d'une enveloppe conjonctive, et dont les cellules très délicates s'altèrent avec la plus grande facilité après la mort, par autodigestion, qu'il faut attribuer en partie, je crois, l'*épinglage* rapide de certaines espèces. Ainsi j'ai remarqué à Concarneau, sur la sardine, que l'altération des viscères et de la paroi abdominale commence au bout de quelques heures, dans les points où est répandu de préférence le pancréas, et que les tuniques intestinales sont souvent attaquées de dehors en dedans.

les grands cordons prismatiques triangulaires logés entre deux ou trois appendices voisins, et les séparant dans toute leur longueur à un moment donné (fig. 3). Les vésicules adipeuses apparaissent au milieu du prisme, et s'y multiplient si bien qu'il est dissocié en cordons secondaires, refoulés à la périphérie d'une part, autour des petites veines de l'autre, et que la graisse constitue finalement la majeure partie du prisme. Il en est de même un peu partout, sauf pourtant en général dans la masse principale. Et c'est ainsi que le pancréas devient si difficilement reconnaissable chez l'adulte. Il faut, pour le mettre en évidence, suivre le procédé de Legouis : dissection dans l'alcool à 40. Il est bon de contrôler en fixant à l'acide picrique, et en essayant au microscope des fragments pris en différents points. Je recommande, toutes les fois que cela est possible, de garder le poisson en vivier ou en aquarium pendant quelque temps et de le faire maigrir en ne lui donnant que très peu de nourriture, c'est par cette méthode qu'on obtiendra les meilleurs résultats.

Voies d'excrétion. — Nous avons laissé le canal pancréatique à l'état de court tronçon venant à peine de se séparer du cholédoque, au commencement du stade M. Voyons ce qu'il devient.

Neuf jours avant l'éclosion dans un cas, quatre jours dans un autre, j'ai pu l'apercevoir sur une simple dissection. Le cholédoque vient d'arrière en avant, de bas et de droite en haut et à gauche, s'ouvrir dans l'intestin ; il fait à son point d'insertion un léger coude. Le canal de Wirsung lui est accolé immédiatement en arrière, et suit, par conséquent, la même direction ; mais, en remontant à partir de son embouchure, on le voit au bout d'un très court trajet se renfler très légèrement sur le premier sujet, un peu plus sur le second, et se diviser en deux fines branches inégales. *La plus petite* (fig. 7) suit la direction première en inclinant un peu à gauche, pénètre dans le lobe ventral du même côté, et disparaît après s'être divisée presque de suite en deux vaisseaux principaux, l'un ascendant qui remonte ventralement au cholédoque au milieu du lobe gauche, *pv*, l'autre descendant qui revient à droite et pénètre dans le pancréas dorsal. *La plus volumineuse*, faisant un coude brusque, passe à droite du cholédoque et remonte se perdre en se bifurquant dans le lobe droit. Ces deux canaux sont par conséquent les émissaires des pancréas ventraux droit et gauche, et passent de là maintenant dans la masse dorsale qui s'y est réunie. On les retrouve sur les coupes, mais on peut généralement les suivre moins loin.

La dilatation qui existait au point de bifurcation s'élargit, et un ou deux jours avant l'éclosion, se présente comme une petite vésicule piriforme aplatie, appliquée au côté supérieur et droit du canal cholédoque, et dès à présent reconnaissable comme une *ampoule pancréatique*. Cette ampoule est tapissée d'épithélium cylindrique, et déjà entourée d'une légère enveloppe conjonctive, fusionnée à celle du conduit hépatique. Elle s'accroît d'abord, mais subit bientôt un arrêt de développement. Au stade P et plus tard, elle ne représente que le cul-de-sac terminal dilaté, renflé en massue, d'un court canal pancréatique (fig. 8, *amp*). Quant aux canaux secondaires qui partent de ce carrefour, nous leur laisserons avec Legouis le nom de tubes de Weber, ou wébériens. Un ou deux jours avant l'éclosion on en trouve de trois à cinq. Cela paraît dû à ce fait que l'ampoule s'est agrandie aux dépens de la première portion des deux tubes primitifs, ou de l'un seulement, jusqu'à leur première bifurcation, quelquefois jusqu'à la seconde; en effet les wébériens actuels sont réunis en deux groupes qui s'ouvrent côte à côte au point où débouchaient les deux émissaires primitifs. Bientôt ils se bifurquent eux-mêmes. Au cours du développement leurs bifurcations successives peuvent être suivies de plus en plus loin; ils arrivent ainsi à constituer un arbre de canaux longs et grêles qui se distribuent jusqu'aux parties les plus lointaines de la glande, et font quelquefois de larges trajets en dehors du tissu glandulaire pour relier entre elles des massettes pancréatiques isolées. (Ceci est beaucoup plus marqué chez d'autres Téléostéens.) Jusqu'au stade P, j'ai retrouvé ce même nombre variable de 3 à 5 wébériens. Par suite de la courbure du tube digestif, le canal pancréatique, toujours accolé au cholédoque, se dirige maintenant d'avant en arrière, et vient s'ouvrir entre les points d'implantation des premiers appendices pyloriques (fig. 8).

Les wébériens ont, lorsqu'ils apparaissent, une très fine lumière, à peine plus large que celle des tubes sécréteurs avec lesquels ils se continuent à plein canal, et bordée par un épithélium pavimenteux simple, presque cubique. En se développant, ils se différencient de l'ampoule vers les tubes sécréteurs, et les principaux acquièrent un épithélium cylindrique et une tunique conjonctive propre. Les dernières branches deviennent au contraire des tubes si fins et à revêtement si aplati, qu'un examen très superficiel pourrait les faire confondre avec des capillaires sanguins.

En résumé, nous avons dans ce chapitre suivi le pancréas dans son accroissement, depuis l'époque où il se présente sous forme massive jusque chez l'adulte. Nous avons vu peu à peu cette masse s'étendre, s'étoiler en larges coulées d'abord peu abondantes et régulières, puis les rapports primitifs changer par la courbure en S du tube digestif, enfin de nombreuses coulées secondaires se développer, des adhérences s'établir, et la glande s'étendre et se dissocier de plus en plus à travers toute la masse abdominale, l'apparition de la graisse la dilacérer encore et la masquer à nos yeux. Nous pourrions, en faisant l'anatomie comparée, retrouver avec des variations ces différents stades devenus permanents en différents genres, depuis le pancréas massif du Silure et du Brochet, depuis celui de l'Anguille limité à quelques larges coulées, jusqu'à celui de la Truite, et, continuant au delà, nous verrions la glande devenir plus diffuse encore dans la plupart des genres, s'étendant tantôt en un réseau intra-mésentérique (Cyclopterus, Gobius, Scorpœna...), tantôt en une arborescence intra-hépatique (Labrides, Syngathus...), ou quelquefois s'égrenant en petites massettes globuleuses (Scomber, Cyprinus...), ou combinant entre eux ces divers modes (Cyprinus). C'est ainsi que l'observation du développement d'une part, l'étude histologique de l'autre, nous amènent à admettre et à comprendre les formes de pancréas si compliquées que l'on trouve chez ces dernières espèces.

Je n'ai que quelques mots à ajouter au point de vue bibliographique. Gœppert et Stœhr ont abandonné de bonne heure et avant l'éclosion la glande dans son évolution. Ils n'ont pu suivre le développement ni des coulées, ni de l'ampoule, ni des wébériens. Legouis n'a décrit que l'adulte ; il n'y a pas trouvé (à cause de sa petitesse sans doute) l'ampoule pancréatique qu'il a pourtant bien vue chez d'autres espèces, notamment chez la Carpe, où c'est un petit sac à parois épaisses et pouvant atteindre près d'un centimètre de longueur. (Brockman l'avait signalée chez le saumon.) Il n'affirme même pas qu'il y ait un seul émissaire. Sa description du pancréas adulte concorde dans les points principaux avec la mienne, puisqu'il y voit un pancréas massif, une masse splénique, et le réseau qui entoure les appendices. Ces masses sont naturellement moins nettes pour lui puisqu'il ne les a pas vues se former, simples d'abord. C'est à son travail que je renvoie pour tout ce qui regarde les Téléostéens adultes. Ce qu'il a surtout mis en évidence, et avec

beaucoup d'insistance, c'est l'existence de l'organe en des points où on ne le soupçonnait pas, et sa tendance à suivre les branches veineuses [1]. Il a décrit le pancréas intra-hépatique chez quelques espèces, la Carpe notamment, et vu le lobule de ce nom chez la Truite [2].

III. — Histogénie.

Par ses tubes d'abord pleins, par la petitesse relative des cellules, le pancréas de la Truite est loin d'être le meilleur objet pour commencer l'étude histogénique de cet organe. Pourtant, le trajet solitaire (ou par petits groupes) de quelques-uns de ses tubes à une période assez précoce du développement, se prête bien à certaines observations, que je vais relater ici [3].

Dès le début, les cellules du bourgeon pancréatique bien différencié se distinguent des éléments endodermiques qui forment l'épithélium intestinal. Ceux-ci sont hauts, cylindriques; le noyau, de forme variable, est très souvent un ellipsoïde allongé, où, sur un fond un peu sombre, d'aspect finement granuleux ou réticulé, se détachent un certain nombre de grains plus colorés. Celles-là sont polyédriques, petites, serrées, avec un noyau globuleux à fond plus clair, montrant souvent un réticulum lâche et fin, avec un nucléole central, sphérique ou anguleux, ou une masse fragmentée irrégulière, de laquelle partent en rayonnant les principaux filaments du réseau. La différence entre ces deux sortes de cellules et de noyaux, assez légère à l'origine, va en s'accentuant, et la présence du gros nucléole central sur fond clair devient tout à fait caractéristique.

A la fin du stade L, le pancréas, lobé extérieurement, paraît encore former une masse à peu près compacte. Pourtant, en certains points, on voit assez bien les éléments groupés en gros cylindres pleins, dans lesquels la plupart des noyaux tendent à gagner la périphérie, cylindres séparés les uns des autres par quelques vaisseaux ou cellules conjonctives. Tout en avant, à la pointe de

1. Le pancréas juxta-splénique s'étend plus loin pour lui, et paraît venir se ressouder à la coulée sous-intestinale : c'est un point que je n'ai pu vérifier, n'ayant guère eu que des truites d'un an, dans lesquelles la rate était rarement allongée dans ce sens, en fer de lance.

2. Pilliet (*Journal de l'Anatomie*, p. 272, 1889) a décrit autour des branches de la veine porte dans le foie des Syngnathus et Callionymus lyra, un système de tubes dont la signification lui avait d'abord échappé, et qui n'est autre que le même pancréas intra-hépatique.

3. Résumées in *C. R. de la Soc. de Biologie*, séances des 10 juin et 1er juillet 1893.

l'amande, au niveau de la coulée cæliaque commençante, se trouve la partie la plus ancienne de la glande, puisque son extension se fait d'avant en arrière. Là aussi la différenciation est plus avancée, et nous trouvons quelques-uns des tubes creusés d'une très fine lumière centrale, irrégulière, sorte de méat intercellulaire. Autour, les cellules, encore petites et assez régulièrement polyédriques, sont disposées sur deux couches, se pénétrant réciproquement; mais l'interne est généralement discontinue. La figure 9 représente la coupe transversale de l'un de ces tubes. Au commencement du stade M, les gros cylindres tortueux, irréguliers, bourgeonnants, sont plus nets, des lumières centrales s'y voient fréquemment, les cellules se disposent radiairement autour d'elles, mais toujours sur deux assises plus ou moins mélangées, l'interne étant réduite à quelques éléments. Nous pouvons dès maintenant appeler ceux-ci *cellules centro-acineuses*, les autres, *cellules sécrétantes* ou cellules pancréatiques proprement dites.

Les deux sortes de cellules sont d'abord identiques et ne se distinguent les unes des autres que par leur position : les noyaux centro-acineux ne faisant pas partie de la couronne que forment les autres autour de la lumière centrale. Elles ont toutes la forme polyédrique, et le caractère nucléaire que j'ai signalé est encore un peu indécis, assez variable d'un élément à l'autre; mais peu à peu les différences se précisent. Les figures 9, 10, 11, 12, permettent de suivre cette évolution.

Les *cellules centro-acineuses* au cours du stade M, et surtout après l'éclosion, se modifient rapidement. Elles forment une assise de plus en plus discontinue, très souvent réduite à une ou deux petites cellules, bordant la fine lumière d'un seul côté, et pouvant la rejeter excentriquement. Elles s'allongent peu à peu dans l'axe du tube sécréteur jusqu'à devenir fusiformes aplaties; le corps devient peu granuleux, presque homogène, peu colorable par les réactifs. Le noyau prend une forme ovoïde allongée, ou en bâtonnet, court, irrégulier. Par fixation au mélange chromo-acétique, puis coloration à l'hématoxyline, il montre un fond assez teinté, vaguement granuleux. Après le liquide de Flemming et la safranine-aniline (d'après la méthode d'Henneguy), on y voit une fine membrane nucléaire, à l'intérieur des fragments d'un réticulum très serré et très fin sur lequel se détachent quelques massettes anguleuses de chromatine (Zeiss Apochrom. 1, 40, 2 mm. 0 c. 6 et 8). Lorsque le pancréas

commence à sécréter, les centro-acineuses sont réduites à des files d'éléments fusiformes, logés entre les sommets des cellules à zymogène; rarement elles entourent complètement ou même à demi la lumière. On les retrouve sous cet état chez divers Téléostéens adultes [1].

Les *cellules pancréatiques* proprement dites ou *sécrétantes* se disposent, au contraire, radiairement autour de la lumière, et ne cessent de former une assise continue. Elles prennent une forme irrégulièrement pyramidale, plus rarement prismatique, et, à l'inverse des précédentes, augmentent considérablement de volume. Le noyau grossit également, et devient de plus en plus globuleux, sauf quand plus tard il est comprimé par les gouttelettes de sécrétion. Car deux parties nouvelles apparaissent dans cet élément : les grains de zymogène et le noyau accessoire; mais avant de suivre leur formation, encore quelques mots sur le noyau.

La figure 11 montre sa constitution d'une façon particulièrement claire : comme enveloppe, une membrane nucléaire marquée par un trait épais très coloré (liquide de Flemming, safranine), comme contenu, un suc nucléaire clair sur lequel se détache vers le centre un gros nucléole arrondi de 2 à 3 1/2 μ (les dimensions du noyau étant de 6 à 8 μ, celles de la cellule de 12 à 18 en hauteur). Du nucléole s'irradient une série de filaments rayonnants peu colorés (linine), il paraît au milieu comme l'araignée sur sa toile. Quelques-uns de ces filaments vont s'attacher directement à la membrane, les autres se divisent et s'anastomosent pour former un délicat réseau à larges mailles, sur lequel on trouve souvent quelques grains anguleux vivement colorés. Sur la Truite, je n'ai pas fait d'essai par les réactifs spéciaux, j'ai constaté pourtant que le

1. Au point où les wébériens augmentent tout à coup de diamètre extérieur et deviennent tubes sécréteurs, leur épithélium se continue avec la couche des centro-acineuses. C'est marqué surtout vers le milieu du stade N, alors que cet épithélium est peu aplati, à peu près cubique, et les centro-acineuses peu allongées. Au point d'union, on voit le diamètre extérieur du tube augmenter, et les cellules se disposer sur deux assises se pénétrant réciproquement : l'épithélium du wébérien est nettement en continuité avec l'interne, qui en ce point entoure complètement la lumière. Plus tard, lorsque les wébériens ont un revêtement aplati, la chose est plus difficile à constater. J'ai vu en certains points du réseau intra-mésentérique chez Scorpœna, Gobius, Cyclopterus, les tubes sécréteurs isolés, fragmentés chacun en plusieurs segments échelonnés sur un fin canal excréteur, à la manière des grains d'un collier sur son fil (ou de ces cylindres creux de jais employés en passementerie); la paroi de ce canal était incomplète au niveau de chaque segment sécréteur, représentée en ces points par les files de centro-acineuses.

nucléole persiste seul après fixation par les liquides alcalins. Mais ce nucléole caractéristique (plasmosome d'Ogata) se retrouve à peu près partout dans la cellule pancréatique, et l'on reconnaît facilement qu'il a les réactions de la pyrénine (Schwartz) ou paranucléine [1], et les grains anguleux (caryosomes d'Ogata) celles de la nucléine [2].

Un corps paranucléaire ou noyau accessoire (nebenkern, paranucleus) apparaît un peu avant l'éclosion (huit jours environ, stade M), dans un certain nombre de cellules. C'est généralement un corps réfringent en forme de croissant (fig. 11, *nk*) coiffant l'extrémité du noyau tourné vers la base de la cellule pyramidale, plus rarement ses faces latérales. Il se colore difficilement, peu ou point par la safranine, beaucoup mieux par l'hématoxyline, et prend alors une teinte violet rouge assez caractéristique, qui le fait trancher sur le fond violet pur du cytoplasme. Quelquefois il affecte une forme en virgule ou même arrondie. Au stade N, les noyaux accessoires sont plus abondants, parfois aplatis, falciformes, rarement libres dans la zone basale de la cellule; peut-être s'y dissolvent-ils [3], et s'ils

1. Voyez *C. R. de la Soc. de Biol.*, p. 697, 1893.

2. Tel est le noyau typique, mais on peut y trouver des variations. Souvent le nucléole est allongé en bâtonnet, ou double, et dans ce cas, des formes intermédiaires en biscuit, en haltère, semblent montrer que les deux nucléoles, plus petits d'ailleurs, et généralement situés au voisinage l'un de l'autre dans l'axe de la pyramide cellulaire proviennent de la bipartition du nucléole unique primitif. D'autres fois celui-ci paraît manquer, ou bien on trouve à sa place une masse très irrégulière, comme déchiquetée ou fragmentée. Ces derniers aspects se rapportent aux stades qui précèdent et suivent la division.

La prolifération cellulaire est en effet très marquée dans le pancréas à l'époque de l'éclosion, lors de la formation et de l'extension des grandes coulées. Les caryocinèses sont alors très abondantes (2 à 3 et plus p. cent en quelques séries). En comparant de nombreuses coupes, je crois pouvoir établir la succession suivante. Le noyau qui se prépare à la division augmente son volume jusqu'à le doubler, les grains de nucléine disparaissent, le nucléole se gonfle, devient irrégulier, moins colorable, et finit par disparaître aussi comme fondu dans le réseau. Les travées du reticulum au contraire deviennent épaisses et franchement chromatiques, accumulées surtout vers la périphérie. Puis commence la cytodiérèse; on retrouve en grand nombre pelotons, plaques équatoriales, et doubles asters chromatiques. Après reconstitution, le noyau est d'abord petit, aplati et excavé sur la face polaire, avec réseau serré à travées très épaisses; puis, à mesure qu'il grandit et s'arrondit, ces travées s'écartent, deviennent ténues, peu colorables, la chromatine se réunit en grains anguleux. Quelques massettes plus grosses gagnent le centre, elles s'y agrègent en une seule masse irrégulière d'où sort finalement le gros nucléole arrondi unique. Puis, souvent au moins, allongement de celui-ci en bâtonnet et bipartition. En un mot, le nucléole paraît naître de la nucléine par transitions très ménagées, et peut-être y retourner.

3. Ce corps est ici trop petit et trop difficile à étudier pour que j'entre dans les discussions soulevées à ce sujet avant d'avoir observé d'autres animaux. Je puis dire pourtant que je n'ai rien vu qui vînt à l'appui des théories d'Ogata : sortie directe et en

contribuent à la formation de la sécrétion, ce ne peut guère être qu'indirectement et après assimilation par le cytoplasme des matériaux qu'ils lui apportent.

Les *grains de zymogène* ou proferment apparaissent de très bonne heure, et bien avant que l'intestin ne commence à fonctionner. L'alevin, à la sortie de l'œuf, est en effet muni d'une énorme poche vitelline qui suffit à sa nutrition. En isolant de temps à autre quelques animaux dans des cristallisoirs bien propres, c'est vers le quinzième jour seulement après l'éclosion que j'y ai trouvé pour la première fois quelques petites crottes allongées. L'animal, d'abord peu mobile, ne commence à chercher activement la proie vivante (Cyclopes, Daphnies) que vers la cinquième semaine environ; c'est à cette époque seulement aussi que des gouttelettes de sécrétion fines se montrent dans les glandes gastriques.

Le zymogène est facile à suivre dans son développement, car on peut le voir non seulement sur les coupes, mais sur de simples dissections, le tube digestif en entier ou des portions du pancréas pouvant être transportées sous le microscope et observées sous lamelle, dans le sérum très faiblement iodé, même avec de forts grossissements. En opérant de cette façon, nous ne trouvons, huit jours avant l'éclosion, aucune trace de ces grains. Trois à quatre

bloc d'un plasmosome pour former le paranucléus, dissociation de celui-ci en grains de zymogène ou sa transformation en une cellule de remplacement. Le paranucléus a des réactions bien différentes de celles du zymogène, qui, à l'inverse de lui, se dissout instantanément par l'acide acétique au centième, reste incolore dans l'hématoxyline, etc. D'autre part, j'ai retrouvé assez fréquemment l'image considérée par d'aucuns comme la sortie du nucléole, mais en ce cas, le réseau était déchiré, le nucléole sur un plan plus élevé que le reste de la coupe, tout indiquait, comme cela a déjà été dit (Platner), un entraînement par le rasoir.

L'origine du paranucléus m'a paru être la suivante; pour les raisons que j'ai dites, je ne la donne qu'à titre de document et sous toutes réserves. Parmi les noyaux dont le nucléole s'est divisé en deux, quelques-uns s'étranglent légèrement et prennent la forme en bissac; la portion tournée vers la base de la cellule est plus petite, elle contient un des deux nucléoles préalablement écartés l'un de l'autre, celui-ci souvent plus petit, peu coloré, moins brillant; elle prend un aspect plus sombre, s'aplatit en calotte; ailleurs on trouve à sa place le corps réfringent, arrondi, en virgule ou en croissant, coiffant le noyau et paraissant intimement confondu avec la même base nucléaire. Ces phénomènes sont à rapprocher de ceux décrits par Platner : chez l'Anguis il croit d'abord voir un segment en croissant se détacher du noyau par une cloison en emportant également une partie du nucléole allongé et fragmenté (*Arch. f. mik. Anat.*; 1886); plus tard, il admet comme processus général l'étranglement (mêmes Archives, 1889). Il y a lieu de rapprocher ces faits, encore difficiles à interpréter de ceux récemment signalés par M. le Professeur Balbiani (Centrosome et Dotterkern).

Il paraît évident actuellement que l'on a souvent décrit comme paranuclei des parasites intracellulaires. Le paranucleus en croissant coiffant le noyau, découvert par Nussbaum, qui me l'a montré récemment chez l'Anguis, et celui de la Truite, tout à fait analogue, ne peuvent rentrer dans cette catégorie. Steinhaus, qui semble considérer en bloc aujourd'hui tous les Paranuclei comme des parasites (1890), avait apporté pourtant deux ans avant des arguments sérieux en leur faveur. (*Arch. de physiol.*, 1888.)

jours avant les premières éclosions, on les aperçoit çà et là. Deux jours avant, en quelques points de la masse principale seulement, je note l'existence au sommet de quelques éléments, d'un petit amas de granules très fins (1/4 de μ à un μ) mais très réfringents, ayant, à la grosseur près, le même aspect que plus tard. Dans les deux ou trois longs tubes qui constituent la coulée sous-intestinale, les choses sont un peu plus avancées ; la fine lumière centrale, béante, paraît bordée des deux côtés, par une traînée linéaire de ces grains, interrompue par places, renflée çà et là au niveau d'un élément en un petit amas. Des fixations au sublimé (solution aqueuse concentrée, acétifiée ou salée), faites le jour de l'éclosion, confirment et complètent ces données. Dans un même groupe d'éléments, l'un possède déjà à la pointe un amas de grains, de taille très inégale, un voisin en manque complètement, l'autre a un simple liséré ; les grains se colorent en jaune orangé un peu sale dans le mélange d'Ehrlich-Biondi (vert de méthyle, fuchsine acide, orangé ; voir Heidenhain : *Pflüger's Arch.* 1888). L'extrémité des traînées en voie d'accroissement, en est dépourvue et formée de petites cellules.

Quinze jours environ après l'éclosion (milieu du stade N), la présence des grains est généralisée à tout l'organe, et, plus volumineux, ils sont assez nombreux pour donner à tout ce qui est pancréas, même à un faible grossissement, un aspect grenu caractéristique qui permet de reconnaître facilement les moindres coulées. Cet aspect disparait rapidement si l'on dissèque dans l'eau pure ou acétifiée, ou alcoolisée ; il est altéré par l'alcool à 90 et les bichromates alcalins ; il se conserve si l'on arrose préalablement d'acide picrique, de sublimé, ou d'acide osmique. Beaucoup d'éléments sont encore dépourvus de grains : aussi, à ce moment, et dans les jours qui suivent, le granulé forme-t-il comme des taches très irrégulières vers le centre des tubes. Un peu plus tard, stade O, ces taches deviennent presque confluentes, elles obscurcissent toute la partie centrale des tubes, sauf la lumière qui ne contient pas un seul grain, mais une sorte de précipité finement granuleux après action de l'acide osmique. Ces détails sont faciles à voir dans une série de tubes un peu aplatis, ramifiés, et quelquefois anastomosés, disposés côte à côte, en nappe, sur une seule couche, sur les bords de la masse splénique à l'origine de la coulée sous-intestinale. Profitons-en pour examiner les choses de plus près.

Les cellules s'isolent facilement, en arrosant, dès l'ouverture de l'abdomen, les parties en question d'acide osmique au dixième. Il faut dissocier de suite. La figure 13 donne une idée de quelques-unes des formes que l'on rencontre alors. On voit qu'elles peuvent s'éloigner plus de la pyramide que ne le feraient supposer les coupes; ce sont plutôt des cellules en coin, mais qui peuvent s'étendre suivant l'axe du tube (comme le montrent le fragment *a* et la cellule *b* provenant d'un cul-de-sac terminal), être munies de pointes ou de crêtes d'empreintes diverses. On y retrouve toutes les phases de la réplétion par le zymogène, depuis la cellule *e* qui en est privée, jusqu'à *g* qui contient des grains énormes (de 1 1/2 à 3 μ).

Lorsqu'on dissocie dans l'eau, la plupart des éléments se troublent, se gonflent de suite, et diffluent en un fin granulé; ils n'ont pourtant pas tout à fait l'extrême sensibilité de la cellule hépatique. Les grains de zymogène mis en liberté ont la forte réfringence de la graisse, ils tournoient un certain temps dans le liquide, pâlissent, gonflent un peu, et soudain disparaissent comme s'ils éclataient. Dans l'acide acétique au 100e, leur dissolution est instantanée [1], l'acide osmique au contraire (au 10e ou 100e) les fixe, la dissolution aqueuse saturée de sublimé également, l'acide picrique saturé un peu moins bien. Leur sensibilité à l'acide acétique les rend difficiles à fixer par le mélange de Flemming fort (15, 4, 1); généralement, en quelques points, les grains plus anciennement formés, les plus voisins de la lumière, sont seuls conservés et tingibles; au lieu et place des autres, on ne trouve plus que des vacuoles un peu plus larges que ne l'était le contenu; même résultat avec les solutions simplement acétiques, qui dissolvent ce contenu mais fixent le cytoplasme. Le grain une fois fixé se colore en rouge foncé par la safranine, en orangé dans le mélange d'Ehrlich-Biondi, et par la double coloration hématoxyline-éosine [2].

La réfringence considérable du zymogène, la coloration brune que lui donne à la longue l'acide osmique, pourraient le faire prendre

1. Elle est très lente dans l'eau salée.

2. Dans ce derniers cas, la vacuole, s'il est dissous, se colore faiblement par l'hématoxyline. Eberth et K. Müller (*Zeits. f. w. Zool.* 1892), chez le brochet, ont vu des grains volumineux dont quelques-uns se teintaient par l'hématoxyline à l'exclusion de la safranine. La présence chez la Truite de grains très petits à l'origine, mais déjà très réfringents et très colorables après fixation, fait penser qu'il s'agissait ici de vacuoles ou de grains incomplètement dissous. Ce qu'il y a de certain c'est que les granules anciens (fait déjà signalé par Nussbaum dans les glandes œsophagiennes de la Grenouille) se fixent plus facilement que les récents.

pour de la graisse, comme on l'avait d'abord fait ailleurs; mais cette coloration ne passe jamais au noir, comme pour les gouttelettes graisseuses de même taille des tissus voisins, et la dissolution dans l'eau est caractéristique.

Six semaines environ après l'éclosion (stade P), lorsque l'alevin a commencé à prendre une nourriture abondante, on trouve les cellules plus volumineuses encore et remplies aux deux tiers de gros grains qui refoulent le noyau vers la base. Le cytoplasme est dans le segment basilaire presque homogène, et a une vive affinité pour les colorants. C'est cet état que représente la figure 12, mais malgré la fixation au liquide de Flemming, nous n'y voyons plus que des vacuoles, les grains contenus ont disparu.

Conclusions. — J'ai dit que je n'entrerais pas à propos de ces faits dans une discussion détaillée avant d'avoir pu pousser plus loin cette étude chez d'autres animaux. Quelques conclusions semblent pourtant s'en dégager d'elles-mêmes.

Nous avons vu dès l'origine la cellule du pancréas tendre à se distinguer des éléments endodermiques dont elle provenait, par son noyau globuleux avec gros nucléole central. Puis, bientôt parmi ces éléments d'abord tous semblables, polygonaux, une différenciation s'établit en deux sens différents : les uns forment les cellules centro-acineuses, les autres les cellules sécrétantes. Donc, contrairement à ce que voulaient établir certains auteurs (Boll, Ebner, Renaut, Podwissotsky), *la cellule centro-acineuse est, par son origine, de nature épithéliale au même titre que les cellules pancréatiques ordinaires*, et en continuité avec l'épithélium des canaux excréteurs comme l'ont vu Langerhans, Saviotti, Latschenberger.

Les grains de zymogène apparaissent avant l'éclosion et bien avant que l'intestin ne commence à fonctionner, d'abord peu nombreux et très petits, mais ayant, même à cet état, l'aspect réfringent caractéristique. Leur première apparition tout au sommet de la cellule, à une époque où les paranuclei sont encore rares, leurs réactions différentes de celles de ces corps, tendent à faire croire qu'il n'y a pas de rapport *direct* entre les uns et les autres. Le paranucléus a en général la forme d'un croissant ou d'une virgule enveloppant le côté basal du noyau, il est entièrement accolé à lui, et semble formé à ses dépens.

J'ai donné après les deux premières parties la discussion et quelques conclusions, je n'y reviendrai pas ici. (Août 1893.)

Explication de la planche III.

Lettres communes à toutes les figures :

I, intestin ;
E, estomac ;
F, foie ;
P, pancréas ;
Vb, vésicule biliaire ;
Vn, vessie natatoire ;
R, rate ;
Si, veine sous-intestinale ;
Py, pylore ;
Ap, appendices pyloriques ;
Ch, canal cholédoque ;
CW, canal de Wirsung ;
amp, ampoule pancréatique ;
ca, cellule centro-acineuse ;
l, lumière.

Fig 1. — *Région duodénale de l'intestin d'un embryon de Truite au stade L.* — Modèle en cire, reconstitution d'après des coupes en série. *Ch*, coupe du canal cholédoque. — Il est entouré à sa base par les bourgeons accessoires ventraux gauche (*Pvg*) et droit (*Pvd*), réunis en une masse cordiforme unique bilobée. (Il y a eu inversion, plaçant à gauche le côté droit de l'intestin, pendant la reconstitution, la correction est facile à faire en regardant le dessin dans une glace.) — Grossi environ cent fois en diamètre.

Fig. 2. — *Masse viscérale d'une Truite éclose de vingt-deux à vingt-cinq jours*, vue par la face dorsale. — *P*, le pancréas massif, continué en avant par la coulée stomacale, en arrière, *cmd*, par la coulée mésentérique. — *msp*, pancréas, masse splénique, reliée à la masse principale par une nappe glandulaire, et continuée en avant par la coulée mésogastrique *cms*, en arrière par la coulée sous-intestinale, *c. si.*

Fig. 3. — *Masse viscérale d'une Truite éclose de deux mois et demi* (*St. P.*), dessinée à la loupe, après fixation, grossie environ dix fois en diamètre. — La masse, vue par le côté ventral, montre la courbure en S du tube digestif; — *Py*, le pylore entouré d'une coilerette d'appendices pyloriques retombants, en doigts de gant; — D, région duodénale recourbée en crosse; — *Pv*, le reste de la poche vitelline atrophiée; — *Pmp*, la partie la plus inférieure de la masse principale du pancréas, d'où partent les traînées (*Papp*) du pancréas interappendiciel; — *Pmsp*, masse splénique du pancréas, entre l'estomac et la rate, réunie à l'anneau pylorique par une longue coulée.

Fig. 4. — *La même, un peu plus grossie, vue par le côté droit.* — Elle montre la série des appendices suspendus à la concavité de la crosse duodénale, et entourés de coulées pancréatiques blanchâtres. — *Fg*, frange graisseuse accompagnant la veine sous-intestinale, et contenant également des traînées pancréatiques.

Fig. 5. — *Coupe transversale de la même masse viscérale au niveau du foie.* — Grossie quinze fois environ. — Entre les deux branches de l'intestin, *I*, *I*, les appendices, *Ap*, coupés en travers, et entourés de pancréas, teint en noir ici pour faire mieux ressortir. Entre l'intestin et l'estomac, *E*, une partie du pancréas massif, d'où part le lobule intra-hépatique, *pih*, accompagnant la veine porte et le canal cholédoque, *ch*, dans l'intérieur du foie.

Fig. 6. — *Coupe transversale de la même, immédiatement en avant du pylore.* — Elle rencontre la partie inférieure de la masse pancréatique principale (*Pmp* de la figure 3), traversée par le canal cholédoque *ch*, auquel on voit accolées l'ampoule pancréatique et une petite veine.

Fig. 7. — *Coupe optique longitudinale de la paroi intestinale et du pancréas, au niveau de l'embouchure du canal pancréatique, quatre jours avant l'éclosion* (*Truite*). — Dessin fait à la chambre claire (Vérick Oc. 1. Obj. 4), sur l'intestin frais, non fixé, examiné dans le sérum faiblement iodé. — *ei*, épithélium intestinal, formant une bordure réfringente, épaisse, où l'on voit peu de détails; — *me*, paroi mésodermique de l'intestin; — *F*, foie. — *P*, pancréas, entre le foie et l'intestin; *Pv* représente le lobe formé par le bourgeon ventral gauche, et soudé maintenant à l'ensemble. — *Ch*, chlolédoque; *l*, sa lumière; — *cW*, canal de Wirsung, courant parallèlement en arrière du cholédoque, se renflant en *Amp* en une ampoule pancréatique, d'où partent deux wébériens principaux, le plus petit (en bas dans le dessin) pénétrant dans le pancréas par le lobe ventral gauche, le plus volumineux par le lobe ventral droit, à gauche et en arrière du cholédoque sur la figure, où son calibre a été un peu trop rétréci.

Fig. 8. — *Région pylorique d'une Truite éclose de plus de deux mois et demi* (*St. P.*), montrant, accolé au cholédoque, le canal pancréatique renflé en une petite ampoule : *amp*, sa paroi épithéliale; *p*, *amp*, sa paroi mésodermique. Il s'ouvre au pylore même, entre les bases de deux appendices, *Ap*. — *P*, pancréas interappendiciel; *cst*, cavité stomacale; — *v*, veine.

Fig. 9, 10, 11, 12. — *Coupes de tubes pancréatiques à divers stades du développement*, montrant autour de la lumière centrale *l*, les deux sortes de cellules, c. pancréatiques, *cp*, et c. centro-acineuses, *ca*, de plus en plus différenciées. — *z*, vacuoles contenant les gouttelettes de zymogène, — *nk*, noyau accessoire (Nebenkern). — *a*, noyau pancréatique avec réseau bien marqué. — *9*, *10*, *11*, *12* répondent respectivement, à la fin du stade L, au commencement du stade N (truite nouvelle éclose), à la fin du stade N, et au stade P. — Dessin à la chambre claire, Zeiss homog. apochrom. 1 40 — 2 m. — Oc. 6.

Fig. 13. — *Cellules pancréatiques isolées*, après action de l'acide osmique concentré. Truite au stade O. — *a*, 3 cellules restées attachées, remplies, du côté qui borde la lumière, de petits grains de zymogène réfringents; on aperçoit les contours des noyaux et nucléoles; — *b*, *c*, *d*, *e*, *f*, *g*, autres formes de cellules, la dernière possédant des grains de zymogène volumineux. — Vérick, Oc. 1. Obj. 10 homog. Camera.

Fig. 14. — *Coupe transversale de l'intestin de la Truite peu après la fermeture du blastoderme.* (St. I.) — *vi*, vitellus; *I*, l'intestin achevant de s'en séparer, — *P*, première ébauche du bourgeon pancréatique, — *ép*, épithélium péritonéal, — *co*, corde dorsale.

NOTE SUR UNE GRANDE ESPÈCE

DE

BDELLE MARITIME ORIGINAIRE D'ISLANDE

Par le Dr TROUESSART.

Les exemplaires de cet Acarien que j'ai entre les mains m'ont été obligeamment communiqués par M. le Dr Raphaël Blanchard et proviennent de Dyrofjordj, en Islande, c'est-à-dire d'une localité comprise dans les limites de la région arctique. L'espèce, d'ailleurs, n'est pas spéciale à cette région, car elle se retrouve en France et probablement aussi en Angleterre et dans l'Amérique du Nord. Son aire de dispersion est donc très vaste. C'est la plus grande espèce connue de la famille des *Bdellidæ* (3 millimètres de long sans les pattes). Elle appartient à une section spéciale du genre *Bdella* qu'il convient de caractériser avant d'aborder l'étude de l'espèce qui nous occupe ici.

I

Remarques sur le genre *Bdella* et ses subdivisions modernes.

Le genre *Bdella*, créé par Latreille en 1797, restreint par Dugès en 1834, a été subdivisé, en 1842, par Koch [1]. Réservant le nom de *Bdella* pour les espèces à rostre allongé, à mandibules grêles, Koch crée le genre nouveau *Ammonia* pour les *Bdella* à rostre court, à mandibules fortes et massives. Ce genre *Ammonia* a été adopté par la plupart des naturalistes, notamment par Canestrini et Berlese.

1. Pour les caractères de la famille des *Bdellidæ*, voyez : E. Trouessart, *Considérations générales sur la classification des Acariens, suivies d'un essai de classification nouvelle* (*Revue des sciences naturelles de l'Ouest*, t. II, 1892, p. 35 et 44). Dans ce travail j'ai montré qu'il convient d'écarter le *G. Scirus* de la famille des *Bdellidæ*, et de le rapprocher des *Trombididæ*.

Enfin, Dujardin [1] a proposé, sous le nom de *Molgus*, un nouveau genre voisin des Bdelles, mais qu'il n'a jamais caractérisé, et qui n'a encore été adopté que par A. Murray [2], qui ne lui donne d'ailleurs pas d'autre caractère que d'avoir le « rostre non séparé par un étranglement du céphalothorax », caractère mal choisi et sans valeur, basé sur une déformation artificielle due à l'écrasement de la préparation. Cependant la figure que donne Murray, malgré des erreurs grossières (notamment dans la forme des mandibules), est assez nette pour qu'il soit possible d'admettre que son genre *Molgus* est fondé sur la présente espèce.

Si l'on considère le genre *Bdella* (Latreille) dans son intégrité primitive, c'est-à-dire avant sa subdivision en deux genres par Koch, on voit qu'il renferme trois types assez distincts par la forme des palpes et les proportions du rostre et des mandibules, mais présentant d'ailleurs, d'un type à l'autre, des transitions assez marquées pour qu'il soit difficile d'en faire trois genres distincts. Il est préférable de considérer ces trois sections comme des sous-genres et de conserver le genre *Bdella* tel qu'il a été réformé, en 1834, par Dugès [3] :

Genre Bdella, *Latreille*, 1797 (*Dugès emend.*, 1834).

(Synon. : *Scirus* (partim), Hermann, 1804.)

Ce genre se subdivise en trois sous-genres :

1° Bdella *prop. dic.*, Auct. — Palpes à 5 articles dont le dernier est court, tronqué, dilaté à son extrémité en forme de massue et portant deux longues soies parallèles. Rostre allongé à mandibules grêles terminées par une très petite pince en forme de chélicère. Deux paires d'yeux. — Type : *Bdella vulgaris* (Hermann).

2° Ammonia, Koch (1842). — Palpes conformés comme dans le sous-genre *Bdella* proprement dit, c'est-à-dire à dernier article court, tronqué, dilaté à son extrémité en forme de massue et portant deux fortes et longues soies parallèles; rostre court, massif; mandibules en forme de chélicères, très courtes et très robustes. Deux paires d'yeux. — Type : *Bdella latirostris* (Hermann).

3° Molgus, Dujardin (*nomen nud.*), 1842; Trouessart, 1893. —

1. Journal *L'Institut*, 1842, p. 316. Voici ce que Dujardin dit de ce genre : « Deux Acariens, l'un de la Méditerranée, l'autre de l'Océan, sur les côtes de Bretagne, devront constituer un genre nouveau (*Molgus*), voisin des Bdelles, et qui nécessitera la réforme de la famille des Bdellées ».

2. *Economic Entomology, Aptera*, 1887, p. 143, fig. (*Molgus longicornis*).

3. *Annales des sciences naturelles, Zoologie*, 1834, 2e série, t. I, p. 21, et t. II, p. 44.

Palpes de cinq articles bien distincts [1], dont le dernier est grêle, allongé, cylindrique, ordinairement aussi long que le deuxième, muni de deux longues soies ou de courtes soies semblables à celles que portent les autres articles. Rostre allongé à mandibules grêles, à pince faible, comme dans *Bdella* proprement dit. — Type : *Bdella sanguinea* n. sp.

Je place dans ce sous-genre un certain nombre d'espèces confondues jusqu'ici dans *Bdella* et qui forment deux groupes :

a. Dernier article des palpes portant à son extrémité deux longues soies :

Bdella longirostris (Hermann) ;
— *capillata* Kramer ;
— *virgulata* Canestrini et Fanzago.

b. Dernier article des palpes dépourvu de longues soies, portant à son extrémité des poils courts, comme le reste du palpe :

Bdella sanguinea Trt ;
— *arctica* Thorell ;
— *villosa* Kramer et Neumann.

Les espèces du groupe *a* forment la transition du sous-genre *Molgus* au sous-genre *Bdella*.

On peut donc donner du genre *Bdella* le tableau dichotomique suivant :

Genre BDELLA Latr., 1797, *Dugès emend.*, 1834.	Palpes à dernier article plus court que le second, dilaté à l'extrémité en forme de massue; à 3e article plus ou moins soudé au second....	Rostre allongé à mandibules grêles.	BDELLA sens. strict.
		Rostre court à mandibules fortes et massives.	AMMONIA Koch, 1842.
	Palpes à dernier article aussi long ou plus long que le second, cylindrique; à 3e article bien distinct; rostre long et grêle.....		MOLGUS (Dujardin, 1842) Trt., 1893.

1. Au contraire, dans les sous-genres *Bdella* et *Ammonia*, le second et le troisième article sont ordinairement soudés ou réunis par une articulation indistincte. On a donné ce caractère comme propre au G. *Ammonia*, mais il existe aussi dans *Bdella* proprement dit.

II

Remarques sur Bdella (Molgus) sanguinea n. sp. et sa distinction des autres espèces du G. Bdella.

La *Bdella sanguinea* se distingue à première vue par sa grande taille, puisqu'elle atteint et dépasse même 3 millimètres (sans les pattes) chez la femelle adulte, tandis que les plus grandes espèces précédemment décrites (*Bdella longirostris*, par ex.) atteignent à peine 2 millimètres.

Parmi les autres espèces à habitudes maritimes que l'on pourrait confondre avec elle, nous trouvons *Bdella lapidaria* Kramer [1], que nous avons reçue du Croisic, par les soins de M. Chevreux. On la trouve sous les pierres du rivage. Mais les plus grands individus n'atteignent pas la taille des plus jeunes nymphes de *Bdella sanguinea* ($1^{mm},500$ à $1^{mm},830$), et d'ailleurs, la conformation de ses palpes, qui présentent les caractères du sous-genre *Bdella*, empêche toute confusion.

Les espèces du sous-genre *Molgus* qu'il convient de comparer à *B. sanguinea*, sont *Bdella longirostris*, *B. capillata*, *B. virgulata*, *B. arctica* et *B. villosa*. Deux autres espèces nominales (*B. marina* Packard et *B. Basteri* Johnston) doivent, au contraire, être considérées comme synonymes de la présente espèce, ainsi que je le montrerai bientôt.

Les *Bdella longirostris*, *B. capillata* et *B. virgulata* diffèrent de la *B. sanguinea* par la présence de deux longues soies parallèles, ou un peu divergentes, à l'extrémité du dernier article des palpes : sous ce rapport, ces trois espèces forment la transition au sous-genre *Bdella* proprement dit, ainsi que nous l'avons indiqué plus haut. En outre, dans ces trois espèces, le 2e et le 4e article des palpes sont sensiblement égaux, tandis que chez *B. sanguinea* le 4e article est *deux fois aussi long* que le troisième.

Bdella arctica est une assez grande espèce décrite par Thorell [2]

1. N'est-ce pas à cette espèce qu'il convient de rapporter les spécimens de forte taille trouvés par M. Moniez sur les côtes du Boulonnais et désignés par lui sous le nom de *Bdella vulgaris* var. *littoralis* (*Revue biologique du nord de la France*, 1890, p. 21)?

2. Thorell, *Om Arachnider från Spetsbergen och Beeren-Eiland* (*Ofversigt af Kongl. Vetensk.-Akad. Forhand.*, Stockholm, 1871, p. 695).

et qui ressemble beaucoup à la présente espèce : elle se trouve au Spitzberg, au Groenland et à Jean Mayen (*Osterr. Polarstation*, 1882). Mais la taille de *B. arctica* ne dépasse pas 2 millimètres, et d'après la description de Thorell, *le dernier article des palpes est un peu plus court que le second*, ce qui est le contraire de ce qu'on observe sur *B. sanguinea*.

Reste *Bdella villosa* Kramer et Neumann [1], qui se rapproche beaucoup de la précédente espèce par ses caractères et son habitat arctique comme dans *B. arctica*. Mais chez *B. villosa* le dernier article est aussi *plus court que le second*.

Murray, en 1874 (*Economic Entomology*, *loc. cit.*) a donné la figure du rostre d'une espèce maritime figurée par Johnston [2] sous le nom d'*Acarus Basteri* comme trouvée en Angleterre, sur les bords de la mer du Nord, dans le Berwickshire (Northumberland). Bien que cette figure soit grossière et incorrecte sous d'autres rapports, les caractères des palpes coïncident bien avec ceux de la présente espèce, et les dimensions (*un huitième de pouce* pour *la longueur totale*) sont celles de *Bdella sanguinea*.

De son côté, Packard [3] a donné, sous le nom de *Bdella marina*, une assez mauvaise figure d'une Bdelle, trouvée sur les côtes de New-Jersey (Amérique du Nord), et qui présente, à peu de chose près, les caractères de la *Bdella sanguinea*. Dans cette figure les pattes semblent très courtes : mais cela tient vraisemblablement à un *raccourci* mal figuré.

Je considère provisoirement les *Bdella Basteri* (Johnston) ou *Molgus longicornis* (Murray [4] nec Linné) et *B. marina* Packard, comme synonymes de *Bdella sanguinea*. Si l'identité de cette dernière espèce avec celle de Jonhston était prouvée, c'est le nom de *Bdella Basteri* (Johnston) qui aurait la priorité.

1. *Acariden wahrend der Vega expedition eingesammelt* (*Ur Dvega. expeditionens vetenskapliga iakttagelserd*, 1883, t. III). Ce travail ne m'est connu que par les citations qu'en fait M. Moniez (*Revue biologique*, etc., *loc. cit.*, p. 25, et communication particulière).

2. *Acarides of Berwickshire*, in *History of Berwick naturalist Club*, II, p. 227. Ce travail et le recueil où il se trouve ne m'est connu que par la citation de Murray (*Econ. Entom.*, p. 143).

3. *American Naturalist*, 1884, p. 827-828, fig. 2.

4. Le nom de *Molgus longicornis* (Linné) donné par M. Murray à cette espèce ne peut être conservé, car ce type diffère par ses caractères de l'espèce que les naturalistes sont d'accord pour identifier avec l'*Acarus longicornis* de Linné, et qui est la *Bdella longirostris* (Hermann) des auteurs modernes.

III

Description de l'espèce (bdella sanguinea, n. sp.).

Genre BDELLA, Latr.

Sous-genre MOLGUS (*Dujardin*) *Trt., n. s.-g.*

Pour les caractères de ce sous-genre, voyez ci-dessus.

Synonymie.

1888. Eupalus (*errore*) sanguineus (*nomen nudum*), Trouessart (*Comptes rendus de l'Acad. des sciences*, t. CVII, p. 753-755). — *Bull. Bibl. scient. de l'Ouest*, 1re année, n° 8.

? Acarus Basteri, Johnston, *Acarides of Berwickshire*, *History of Berwick naturalist Club*, II, p. 227, fig.

? 1887. Molgus longicornis (*Linné*), Murray, *Economic Entomology*, *Aptera*, p. 143, fig.

? 1875. Bdella marina, Packard, *The American Naturalist*, 1884, p. 827-828, fig. 2.

Espèce de grande taille (3 millimètres sans les pattes), d'un rouge de sang uniforme et sans taches, avec les yeux d'un pourpre carminé. Corps en ovale allongé ou pyriforme (si l'on y comprend le rostre) à téguments nus, finement plissés; deux paires de poils à l'extrémité de l'abdomen, une paire, en forme de piquant très fin, en arrière du sillon thoracique.

Rostre allongé, trois fois plus long que large, présentant à sa base un collier chitineux assez large et saillant sur lequel s'insèrent les palpes, portant quelques poils sur les côtés et d'autres plus courts à son extrémité. Mandibules, renflées à leur base, se terminant en pointe mince et grêle et dépassant le rostre du quart au moins de leur longueur totale, portant chacune six poils dirigés obliquement en avant, sur leur bord externe. La pointe porte une petite pince (chélicère) dont la branche mobile dépasse la branche fixe et se termine par un petit crochet; la branche fixe est tronquée ou échancrée pour recevoir la branche mobile, un peu creusée en gouttière, et se termine de chaque côté par une petite pointe; les mors de la pince sont lisses et non dentelés.

Palpes cylindriques, dépassant le rostre (avec les mandibules) de toute la longueur du dernier article : à premier article très court

plus large que long, le second très long, à peine dilaté à son extrémité, le troisième court, mais une fois plus long cependant que le premier; le quatrième deux fois aussi long que le troisième; le cinquième plus de deux fois aussi long que le quatrième et un peu plus long que le deuxième. Les poils ou soies terminales que porte ce dernier article sont à peine un peu plus fortes que les poils latéraux : à leur base, on en voit deux ou trois autres plus courts; ce

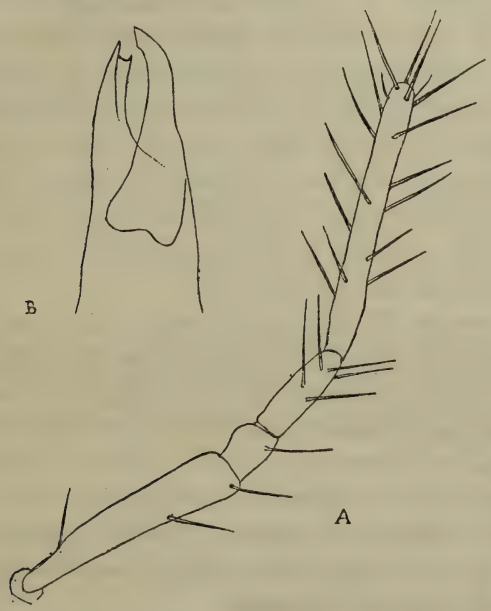

Bdella sanguinea : A, palpe; B, extrémité d'une mandibule (fortement grossie).
Bdella (*Molgus*) *sanguinea. n, sp.*

dernier article en porte en outre une douzaine distribués sur les côtés; le quatrième en porte quatre; le troisième un seul externe; le second en porte cinq et l'article basilaire en est dépourvu.

Pattes allongées à articles cylindriques, les postérieures sensiblement aussi longues que le corps [1], de sept articles (comme d'ordinaire chez les *Bdella*). Épimères des deux paires antérieures soudés sur la ligne médiane, de manière à former un sternum solide immédiatement derrière la base du rostre. Épimères des

1. Ces proportions sont variables suivant l'âge et le sexe, les mâles et les nymphes à abdomen peu développé, paraissant avoir les pattes plus longues relativement que les femelles ovigères, par suite du volume considérable que prend l'abdomen chez ces dernières.

pattes postérieures séparés sur la ligne médiane. Les pattes antérieures un peu plus courtes que les postérieures, l'allongement se faisant insensiblement de la 1re paire à la 4e qui est la plus longue. Les deux premiers articles de chaque patte courts, le 3e à peu près deux fois aussi long, le 4e de la longueur du second, le 5e un peu plus long, le 6e de la longueur du 3e et le 7e (tarse) le plus long de tous, c'est-à-dire un peu plus long que le 6e. Griffes portées sur une tige transparente creusée en gouttière avec trois festons de chaque côté quand la patte est vue de profil. Griffes doubles recourbées à angle droit dans le dernier cinquième de leur longueur, portant sur leur bord externe environ huit soies raides; un cirre en forme de brosse ovale à poils fins (*scopula*) termine la tige entre les deux griffes. (Cette disposition se retrouve dans toutes les espèces du *G. Bdella.*) L'extrémité du tarse porte une touffe de six poils courts et fasciculés. Des poils en forme de soies, semblables à ceux des palpes, garnissent tous les articles des pattes.

Yeux au nombre d'une paire de chaque côté, à cornée arrondie, bombée, à pigment carminé, situés à la base du céphalothorax, de manière à se trouver compris dans le triangle des deux premières pattes de chaque côté, lorsque ces pattes sont étendues latéralement.

Organe génital à ouverture située au milieu d'un grand cadre ovale qui occupe le milieu de l'abdomen, presque aussi long que le rostre dans son plus grand diamètre. L'ouverture génitale est représentée par une fente longitudinale dirigée dans le sens de l'axe du corps et de ce plus grand diamètre.

L'*anus* est situé plus en arrière, près de l'extrémité de l'abdomen, et présente une ouverture beaucoup plus petite.

		mm		mm
Dimensions :	femelle ovigère (avec le rostre)	3	à	3,100
	mâle adulte id.	2,600	à	2,800
	plus jeunes nymphes	2		
	pattes postérieures (chez l'adulte)	2	à	2,150
	pattes antérieures	1,900		
	palpes	1,650		
	rostre, avec le collier et sans les mandibules	0,950		
	— avec les mandibules	1,100		
	mandibules isolées	0,980		
	dernier article des palpes	0,500	à	0,750
	tarse de la 4e paire (sans les griffes)	0,500		
	— de la 1re paire id.	0,450		

Ces dimensions sont assez variables suivant les individus.

Variations locales. — Les spécimens d'Islande que nous avons entre les mains paraissent avoir les extrémités relativement moins développées que les spécimens des côtes de France. C'est là un phénomène qui s'observe chez tous les animaux du nord et qui semble dû à l'influence du froid, l'animal rétractant ses organes périphériques pour les soustraire à cette influence. Ainsi, dans ces spécimens d'Islande, les palpes ont leur dernier article un peu plus court ($0^{mm},50$), tandis que l'excès contraire ($0^{mm},75$) s'observe sur l'unique individu de Wimereux que nous possédons et qui a d'ailleurs des dimensions sensiblement supérieures à celles des individus du Croisic. De même, chez les spécimens d'Islande, le rostre est un peu plus court, les mandibules dépassent peu l'extrémité du rostre, l'échancrure de la branche fixe des *chélicères* est moins accusée, etc. Ces différences sont trop peu importantes pour qu'il soit possible de décrire les individus du nord comme une variété distincte.

Habitat. — Côtes maritimes de France : le Croisic (Chevreux) ; Wimereux (Giard) ; Islande (Dyro-fjordj, par le Dr A. Blanchard) ; ? Angleterre, côtes de la mer du Nord (Johnston) ; ? Amérique du Nord, New-Jersey (Packard).

La Bdelle sanguine se trouve par petites bandes, au Croisic, nageant ou plutôt marchant à la surface des marais salants (où elle n'enfonce pas, grâce à la densité du liquide). Elle se nourrit de Podurelles (*Anurida maritima*) d'un noir plombé, au milieu desquelles elle vit et que l'on récolte en quantité du même coup de filet. L'unique individu que je possède de Wimereux a été pris sur *Balanus balanoïdes*, dans la zone du balancement des marées. Les individus d'Islande ont les pattes encroûtées de vase, ce qui indique qu'ils ont été pris sur le rivage, probablement sous les pierres humides.

ÉTUDE
D'UN CHAT MONOCÉPHALIEN THORADELPHE

Par MM. X. LESBRE et L. GUINARD

Professeurs à l'École vétérinaire de Lyon.

Extérieur. — Les figures 1 et 2 représentent ce petit monstre vu par devant et vu par derrière. Il mesure du bout du nez à la pointe des queues 12 à 13 centimètres, du vertex à la naissance des queues 8 centimètres. La tête et le cou sont simples et de volume ordinaire. La poitrine paraît simple à sa partie supérieure, d'où partent deux membres normaux ; mais elle s'élargit considérablement en bas et laisse deviner sa duplicité ; elle porte d'ailleurs, dans la région dorsale, un troisième membre qui se détache sur la ligne médiane, à peu près à égale distance de l'angle de bifurcation du monstre et de la ligne qui unirait les deux autres membres thoraciques. Ce membre impair et pendant comprend un avant-bras et une main régulièrement conformés, mais on ne sent à son insertion ni os du bras, ni os de l'épaule ; la position du coude et l'orientation de la main indiquent manifestement qu'il appartient en propre au sujet droit, ce que la dissection a confirmé.

Le monstre n'est complètement double qu'à partir de l'ombilic, ou plutôt des ombilics, car il existe deux cordons ombilicaux situés à une petite distance l'un au-dessus de l'autre. Les deux bas-ventres sont suivis de deux trains postérieurs régulièrement et également développés, montrant chacun un anus et des organes sexuels mâles ; toutefois les bourses sont vides, les testicules n'étant pas encore descendus.

Les deux sujets composants ne sont pas exactement symétriques par rapport à leur plan d'union : le droit est légèrement oblique sur le gauche du côté ventral ; il en est résulté que le membre tho-

racique concentrique du premier a pu se développer tandis que celui de l'autre en a été empêché.

Anatomie : *Squelette.* — La tête ne présente rien d'anormal. La colonne vertébrale se bifurque en bas du cou, de telle sorte que la région cervicale est simple, tandis que toutes les autres régions sont doubles. La bifurcation se fait au niveau de la dernière cervicale, qui porte en arrière deux cavités cotyloïdes.

Fig. 1. — 3/4 de grandeur. (Face ventrale.)

Toutes les côtes sont en double (fig. 3), mais seules les externes sont complètement développées, et disposées à la manière des deux séries d'un sujet normal, les supérieures s'unissant entre elles par l'intermédiaire d'un sternum simple en apparence, mais appartenant évidemment par moitié à chacun des deux sujets. Les côtes internes ou concentriques sont très courtes et se joignent sur un deuxième sternum qui fait saillie dans la poitrine et s'enclave entre les deux moitiés du poumon; les deux premières sont fusionnées sur toute leur longueur et viennent s'articuler par

une tête double dans l'angle de bifurcation de la colonne vertébrale.

La poitrine résulte donc de la fusion de deux thorax communiquant largement entre les deux sternums, ainsi que le représente la figure 3. Cette poitrine essentiellement double renferme, nous avons hâte de le dire, un poumon et un cœur simples.

Fig. 2. — 3/4 de grandeur. (Face dorsale.)

Quant au membre antérieur droit du sujet gauche, nous n'en avons pas trouvé trace dans le squelette.

Muscles. — Les muscles de la tête, du cou, de la région axillaire et des membres antérieurs ne présentent rien d'anormal. Ceux de l'abdomen sont en double à partir de la bifurcation du monstre; on voit les muscles excentriques s'unir au-dessus des cordons ombilicaux, tout comme s'ils appartenaient à un même sujet, et diverger plus bas pour s'opposer à leurs congénères concentriques, lesquels se joignent entre eux dans l'angle de bifurcation. Il s'ensuit qu'on observe trois lignes blanches : une médiane et deux latérales,

formant l'Y renversé; les deux cordons ombilicaux se trouvent dans l'angle.

La région spinale du dos et des lombes offre un certain nombre de particularités intéressantes. Le membre qui s'en détache, et qui appartient en propre au sujet droit, ainsi que nous l'avons déjà dit, présente à sa base une irradiation de muscles extrinsèques dont les uns proviennent du sujet droit (trapèze et grand dorsal), les autres du sujet gauche; ceux-ci sont bien difficiles à déterminer : relativement au membre on dirait des pectoraux, relativement au sujet gauche on dirait un trapèze et un grand dorsal. Considérant que les fibres profondes émanent du fond de l'angle formé par les côtes con-

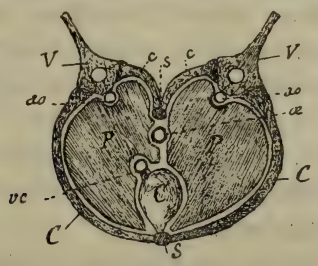

Fig. 3. — Coupe transversale de la poitrine (demi-schématique).
V. V, vertèbres dorsales; — S, sternum antérieur; — *s*, sternum postérieur; — C. C, côtes externes; — *cc*, côtes internes; — P. P, les 2 lobes du poumon; — C, cœur et péricarde; — *æ*, œsophage; — *ao*, aortes; — V. C, veine cave postérieure à son embouchure.

centriques, nous inclinons à croire qu'il y a là les uns et les autres, le trapèze et le grand dorsal d'un sujet couvrant les pectoraux de l'autre sujet, ce qui serait un fait extrêmement curieux.

Quant aux muscles intrinsèques dudit membre dorsal, ils sont au complet dans l'avant-bras et la main, mais réduits plus haut à quelques tractus indéterminables, attendu que les os du bras et de l'épaule ont avorté; l'humérus n'est représenté que par son épiphyse inférieure, le scapulum est figuré par une toute petite plaque de cartilage.

Au-dessus de l'insertion de ce membre, les deux trapèzes excentriques s'unissent entre eux comme normalement par l'intermédiaire du raphé cervical.

Les muscles occupant le fond des gouttières vertébro-costales sont en double; les internes se joignent dans l'angle de la bifurcation vertébrale.

Le diaphragme, beaucoup plus vaste que d'habitude, ne présente de duplicité que dans ses piliers, que l'on voit descendre de cha-

cune des régions lombaires et se réunir sur le centre phrénique en laissant entre eux l'orifice œsophagien. L'ouverture de la veine cave postérieure se trouve au milieu du centre phrénique. Le muscle en question est donc percé de quatre orifices : deux médians ou à peu près médians pour la veine cave et l'œsophage, deux latéraux situés à l'insertion des piliers pour les deux aortes et les deux canaux thoraciques.

Appareil digestif. — La bouche, le pharynx, l'œsophage et l'estomac sont simples; il n'y a d'autre anomalie qu'une fissure du palais.

L'intestin grêle, simple en avant, se bifurque vers son 5e postérieur; à partir de là on trouve deux iléons, deux cæcums, deux côlons, deux rectums, qui se répartissent entre les deux sujets et n'offrent rien de particulier. Les deux anus sont normaux.

Le foie, la rate et le pancréas sont simples.

Appareils urinaires. — Chaque sujet a le sien au grand complet : reins et capsules surrénales, uretères et vessie. Les reins ont encore l'aspect lobulé de l'état fœtal.

Appareils reproducteurs. — Les deux sujets présentent chacun un appareil générateur complet; mais les testicules n'ont pas effectué leur migration dans les bourses, on les trouve à la région sous-lombaire avec leur gubernaculum partant de la queue de l'épididyme.

Appareil respiratoire. — Simple et normal; chaque lobe du poumon occupe son thorax et les côtes concentriques réunies en éperon complètent le médiastin (fig. 3).

Appareil circulatoire. — Le cœur est normal. L'aorte se bifurque à quelques millimètres du ventricule gauche, et chacune de ses branches rejoint le rachis du côté correspondant, qu'elle suit jusqu'au bassin à la manière ordinaire. Il est clair que ce sont là deux aortes prenant naissance en commun sur un cœur simple. L'aorte du sujet droit reçoit un volumineux canal artériel et paraît au premier abord continuer directement l'artère pulmonaire. Celle-ci ne présente rien d'anormal.

L'aorte droite fournit le tronc brachio-céphalique (artère axillaire droite et carotides), tandis que la gauche donne l'artère axillaire de ce côté. On voit en outre une petite artère prendre naissance sur l'aorte droite pour gagner le membre dorsal : c'est évidemment l'artère axillaire gauche du sujet droit.

Les artères ombilicales, au nombre de quatre, accompagnent par paire chacune des vessies. Arrivées à l'ombilic, les internes se jettent dans le cordon ombilical inférieur, tandis que les externes entrent dans le cordon supérieur, en sorte que chaque cordon renferme une artère de l'un et de l'autre sujet. Les deux paires de veines ombilicales se confondent en un seul tronc qui gagne le foie à la manière ordinaire.

Les deux veines caves sous-lombaires se jettent l'une dans l'autre à l'entrée de la scissure hépatique et n'en forment plus qu'une seule qui aborde le cœur comme normalement.

Rien de particulier pour tous les autres vaisseaux.

Appareil nerveux. — L'encéphale et la moelle cervicale sont simples, mais arrêtés dans leur développement : les ventricules sont extrêmement dilatés et le canal central de la moelle n'a pas moins de deux millimètres de diamètre; les lobes optiques ou tubercules jumeaux sont à découvert entre le cervelet et le cerveau, ainsi qu'ils se présentent dans les vertèbrés inférieurs; ils sont encore bijumeaux.

La moelle se bifurque au même endroit que la colonne vertébrale; la branche droite conserve l'état tubulaire; la gauche paraît mieux développée et moins creuse.

Les nerfs craniens et les nerfs cervicaux n'offrent rien de particulier. Les paires suivantes sont en double, mais celles qui donnent aux régions coalescentes sont rudimentaires.

L'arrêt de développement du névraxe, resté creux et insufflable, comme dans l'embryon, ne nous a pas permis d'en faire l'étude histologique ainsi que nous nous l'étions proposé.

Telles sont les particularités de structure que nous a révélées une investigation minutieuse, ayant porté sur tous les appareils, organe par organe, pour ainsi dire.

Physiologie. — Le monstre objet de cette relation faisait partie d'une portée de cinq petits mis bas à terme par une mère bien conformée, ayant antérieurement donné le jour à un autre monstre, semblable à celui-ci, nous a-t-on dit.

On nous a affirmé qu'il avait vécu une demi-heure environ; mais on a dû prendre pour une manifestation de vie quelques mouvements idio-musculaires, témoignant simplement de la vitalité des tissus. Il est certain qu'il n'avait pas respiré, puisque le poumon était plus dense que l'eau; d'autre part, étant connu l'arrêt de déve-

loppement des centres nerveux, il serait bien difficile de comprendre la mise en jeu des grandes fonctions.

Classification. — Historique. — Ce monstre appartient à la classe des *monocéphaliens* et au genre *thoradelphe* de I. G. S.-H. Toutefois il se distingue des thoradelphes tels que les a définis I. G. S.-H. par la présence d'un membre dorsal thoracique et par la bifurcation vertébrale qui se fait en bas du cou au lieu de se faire « vers le milieu du dos ou plus bas encore ». Au surplus, le fondateur de la tératologie est très laconique sur cette monstruosité très rare et très mal connue. « Je me serais même borné à indiquer ce genre en note, dit-il, tant il est mal connu, si ses caractères essentiels n'étaient très faciles à saisir et si les thoradelphes ne formaient vers la fin de cette série si bien graduée que composent les janiceps, les iniopes, les synotes, les déradelphes, un cinquième terme dont la notion même imparfaite, complète très utilement l'étude plus approfondie que nous venons de faire de ceux-ci. »

On n'est guère plus avancé de nos jours; les très rares observations de thoradelphes qui ont été relatées sont insuffisantes pour donner une idée juste et complète de leur constitution anatomique. Il faut citer cependant les quelques cas mentionnés dans l'ouvrage d'Otto (Monstrorum sexcent. descrip. anat.), et celui que M. Charles Brongniart a décrit dans les *mémoires du muséum* de 1888, d'après le seul examen extérieur : c'était une petite truie chinoise âgée de huit mois et pleine de vie au moment où M. Brongniart l'étudia; il la fait connaître en ces termes :

« La tête et les pattes antérieures sont normales. La séparation des deux troncs semble commencer après les vertèbres dorsales. Les deux trains de derrière sont semblables; les deux pattes extérieures servent seules à l'animal, non pour le soutenir, mais pour s'arc-bouter et progresser. Les deux pattes internes sont atrophiées. Il existe un orifice anal à chacun des troncs et tous deux fonctionnent en même temps, ce qui fait penser que l'intestin est bifurqué dans la région rectale seulement, ou bien s'il n'en est pas ainsi, que les deux portions de l'intestin fonctionnent simultanément avec une régularité parfaite. »

Nous ne connaissons rien de plus relativement à l'anatomie du genre thoradelphe, qu'Isidore Geoffroy Saint-Hilaire avait soupçonné plutôt que décrit; aussi croyons-nous que cette observation présente quelque intérêt et méritait d'être publiée.

REVUE GÉNÉRALE

DE L'HISTOIRE

DES RAPPORTS DE L'ARTÈRE HÉPATIQUE

ET DE LA VEINE PORTE

Par M. Éd. RETTERER

Dans le travail [1] où j'ai publié mes observations relatives aux rapports de l'artère hépatique et de la veine porte chez l'homme et les mammifères domestiques, il m'avait paru suffisant de résumer l'opinion des auteurs dont les ouvrages sont entre les mains de tout le monde. Je pense être agréable aux amateurs d'anatomie en publiant ici un historique plus complet qui me permettra de rendre justice aux recherches de mes prédécesseurs.

Lorsqu'on lit les anciens anatomistes, on remarque qu'ils n'attachaient pas autant d'importance que nous aux rapports des vaisseaux. Ils savaient que, quant à leur origine, à leur trajet et à leur distribution, les vaisseaux présentent des variations multiples et plus nombreuses que n'importe quel autre organe. Il est probable que cette constatation les a empêchés d'établir une distinction tranchée entre ce qui est fréquent (que nous appelons *normal*) et ce qui est plus rare (*anormal*). D'autre part, ces auteurs portèrent de préférence leur attention sur les artères des membres et des organes des sens; tels sont Camper, Scarpa et Sömmerring, etc.

1. *Sur les rapports de l'artère hépatique chez l'homme et quelques mammifères.* (Ce Journal, 1893, p. 238.)

Vésale[1] a fait dessiner dans la *troisième* et la *quatrième* figure de ses planches les rapports de la veine porte et de l'artère hépatique. La quatrième figure représente les vaisseaux du grand épiploon; elle montre, avec une netteté que nous ne retrouverons plus dans les successeurs de Vésale, que l'artère hépatique est située, à son origine, sur un plan plus dorsal que la veine splénique et la première portion de la veine porte. De là, on voit, sur la figure, l'artère hépatique se diriger obliquement à droite et en haut pour se placer sur le côté droit de la veine porte.

Tels sont les rapports que donnent les figures de Vésale; quant au texte, il est peu explicite. D'une façon générale, Vésale décrit les rapports des vaisseaux dans les termes suivants : « vena simul cum arteria et nervo »... Pour la veine porte en particulier, voici ce que nous lisons : « venae portae caudex, quà ex jecore prodiens, inferiori membrana omenti continuetur ac suffulcitur ». Quant à l'artère hépatique, elle ne porte pas encore de nom; c'est simplement : « *arteria*, jecoris cavum et bilis vesiculam petens, nervoque concomita »...

Eustachi[2] figure bien les rapports des canaux cholédoque et hépatique, de la veine porte et de l'artère hépatique dans l'épiploon gastro-hépatique; le canal cholédoque est à droite, l'artère hépatique à gauche, et ces deux conduits se trouvent du côté ventral de la veine porte.

Dans l'explication de la planche X (fig. II), le même anatomiste ajoute, après avoir parlé des canaux cholédoque, cystique et hépatique : « Similitur proximè et profundiùs, adstans vena porta, cum arteriolis hepaticis superpositis ».

Eustachi ne dit pas un mot des rapports que la portion horizontale de l'artère hépatique affecte avec l'origine de la veine porte. Comme le duodénum recouvre ces organes dans la figure, le dessin ne nous apprend rien sur la manière dont il concevait ces rapports.

Dans la planche XVII (fig. II et IV), Eustachi figure le tronc cœliaque fournissant l'artère hépatique; on y voit les relations que les portions horizontale et verticale de cette artère contractent avec la veine porte.

Cette figure est bonne en ce qui concerne les rapports de la deuxième portion de l'artère hépatique et de la partie correspondante de la veine porte. Quant à la première portion de l'artère hépatique, on croirait, d'après le dessin, qu'elle occupe une situation plus ventrale que la portion initiale de la veine porte.

Dans l'explication de ces deux figures, Eustachi se contente de dire : « Fig. II et IV sub aspectu ponit complexum arteriae coeliacae et venae portae, quae per mesenterium et mesocolon usque ad podicem variè divaricantur... ».

G. Bauhin[3] est muet au sujet des rapports de l'artère hépatique et de

1. J'ai consulté : A. *Portraits anatomiques* ou *Abbrégé* d'André Vésal, par Jacques Grévin, 1569 (Planche de la page 83); B. *And. Vesalii opera omnia anatomica et chirurg*, Ed., Boerhaave, 1725, p. 395.
2. *Tabulae anatomicae*, Barth. Eustachii, ed. romana altera.
3. *Theatrum anatomicum*. Francfort, 1605.

la veine porte et il donne, dans la planche XIV (fig. II), un fort mauvais dessin des vaisseaux du foie.

Thomas Bartholin[1] représente dans sa planche XXII les vaisseaux du foie et les conduits hépatiques : en allant du bord dorsal vers le bord ventral, on trouve d'abord la veine cave inférieure, puis la veine porte, ensuite l'artère hépatique à gauche et le canal cholédoque à droite.

Dans le texte, il ne parle pas des rapports.

La description de Winslow[2] est la suivante : Le gros tronc de la veine porte partant du sillon transverse du foie « descend un peu obliquement de droite à gauche, se glissant derrière ou sous le tronc de l'artère hépatique et se courbant derrière le commencement du duodénum jusque sous la tête du pancréas... ».

Lieutaud[3] s'exprime en ces termes : « L'artère hépatique marche presque horizontalement; elle rencontre, derrière le pylore, la veine porte, qu'elle accompagne : cette artère, après avoir fourni un ou deux rameaux à la vésicule du fiel, se divise en plusieurs branches, avant que de pénétrer dans la substance du foie ».

Plus loin (p. 449), Lieutaud ajoute : « La veine porte a sa naissance près de la tête du pancréas et marche obliquement vers le foie, derrière le duodénum et l'artère hépatique ».

Il est inutile de mentionner, pour la question qui nous occupe, Paré, Riolan, Vesling, Verheyen, F. Walther, Haller, Sandifort et d'autres. Ces anatomistes portèrent surtout leur attention sur l'origine variable de l'artère hépatique, qui peut naître de l'artère mésentérique supérieure. Quelquefois il existe plusieurs artères hépatiques, l'une présentant l'origine habituelle, tandis que l'autre est fournie par l'artère coronaire stomachique.

J'ai déjà eu l'occasion de citer, dans mon travail (p. 238), l'opinion de Roux, d'Hippol. Cloquet, de Malgaigne. D'autres anatomistes de la même époque ne sont pas plus explicites quant aux rapports de la première portion de l'artère hépatique.

A. Portal[4] se borne aux lignes suivantes : « L'artère hépatique se porte presque transversalement du tronc de la cœliaque du côté droit, dont elle sort, vers la face inférieure du foie »; et plus loin (p. 444) : « Le tronc de la veine porte est obliquement dirigé de bas en haut, de devant en arrière ».

A. Boyer[5] dit : « L'artère hépatique se porte à droite et en avant, sous le lobe de *Spigellius*, et s'avance jusqu'au pylore et au col de la vésicule du fiel ». Il ajoute plus loin (p. 221) : « La veine porte est située à la partie postérieure du faisceau de vaisseaux qui appartiennent au foie ».

1. *Anatomia*, 4e édit., Londres, 1684.
2. *Exposition anatomique, Traité des veines*, édit. 1752, t. III, p. 127.
3. *Essais anatomiques*, 1766, p. 255.
4. *Cours d'anatomie médicale*, t. III, p. 271 et 444.
5. *Traité complet d'anatomie*, t. III, 1809, p. 113.

Dans la première moitié du XIXe siècle parurent enfin des ouvrages considérables et importants sur l'angéiologie.

Tels sont ceux de TIEDEMANN, de LANGENBECK et de JULES CLOQUET.

TIEDEMANN [1] donne une figure excellente (planche XXI) des rapports qu'affectent l'artère hépatique, le canal cholédoque et la veine porte dans la région voisine du hile du foie. Mais le dessin est mauvais en ce qui concerne les portions initiales de l'artère hépatique et de la veine porte : on croirait que la portion horizontale de l'artère se trouve sur un plan plus ventral que la partie correspondante de la veine porte.

LANGENBECK [2] représente, dans la planche V de son *Angéiologie*, l'artère hépatique : « On la voit prendre naissance sur le tronc cœliaque par une portion très courte; celle-ci va se placer au-devant de la veine splénique, qu'elle accompagne pour aller se placer au-devant de la veine porte ».

JULES CLOQUET [3] décrit de la façon suivante le trajet et les rapports de l'artère hépatique : « Née de l'artère cœliaque, elle se porte à droite et en avant vers le pylore, puis remontant à droite devant la veine porte et derrière le canal hépatique, elle gagne le col de la vésicule biliaire et le sillon transverse du foie où elle se bifurque ».

Plus tard, J. CLOQUET [4] a figuré dans la planche CCII de son atlas le trajet de l'artère hépatique : la portion verticale est bien représentée sur un plan ventral par rapport à la portion correspondante de la veine porte. Mais la portion horizontale de l'artère semble, sur la figure, occuper également une situation plus ventrale que la portion correspondante de la veine porte, ce qui montre que le dessin est défectueux.

La description de HUSCHKE [5] est très courte : « Le tronc de la veine porte monte, dans le ligament hépato-duodénal, derrière le canal biliaire et l'artère hépatique ».

F.-G. THEILE [6] dit que l'artère hépatique se dirige transversalement vers la droite à partir de son origine sur le tronc cœliaque. Elle est située au-dessus du pancréas, se trouve à droite au-devant du pylore, non loin du lobe de Spigel...

L'artère hépatique s'écarte du point où elle fournit la gastro-duodénale, pour se porter un peu obliquement en avant, et atteindre le sillon transverse du foie.

VAN KEMPEN [7] décrit le trajet de l'artère hépatique de la façon suivante : « Elle (l'artère hépatique) se porte à droite sous le lobule de Spigel, se dirige en haut et en avant vers le col de la vésicule biliaire, dans l'épaisseur de l'épiploon gastro-hépatique, au-devant de l'hiatus de Winslow, à gauche du canal cholédoque et au-devant de la veine porte,

1. *Tabulae arteriarum corporis humani*, Carlsruhe, 1822.
2. *Gefässlehre mit Hinweisung auf die Icones angiologicae*. Göttingen, 1836.
3. *Manuel de l'anatomie descriptive du corps humain*, 1825, p. 419.
4. *Anatomie de l'homme ou Description des figures lithographiées*, t. IV, Angiologie, pl. CCII. Paris, 1838.
5. *Traité de splanchnologie*, trad. franç., p. 128.
6. *Traité de myologie et d'angéiologie*, trad. franç., 1843, p. 510.
7. *Traité d'anatomie descriptive et d'histologie spéciale*. Louvain, 1854.

et elle se termine en se bifurquant dans le sillon transverse du foie ».

Marcellin Duval [1] représente dans la planche 1 *bis*, figure 8, la situation et les rapports du foie, de l'estomac et de leurs vaisseaux. La direction verticale de l'estomac et les rapports qu'affecte la deuxième portion de l'artère hépatique avec la veine porte et les conduits biliaires sont dessinés avec une exactitude remarquable.

Dans le texte qui accompagne cet atlas, voici les explications qu'ajoute Marcellin Duval (p. 13 et 14) à propos de cette figure : « En raison des contradictions ou dissidences, qui existent à l'égard des rapports de l'artère hépatique avec la veine porte et les conduits biliaires, je crois devoir appeler l'attention du lecteur sur ce point important.

« *Artère hépatique*... « est contenue dans l'épaisseur de l'épiploon gastro-hépatique, au-devant de l'hiatus de Winslow, et en rapport avec le canal cholédoque et la veine porte, *derrière lesquels elle est située* ». (Cruveil., t. II, p. 593.)

« ... Le canal hépatique est contenu dans l'épaisseur de l'épiploon gastro-hépatique, en même temps que la veine porte qui *est en arrière* et que la *branche droite* de l'artère *hépatique qui est en avant.* (Cruveil., t. III, p. 417.)

« Le conduit cholédoque, dans la première portion de son trajet, se trouve placé : « au-devant de la veine porte, derrière l'artère hépatique, longé à gauche par la gastro-épiploïque droite ». (Cruveil., t. II, p. 425.)

« *Artère hépatique* : « Dans sa portion ascendante, elle occupe l'épaisseur du repli péritonéal qui limite en avant l'ouverture de Winslow, et s'accole au canal cholédoque et à la veine porte, *derrière lesquels* elle est placée. » (Sappey, p. 400, 1re édition, 1853.)

« Renfermée entre les deux feuillets de l'épiploon gastro-hépatique, elle forme, avec les canaux biliaires et la veine porte, *derrière lesquels* elle est située, la partie antérieure de l'hiatus de Winslow. » (Jamain, p. 330, 1853.)

« Sur plus de 100 sujets examinés avec attention », continue Marcellin Duval, « j'ai toujours trouvé la veine porte située sur un plan *postérieur* et servant pour ainsi dire de soutien aux conduits biliaires et à l'artère hépatique (portion ascendante surtout).

« Envisagés d'une manière générale, les premiers (hépatique et cholédoque) longent le côté droit, tandis que l'artère longe le côté gauche de la face antérieure de la veine. Quant aux rapports du conduit hépatique et de la branche droite de l'artère du même nom, j'ai trouvé 3 fois seulement sur 28, le vaisseau artériel au-devant du canal; 25 fois, il passait manifestement *derrière*, et se portait en dehors en croisant sa direction, ainsi que celle de la veine porte *au-devant* de laquelle il était placé. La branche droite de l'artère hépatique occupait, par conséquent, une position intermédiaire au conduit hépatique et à la veine porte (Pl. 1, fig. 8). »

Il est à peine besoin de faire remarquer combien la description de

1. *Atlas général d'anatomie descriptive*, etc. Paris, 1853-1860.

MARCELLIN DUVAL est admirable de netteté et d'exactitude pour ce qui concerne les rapports de la seconde portion de l'artère hépatique et de la veine porte.

Depuis les recherches de MARCELLIN DUVAL, personne, que je sache, n'a publié une étude spéciale des rapports de l'artère hépatique et de la veine porte. Comme je l'ai rappelé (p. 238 et 239 de mon mémoire), les auteurs classiques se rangent les uns à l'avis de CRUVEILHIER et les autres à l'opinion de MARCELLIN DUVAL. Aux noms mentionnés à cet endroit, je puis en ajouter plusieurs, qui font autorité dans les sciences médicales.

Bien que HIRSCHFELD [1] n'ait en vue que le système nerveux, son dessin, destiné à montrer le plexus solaire avec les plexus secondaires (coronaire stomachique, hépatique et splénique) est excellent pour l'objet qui nous intéresse. Car on voit nettement à l'inspection de la figure (planche 70), que la *première* portion de la veine porte est sur un plan plus ventral que la *première* portion de l'artère hépatique.

PAULET [2] indique d'une façon générale que la veine porte et l'artère hépatique sont contenues entre les deux feuillets de l'épiploon gastro-hépatique, avant de gagner le sillon transverse du foie,

HENLE [3] énonce sommairement le fait que l'artère hépatique se dirige à droite et au-devant de la veine porte.

CH. AUFFRET [4], en parlant de la préparation des vaisseaux et des nerfs biliaires, ajoute : « On verra ainsi l'artère hépatique en avant, en rapport avec la veine porte, sur laquelle elle repose; le canal hépatique est situé à droite des vaisseaux ». Il renvoie à la planche 1 *bis*, figure 8, de MARCELLIN DUVAL.

HEITZMANN [5] donne deux figures (fig. 588 et 589, p. 455 et 456) des branches du tronc cœliaque et de la veine porte; mais ces dessins rendent mal la situation plus dorsale de la première portion de l'artère hépatique vis-à-vis de la partie correspondante de la veine porte.

Conclusions.

Cet historique, que j'abrège à dessein, me semble justifier ce que j'ai écrit (p. 240 de mon travail) : « Les résultats auxquels je suis arrivé pour ce qui concerne l'homme m'ont montré que la plupart des anatomistes précédents ont eu le tort d'être trop concis ou incomplets et de ne pas décrire *séparément* les rapports des portions transversale et ascendante de l'artère hépatique ».

Les auteurs ne parlent, en effet, que des rapports de la *deuxième*

1. *Névrologie*, 1863.
2. *Anatomie topographique* de Paulet et Sarrazin, 1867-1870, 1re partie, p. 461 et 470.
3. *Handbuch der Gefässlehre des Menschen*, 1868, p. 159.
4. *Manuel de dissection des régions et des nerfs*, Paris, 1881, p. 194.
5. *Anatomischer Atlas*, 7e édit., 1893.

portion de l'artère hépatique, que les uns mettent *en avant*, les autres *en arrière* de la partie correspondante de la veine porte.

Sauf Vésale, Hirschfeld et peut-être Bonamy, Broca et Beau (*loc. cit.*, p. 230 de mon mémoire), aucun anatomiste ne donne une figure complète et exacte, mettant en lumière ce fait que la *première* portion de l'artère hépatique est située sur un plan plus dorsal que celui occupé par la *première* portion de la veine porte. En tout cas, aucun commentaire n'attire l'attention sur cette disposition.

Certes, en y mettant beaucoup de complaisance, on pourrait trouver dans les auteurs chacun des éléments de la formule par laquelle j'ai résumé l'étude suivie que j'ai faite sur ce sujet non seulement chez l'homme, mais encore chez plusieurs mammifères quadrupèdes. En appliquant, par exemple, à la *première* portion de ces vaisseaux ce que disent Cruveilhier, Sappey, Jamain, Beaunis et Bouchard des rapports de l'ensemble de ces vaisseaux, et en réservant pour la *seconde* portion la description de la majorité des auteurs, on arriverait à formuler des conclusions identiques aux miennes.

Je regrette d'insister; mais c'est pour n'avoir jamais envisagé la question dans son ensemble et pour n'avoir considéré qu'une partie des rapports, qu'on s'est cru autorisé à m'adresser le reproche d'avoir reproduit une vérité connue et enseignée par tous ceux qui sont au courant des recherches de Marcellin Duval (1853). Pour porter un jugement sur mon travail, il faut se placer à un point de vue plus général et plus élevé. Aussi ne puis-je mieux faire, pour clore l'histoire des rapports de l'artère hépatique et de la veine porte, que de citer le passage suivant d'une lettre dont M. Marcellin Duval a bien voulu m'honorer en réponse à l'envoi de mon petit mémoire (20 décembre 1893) :

« Vous avez *admirablement* décrit ces rapports et parfaitement expliqué par des faits les contradictions qui ressortent de la lecture des auteurs.

« Comme vous le dites fort bien, il faut distinguer les rapports des *première* et *seconde* portions de ces vaisseaux.

« Dans leur portion initiale, l'artère est située sur un plan plus dorsal que la veine porte, mais, à leur point de rencontre, l'artère hépatique se place sur la face ventrale de la veine porte.

« Or j'ai omis de faire, dès le principe, cette importante distinction : par conséquent, mes recherches, quoique nombreuses, n'offrent qu'un médiocre intérêt. »

Ne retenons qu'une chose de ce témoignage où le maître, plein

d'indulgence pour l'élève, se plait vraiment trop à diminuer le mérite et la portée de ses propres investigations, c'est que, loin d'avoir fait une œuvre inutile, j'ai eu raison d'entreprendre une étude spéciale et de publier des dessins relatifs à ce petit point d'anatomie.

En voici une autre preuve. M. TESTUT, qui vient de doter la science d'un traité d'anatomie humaine si remarquable à tous égards, rectifie dans son dernier fascicule (T. III, 1893), paru après ma communication préliminaire [1], les descriptions en partie contradictoires qu'il avait données antérieurement des rapports de l'artère hépatique et de la veine porte : « Dans la première portion de son trajet », dit-il p. 642, « l'artère hépatique est placée sur un plan un peu postérieur à celui qu'occupe la veine porte. Puis elle contourne d'arrière en avant le bord gauche de la veine porte pour venir se placer au-devant de ce dernier vaisseau, situation qu'elle conservera désormais jusqu'à son entrée dans le hile. »

1. Retterer, *Sur les rapports de l'artère hépatique* (*Comptes rendus de la Soc. de biol.*, 10 décembre 1892).

ANALYSES ET COMPTES RENDUS

Studien zur Entwicklungsgeschichte des Schweines. *Contribution à l'histoire du développement du porc*, par **F. Keibel** (*Morphol. Arbeiten*, publiés par G. Schwalbe, 1893).

Keibel se procura 20 *œufs* de porc, dont 6 étaient dans un parfait état de conservation et purent servir à une étude détaillée et fructueuse. L'âge de ces œufs était de quatorze ou quinze jours environ, si l'on compte à partir du coït.

Ces œufs ont la forme de tubes longs de 50 centimètres à 1 mètre et larges de 1 millimètre environ.

Ils présentent une *aire embryonnaire* d'une étendue de 1 millimètre à peu près. L'aire embryonnaire n'offre encore ni replis médullaires ni prévertèbres. Elle est parcourue par une ligne primitive dont la direction est perpendiculaire au grand axe de l'œuf. La ligne primitive s'étend sur la moitié postérieure de l'aire embryonnaire dont elle atteint le bord postérieur. La surface de la ligne primitive est creusée, dans sa partie moyenne, d'une gouttière.

De l'extrémité antérieure de la ligne primitive part un prolongement qui s'étend vers la portion céphalique de l'aire embryonnaire : c'est le *prolongement céphalique*.

L'aire embryonnaire est constituée par trois feuillets, l'*ectoderme*, le *mésoderme* et l'*endoderme*; mais le mésoderme cesse d'exister, à partir du bout antérieur du prolongement céphalique, dans la portion céphalique de l'aire embryonnaire.

L'*ectoderme* est composé d'une seule assise de cellules cylindriques; mais il est épaissi le long du prolongement céphalique où il fait une saillie superficielle. Au niveau de la ligne primitive, il prend des caractères particuliers en formant une masse cellulaire dont les éléments ont une disposition spéciale, de sorte qu'une limite nette sépare les bords de la ligne primitive d'avec le reste de l'ectoderme.

En plusieurs points, il existe une fente en *y*, au centre de la masse cellulaire de la ligne primitive.

Le *prolongement céphalique* s'étend entre l'ectoderme et l'endoderme, sans présenter de connexion intime avec ce dernier, sauf au niveau de son extrémité antérieure où il est confondu avec l'endoderme.

Le centre de formation du *mésoderme* siège uniquement dans la ligne primitive et le prolongement céphalique. Indivis dans l'aire embryon-

naire, le mésoderme s'étend fort loin dans l'œuf et s'y divise en lames fibro-cutanée et fibro-intestinale, séparées l'une de l'autre par la cavité du cœlome.

Chez le porc, comme on l'admet déjà pour le lapin et le cobaye, le mésoderme provient donc uniquement de l'ectoderme.

L'endoderme est très mince sur toute l'étendue de l'œuf; il est plus épais dans l'aire embryonnaire, bien qu'il ne possède qu'une seule assise cellulaire, sauf au niveau de la ligne primitive où l'on aperçoit deux assises de cellules.

Les faits précédents montrent que l'ectoderme seul prend une part active à la production de la ligne primitive, du prolongement céphalique et, par suite, du mésoderme. L'étude des divisions cellulaires confirment ces conclusions.

En comptant le nombre de karyokinèses dans chacun des feuillets, Keibel a constaté leur plus grande fréquence à l'extrémité antérieure, puis à la partie moyenne de la ligne primitive. L'endoderme en présente bien moins que l'ectoderme.

Dans l'œuf le plus développé, Keibel a vu que le prolongement céphalique s'était déjà transformé en un rudiment de corde dorsale. Il est probable que la ligne primitive seule fournit les éléments qui servent à la croissance du prolongement céphalique, c'est-à-dire de la corde dorsale. Autrement dit, ce sont les cellules de l'extrémité antérieure de la ligne primitive qui servent à prolonger la corde dorsale vers le bord postérieur de l'aire embryonnaire.

En résumé, l'étude des *aires embryonnaires* de porc, que Keibel a examinées, lui permet les conclusions suivantes :

1. La ligne primitive s'étend jusqu'au bord postérieur de l'aire embryonnaire.

2. Il existe chez le porc un stade où l'aire embryonnaire présente un prolongement céphalique, mais durant lequel elle est privée encore de mésoderme à son extrémité antérieure.

3. Les bords du prolongement céphalique sont souvent confondus avec le mésoderme latéral et contribuent probablement à le produire.

4. Dans les stades jeunes, la ligne primitive s'étend dans la partie antérieure de l'aire embryonnaire, par l'intermédiaire du prolongement céphalique. Ce fait montre que le mésoderme futur de l'embryon est une dépendance directe de la ligne primitive.

5. Dans les stades ultérieurs, l'extrémité antérieure de la ligne primitive recule de nouveau vers le bord postérieur de l'aire embryonnaire.

6. Les parties qui disparaissent dans la ligne primitive servent au développement de la corde dorsale.

7. L'endoderme ne contribue pas à la formation de la corde dorsale, sauf peut-être à l'extrémité antérieure du prolongement céphalique.

8. Keibel n'a pu trouver, en dehors de la ligne primitive, d'autre centre de formation pour le mésoderme.

9. La ligne primitive s'étend, à une époque donnée, jusqu'à l'extrémité antérieure de l'aire embryonnaire.

Tels sont les faits d'observation qui découlent de l'étude des jeunes œufs de porc.

Dans la seconde partie de son travail, Keibel compare les résultats obtenus sur le porc à ceux qu'on connaît déjà sur d'autres mammifères. De plus, rappelant ses travaux antérieurs sur la formation de la corde dorsale, il cherche à établir les rapports génétiques de la ligne primitive, de la corde dorsale et du mésoderme. Enfin il essaye de saisir le mode selon lequel se fait la gastrulation chez les mammifères en montrant les points de ressemblance et les différences qu'elle présente chez les autres vertébrés.

Ces considérations théoriques peuvent être résumées de la façon suivante :

La segmentation de l'ovule aboutit à la formation d'une vésicule constituée par le feuillet externe ou ectoderme. Bientôt on voit, de chaque côté d'une ligne figurant l'axe médian du futur embryon, se détacher, sous la forme d'une invagination, un amas de cellules, qui fait saillie dans la cavité de segmentation : c'est l'*endoderme*. Les éléments de l'endoderme s'écartent les uns des autres et limitent une cavité gastruléenne, qui débouche à l'extérieur par l'orifice du blastopore, au point même où s'est faite l'invagination.

Peu à peu les cellules endodermiques, au lieu de rester à l'état d'amas, s'étalent à la surface interne de l'ectoderme et se disposent en une assise unique, qui double l'ectoderme de l'hémisphère supérieur. Simultanément, le blastopore se ferme.

Telle est la première phase de la gastrulation. Bientôt la seconde phase débute par une seconde invagination qui se fait également sur l'axe médian et dorsal de l'ectoderme, Les éléments que fournit cette seconde invagination pénètrent, sous la forme de ligne primitive et de prolongement céphalique, dans l'intervalle de l'ectoderme et de l'endoderme. Plus tard ils se différencient en *corde dorsale* et en *mésoderme somatique*. Le canal central, que la corde dorsale présente sur certains points, n'est qu'une portion de la deuxième cavité gastruléenne, tandis que les cavités de cœlome représentent le reste de la deuxième cavité gastruléenne.

Les première et seconde cavités gastruléennes communiquent par places, puisque le canal de la corde dorsale s'ouvre dans l'intestin primitif.

En un mot, la ligne primitive des mammifères est l'homologue du blastopore des vertébrés inférieurs.

Éd. Retterer.

Manuel de technique microscopique, par **Al. Böhm** et **Al. Oppel**, traduit en français par **Et. de Rouville** (Battaille et Cie, Paris).

M. de Rouville s'est donné la peine de traduire en français un petit livre de technique qui nous donne, sous une forme claire et succincte,

les procédés les plus usuels et les plus parfaits de la technique microscopique. Il existe en effet d'excellents traités sur ce sujet, mais ils sont si complets et si volumineux que les débutants se trouvent souvent embarrassés quand ils ont à choisir parmi les nombreuses manières de faire une préparation.

Le livre se divise en deux parties, l'une générale, l'autre spéciale.

Dans la première, les auteurs commencent par décrire le microscope, la façon dont il faut s'en servir et les soins dont on doit l'entourer. Puis, ils indiquent nettement et clairement les *procédés de fixation*, l'*inclusion*, la *manière de faire les coupes* et le *traitement ultérieur de ces coupes : collage, coloration*, etc.

Dans la deuxième partie, les auteurs étudient et décrivent les procédés applicables aux divers éléments et tissus. On trouve, enfin, dans les derniers chapitres, des notions de technique embryologique.

Ces divers chapitres sont fort bien faits; on y trouve des indications précises, propres à diriger le travailleur peu expérimenté. Comme le fait admirablement ressortir le professeur Sabatier dans la préface, « ce livre n'est pas un traité de technique étendu et où les méthodes sont longuement analysées et discutées; c'est proprement un manuel... où sont groupés, suivant un ordre méthodique, les formules et les modes d'emploi. Tout a été fait pour placer sous les yeux de l'étudiant la voie à parcourir en vue d'un résultat déterminé. Les formules sont précises, nettes; l'hésitation n'est pas possible et la direction est clairement tracée. »

Je me permets cependant une remarque. Bien que les auteurs de ce traité prononcent le mot de *collodion*, ils ne parlent que de la *celloïdine*. En France, nous avons l'habitude de nous servir du procédé plus simple et moins coûteux, tel que le professeur Mathias Duval l'a inventé. Nous faisons des solutions de collodion d'abord diluées et que nous épaississons à volonté. La celloïdine est une substance chimiquement pure; mais c'est payer très cher une substance dont la pureté, appréciable en photographie, n'a aucune signification en histologie.

Il est également fâcheux que les auteurs ne mentionnent pas le procédé complémentaire si utile pour maintenir les éléments en place : les Allemands eux-mêmes mettent ce procédé en usage en l'appelant, comme Mathias Duval, *collodionnage des surfaces de section*, alors qu'ils bannissent le terme de collodion et lui substituent celui de celloïdine.

Malgré ces quelques points faibles, ce manuel de technique microscopique se distingue par deux qualités précieuses, la *clarté* et la *précision*, qui recommandent non seulement ce petit livre, mais en font un traité de première utilité.

Éd. Retterer.

Le propriétaire-gérant : Félix Alcan.

Coulommiers. — Imp. Paul Brodard.

Une perte irréparable vient de nous plonger dans le deuil.

Ch.-H.-Georges Pouchet est mort le 29 mars, prématurément enlevé à la science qui comptait sur de longues années encore de travail de cette haute intelligence.

Le *Journal de l'Anatomie* déplore la perte d'un directeur, auquel l'indépendance de son caractère, la portée philosophique de ses vues, l'étendue si variée de ses connaissances et de ses études, donnaient une autorité incomparable dans la presse scientifique.

La science perd en lui un chercheur original et infatigable.

Nous pleurons tous en lui le plus loyal et le plus dévoué des amis.

Le *Journal de l'Anatomie*, dans un prochain numéro, saura retracer sa carrière si bien remplie, et peindre son grand caractère.

Selon ses dernières volontés, qui toutes, ainsi que sa vie entière, n'ont été dictées que par les plus nobles préoccupations scientifiques, le Journal sera continué sous notre direction, avec l'aide des jeunes savants, ses élèves, qu'il avait choisis pour collaborateurs. Il sera continué dans le même esprit large et indépendant que personnifient ces deux noms, Ch. Robin et G. Pouchet.

Mathias Duval.

RECHERCHES
SUR LE NANISME EXPÉRIMENTAL
CONTRIBUTION A L'ÉTUDE DE L'INFLUENCE DU MILIEU SUR LES ORGANISMES

Par Henry de VARIGNY,
Docteur ès sciences,
Membre de la Société de Biologie,
Préparateur de la chaire de Pathologie Comparée du Muséum.

Le point de départ des recherches qui sont résumées dans les pages suivantes m'a été fourni par l'étude, lors de l'Exposition Universelle de 1889 à Paris, des résultats très curieux auxquels sont parvenus certains horticulteurs japonais. Quiconque a visité l'élégant petit jardin, situé sur les pentes du Trocadéro, où les Japonais avaient installé leur exposition d'horticulture, se rappellera ces arbres nains, renfermés dans des vases de porcelaine, qui surprenaient à la fois par leurs dimensions exiguës, et par la conservation des proportions des différentes parties. A les considérer on pouvait s'imaginer regarder un arbre adulte, de dimensions normales, vu par le petit bout d'une lorgnette, tant les proportions étaient exactes, tant la miniature était harmonieuse. Les branches se tordaient et s'étalaient comme le pourraient faire celles de géants séculaires; le tronc avait l'apparence rugueuse et tourmentée de la tige d'un arbre très vieux, maintes fois malmené par le vent et la tempête; et en tous points, c'était bien un nain qu'on avait sous les yeux; mais un nain non difforme, un nain chez qui la réduction avait été proportionnellement répartie sur toutes les parties.

Je n'ai pas à entrer ici dans le détail des méthodes [1] par lesquelles

1. Je les ai indiquées dans un article sur l'*Horticulture Japonaise*, avec figures, qui a paru d'abord dans l'*Illustration* du 8 juin 1889 et ensuite la *Science Illustrée*, à une date dont je n'ai plus l'indication.

les horticulteurs japonais arrivent à produire ces nains si parfaits, si différents de la plupart des nains humains chez qui la réduction est inégale, telle partie du corps étant rapetissée alors que telle autre garde ses proportions normales; il suffit d'indiquer le fait, et de rappeler ainsi que certaines méthodes expérimentales permettent d'obtenir, chez les végétaux, des organismes présentant les caractères du nanisme le plus accentué malgré un âge vénérable. Tous les arbres exposés en 1889 avaient en effet quatre-vingt-dix, cent, cent cinquante et même deux cents ans, et entre l'arbre de quatre-vingt-dix et celui de deux cents ans, la différence de dimensions n'était guère appréciable.

Le nanisme expérimental, relativement facile à déterminer chez les végétaux, peut-il s'obtenir sans trop de difficultés chez les animaux? A cette question, une réponse était déjà fournie par les recherches d'un zoologiste trés estimé, de M. Carl Semper, professeur à Wurzbourg, et dont la mort récente constitue une grande perte pour la science.

Carl Semper, en 1874, a publié un mémoire intitulé *Ueber die Wachsthums-Bedingungen des Lymnaeus stagnalis* dans les *Arbeiten aus dem Zoologisch-zootomischen Institut zu Würzburg* (t. I, p. 137), et dans ce travail, il a exposé le résultat de recherches instituées en vue d'expliquer certains faits de nanisme expérimental. On me permettra d'insister quelque peu sur ceux-ci. Les animaux mis en expérience par Carl Semper étaient des mollusques d'eau douce, des lymnées, et je ne saurais mieux faire que de citer les paroles de l'auteur allemand, paroles que j'emprunte non au mémoire qui vient d'être cité, mais à un livre récent et plus général, intitulé *Dei naturliche Existenzbedingungen der Thiere* (Leipzig, 1880), et dont il existe une traduction anglaise, intitulée *Animal Life*, et où l'écrivain résume plus nettement sa pensée.

Il fait d'abord allusion au fait bien connu que le volume de l'eau a une influence marquée sur les dimensions des animaux qui l'habitent, que les petits étangs et les petites rivières ne sauraient donner asile à de gros poissons par exemple.

« Ce fait, dit-il, est attribué sinon invariablement, du moins de façon très générale à l'insuffisance des ressources alimentaires. Sans la moindre recherche expérimentale, et admettant tacitement que toutes les autres conditions — de température par exemple,

de composition de l'eau, de la teneur en oxygène, du nombre des individus — étaient les mêmes dans l'aquarium que dans des étangs ou des lacs, on a affirmé que la réduction des dimensions chez les individus habitant dans un petit volume d'eau, était uniquement due au fait que la quantité absolue de nourriture à la disposition de chaque individu doit être nécessairement plus petite dans un petit volume d'eau que dans un volume plus considérable, et par conséquent, ne doit point suffire au développement complet de l'animal. Naturellement, il n'y a point de doute qu'un poisson ne doive rester petit si la quantité d'aliments à sa disposition reste inférieure à l'optimum quotidien. »

D'autre part, on n'a point démontré de façon irréfutable que l'exiguïté des dimensions des animaux vivant dans un petit volume d'eau est invariablement due à la disette alimentaire, et Carl Semper, soupçonnant à bon droit la légitimité des conclusions généralement admises, entreprit d'étudier la matière.

De son étude il tira un certain nombre de faits, et ces faits, il chercha ensuite à les interpréter. Je considérerai séparément les premiers et l'explication qu'il en donna : ceux-là sont très exacts et certains; celle-ci, par contre, me paraît très problématique; il est juste d'ailleurs, d'ajouter que Carl Semper ne la donne qu'avec de très expresses réserves.

Les faits sont essentiellement les suivants :

Si l'on prend une ponte de lymnée des marais — elle est facile à trouver sur les herbes aquatiques au printemps, et à sa forme allongée on la distingue sans peine des pontes des autres mollusques d'eau communs — et si l'on isole cette ponte en la plaçant dans des conditions favorables à l'éclosion, ce qui est aisé, on obtient en quelques jours, si la température est de 18° ou 20°, une quantité assez grande de jeunes lymnées de même origine (mêmes parents) et de même âge, à quelques heures ou minutes près.

Prenez quatre de ces jeunes lymnées, et placez-les dans quatre vases différents, contenant des volumes d'eau différents, contenant par exemple, 100, 250, 600 et 2 000 centimètres cubes, empêchez la réduction des volumes en ajoutant de temps à autre ce qu'il faut d'eau pour compenser les pertes dues à l'évaporation, et mettez dans chaque vase un excès d'herbes aquatiques alimentaires.

Dans ces conditions les lymnées vivent très bien et se développent, mais elles se développent inégalement : les individus placés

dans un volume d'eau petit restent petits, et la plus grosse des quatre lymnées est celle qui a vécu dans le volume d'eau le plus considérable.

Il va de soi que dans pareille expérience il faut égaliser le plus possible toutes les conditions sauf le volume : il est d'ailleurs facile d'obtenir l'identité de température, et d'exposer également les bocaux à la lumière en les mettant encore dans de bonnes conditions d'aération, il est facile d'assurer à chaque lymnée un excès d'aliments, et si, en terminant l'expérience au bout de deux ou trois mois, on constate invariablement que les dimensions de la lymnée sont proportionnelles au volume d'eau mis à sa disposition, on ne peut échapper à la conclusion que les dimensions du milieu habité exercent une influence très appréciable sur les dimensions de l'habitant. Très appréciable, car en consultant les figures données par M. Carl Semper on voit que les différences dépassent la proportion de 3 à 1 comme longueur et largeur de coquille, dans le cas cité plus haut, et il est facile de constater que, dans certaines limites, à la différence de volume correspondent de très nettes différences dans les dimensions des lymnées.

Il existe donc une relation entre les dimensions du milieu et celles qu'atteint l'habitant de ce milieu.

A ce premier fait, l'éminent zoologiste de Wurzbourg en a joint un second. Il ressort de ses expériences, en effet, que l'effet favorable d'une augmentation de volume de l'habitat est surtout manifeste quand il s'agit d'additions à de petites quantités d'eau. Ainsi il y a plus de différences entre des lymnées ayant vécu dans des volumes d'eau de 100, 200, 300, 400, 500 centimètres cubes (de même origine, et mesurées ou sacrifiées le même jour) qu'il n'y en a entre des lymnées ayant vécu dans des volumes de 1 000, 2 000, 3 000, 4 000 et 5 000 centimètres cubes, et il semblerait que toute augmentation de volume au delà de 5 000 centimètres cubes fût sans effet : la croissance était la même dans 5 et dans 10 litres d'eau. M. Semper a placé entre 4 et 5 litres l'optimum du volume, en ce qui concerne la croissance; il serait inutile d'accorder à une lymnée plus de 4, 4,5, ou 5 litres d'eau, et il serait nuisible de lui en accorder moins.

Tels étant les faits, M. Carl Semper a tenté de les interpréter. Comment peut-on se représenter l'influence du volume de l'habitat? comment l'action dont il s'agit s'exerce-t-elle?

Il ne saurait être question d'insuffisance d'aliments puisque ceux-ci ont toujours été fournis en excès : il ne peut être invoqué de différences de température ou de lumière non plus. Je ne veux point entrer ici dans la discussion par laquelle M. Semper écarte également l'hypothèse d'une aération défectueuse dans les volumes d'eau les plus petits, et je me contenterai d'indiquer sa conclusion. Cette conclusion, très inattendue, c'est qu'il pourrait bien exister dans l'eau quelque substance jusqu'ici inconnue, et qui ne s'y trouverait d'ailleurs peut-être qu'en très petite quantité, substance plutôt stimulante que nourrissante, mais néanmoins nécessaire à la croissance, et qui ne pourrait être absorbée en quantité suffisante qu'au cas où le volume d'eau dépasserait certaines proportions, c'est-à-dire où la dite substance se trouverait suffisamment abondante.

« Il semblerait résulter de mes expériences, dit M. Semper, qu'il existe dans l'eau, et en très petite quantité, quelque substance encore inconnue, qui, étant données ses relations avec l'eau qui la tient en solution, et ses affinités osmotiques avec le tégument de l'animal, ne peut être absorbée qu'en quantité déterminée et très faible, et aussi durant une période définie, et dans une quantité déterminée d'eau. Si cette substance était simplement un stimulant, qui, sans contribuer réellement à la croissance, lui serait néanmoins indispensable — comme l'est l'huile ou la graisse à la machine à vapeur, — il faudrait qu'elle fût absorbée dans la quantité qui est la plus favorable si la croissance normale doit s'accomplir dans un laps de temps déterminé. Et puisque, d'après cette hypothèse, la quantité de substance susceptible d'absorption dans un temps donné dépend du volume de l'eau, et augmente ou diminue avec ce volume, la croissance cesserait entièrement si le volume de l'eau devenait si petit que l'affinité de l'eau pour la substance inconnue fût moindre que l'affinité de celle-ci pour le tégument de l'animal. »

M. Semper ne donne ceci qu'à titre d'hypothèse et avec certaines réserves : mais cette interprétation semblera sans doute surprenante.

Quoi qu'il en soit, je veux maintenant exposer ma propre expérience, et nous verrons ensuite si cette interprétation est acceptable, ou s'il en faut chercher quelque autre, et dans quelle direction. Tout d'abord il convient de vérifier les faits eux-mêmes.

Expériences et Méthode.

Dès le début de mes expériences j'ai pu constater la parfaite exactitude des résultats annoncés par M. Semper. J'ai opéré sur les *Lymnaea stagnalis* et *auricularis*, de la façon que voici. Chaque ponte étant isolée dans un récipient spécial pour éviter le mélange des jeunes de provenance différente, on attend l'éclosion des œufs. Celle-ci se fait graduellement, tous les œufs n'arrivant pas simultanément à maturité : elle occupe quatre ou six jours. Une fois qu'elle est achevée, on laisse vivre les jeunes quelques jours dans ce même récipient, en leur fournissant des herbes aquatiques en abondance, et au bout d'un temps qui n'est généralement pas inférieur à une semaine environ, on commence l'expérience. Dans le cas présent, on prend deux ou plusieurs bocaux, ou cristallisoirs; dans chacun d'eux on introduit une quantité déterminée d'eau : dans l'un 100, dans l'autre 300, dans un troisième 800, et dans un quatrième 2 000 centimètres cubes, tous pris à une même masse commune d'eau venant du robinet — de la rivière, ou de la citerne selon le cas [1] — dans chaque vase on introduit un même nombre des jeunes lymnées de même ponte : on en peut mettre trois, deux, ou une seule, ce que je préférais; on ajoute des herbes aquatiques de même espèce, en excès, et les vases ainsi préparés sont placés les uns à côté des autres, pareillement exposés à la lumière, pareillement protégés contre la poussière et les variations de la température. De temps à autre, on regarde où en sont les choses; on veille à ce que les herbes soient toujours en surabondance, et s'il est nécessaire d'en rajouter, on veille à ce qu'elles ne donnent point

1. Les jeunes lymnées sont évidemment très sensibles à la composition de l'eau. Je n'ai point là-dessus d'expériences précises et délibérées, mais c'est un fait que j'ai maintes fois observé et noté, que l'eau de certain réservoir en zinc servant à recueillir les eaux pluviales d'un toit également en zinc tuait presque invariablement mes lymnées. Je dus renoncer à l'emploi de cette eau, et prendre de l'eau de citerne ou de rivière (eau de l'Oise distribuée à Montmorency, ou de Seine, distribuée à Paris de façon *permanente* dans certains laboratoires), pour éviter des massacres inutiles. Ce fait est à rapprocher de l'autre fait observé depuis longtemps par moi à l'égard de cette même eau de réservoir qui s'est montrée très nuisible et souvent mortelle pour les jeunes têtards, et il y a sans doute là quelque action du genre des manifestations oligodynamiques décrites par Naegeli dans un mémoire posthume, *Ueber oligodynamische erscheinungen*, publié en 1893, et dont j'ai donné une analyse assez longue dans la *Revue Scientifique* sous le titre de la *Toricité de l'eau* (2 septembre 1893) : mais j'aurai à revenir sur cette question dans un mémoire spécial en préparation.

asile à d'autres jeunes lymnées qu'on ne distinguerait peut-être pas aisément des animaux en expérience, et qui, en tous cas, troubleraient cette dernière et la rendraient nulle; et au bout de deux, trois, quatre ou cinq mois, ou plus encore, selon le cas, on arrête l'expérience en sacrifiant les animaux ou, sans les tuer, en les photographiant et mesurant. Au cours de celle-ci, on a noté les différences appréciables à mesure qu'on les distingue; après la fin, on garde les coquilles comme documents, leur longueur et leurs dimensions en général servant à montrer l'influence des facteurs à l'étude.

Les figures qui accompagnent ce travail représentent toutes les contours des coquilles décalquées sur des photographies faites à la grandeur naturelle. Dans tous les cas j'indiquerai les données de l'expérience utiles à connaître, les principales étant la durée de celle-ci, et le volume de l'eau. La superficie est également indiquée par le diamètre de la surface libre de l'eau, surface circulaire, les vases étant toujours cylindriques. Il va de soi que dans chaque expérience les individus sont de même ponte et, à quelques heures ou minutes près, de même âge : jamais leurs pontes différentes n'ont servi à une même expérience; jamais — sauf en un ou deux cas où la chose est indiquée — l'expérience n'a duré plus longtemps pour l'un des individus que pour un autre, dans la même étude.

Ceci dit sur la méthode, qui est d'ailleurs celle de Semper,

Fig. 1. — *Lymnæa stagnalis* ayant vécu dans des volumes d'eau différents (100 et 1 000 centimètres cubes) de superficie différente (5 et 16 centimètres de diamètre). Exp. 25 : du 17 juillet au 2 novembre 1890. La plus grande est celle qui a vécu dans le volume le plus considérable.

Fig. 2. — *Lym. stagnalis* ayant vécu dans des volumes d'eau différents (1 000 et 200 centimètres cubes) et de superficie différente (29 centimètres, et 6 centimètres de diamètre). Exp. 26 : du 20 juillet 1890 au 21 novembre 1890. La plus grande provient du vase le plus volumineux.

j'ajouterai que mes expériences confirment entièrement celles de ce dernier. Les faits annoncés par lui sont parfaitement exacts, et d'une façon générale, de deux lymnées sœurs, jumelles pour ainsi dire, celle qui est placée dans un volume d'eau plus grand atteint des dimensions plus considérables (voy. fig. 1 et 2). Il est très clair,

aussi, que l'influence favorable du volume plus grand cesse de s'exercer quand on compare des volumes relativement considérables, comme l'a dit Semper. N'ayant rien à ajouter à ce que Semper a vu, sur ce point, je ne rapporterai point ici le résultat détaillé des expériences faites depuis quatre ans à cet égard : il tient tout entier dans ce qui vient d'être dit.

Ceci posé, il s'agit maintenant d'étudier de plus près les conditions du problème. Différentes questions surgissent, et il est clair que lorsqu'on fait varier le volume, d'autres conditions peuvent ou doivent varier aussi. Il faut connaître ces conditions et en pouvoir tenir compte, en mesurer, si possible, le rôle dans le problème, ou les éliminer.

Voici deux vases de volume inégal, renfermant chacun une lymnée d'une même ponte. Le volume est différent, sans doute, mais il peut y avoir des différences autres que l'inégalité de volume. Si le calibre des vases n'est point identique, la superficie diffère ; la quantité des matières alimentaires peut n'être point la même ; l'aération peut subir des variations considérables, et la température peut présenter des différences sensibles de l'un des milieux à l'autre. Il faut donc tenir compte de toutes ces dissemblances, et les éliminer si cela est nécessaire. C'est ce qui a été tenté. Voyons maintenant quelle est l'influence des facteurs dont il s'agit et de quelle façon on peut en apprécier, ou en neutraliser l'action.

Influence de la Température.

Deux vases inégaux en forme et en capacité, renfermant d'inégales quantités d'eau, doivent nécessairement présenter d'inégales variations de température, du moment où ils sont placés dans un milieu à température variable et mobile. Le plus petit volume s'échauffe ou se refroidit plus rapidement.

On peut faire disparaître cette différence ou bien en plaçant les deux vases dans un milieu à température constante, dans une étuve réglée à la température que l'on voudra; ou bien en rendant les variations égales et simultanées, par exemple en faisant plonger ceux-ci dans une cuve renfermant de l'eau : les variations de la température de l'eau de la cuve se communiquent à l'eau de chacun des deux vases : elles sont égales et simultanées, et dès lors les

conditions sont identiques, ce qui est le point essentiel. Je me suis souvent servi de cette méthode, mais je l'ai parfois encore modifiée de la façon que voici. Au lieu d'avoir une cuve avec deux vases plongeant dans celle-ci, je me suis contenté d'un vase unique dans lequel j'établissais deux divisions inégales, en y faisant plonger une sorte de cage en mousseline à cadre en baguette de verre. Je mettais une lymnée dans la dite cage ; l'autre, dans le vase, en dehors de la cage. Les deux vivaient donc dans la même eau, et à la même température, puisque rien n'entravait la circulation de l'eau du vase à la cage et de la cage au vase.

Dans ces conditions j'ai obtenu des résultats toujours très concordants, tendant à montrer l'influence considérable du volume, toute différence de température étant absolument écartée, et ceci permet de conclure que dans les cas même où l'on ne s'attache point de façon spéciale à écarter les dites différences, les variations de dimensions observées se rattachent aux différences de volume et non aux différences de température. Au reste, il convient de remarquer que les inégalités thermométriques étaient en quelque sorte exclues par le fait que mes expériences se sont toujours faites dans des conditions, ou à des saisons excluant la possibilité de grandes différences thermiques entre les deux ou les trois milieux habités par les lymnées en expérience. Ce n'est point que les inégalités n'existent pas, mais elles sont sans influence, Semper ayant montré que l'abaissement de température — seul à craindre, dans les conditions où les choses se passaient — ne peut exercer d'action fâcheuse que s'il arrive à 13° C. ou au-dessous. Or cet abaissement ne pouvait exister, et n'existait point dans mes expériences qui étaient faites en été, dans une pièce close, et en hiver plutôt trop chauffée que pas assez. Il convient donc d'exclure la possibilité de l'intervention du facteur température dans les expériences en question.

Influence de la quantité d'aliments.

Il n'est point douteux que l'insuffisance des aliments à la disposition d'un organisme quelconque retentisse sur sa croissance. Pareillement l'insuffisance des aliments est dans la nature une cause incessante de modification d'habitat : les animaux qui ne trouvent point les aliments dont ils ont besoin deviennent moins

nombreux et meurent s'ils n'émigrent. Pour éliminer l'important facteur dont il s'agit, il existe un moyen très simple : il consiste à assurer l'existence d'un excès d'aliments, et c'est celui que j'ai employé, en donnant toujours aux lymnées en expérience une provision d'herbes plus abondante qu'il n'était nécessaire, et en veillant à ce qu'elle demeurât toujours telle, ce qui est facile. Voilà donc un second facteur éliminé.

Influence de l'Aération.

Il ne parait point qu'il y ait beaucoup à se préoccuper de ce troisième facteur.

En premier lieu, l'aération de l'eau n'entre point en ligne de compte. Les lymnées sont des mollusques pulmonés; elles respirent l'air atmosphérique en nature, et c'est pour le respirer qu'elles viennent à la surface. L'aération de l'eau où elles vivent leur importe donc peu, excepté dans la mesure où cette aération serait insuffisante pour entretenir la vie des plantes aquatiques. Cette dernière hypothèse même est invraisemblable, au moins dans le cas présent. — En effet, jamais je n'ai vu dépérir les plantes (*Elodea*, *Myriophyllum*, etc.) dans mes bocaux d'expérience, et elles ont toujours conservé leur coloration verte, et une apparence parfaitement vigoureuse et saine.

A cette preuve tirée de l'observation j'en puis ajouter une autre, tirée de l'expérimentation. Dans une première expérience j'ai pris deux flacons, petits, de dimensions identiques, et de mêmes forme et calibre, contenant chacun une même quantité d'eau (100 centimètres environ), la surface d'aération de l'eau étant identique dans chaque flacon. J'y ai mis deux lymnées de même ponte, et des herbes aquatiques, et tandis que l'un des flacons est resté ouvert, comme d'habitude, l'autre a été bouché avec un bouchon de liège, avec une petite quantité d'air, une vingtaine de centimètres cubes. Sans doute, le liège n'est point imperméable, mais on accordera que la circulation de l'air du dehors au dedans et du dedans au dehors devait être fort restreinte, et l'atmosphère où venait respirer la lymnée du flacon clos devait nécessairement être une atmosphère confinée. Malgré ces conditions en apparence très défavorables, la lymnée en question ne le cédait en rien pour les

dimensions à la lymnée du flacon non fermé. Ceci se comprend d'ailleurs si l'on réfléchit que les plantes aquatiques placées dans l'eau exhalent de l'oxygène, et que l'acide carbonique qui résulte de leur respiration est par elles décomposé en carbone qu'elles fixent et en oxygène qu'elles abandonnent.

Dans une seconde expérience, faite également en avril et mai 1891, j'ai pris non plus des flacons, mais deux ballons à long col (40 centimètres de longueur environ). Dans chacun de ces ballons — de même capacité, cela va de soi — j'ai mis 550 centimètres cubes d'eau, et comme ils tenaient plus d'un litre, il restait dans le ballon même et dans le col, 500 centimètres cubes d'air environ, l'eau présentant une superficie circulaire de 12 centimètres de diamètre. L'un de ces ballons fut fermé avec un bouchon, comme dans

Fig. 3. — *Lym. stagnalis* ayant toutes deux vécu de mai 1891 à janvier 1892 dans deux ballons identiques comme superficie et volume d'eau. Dans un cas, le ballon a été bouché avec 500 centimètres cubes d'air; dans l'autre il n'a pas été bouché. La lymnée de gauche, la plus belle, provient du ballon bouché, et qui est resté bouché durant les 8 mois qu'a duré l'expérience. Exp. 93.

l'expérience précédente. Le résultat fut qu'à la fin de l'été, quand je sacrifiai les animaux, tous deux étaient de belle dimension : l'un était bien de dimensions un peu supérieures, mais c'était la lymnée du ballon bouché, du ballon où la circulation de l'air avait été réduite (fig. 3).

Je noterai en passant le fait, d'ailleurs maintes fois observé au cours de mes expériences, que chacune de ces lymnées avait procédé à l'œuvre de reproduction. Bien qu'il n'y en eût qu'une seule dans chaque ballon, et qu'aucune ponte n'ait pu être introduite avec des herbes rajoutées au cours de l'expérience — j'en avais dès le début mis une bonne provision de façon à n'avoir pas à anéantir celle-ci en ouvrant le ballon bouché pour y remettre des herbes, — bien qu'aucune d'elles n'ait pu sortir de son ballon ni y recevoir d'autres lymnées, elles se sont reproduites, et, ce qui prouve l'authenticité de leur paternité et de leur maternité à la fois, j'ai trouvé les pontes caractéristiques attachées non point aux herbes, mais

aux parois du vase. Ces pontes ont fait leur apparition vers le 8 ou le 10 septembre, et je les ai laissées se développer : elles ont donné un grand nombre de jeunes lymnées. Le fait que des lymnées absolument isolées depuis leur naissance peuvent donner des pontes fécondes n'était pas inconnu, il a été signalé depuis de longues années, comme je m'en suis aperçu au cours de recherches bibliographiques ultérieures et de façon très accidentelle, et je ne fais que le confirmer. Je l'ai, au reste, observé à de très nombreuses reprises et dans des conditions d'exactitude et d'authenticité incontestables. Il serait intéressant de savoir s'il y a là parthénogenèse, ou auto-fécondation, développement de l'œuf sans fécondation, ou après fécondation par les éléments mâles du même animal : on sait que les lymnées sont bi-sexuées.

Dans une troisième expérience, identique à la précédente, mais où le ballon bouché était fermé par un bouchon de liège paraffiné,

Fig. 4. — *Ly. stagnalis* ayant vécu 7 mois (du 30 octobre 1891 au 2 mai 1892) dans deux ballons identiques dont l'un était bouché au liège paraffiné, avec 10 centimètres cubes d'air à peine, et l'autre non bouché. La lymnée de droite, un peu plus belle que l'autre, provient du ballon ouvert. Exp. 128.

les résultats furent similaires : les deux lymnées étaient de même longueur, après sept mois, et celle du ballon ouvert avait seulement une ouverture un peu plus large que l'autre (fig. 4).

Dans ces conditions, il est permis de conclure que les différences d'aération ne peuvent exercer d'influence sur les résultats de mes expériences. Si l'air, même en quantité limitée, dont dispose une lymnée dans un vase bouché est suffisant pour les besoins de celle-ci, à plus forte raison doit-il en être de même de l'air en contact avec l'eau dans un vase non bouché. Ou bien cet air se renouvelle très peu, et alors les conditions ne peuvent être plus défavorables que dans le vase bouché; ou bien il se renouvelle, ce qui est à peu près inévitable dans une pièce où il y a des portes et des fenêtres souvent ouvertes, des courants d'air, et des personnes en

mouvement, et alors les conditions semblent devoir être plus favorables que dans le cas du vase bouché. Il paraît donc qu'il n'y a pas à invoquer la possibilité d'une influence se rattachant à l'aération; cette dernière a dû toujours être plus que suffisante, et même *optima*.

Je pense par conséquent que dans mes expériences, les résultats obtenus ne doivent être attribués ni à des variations de température, ni à des différences dans la quantité d'aliments disponibles, ni enfin à des différences d'aération. Ces facteurs étant écartés, nous ne sommes toutefois pas au bout de notre étude : d'autres facteurs sont là dont il faut tenir compte, et des expériences nouvelles vont nous en démontrer l'existence.

Influence des Variations de volume.

Il a été dit plus haut que deux lymnées de même ponte placées dans deux vases renfermant une inégale quantité d'eau atteignent des longueurs différentes. L'eau est la même; l'aération est excellente, la température varie pareillement et simultanément dans les deux vases; les aliments sont en surabondance : mais d'autres facteurs encore sont à considérer. Dans ces deux vases, de volume différent, l'eau peut avoir des superficies différentes, et il peut être utile d'éliminer cette dissemblance. Cela est facile d'ailleurs, et il suffit de se servir de vases de forme identique, de bocaux ou cristallisoirs à parois verticales, où l'on met des volumes d'eau inégaux, mais où, en raison de la forme du récipient, la surface de l'eau reste la même. En procédant ainsi, on élimine les différences de superficie, et les différences de volume sont seules en jeu. L'expérience étant ainsi disposée, que se passe t-il? D'assez nombreuses épreuves permettent de donner à cette question une réponse nette, et de montrer l'influence très réelle du volume, les autres conditions étant égales. Influence réelle, mais en somme relativement peu considérable. La première expérience date de 1889; commencée au 15 novembre, elle s'est achevée le 5 avril 1890, et elle a consisté à placer quatre *Lymnæa auricularis* de même ponte dans quatre vases de même forme, où l'eau avait la même surface d'aération, mais où le volume de celle-ci différait. Il est très évident, dans la figure 5 qui représente la photographie des quatre

lymnées en question, que les dimensions de l'animal s'accroissent à mesure que s'accroît le volume de l'eau. Le même fait s'observe dans une autre expérience qui a été faite à la même époque, avec des lymnées de la même ponte que précédemment, mais où les superficies, égales entre elles, n'ont pas été les mêmes que les superficies dans l'expérience résumée par la figure 5 : le résultat

Fig. 5. — *L. auricularis* ayant vécu dans des masses d'eau de même superficie, mais de volume différent (100, 200, 400 et 500 centimètres cubes en lisant de gauche à droite). Exp. 1 : du 15 novembre 1889 au 5 avril 1890.

a d'ailleurs concordé avec celui qui vient d'être indiqué, comme on peut le voir en considérant la figure 6.

Même résultat encore dans l'expérience de la figure 7, conduite

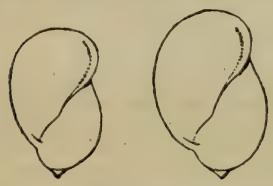

Fig. 6. — *Ly. auricularis* ayant vécu dans des masses d'eau de même superficie, mais de volume différent (1 000 centimètres cubes et 2 000 centimètres cubes en lisant de gauche à droite). Exp. 1 *bis* : du 15 novembre 1889 au 5 avril 1890.

Fig. 7. — *Ly. auricularis* ayant vécu dans des masses d'eau de même superficie, mais de volume différent (400, 800 et 1 000 centimètres cubes en lisant de gauche à droite). Exp. 15 *bis* : du 6 juin au 1er novembre 1890.

de juin à novembre 1890, et dans l'expérience de la figure 8 où pourtant la différence n'est pas aussi grande qu'on s'y attendrait : mais en définitive cette différence est bien à peu près celle qui

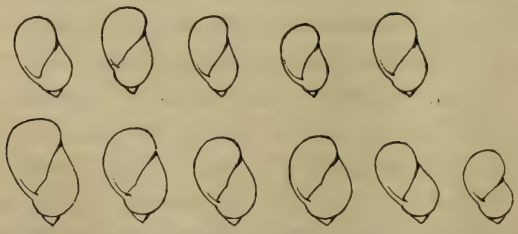

Fig. 8. — *L. auricularis* ayant vécu dans des masses d'eau de même superficie, mais de volume différent. (Pour la série supérieure le volume a été de 200 centimètres cubes pour les 6 (dont une a été brisée avant d'être photographiée) ; pour la série inférieure il a été de 5 litres pour les 6 aussi). Exp. 28 : du 18 juillet au 27 novembre 1890.

existe entre les lymnées des expériences précédentes. Enfin les figures 9 et 10 représentent les coquilles obtenues dans deux expériences du même genre, mais on remarquera que dans l'expérience 57 la différence a été moindre que cela n'a lieu d'habitude.

De ces documents on peut conclure sans hésitation que le volume, les autres conditions demeurant égales, exerce une influence sur la dimension des lymnées; celles-ci sont plus grandes dans les vases à volume d'eau plus considérable. Il convient toutefois de remarquer que les différences de dimension ne sont pas très marquées, à moins que les différences de volume ne soient elles-mêmes considérables. Si les volumes ne diffèrent que du simple au double (fig. 6 par exemple), les dimensions des lymnées ne présentent pas un écart exagéré, et même dans le cas où les volumes diffèrent dans la proportion de 1 à 3, 4, ou 5, l'écart demeure relativement faible, quoique constant. Il est plus prononcé quand la différence des

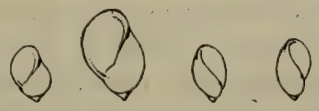

Fig. 9 et 10. — Exp. 6 (du 22 novembre 1890 au 20 avril 1891), à gauche : la superficie étant identique, le volum ea été de 1 800 centimètres et de 140 centimètres cubes. La lymnée la plus belle est celle du ballon à 1 800 c. cubes. Exp. 57 (du 21 novembre 1890 au 20 avril 1891), à droite : superficie égale; les volumes sont de 100 et de 500 centimètres cubes. Très peu de différence entre les animaux.

volumes s'accroît (fig. 8 par exemple) et atteint ou dépasse la proportion de 1 à 10 ou la dépasse. Encore convient-il de remarquer que cela n'a pas toujours lieu : la figure 9 est instructive à cet égard. Dans l'expérience dont cette figure est le résumé, la superficie des deux vases, de volume très différent (140 et 1 800 c. cubes), était relativement considérable, et les conditions étaient par là en quelque sorte égalisées en raison de l'influence considérable qu'exerce la superficie sur les dimensions des animaux, comme nous l'allons voir bientôt. Il m'est très difficile de comprendre les chiffres donnés par C. Semper dans son mémoire, au résumé de l'expérience désignée par la lettre U et qui porte sur l'influence du volume. Dans cette expérience, la superficie étant la même, Semper fit des volumes différents, de 500, de 1 000, de 1 500 et 2 000 cent. cubes. Dans chaque série il y eut plusieurs vases, dans chaque vase une lymnée : or les dimensions des lymnées décroissent à mesure qu'augmente le volume.

Pour 500 cent. cubes,	la longueur va	de	5 à 8, 5 millim.	(4 individus) ;
pour 1 000	—	—	de 3 à 5, 4	(4 individus) ;
pour 1 500	—	—	de 3 à 4	(4 individus) ;
pour 2 000	—	—	de 2, 8 à 3 0	(2 individus).

Je ne puis m'expliquer ceci que par l'époque précoce où l'expérience fut arrêtée : les lymnées furent sacrifiées à vingt-six jours, avant l'époque de croissance rapide, et il paraît évident que quelque facteur dont il n'est pas tenu compte est venu renverser les résultats de la façon la plus complète. Au reste ils sont en contradiction absolue avec les indications des autres expériences de l'auteur.

Influence de la superficie.

C. Semper, qui n'a pas consacré d'attention à l'étude de l'influence des variations de volume sur les dimensions de la lymnée, a consacré quelques mots à l'étude de l'influence de la superficie, le volume demeurant égal. Dans l'expérience V, la seule de ce genre d'ailleurs, car dans toutes les autres, il fait bien varier la superficie, mais en faisant aussi varier le nombre des individus soumis à l'expérience, nous voyons constater par lui une différence de dimensions considérable entre deux lymnées vivant en même temps dans un même volume d'eau, à superficie différente. Le volume est de 1 500 centimètres cubes, mais dans un cas la superficie est de près de 10 pouces carrés ; dans l'autre elle est de près de 57 pouces. Les lymnées présentent des longueurs de 2 mm. 9 et de 4 mm. 5, la plus longue provenant du bassin à plus large surface. Le regretté zoologiste ne s'arrête point à cette constatation — il faut bien dire d'ailleurs qu'il poursuivait ses recherches dans un but tout autre que celui qui est proposé ici — et, lorsqu'il énumère les facteurs pouvant être considérés comme jouant un rôle dans la production des formes naines ou insuffisamment développées, il ne cite le facteur superficie que pour en constater l'insignifiance. La superficie, selon lui, n'a point d'importance : elle est toujours suffisante, et l'aération de l'eau qui dépend d'elle est aussi suffisante ; enfin elle n'a point d'importance pour la qualité de l'air que les animaux viennent de respirer à la surface ; au surplus, ajoute-t-il, il n'y a pas parallélisme entre les variations de longueur des lymnées et la différence de superficie.

De parallélisme exact, non, assurément, il n'y en a pas, pas plus qu'il n'y en a entre les dimensions des lymnées et les variations du volume : l'influence des différences de volume et de superficie ne s'exerce que dans certaines limites, et il n'y a point proportionnalité rigoureuse, tant s'en faut; mais où voyons-nous dans l'étude des êtres vivants, ce parallélisme? Et M. Semper lui-même le rencontre-t-il le moins du monde dans ses expériences? Même en admettant *argumenti causâ* son hypothétique substance, peut-il citer une seule expérience où il y ait la moindre apparence de parallélisme entre les différences probables de quantité de celle-ci, et les variations de longueur de ses lymnées? La raison est faible, et cela d'autant que l'expérience vient lui donner tort.

Il peut bien ne pas y avoir symétrie entre les variations de taille et les différences de superficie, mais il existe entre elles une relation incontestable, et des plus évidentes, comme je l'ai remarqué dès mes premières expériences, et il me sera permis de m'étendre quelque peu sur les faits à l'appui de cette assertion.

Le dispositif de l'expérience est très simple. Il suffit d'avoir des vases de forme différente, où l'on verse volumes d'eau égaux; la superficie, ou la surface libre de l'eau diffère, et il est facile de connaître les relations entre les surfaces. Pour le reste, on opère comme il a été déjà dit, en assurant aux animaux même température, même abondance de lumière et d'aliments. Mes recherches ont porté sur la *Lymnæa auricularis* et la *L. stagnalis*, mais il n'y a point de raison pour séparer les résultats des études poursuivies sur ces deux espèces.

Dans une première expérience, je pris, au printemps de 1890, trois paires de *Ly. auricularis*, de même ponte, et les plaçai dans

Fig. 11. — *Lym. auricularis* ayant vécu dans des vases de même contenance, mais de superficie différente (6 centimètres; 10,5 centimètres, 18 centimètres : lire de gauche à droite par paire pour établir la concordance entre les animaux et les superficies). Exp. 8 du 7 avril au 22 novembre 1890.

trois vases dont chacun renfermait 600 centimètres cubes d'eau. Les diamètres de ces vases circulaires en verre étaient respectivement de 18, de 10, 5 et de 6 centimètres. L'expérience dura jusqu'au mois

de novembre, et le résultat fut le suivant. Dans l'éprouvette (de 6 cent. de diamètre) se trouvaient les deux lymnées représentées à la gauche de la figure 11; dans le petit cristallisoir de 10. 5 cent. de diamètre, les deux lymnées du milieu, plus longues et plus larges que les précédentes, enfin dans le grand cristallisoir large, je recueillis les deux coquilles occupant la droite de la figure, qui sont de belle taille, sans cependant dépasser les dimensions de celles dont il vient d'être parlé. Ici l'influence favorable de la surface plus grande, sans être exagérée, est nettement appréciable. Cette influence est bien mieux marquée dans une autre expérience qui a porté sur la même espèce. On en voit les résultats dans la figure 12. Il s'agit de *Ly.*

Fig. 12. — *Lym. auricularis* ayant vécu dans volumes égaux d'eau (400 centimètres cubes) renfermés dans un flacon de 6 centimètres de diamètre, et un cristallisoir de 23 centimètres de diamètre. La lymnée la plus longue est celle du cristallisoir. Exp. 54 : de novembre 1890 à février 1891.

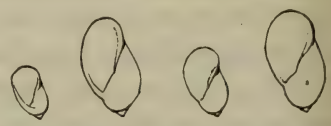

Fig. 13. — *Lym. auricularis* ayant servi aux mêmes expériences que ci-dessus en deux séries : la coquille la plus volumineuse dans chaque cas appartient à l'animal qui a vécu dans le vase le plus large. (Exp. 60 : du 22 novembre 1890 au 31 janvier 1891. Exp. 31 : du 26 juillet au 18 octobre 1890.

auricularis ayant vécu dans deux vases où l'on avait versé 400 centimètres cubes d'eau seulement. Mais l'un était un cristallisoir de 23 cent. de diamètre; l'autre un flacon ayant 6 cent. de diamètre. L'expérience dura quatre mois, et la différence entre les dimensions des deux animaux est frappante, pour la largeur aussi bien que pour la longueur des coquilles. Il en va de même pour deux autres expériences résumées par la figure 13; mais dans ce cas je n'ai pas noté les diamètres des vases, je sais seulement qu'il s'agissait dans chaque cas d'un cristallisoir large et d'un flacon de calibre restreint. Dans ces deux expériences, le volume de l'eau étant le même pour chaque paire, la lymnée la plus volumineuse provient du vase dont la superficie est la plus grande.

J'ai alors modifié quelque peu l'expérience en me servant non plus d'un cristallisoir et d'un flacon, mais d'un cristallisoir et d'un ballon à col, en versant dans ces deux récipients une même quantité d'eau, celle-ci étant suffisante pour que dans le ballon le niveau supérieur se trouve non dans le corps du ballon, mais dans le col,

et que par là, la surface libre soit fort restreinte. C'est ainsi que dans une expérience conduite pendant huit mois de suite (avril-novembre 1890) quatre lymnées ont vécu, deux dans un cristallisoir de 24 cent. de diamètre, les deux autres dans un ballon où le col avait 2 cent. de diamètre, l'un et l'autre renfermant 1 760 cent. cubes d'eau. Dans ces conditions, l'influence favorable de la surface plus grande est évidente, les lymnées de gauche de la figure 14 relative à cette expérience étant celles qui ont vécu dans le ballon.

Je remarquerai en passant l'influence très favorable que la forme sphérique du vase semble exercer sur la végétation des plantes. Dans toutes les expériences de ce genre, et dans d'autres expériences faites spécialement en vue d'élucider cette question, j'ai noté l'apparence excellente des plantes renfermées dans le ballon. Leur végé-



Fig. 14. — *Lym. auricularis* ayant vécu dans des vases de même contenance (1 760 centimètres cubes), mais de superficie différente : à droite, les lymnées du cristallison de 24 centimètres de diamètre; à gauche, celles du ballon à col ayant 2 centimètres de diamètre. Exp. : 7 du 5 avril au 22 novembre 1890.

Fig. 15. — *Lym. stagnalis* ayant vécu, celle de droite dans un cristallisoir de 18 centimètres de diamètre, celle de gauche dans un ballon à col ayant 2 centimètres, contenant chacun un litre d'eau. Exp. 53 : du 13 novembre 1890 au 20 avril 1891.

tation est meilleure, leur coloration verte plus vive, et l'eau semble plus pure. Il est impossible de ne pas constater une différence marquée. La cause de cette différence n'est point apparente, et je me contente de signaler cette dernière pour l'avoir observée d'une façon constante dans le cas où je disposais, dans pareille quantité d'une même eau, pareilles quantités d'une même espèce d'herbe aquatique, l'un des récipients étant un ballon, et l'autre un cristallisoir large.

Revenant à la question, je dirai que les expériences faites avec *Ly. stagnalis* m'ont donné exactement les mêmes résultats que les expériences faites avec *L. auricularis*. Pendant l'hiver 1890-1891, de novembre en avril, j'ai fait vivre deux *Ly. stagnalis* dans deux vases renfermant un litre d'eau chacun, l'un étant un cristallisoir de 18 cent. de diamètre, et l'autre un ballon, pourvu d'un long col où l'eau montait, et dont le diamètre était de deux centimètres seulement. En regardant la figure 15 on constate une grande différence

de dimensions entre ces deux animaux de même ponte, mis en expérience le même jour, et sacrifiés le même jour aussi. Le résultat est pareil dans une autre expérience conduite pendant 10 mois et demi, du 19 juin 1891 au 30 avril 1892. Ici encore j'ai employé un cristallisoir qui a 25 centimètres de diamètre, et un ballon dont le col, où se trouve le niveau supérieur de l'eau, a 2 centimètres de diamètre, le volume de l'eau dans chaque vase étant de 1 760 centimètres; l'avantage est très notablement en faveur de la lymnée du cristallisoir, en ce qui concerne les dimensions (fig. 16). Il en est de même dans plusieurs autres expériences, mais il me paraît superflu de reproduire ici les photographies des animaux qui en ont fait l'objet.

Au total, il paraît bien établi que si le volume de l'eau exerce une

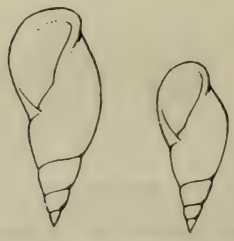

Fig. 16. — *Lym. stagnalis* ayant vécu, celle de gauche dans un cristallisoir de 25 centimètres de diamètre, l'autre dans un ballon dont le col a 2 centimètres de diamètre, la contenance étant, dans les deux vases, de 1 760 centimètres cubes. Exp. 97 : 19 juin 1891 au 30 avril 1893.

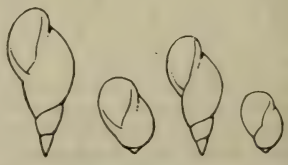

Fig. 17. — *Lym. stagnalis*; *Lym. auricularis*. La paire de gauche a vécu dans un cristallisoir de 25 centimètres de diamètre, contenant 950 centimètres cubes d'eau; la paire de droite dans un ballon dont la surface était de 3 centimètres de diamètre (l'eau montant dans le col), et la contenance de 1 100 centimètres cubes. Malgré le volume plus grand, cette paire est plus petite, ce qui doit être attribué à la diminution de superficie. Exp. 99 : du 14 juin à octobre 1891.

réelle influence sur la dimension des lymnées, à superficie égale, la superficie en exerce une plus grande encore, à volume égal. Cette influence favorable de la superficie plus grande se traduit même dans le cas où les volumes ne sont point égaux, dans le cas où à la superficie la plus grande correspond le volume le plus petit. Dans une expérience faite de juin à octobre 1891, en effet, où j'avais deux vases, un cristallisoir de 25 cent. de diamètre avec 950 cent. cubes d'eau, et un ballon de 1 100 cent. cubes d'eau avec un diamètre de 3 centimètres, et où je mis, dans chaque récipient, une *Ly. stagnalis* et une *Ly. auricularis*, j'obtins des animaux sensiblement plus petits dans le ballon, où la superficie était moindre, mais le volume plus

considérable : dans la figure 17, la paire de gauche provient du cristallisoir et celle de droite du ballon. J'ai refait cette expérience sous une autre forme, de mai à décembre 1891. J'avais deux vases égaux de 12 cent. de diamètre, contenant l'un 2 500 et l'autre 500 cent. cubes, ce qui me donnerait l'influence du volume seul; mais j'avais un troisième récipient, un cristallisoir de 25 cent. de diamètre, contenant 800 cent. cubes d'eau que je ne renouvelai point par exception, de sorte qu'à la fin de l'expérience il ne renfermait que 550 cent. cubes. Laissant de côté la question de l'évaporation, qui a peut-être assez peu d'importance en ce sens que la plus grande partie de la croissance s'est faite avant que l'évaporation eût beaucoup progressé, et considérant la lymnée du cristallisoir comme ayant toujours eu 800 cent. cubes d'eau à sa disposition, nous pouvons

Fig. 18. — *Lym. stagnalis.* Celle de gauche provient d'un vase de 25 centimètres de diamètre, contenant de 550 à 800 centimètres cubes d'eau. Celle du milieu vient d'un vase renfermant 2500 centimètres cubes, mais ayant 12 centimètres de diamètre. Celle de droite provient enfin d'un vase de 12 centimètres de diamètre aussi, mais renfermant 500 centimètres cubes seulement. Exp. 95 : du 11 mai au 3 décembre 1891.

comparer cette lymnée avec celle du vase de 2 500 cent. cubes, pour connaître l'influence de la superficie. Or voici le résultat. La plus grande lymnée (fig. 18) provient du vase de 800 cent. cubes avec 25 cent. de diamètre; la moyenne, du vase de 2 500 cent. cubes avec 12 cent. de diamètre; la plus petite, du vase de 500 cent. cubes avec 12 cent. de diamètre. Ici encore l'influence du volume se marque par la différence entre les lymnées placées dans des vases de même superficie, mais de volume différent (2 500 et 500 cent. cubes); mais la différence est plus grande encore entre la lymnée ayant vécu dans un volume plus grand à superficie petite et celle qui a vécu dans un volume petit, à superficie plus grande. L'influence de la superficie n'en est que confirmée, et rendue plus tangible encore. On peut concevoir qu'à force de multiplier les expériences on arriverait à trouver la mesure de la compensation résultant de l'ac-

croissement de superficie, par rapport à une diminution de volume, et à trouver que si le volume diminue dans une proportion x, il suffit d'augmenter la superficie d'une proportion y qui suffit à maintenir l'égalité de dimension. Je n'ai point fait cette recherche encore, mais une expérience indique que cette mesure n'est point très difficile à découvrir. Dans le cas dont il s'agit, j'ai obtenu des lymnées de dimensions presque égales en faisant vivre l'une d'elles dans un volume de 1 350 cent. cubes avec 3. 5 cent. de diamètre, à la surface libre, et l'autre dans un volume de 600 cent. cubes seulement, avec diamètre superficiel de 16 centimètres. (Voy. la fig. 19, et tenir compte du fait que la lymnée de gauche, provenant du petit volume d'eau, a été reconstituée plus courte qu'elle n'était réellement, la pointe de sa coquille s'étant cassée par accident.) Disposant donc d'un volume d'eau quelconque, il y a manifestement une superficie optima; de même que disposant d'une superficie donnée, il y a un volume optimum à fournir, et partant d'un volume

Fig. 19. — La *Lym. stagnalis* de gauche a vécu dans un volume d'eau de 1 350 centimètres cubes avec superficie de 3, 5 centimètres de diamètre. Celle de gauche a vécu dans 600 centimètres cubes seulement, mais avec une superficie de 16 centimètres de diamètre. Exp. 59 : du 21 novembre 1890 au 6 janvier 1891.

donné, avec superficie donnée, qui sera le milieu témoin, on peut améliorer ce milieu, ou bien en augmentant la superficie, ou bien en augmentant le volume, et au cas où l'on diminuerait l'un de ces deux facteurs, on pourrait rétablir l'équilibre en augmentant l'autre. Autant que je le puis voir, l'augmentation de superficie est plus efficace que l'augmentation de volume : il sera plus avantageux de doubler la première que de doubler le second, mais évidemment aussi, ceci n'est vrai que dans certaines limites, et tout dépend du point de départ.

Ce qu'il faut retenir des expériences précédentes, c'est le fait que les différences de superficie ont une grande influence sur les dimensions des lymnées, non seulement à volume égal, mais même dans le cas où le volume est réduit.

Influence du nombre.

Jusqu'ici, il n'a été parlé que d'expériences où un même nombre d'animaux était contraint de vivre dans des milieux où les facteurs volume et surface seuls variaient. J'ai voulu voir si, à volume et superficie égaux, le nombre des animaux exerçait quelque influence sur leurs dimensions. Était-il indifférent qu'il y eût 1, 3, 5 ou

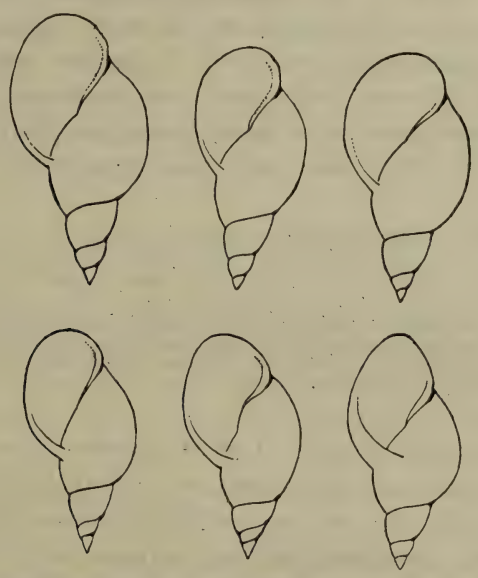

Fig. 20. — *L. stagnalis* ayant vécu en nombre différent dans des vases égaux en volume et en superficie. En haut : à gauche, la lymnée unique du vase I; à droite, les deux du vase II; en bas, les trois du vase III. Exp. 3 : du 19 novembre 1889 au 5 avril 1890.

10 lymnées dans un même vase; les dimensions de celles-ci seraient-elles les mêmes si, dans un vase, on mettait une seule lymnée, dans un second, deux lymnées, dans un troisième, quatre lymnées, et ainsi de suite, les vases étant d'ailleurs identiques pour la quantité, la qualité, la température et la superficie de l'eau, et les lymnées étant toutes de même ponte et de même âge naturellement?

L'expérimentation permet une réponse très nette à cette question que je me suis posée, bien qu'en vérité elle n'ait rien à voir avec les expériences qui précèdent, le nombre des lymnées mis à l'étude dans les différents cas ayant toujours été identique : deux quelquefois, le plus souvent une seule. Dans une première recherche

conduite de novembre 1889 à avril 1890, ayant pris trois vases égaux en volume et en superficie (350 cent. cubes, et 8 cent. de diamètre), j'y ai placé respectivement une, deux et trois lymnées de même ponte (vases I, II et III). Ces lymnées n'étaient plus toutes jeunes; elles avaient 12 ou 13 millimètres de longueur déjà, au lieu d'avoir 2 millimètres au plus, comme celles que j'emploie d'habitude, et d'être écloses depuis trois ou quatre jours. C'était là une condition défavorable, puisque la période de croissance rapide était presque passée, et qu'elles avaient toutes, durant cette période, été soumises aux mêmes conditions. En outre, j'ai changé l'eau où vivaient les animaux en expérience à plusieurs reprises; cela a d'autant plus d'inconvénients que ce renouvellement n'a pas été fait aux mêmes dates, ni le même nombre de fois pour les trois vases. Je n'accorderai donc pas grande attention au résultat, qui

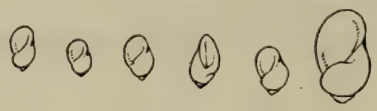

Fig. 21. — *Lym. auricularis* ayant vécu en nombre inégal dans de mêmes quantités d'eau (avec même superficie). La lymnée de droite a vécu seule dans un bocal de 100 centimètres cubes; les cinq autres ont vécu dans un autre local de 100 centimètres cubes ensemble. Exp. 71 : 27 février au 17 juin 1891.

est représenté dans la figure 20, et qui consiste en ceci : la lymnée qui a vécu seule est la plus grande, et les deux du vase II où elles étaient deux sont plus grandes que les trois du vase III où il y avait trois lymnées; les dimensions sont en raison inverse du nombre des individus. J'ai plusieurs fois répété cette expérience, dans des conditions meilleures.

La figure 21 donne le résultat d'une de ces recherches. En février 1891, je prends deux vases contenant chacun 100 centimètres cubes d'eau, et de même diamètre (5 centimètres), et dans l'un je place une seule *L. auricularis*; dans l'autre cinq lymnées de la même ponte, toutes alors âgées de deux ou trois jours. En juin je sacrifie les animaux, et le résultat est qu'il y a une différence de dimensions très considérable entre la lymnée unique et les cinq lymnées qui ont vécu dans le même vase, la différence qu'il y a entre 1 et 2,5 ou 3. La figure 22 se rapporte à une expérience identique faite d'avril à juillet 1890; la lymnée de gauche, qui est la plus grande, a vécu seule; les deux suivantes ont vécu ensemble; et les trois de droite ont vécu ensemble aussi, les trois vases ayant même quantité d'eau

et même superficie. On remarquera toutefois qu'entre la paire et le trio, il n'y a pas une différence très considérable en ce qui concerne les dimensions individuelles; par contre la lymnée qui a vécu seule est de dimensions nettement supérieures.

Une dernière expérience, faite de juin à octobre 1890, témoigne dans le même sens que les précédentes. Ici encore, dans des vases de même contenance et de même superficie, j'avais placé un nombre inégal de lymnées de mêmes âge et ponte, le résultat a été (fig. 23)

Fig. 22. — *L. auricularis* ayant vécu dans des vases égaux en volume et en superficie, mais en nombre différent. La première à gauche a vécu seule dans le vase I; les deux suivantes ont vécu ensemble dans le vase II; les trois dernières ont occupé ensemble le vase III. Exp. 5 : du 25 avril au 19 juillet 1890.

que la lymnée vivant seule a atteint des dimensions plus considérables que les lymnées vivant en société, et la différence est très prononcée. Toutes les expériences sur ce point sont donc concordantes, toutes indiquent la même conclusion, toutes indiquent que le nombre est un facteur important, et que dans des milieux de même composition, de même volume, et de même superficie, les lymnées attei-

Fig. 23. — *L. auricularis* ayant vécu en nombre inégal dans des vases de volume et superficie identiques. A gauche, la lymnée unique du vase I; à droite, deux des trois lymnées du vase III. Exp. 15 : du 5 juin au 18 octobre 1890.

gnent des dimensions d'autant plus considérables, dans un temps donné, qui est de cinq ou six mois au plus dans mes expériences, que le nombre des individus est plus petit. J'ajouterai que je ne considère ces conclusions comme valables que pour les milieux restreints dont j'ai fait usage; s'il s'agissait de milieux cubant non plus des centimètres cubes, ou un ou deux litres au plus, mais des dizaines de litres, les différences ne se présenteraient probablement plus, du moins si l'on n'y plaçait que des nombres de lymnées aussi peu différents que ceux dont il vient d'être parlé. Ces réserves sont nécessaires, car, selon toute vraisemblance, les différences de nombre des animaux n'ont d'influence que dans certaines

limites, tout comme les différences de volume n'exercent d'action que s'il s'agit de volumes relativement petits, comme l'a montré Semper, et comme je l'ai vu après lui.

Semper a d'ailleurs nettement remarqué l'influence des différences de nombre sur les dimensions individuelles, et celle-ci ressort avec évidence des tableaux où il a résumé les résultats de ses expériences. Je rapporterai ici quelques-uns de ces derniers

SÉRIE DE L'EXPÉRIENCE	DIAMÈTRE INTÉRIEUR DU VASE EN POUCES	SURFACE EN POUCES CARRÉS	VOLUME TOTAL DE L'EAU EN CENTIMÈTRES CUBES	NOMBRE DES INDIVIDUS	AGE EN JOURS	LONGUEUR DE LA COQUILLE EN MILLIMÈTRES	VOLUME D'EAU PAR INDIVIDU
C¹.....	5	19,6	2000	1	56	26	2000
C².....	—	—	—	4	—	12,5	500
C³.....	—	—	—	8	—	9,8	250
K¹.....	5	19,6	1000	2	56	12,5	500
K².....	—	—	—	1	—	23-21 [1]	1000
K³.....	—	—	—	5	—	13,4	200
K⁴.....	—	—	—	10	—	10,3	100
L¹.....	5	19,6	2000	2	56	21,00	1000
L².....	—	—	—	4	—	15,6	500
L³.....	—	—	—	1	—	22,0	2000
L⁴.....	—	—	—	6	—	13,0	333
L⁵.....	—	—	—	10	—	10,6	200
M¹.....	5	19,6	2000	1	59	18,0	2000
M².....	—	—	—	1	—	17,0	2000
M³.....	—	—	—	5	—	11,7	400
M⁴.....	—	—	—	10	—	8,8	200
M⁵.....	—	—	—	20	—	6,2	100
N¹.....	5	19,6	2000	1	59	21,10	2000
N².....	—	—	—	1	—	21,10	2000
N³.....	—	—	—	1	—	17,0	2000
N⁴.....	—	—	—	5	—	10,1	400
N⁵.....	—	—	—	9	—	7,5	222
N⁶.....	—	—	—	20	—	6,2	100
O¹.....	5	19,6	2000	1	63	18,5	2000
O².....	—	—	—	5	—	10,8	400
O³.....	—	—	—	10	—	6,8	200
O⁴.....	—	—	—	20	—	4,6	100
P¹.....	5	19,6	2000	1	63	17,0	2000
P².....	—	—	—	5	—	10,5	400
P³.....	—	—	—	10	—	8,6	200
P⁴.....	—	—	—	20	—	5,0	100

1. Il y avait deux vases à une seule lymnée : l'une avait 21, l'autre 23 mill.

en découpant, pour ainsi dire, des portions de ces tableaux, ce qui permet de mieux résumer ces faits.

C'en est assez, je pense, de jeter les yeux sur les chiffres qui précèdent, pour s'assurer de l'influence considérable exercée par le nombre des individus sur leurs dimensions individuelles. Nous voyons, de façon constante, diminuer la taille à mesure qu'augmente le nombre. Assurément, il y a de petites différences entre les dimensions des animaux placés en même nombre dans de mêmes conditions (voir les exp. M^1 et M^2, et N^1, N^2, N^3), mais n'existe-t-il donc pas de différences individuelles, de prédispositions d'origine vague, entre deux individus de même ponte, susceptibles de se traduire extérieurement malgré la similitude des conditions de milieu? Cela ne se discute même pas, bien qu'en définitive le fait présente de grandes difficultés d'interprétation. D'un autre côté, il ressort nettement de ces tableaux, qu'il n'y a pas à chercher de proportionnalité constante non plus entre le nombre et les dimensions. Dans l'expérience L par exemple, en partant de L^3 où la lymnée unique a 22 millimètres de longueur, nous voyons qu'il y a diminution moyenne de 1 millimètre quand il y a deux lymnées, puis quand on double le nombre de celles-ci, la diminution est de 5 mill. 4; il n'y a pas de rapport fixe entre la progression du nombre, et la régression des dimensions. Il faut à peu près décupler le nombre pour obtenir non pas une réduction au dixième, mais une réduction

NUMÉROS[1] DE L'EXPÉRIENCE	VOLUME TOTAL DE L'EAU EN CENTIMÈTRES CUBES	NOMBRE DES INDIVIDUS	AGE EN JOURS	LONGUEUR[2] DE LA COQUILLE EN MILLIMÈTRES	VOLUME D'EAU POUR CHAQUE INDIVIDU
3 A.....	350	1	137	33	350
3 B.....	350	2	137	30	175
3 C.....	350	3	137	27	116
5 A.....	350	1	85	15	350
5 B.....	350	2	85	11	175
5 C.....	350	3	85	10	116
15 A.....	1000	1	135	15	1000
15 B.....	1000	3	135	8	333
71 A.....	100	1	111	12	100
71 B.....	100	6	111	5	16,6

1. Le diamètre intérieur des vases, et la superficie par conséquent, sont identiques pour chaque série, pour tous les vases de chaque expérience.

2. Longueur *moyenne* des différents individus quand il y en a plus d'un en expérience, ou moyenne de leurs longueurs.

de moitié, mais en quintuplant le nombre on n'obtient pas la réduction proportionnelle, qui serait du quart.

Si maintenant je résume les résultats de mes propres expériences, sous forme de tableau contenant les mêmes éléments que ceux de Semper, nous arrivons au même résultat que le savant zoologiste de Wurzbourg.

Influence de la nature de l'eau.

Nous avons montré plus haut que, dans un petit volume d'eau, les lymnées demeurent petites. Sans doute, on peut, en augmentant la superficie, accroître les dimensions des animaux, et ceci semblerait exclure toute vraisemblance d'une influence inhérente à l'eau même; mais des expériences directes et précises valent mieux que les considérations théoriques. Ne peut-il pas se faire que les lymnées restent petites dans les vases de petites dimensions parce que l'eau en est impropre à leur croissance? Elle peut être impropre de deux façons : il peut s'y accumuler des produits d'excrétion nuisibles; il peut en disparaître des substances minérales nécessaires à la croissance, absorbées par l'animal, mais non remplacées, de sorte qu'il souffre d'inanition minérale. Nous avons vu que Semper explique le nanisme des lymnées par des raisons d'ordre chimique, et dès lors les expériences auront plus de prix encore.

Celles-ci ont été faites de deux façons. Dans une catégorie de recherches, je me suis appliqué à faire vivre deux lymnées dans deux volumes inégaux d'une même masse d'eau; dans l'autre, j'ai fait vivre des lymnées dans de l'eau où avaient déjà vécu des animaux de même espèce.

Faire vivre différents animaux dans différents volumes d'une même masse d'eau, c'est, ce me semble, à la fois égaliser de la façon la plus stricte les variations thermiques, et c'est diminuer la possibilité d'une différence d'ordre chimique dans les conditions où se trouvent les animaux. Les variations thermiques ne sont point supprimées, mais elles sont identiques en nature et en intensité, et du moment où les deux portions de la masse d'eau communiquent, leur composition chimique doit nécessairement, semble-t-il, demeurer identique. Pour arriver à bien obtenir ces deux points, le moyen le plus simple m'a paru être le suivant.

Un bocal ou cristallisoir, de volume et de superficie faciles à régler, constitue le récipient le plus grand : j'obtiens le plus petit en isolant une partie du volume total, et le plus simple pour obtenir ce résultat consiste à faire plonger (sans l'immerger totalement) dans l'eau un tube de verre (fig. 24) ou une petite cage à parois en mousseline. Le tube de verre peut n'être point du tout fermé par le bas : s'il est de petit diamètre une tige de *myriophyllum* suffira à barrer le passage si la lymnée du tube voulait passer dans le vase extérieur, ou si celle du vase extérieur tentait de s'introduire dans le tube; ou bien encore on peut le fermer avec un diaphragme de mousseline. Il est préférable que le dit tube ne plonge point jusqu'au fond de l'eau : mieux vaut le suspendre par un fil à un support quelconque au-dessus du grand récipient. Il ne doit point

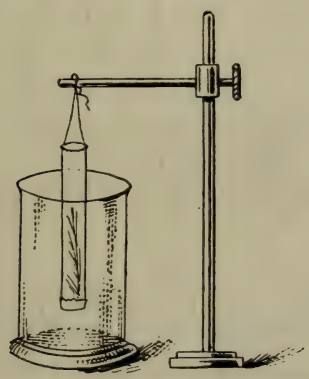

Fig. 24. — Schéma du dispositif du tube et du bocal.

non plus être immergé par l'extrémité supérieure, cela va de soi : la lymnée n'y resterait pas naturellement.

On y met l'herbe nécessaire, et dans un tube de deux ou trois centimètres de diamètre une lymnée vivra aussi longtemps qu'on le voudra. Il est facile de donner à celle-ci le volume d'eau que l'on veut, en choisissant le calibre du tube; et la communication entre l'eau du tube et celle du récipient est constante. Pour bien assurer l'identité de composition j'avais l'habitude, deux ou trois fois par jour, de soulever le tube entièrement hors de l'eau de façon à opérer le mélange complet des deux masses ; je l'y replaçais aussitôt après, et il se remplissait de suite par le fond, à travers le diaphragme. De la sorte, l'eau du tube et celle du vase principal devaient être identiques, se trouvant en constante

communication, et étant souvent mélangées de la façon la plus complète.

J'ai souvent remplacé le tube par une sorte de petite cage. Cette cage était formée de barreaux en verre fixés de façon à délimiter un cadre allongé, et fermée sur cinq faces au moyen de mousseline; elle était suspendue dans un vase plein d'eau, de façon à plonger dans celle-ci aux trois quarts, et connaissant les dimensions de la cage, il était facile en la faisant plonger plus ou moins d'assurer à l'animal que j'y mettais tel ou tel volume d'eau. Avec la cage, la communication des deux masses d'eau était plus complète encore qu'avec les tubes, puisqu'elle existait par toutes les faces, mais ceci

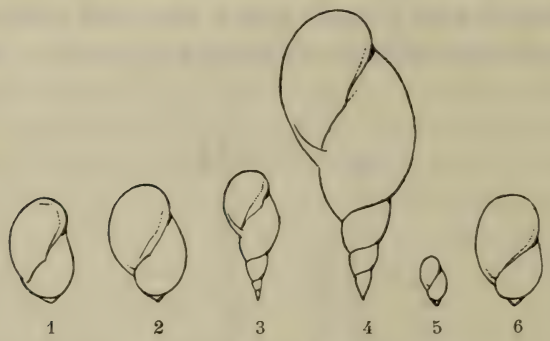

Fig. 25. — A droite et à gauche, *L. auricularis*; au milieu, *L. stagnalis*.
A gauche. Exp. 2 : du 18 novembre 1889 au 5 avril 1890. La lymnée 1 a vécu dans un verre sans fond suspendu dans le bocal où vivait 2. Capacité totale du bocal = 4200 centimètres cubes; du verre = 250 centimètres cubes.
A droite. Exp. 6 : du 9 avril au 24 juin 1890. La lymnée 5 a vécu dans un tube suspendu dans le bocal où vivait 6.
Au milieu. Exp. 55 : du 20 novembre 1890 au 7 février 1891. La lymnée 3 a vécu dans un tube suspendu dans le bocal où vivait 4.
Tubes et verre étaient fermés à leur extrémité inférieure par de la mousseline de façon à permettre la communication de l'eau, tout en empêchant les lymnées de passer d'un récipient dans l'autre.

ne m'empêchait pas de soulever chaque jour l'appareil tout entier hors du vase, de façon à assurer un mélange constant.

J'ai fait plusieurs expériences par cette méthode et la figure 25 représente quelques résultats obtenus dans les trois premières. Il est très visible que la lymnée (*L. stagnalis* ou *L. auricularis*, puisque les deux ont été employées) contenue dans le récipient le plus petit, tube de verre, vase en verre à fond remplacé par un diaphragme de mousseline, ou cage, demeure plus petite que la lymnée vivant dans le vase plus grand où plonge le petit récipient. La différence peut même être très considérable, comme du simple au double. Et pourtant les deux animaux ont vécu dans la même eau. Si le

nanisme était dû à une influence chimique de l'eau, tous deux devraient présenter les mêmes dimensions. La figure 26 parle dans le même sens que la précédente. Il est clair encore que la lymnée ayant vécu dans la cage en mousseline et verre, est sensiblement plus petite que sa sœur; et pourtant la composition de l'eau a été la même dans les deux récipients; la température a été identique, l'aération aussi. Il n'y a pas d'autre conclusion à tirer de la figure 27, enfin, qui correspond à une expérience de même nature. Comme dans les recherches précédentes, il s'agit d'animaux de même âge et de même ponte, ayant vécu le même nombre de jours et d'heures dans la même eau, toutes conditions étant identiques sauf le volume et la superficie; la composition chimique a été identique, et pourtant les différences de dimensions précédemment notées continuent à se présenter.

Au surplus, d'autres expériences semblent montrer que la nature

Fig. 26. — *L. auricularis* ayant vécu dans la même masse d'eau, celle de gauche dans un cristallisoir (de 25 centimètres de diamètre), celle de droite dans un petit appareil en mousseline suspendu dans le cristallisoir. Exp. 67 : du 23 janvier au 20 avril 1891.

Fig. 27. — *Lym. stagnalis* ayant vécu dans la même eau; celle de gauche dans une cage en verre et mousseline, l'autre en liberté dans le vase où était suspendue la cage, et qui renfermait deux litres. Exp. 87 : du 22 avril au 19 juin 1891.

de l'eau est d'importance médiocre, du moins dans les conditions où j'ai fait mes recherches. J'ai quelque peu modifié le dispositif qui précède de la façon que voici. Au lieu de comparer les dimensions de deux lymnées vivant, l'une dans un vase assez grand, l'autre dans un vase plus petit plongeant dans le premier, l'eau étant commune aux deux, j'ai pris deux tubes identiques, et j'ai fait plonger ces tubes dans des volumes d'eau inégaux, tout en faisant en sorte que le volume de l'eau à l'intérieur des tubes fût le même. Par exemple, je pris une éprouvette renfermant 100 centimètres cubes d'eau et un vase plus grand, contenant 1 150 centimètres cubes. Dans chacun de ces récipients je fis plonger un tube, et tous deux de même calibre plongeaient à la même profondeur, de telle façon que le volume d'eau renfermé dans chacun

de ces tubes était le même : 50 centimètres cubes. Dans chaque tube, une lymnée jeune (toujours de mêmes ponte et âge, est-il besoin de le redire?), et les deux animaux furent sacrifiés le même jour. La figure 28 montre le résultat obtenu : les deux coquilles sont sensiblement identiques. Or, dans cette expérience (où, chaque jour, j'avais plusieurs fois le soin de soulever totalement les deux tubes hors de l'eau, de façon à amener le mélange plus complet de l'eau du vase avec celle du tube même), une des lymnées avait à sa disposition 1 150 centimètres cubes, au point de vue chimique, et l'autre 100 seulement. La figure 29 représente le résultat d'une expérience identique à la précédente : la différence entre les volumes d'eau était moindre, il est vrai, mais si l'une des lymnées

Fig. 28. — *Lymn. auricularis* ayant vécu chacune dans un tube identique plongeant dans des volumes inégaux d'eau (100 et 1 150 centimètres cubes). Les coquilles sont sensiblement égales. Exp. 66 : du 7 janvier au 20 avril 1891.



Fig. 29. — *Lym. auricularis* ayant toutes deux vécu dans deux tubes de mêmes volume et superficie, plongeant dans des masses d'eau inégales : soit 50 et 500 centimètres cubes. Il y a un léger avantage, au point de vue des dimensions, pour la lymnée de gauche qui a vécu pourtant dans le tube plongeant dans la masse d'eau la plus restreinte. Exp. 39 : du 15 août au 2 novembre 1890.

l'emporte sur l'autre, c'est plutôt celle qui a vécu dans le tube plongeant dans le volume d'eau le plus restreint.

J'ai varié cette épreuve de la façon que voici. Dans un même vase plongeaient deux tubes identiques, l'un avec diaphragme de mousseline, l'autre bouché avec du liège recouvert de cire à cacheter. Dans chaque tube, une lymnée, et deux lymnées dans le vase, lequel contient 4 200 centimètres cubes. Remarquez que les dimensions des lymnées des tubes sont sensiblement identiques : la plus petite vient du tube bouché ; mais la différence est-elle très marquée ? Les deux lymnées du vase sont très belles (fig. 30). Dans ce cas, je n'ai fait plonger le tube bouché que pour assurer l'identité de température : et on voit qu'en somme l'importance du facteur chimique est peu considérable. La lymnée qui a pour toute provision les 50 ou 70 centimètres cubes de son tube, et celle qui partage chimiquement — avec deux autres — les 4 200 centimètres cubes du vase, sont sensiblement pareilles. D'où je conclus une fois encore que le rôle chimique de l'eau est peu de chose, dans mes expériences du moins, et dans les conditions où j'ai expérimenté.

J'ai utilisé une seconde méthode pour l'étude de la question dont il s'agit et, pour connaître l'influence de la nature de l'eau sur la croissance, j'ai dans plusieurs expériences fait vivre de jeunes lymnées dans de l'eau où d'autres avaient vécu avant elles. Je prenais deux vases identiques; dans l'un je mettais de l'eau pure,

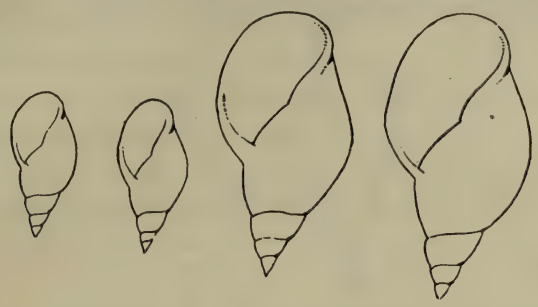

Fig. 30. — *Lym. stagnalis.* Les deux de gauche ont vécu dans deux tubes, l'un bouché, l'autre non bouché (voir le texte pour détails), plongeant dans un vase où vivaient deux autres lymnées, qui sont celles du côté droit (4 200 centimètres cubes dans le vase). Exp. 83 : du 22 avril au 20 juillet 1891.

dans l'autre, quantité égale d'eau où venaient de vivre, durant un temps et en nombre variables, d'autres lymnées. Si, dans un volume d'eau restreint, la lymnée reste petite, pour avoir ou bien excrété dans ce milieu des produits nuisibles, ou enlevé à celui-ci des éléments, il lui faudrait plus ample provision, il est infiniment probable que l'eau où ont vécu des lymnées sera nuisible à la croissance d'autres animaux de la même espèce.

Une première expérience, à laquelle se rapporte la figure 31,



Fig. 31. — *Lym. auricularis* ayant vécu dans des volumes égaux et de même superficie d'eau ordinaire (à gauche) et d'eau où ont déjà vécu des lymnées (à droite). Exp. 27 : du 19 juillet au 25 novembre 1890.

n'était point favorable à cette manière de voir. Elle dura du 19 juillet au 25 novembre 1890. Dans un vase je mis un litre d'eau pure, dans un autre, identique, je mis un litre d'eau où six lymnées venaient de se développer et de vivre trois mois durant. Toutes conditions étant identiques sauf celle de la nature de l'eau, je plaçai dans chaque vase une jeune lymnée, et quand je les retirai toutes deux quatre mois plus tard, je trouvai la lymnée de l'eau ancienne,

de l'eau ayant servi de milieu de croissance à d'autres lymnées, plus belle que la lymnée de l'eau pure.

Toutefois, ce résultat ne mérite pas de nous retenir longtemps; j'avais en effet mis originellement dans chaque vase deux lymnées : l'une s'est échappée du vase à eau ancienne, dès lors les conditions n'étaient plus les mêmes; puisque le nombre n'était pas le

Fig. 32. — *L. stagnalis* ayant vécu dans des volumes égaux, à superficie égale, d'eau ordinaire (à gauche) et d'eau où ont déjà vécu des lymnées (à droite). Exp. 56 : du 21 novembre 1890 au 7 février 1891.

même dans les deux vases, et la lymnée de l'eau ancienne se trouvait privilégiée. Ceci explique sans doute ses dimensions plus considérables. Au reste, les expériences ultérieures témoignent toutes en sens opposé. Au lendemain du jour où s'achevait celle qui vient d'être relatée, je recommençais (21 novembre 1890, pour achever le 7 février 1891), en utilisant comme eau ancienne de l'eau où avaient vécu trois lymnées, d'avril à novembre. Je pris un litre de cette eau (sur les 1 200 centimètres cubes où avaient vécu ces lymnées), et un litre d'eau pure : dans chacun des vases — identiques d'ailleurs — je plaçai une *Ly. stagnalis*. La figure 32 montre le résultat : l'animal qui a vécu dans l'eau ancienne est plus petit que l'autre.

La figure 33 montre le même fait, et un autre encore. Dans l'expé-



Fig. 33. — A droite, lymnées ayant vécu dans de l'eau ordinaire et dans de l'eau de lymnées de date récente; à gauche, lymnées ayant vécu dans de l'eau mélangée d'excréments de lymnées, et dans de l'eau de lymnées ancienne. Exp. 64 : du 25 novembre 1890 au 20 avril 1891.

rience à laquelle elle se rapporte, j'avais quatre vases identiques renfermant même quantité d'eau, mais la nature de celle-ci variait

d'un vase à l'autre. Dans l'un, j'avais de l'eau pure, ordinaire; dans le second, de l'eau ancienne empruntée à 1 800 centimètres cubes d'eau où six lymnées avaient vécu sept mois durant; dans le troisième, de l'eau ordinaire où j'avais ajouté le dépôt, principalement formé d'excréments, trouvé au fond de l'eau ancienne; dans le quatrième, de l'eau ayant déjà servi d'eau ancienne dans l'expérience résumée par la figure 31, et qui se trouvait être dès lors doublement ancienne en quelque sorte. On constate peu de différence entre la lymnée de l'eau pure et celle de l'eau ancienne; mais les lymnées ayant vécu dans l'eau additionnée d'excréments et dans l'eau très ancienne sont sensiblement plus petites, et assez

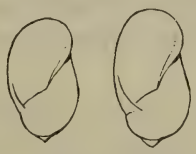

Fig. 34. — *Ly. auricularis*. Celle de gauche a vécu dans de l'eau ordinaire où on a jeté le dépôt excrémentitiel trouvé au fond d'un vase où avaient vécu d'autres lymnées; celle de droite a vécu dans de l'eau ordinaire. Exp. 58 : du 21 novembre 1890 au 30 janvier 1891.

semblables l'une à l'autre. L'addition d'excréments exerce évidemment une influence défavorable sur la nature de l'eau, et ceci tendrait à montrer que si l'eau ayant servi à élever des lymnées est défavorable à la croissance d'autres lymnées, cela tient plus à ce que les animaux excrètent qu'à ce qu'ils absorbent.

Au reste, je n'ai pas assez fait d'expériences pour trancher la question et ce n'est là qu'une simple indication. Les autres

Fig. 35. — Les deux lymnées (*L. auricularis*) de gauche ont vécu dans de l'eau ordinaire; les deux de droite dans de l'eau ancienne. Exp. 121 : du 15 octobre 1891 au 2 juin 1892.

recherches ont donné des résultats analogues. Dans la figure 34, il s'agit encore d'animaux ayant vécu dans l'eau ordinaire et dans de l'eau additionnée d'excréments de lymnées : on voit que ces derniers exercent une influence défavorable. Dans la figure 35, il s'agit de la comparaison des effets de l'eau ordinaire et de l'eau ancienne : la paire de gauche a vécu dans l'eau neuve, et la paire de droite dans l'eau ancienne : la différence est sensible, et toute au désa-

vantage des lymnées de l'eau ancienne. Par contre, dans la figure 36, nous avons le résultat d'une expérience identique, et la différence est insignifiante (c'est la coquille de droite qui vient de l'eau ancienne). Ceci nous indique que si la présence antérieure de lymnées dans l'eau servant de milieu d'expérience exerce une influence sur les dimensions des autres lymnées qui s'y trouvent ensuite placées, cette influence a ses degrés. Il y a d'intéressantes recherches à installer sur ce point, je compte les poursuivre, mais il ne paraît pas nécessaire d'attendre la solution pour achever l'étude de la question posée ici.

En somme, les expériences relatives à l'influence que peut exercer l'eau, chimiquement, semblent établir que cette influence est nulle dans les conditions où mes expériences ont été faites. En effet,

Fig. 36. — *L. stagnalis* ayant vécu, celle de gauche dans de l'eau ordinaire, celle de droite dans de l'eau ancienne (où une seule lymnée a vécu du 11 mai au 3 décembre 1891). Exp. 131 : 4 décembre 1891 au 2 juin 1892.

dans les expériences faites par la première des deux méthodes dont il vient d'être parlé, le résultat a été le même, que la quantité d'eau extérieure au tube ou à la cage fût considérable, ou petite, qu'elle fût de 100 ou 4 200 centimètres cubes par exemple, et cela malgré le soin pris de mélanger chaque jour de façon totale l'eau du tube ou de la cage, avec l'eau du vase extérieur.

Ce n'est point à dire qu'une influence chimique ne puisse exister, et en vérité les expériences faites avec la seconde méthode prouvent nettement que cette influence existe, à des degrés variables sans doute, mais parfois de manière très nette. Mais pour apercevoir cette influence il faut des conditions spéciales, il faut employer de l'eau où ont déjà vécu des lymnées en quelque abondance ou durant un temps assez long. Il paraît donc légitime de conclure que l'influence chimique, malgré sa réalité, ne joue point de rôle dans mes expériences ordinaires, et que si les lymnées placées dans des volumes d'eau restreints deviennent petites, le nanisme est dû non point à une altération quelconque de l'eau déterminée

par la présence même de l'animal, mais bien à la petitesse de l'habitat. Du moment où dans une même eau, *également altérée*, la lymnée qui dispose du plus grand espace devient invariablement plus belle que la lymnée comprise dans le petit espace, la différence ne peut être attribuée à l'altération de l'eau : il faut invoquer un autre facteur.

Résumé et discussion des résultats.

Il faut maintenant récapituler les faits énumérés jusqu'ici, et ensuite les raccorder entre eux, en cherchant une explication qui concorde avec chacun d'eux, en cherchant une interprétation commune.

Si, partant du fait général reconnu par Semper, que la décroissance du volume d'eau mis à la disposition des lymnées entraîne une diminution des dimensions de celles-ci, on s'efforce de faire la part des différents facteurs capables d'intervenir dans le problème, en variant les conditions de l'expérience, et surtout en isolant ces facteurs, de façon à faire varier chacun d'eux, seul, tour à tour, on arrive à reconnaître les points que voici.

1° L'influence de la *température*, bien mise en lumière par Semper, peut être éliminée de façons variées : par l'emploi d'étuves à température constante, par l'emploi de cuves à eau où plongent les vases en expérience, ou encore, comme je l'ai fait, en n'ayant qu'un seul vase, une seule masse d'eau, dans laquelle on taille des compartiments inégaux au moyen de cages ou de tubes comme il a été indiqué plus haut. Dans ce dernier cas, les variations thermiques ne sont pas exclues, mais du moins elles sont simultanées et identiques en valeur. Il convient d'ajouter qu'au reste, selon toute vraisemblance, les variations thermométriques n'ont d'importance réelle, que si elles dépassent certains extrêmes, et mes expériences ayant été faites presque toutes dans des conditions excluant les dites variations extrêmes, je n'ai pas à m'occuper de ce facteur. J'ajouterai d'ailleurs que je n'en tiendrais guère compte, en l'absence de toutes précautions spéciales, en raison du fait qu'au total ayant répété chaque catégorie d'expériences dans les conditions extérieures les plus variées que puisse offrir notre climat, le résultat a été de façon constante le même.

2° L'influence de la *quantité des aliments* a été éliminée en assurant invariablement aux lymnées en expérience un excès d'herbes alimentaires.

3° Il n'y a pas à s'occuper de l'influence de l'*aération*. Les lymnées sont des animaux pulmonés : la quantité d'air dissoute dans l'eau n'a pas pour eux l'importance qu'elle a pour des animaux à branchies; au surplus l'aération de l'eau est excellente à en juger par l'état des plantes qu'elle renferme, et la couche d'air au contact de l'eau, à supposer même, ce qui est inadmissible, qu'elle ne soit point renouvelée par mélange avec l'atmosphère ambiante, forme un milieu respirable excellent, comme je l'ai montré en empêchant son mélange avec l'air extérieur durant plusieurs mois consécutifs.

Voilà déjà trois facteurs éliminés, dont il n'y a point à tenir compte. J'en viens maintenant aux faits importants, aux faits qu'il convient de raccorder par une commune explication.

1° Les dimensions des lymnées varient avec les variations de *volume*. Si l'on augmente le volume — sans rien changer aux autres facteurs, — on voit augmenter les dimensions des lymnées. Ceci est vrai dans certaines limites seulement, comme l'avait vu Semper : en dehors de celles-ci l'accroissement de volume est sans influence appréciable.

2° Les dimensions des lymnées augmentent à mesure qu'augmente la *superficie* — dans certaines limites, et non indéfiniment —. L'augmentation est plus prononcée que dans le cas d'accroissement de volume, et elle se présente même dans le cas où, augmentant la superficie, *on diminue en même temps le volume*.

3° Les conditions de volume et de superficie étant identiques, les lymnées sont plus petites quand le *nombre* en est accru; les habitants sont plus petits quand ils sont plus nombreux.

4° Si l'on fait vivre deux lymnées dans des volumes inégaux, qui communiquent sans cesse, et sans cesse se mélangent, d'une même masse d'eau, de façon à exclure l'hypothèse d'une altération chimique plus grande du petit que du grand volume d'eau, la lymnée vivant dans le volume le plus petit demeure la plus petite.

On peut donc produire expérimentalement le nanisme des lymnées, en diminuant le volume, ou la superficie de leur habitat; en augmentant le nombre des lymnées, ce qui revient encore à diminuer le volume ou la superficie; on le peut aussi, comme je l'ai

indiqué plus haut, en les faisant vivre dans de l'eau où d'autres lymnées viennent de vivre quelque temps.

Mais, dans ces différents cas, que fait-on? par quel procédé détermine-t-on le nanisme?

C. Semper a déjà répondu, comme nous l'avons vu, en invoquant une influence chimique : je n'ai pas à rappeler ici les détails de son interprétation. Mais celle-ci peut-elle s'accorder avec les faits qui viennent d'être résumés?

Il n'y a pas de difficulté à l'accorder avec l'influence du volume. On conçoit en effet que, dans l'hypothèse de Semper, le volume doit jouer le rôle prépondérant. Pas de difficulté non plus à l'accorder avec les expériences montrant l'influence défavorable de l'eau ancienne, ni avec les expériences d'où ressort l'influence défavorable du nombre plus grand. Par contre, on ne voit pas comment expliquer, par cette hypothèse, le rôle considérable de la superficie; on ne voit pas comment accorder avec elle ce fait que les dimensions des lymnées accroissent avec la superficie de l'habitat, même si l'on réduit en même temps le volume de ce dernier. A volume égal, il devrait y avoir croissance égale : et l'expérience montre qu'à volume égal, il n'y a croissance égale que si la superficie est la même : si la superficie augmente, la croissance est plus intense, même au cas où le volume se réduit de façon notable. Enfin, l'interprétation de Semper ne peut s'accorder avec le résultat des expériences faites par la méthode des cages. Voici en effet une seule et même masse d'eau, dont l'aération et la température sont identiques. On y découpe deux domaines inégaux en volume et superficie; mais dans les deux les aliments abondent et pour que dans les deux le milieu chimique soit identique il y a communication constante, à travers les mailles de la mousseline dont sont faites les cages, entre l'eau des deux domaines. Mieux encore, pour assurer le mélange complet, et l'identité de milieu, les deux sont chaque jour fondus en un. Il paraît bien difficile, dans ces conditions, que des différences sérieuses de milieu chimique se puissent produire, et dès lors, comme les différences de dimensions persistent, comment les attribuer à une cause chimique qui semble absolument éliminée?

Je ne vois pas non plus qu'on puisse accorder l'interprétation de Semper avec cet autre fait, que dans deux cages identiques plongeant dans des quantités très différentes d'eau, les dimensions des

lymnées restent les mêmes. L'une a à sa disposition une masse d'eau considérable (au point de vue chimique), l'autre n'en a qu'une petite : et pourtant les deux sont pareilles. Je ne voudrais pourtant pas repousser de façon absolue l'hypothèse chimique. Ce n'est pas que l'idée de Semper paraisse acceptable, mais un facteur chimique doit jouer un rôle dans certains cas. L'eau où ont déjà vécu des lymnées est mal adaptée à la croissance d'autres lymnées : cela ressort de l'expérience même, et on conçoit que cette eau, appauvrie de certains sels, enrichie de substances probablement nuisibles, doive constituer un habitat défectueux.

C'est probablement par l'altération de l'eau qu'il convient d'expliquer l'influence défavorable du nombre. Cette altération est chose positive, puisque dans l'eau ancienne les lymnées croissent de façon défectueuse, puisque encore l'addition des excréments à de l'eau ordinaire confère à celle-ci des propriétés défavorables en ce qui concerne la croissance. De là à admettre que cette altération est la cause de l'influence défavorable du nombre, il n'y a qu'un pas, sans doute : mais il y en a un, et pour le franchir il faudrait des expériences qui me font encore défaut pour le présent. Une influence chimique — d'un tout autre ordre que celle à laquelle pense Semper — est donc possible dans certains cas; mais elle ne l'est pas dans tous. Un facteur chimique n'expliquerait en effet pas l'influence de la superficie, et toute une série d'expériences va directement à l'encontre de cette hypothèse, comme à l'encontre de celle de Semper.

L'interprétation de Semper paraît donc devoir être totalement écartée. D'autre part, l'idée que l'altération de l'eau peut jouer un rôle ne suffit point : cette hypothèse n'explique pas tous les faits.

Conclusions.

S'il faut donc proposer une interprétation, je dirai que le nanisme des lymnées, dans les conditions où je l'ai provoqué et étudié, me paraît surtout dû à l'absence d'exercice et de mouvement. Dans un milieu restreint, les déplacements sont plus rares et plus faibles, étant donné par surcroît qu'ils ne sont guère nécessaires, les aliments étant sous la main, et nul ne contestera l'importance du mouvement pour la croissance et le développement.

Cette interprétation s'accorde avec le fait de l'influence du volume; elle s'accorde avec le fait de l'influence de la superficie; elle s'accorde avec le fait que les lymnées atteignent les mêmes dimensions dans les cages pareilles plongeant dans des masses d'eau très inégales. Reste l'influence du nombre. En bonne logique, peut-on dire que dans un même habitat, trois lymnées, par exemple, ont chacune trois fois moins d'espace, ou plus généralement, ont-elles moins d'espace à leur disposition qu'une seule? Dans une même chambre, trois hommes ont-ils moins de place pour se mouvoir qu'un seul, étant admis d'ailleurs dans l'un et l'autre cas que le volume des lymnées et des hommes est négligeable par rapport à celui du vase ou de la chambre, et que ni les lymnées ni les hommes ne peuvent se gêner mutuellement par l'espace qu'ils occupent? La réponse ne me paraît pas difficile à donner. En théorie, il ne semble pas que le nombre doive apporter un obstacle physique au mouvement, dans les conditions sus-énoncées bien entendu. Mais il peut y avoir et il y a une influence morale. On se promènera moins et moins vite dans une rue fréquentée que sur une avenue large et solitaire; sur le pont du navire garni le jour de passagers immobiles, et par cela même point gênants, on ne fera pas les promenades qui sont le plaisir de la soirée, une fois la place déblayée. Mais que peut être cette influence morale dans le monde des lymnées? Le problème est embarrassant, et je n'ose décider si la présence de deux lymnées gêne ou ne gêne pas les pérégrinations de la troisième. Autrement, l'influence du nombre s'accorderait bien avec l'interprétation proposée : augmenter le nombre reviendrait à diminuer l'espace, et dès lors rien de plus naturel que de voir diminuer les dimensions à mesure qu'augmente la quantité des individus. Toutefois l'hypothèse semblera hasardeuse, encore que très discutable. Faudrait-il donc invoquer un facteur d'ordre chimique, tout autre d'ailleurs que celui qu'a proposé Semper? Un fait très net, dans toutes les expériences où j'ai mis dans un même vase plusieurs lymnées, consiste en ce que, parmi celles-ci, il s'en trouve toujours une ou deux qui acquièrent des dimensions sensiblement supérieures à celles des autres. S'il y avait une influence chimique, elle s'exercerait également sur toutes, au lieu qu'il est permis de supposer que l'influence « morale » de la présence de plusieurs lymnées agit moins sur les unes que sur les autres. Nous voyons chaque jour, dans le monde

moral, dans le monde intellectuel, que les influences générales ambiantes dont l'action sur la majorité est très nette, sont sans prise sur quelques individus d'exception.

J'ai fait remarquer en passant l'influence plus grande de la superficie, comparée à celle du volume, qui demeure relativement médiocre. Ceci s'explique par le fait, que chacun observera aisément, de la préférence des lymnées pour les parties superficielles de leur prison. Elles ne voyagent guère dans les parties profondes, et c'est le pourtour supérieur qui constitue leur promenoir accoutumé. Dès lors, quand la superficie diminue, le promenoir se rétrécit bien plus que lorsque c'est le volume qui décroît.

Par contre, l'accroissement de volume, s'il n'est accompagné d'une augmentation de superficie, ne change guère l'étendue de l'espace où a coutume de se mouvoir l'animal : et on comprend que l'augmentation de volume soit moins avantageuse que l'augmentation de superficie. Celle-ci demeure le fait le plus propice à la croissance de l'animal, même si cette augmentation de superficie s'accompagne d'une réduction de volume, comme nous l'avons vu.

J'aurai à revenir sur l'interprétation des faits qui précèdent; il y a évidemment un point à élucider au sujet de l'influence du nombre. Des expériences nouvelles, en cours actuellement, décideront; mais j'ai pensé pouvoir donner dès maintenant les faits déjà acquis, car c'est par eux qu'il faut commencer, et ce sont la base nécessaire.

LE PLACENTA DES CARNASSIERS

Par Mathias DUVAL

PLANCHES IV et V.

(*Suite* [1].)

E. — *La bordure verte du placenta.*

En étudiant les premières phases de la fixation de l'ectoderme à la muqueuse utérine, nous avons signalé les dispositions particulières que présentaient dès le début les bords de la ceinture placentaire et nous avons désigné alors cette partie sous le nom de *future région de la bordure verte*. Pendant les phases de formation de l'angioplasmode, puis pendant son remaniement, nous avons laissé de côté cette région des bords du placenta, afin d'en reprendre plus tard l'étude d'une manière continue et distincte. C'est ce qu'il nous reste à faire maintenant. Cet exposé comprendra trois paragraphes : 1° la *bordure verte*; 2° la région de transition entre cette bordure verte et la région polaire de l'œuf; nous étudierons cette partie sous le nom de *bords du placenta maternel*; 3° certaines *poches vertes* qui peuvent se développer en plein placenta fœtal, faire saillie en un point quelconque de sa surface, et dont l'étude, chez le chien, jettera un grand jour sur l'interprétation de formations semblables développées d'une manière constante chez d'autres carnassiers.

1° *Bordure verte.*

Dans les stades de fixation de l'œuf, nous avons vu (fig. 13, pl. I; fig. 18, pl. II), dès le treizième jour, puis aux vingt-deuxième et vingt-troisième jour (fig. 28, 39, 40), que la région de la bordure verte était caractérisée en ce que, tandis que les parties utérines

1. Voir le *Journal de l'Anat. et de la Physiol.*, numéros de mai-juin, de juillet-août, de novembre-décembre 1893.

subissaient à ce niveau les mêmes transformations que dans les régions placentaires (formation de la couche des capillaires, de la couche des détritus glandulaires, etc.), l'ectoderme fœtal, au lieu d'adhérer d'une manière continue à la surface maternelle, ne s'y fixait que par places, formant des arcades, au niveau desquelles il ne touchait pas la surface utérine, et entre lesquelles il donnait naissance à des végétations qui, comme autant de piliers, venaient s'attacher sur la muqueuse utérine. Au vingt-deuxième jour, nous avons étudié la constitution de ces piliers, et de ces arcades formées de plusieurs couches de longues cellules cylindriques (fig. 29 à 32); nous avons vu que les cellules des piliers venaient adhérer par leurs extrémités libres à la surface des formations maternelles, tandis qu'au niveau des arcades, cette surface maternelle, représentée, après disparition complète de l'épithélium utérin, par la couche des capillaires, était complètement à nu, l'ectoderme fœtal ne venant pas ici, comme dans le placenta proprement dit, prendre la place de l'épithélium utérin. Une conséquence déjà signalée de ces dispositions (fig. 40, pl. III), au vingt-troisième jour, c'est que la couche des capillaires, aussi bien et même plus développée dans cette région que dans le champ général du placenta, n'étant limitée, maintenue par rien, trouvant le vide devant elle, s'épanouit librement, déborde sous la forme d'une masse mousseuse, dont les petits vaisseaux se déchirent et donnent issue au sang qui vient remplir les espaces limités par les arcades ectodermiques. D'où cette conclusion que *la bordure verte a pour origine une hémorragie maternelle entre la surface utérine et l'ectoderme, hémorragie enkystée par les replis ou arcades de l'ectoderme à ce niveau.* En poursuivant l'étude de la bordure verte pendant les stades de formation et de remaniement de l'angio-plasmode nous ne ferons que confirmer cet énoncé en en précisant les détails.

La figure 49 (pl. IV) nous montre ce qu'est la bordure verte au commencement de la formation de l'angio-plasmode (vingt-cinquième jour, voir dans la fig. 44 l'ensemble d'une coupe longitudinale d'un renflement de gestation à cet âge). En partant de l'extrémité gauche de la figure nous quittons l'angio-plasmode au niveau d'une dernière villosité ectodermique creuse (VC), et nous voyons, conformément aux dispositions antérieures ci-dessus rappelées, l'ectoderme (*ex*) se soulever en deux arcades, séparées par des piliers (*a* et *b*). Au niveau de ces piliers se présente une disposition

nouvelle à signaler : l'ectoderme épaissi qui les forme prend la constitution plasmodiale ; les limites des cellules cessent d'être distinctes à mesure qu'on passe des couches profondes aux couches superficielles de l'ectoderme, et ce sont des prolongements plasmodiaux qui viennent se fixer au terrain maternel en s'insinuant entre les capillaires. Désormais ces piliers de fixation ont des attaches relativement solides. Quant au mode de fixation, il reproduit ce qui se passe dans le reste du placenta, c'est-à-dire que nous retrouvons ici l'image exacte de ce que nous avons décrit, dans le placenta en général, sous le nom de *saillies ectodermiques intercapillaires*. Seulement, tandis que dans le placenta ces saillies ectodermiques intercapillaires seront l'origine d'une puissante formation, l'angio-plasmode, elles se borneront ici à fixer l'ectoderme, et à cet effet elles se développeront de manière à affecter en fin de compte la disposition de ce que nous avons appelé *villosités creuses ectodermiques*.

C'est ce que montre bien l'étude de la bordure verte au trente-deuxième jour, alors que l'angio-plasmode est constitué. Pour cette étude nous avons disposé une série de figures qui nous permettent de passer successivement des vues d'ensemble à celles de détails de plus en plus grossis. La fig. 53 nous montre, dans l'ensemble du placenta, la situation de la bordure verte sur le bord de la ceinture placentaire actuellement très épaisse, très saillante ; l'allantoïde (AL) arrive maintenant presque au niveau de la bordure verte (comparer avec l'état des choses au vingt-sixième jour ; fig. 50, pl. IV). Cette région de la bordure verte a été reprise, à grossissement de vingt-deux fois, dans la fig. 54 : en 1 et 2 sont des séries d'arcades, et on voit qu'à cette époque les attaches de leurs piliers ne sont guère solides, car ces piliers ont été détachés ; mais on trouve sur la série des pièces quelques places où les implantations des piliers ont contracté des adhérences plus profondes et plus fortes ; c'est un de ces points qui a donné la fig. 55, à un grossissement de 80 fois. Ici les piliers ne sont plus de simples épaississements de l'ectoderme, mais dessinent des plis ectodermiques dans lesquels pénètrent des prolongements mésodermiques allantoïdiens. Des trois piliers représentés sur cette figure, les deux extrêmes sont formés à leur bout d'implantation par une simple masse plasmodiale émettant des prolongements intercapillaires ; il est évident que de telles adhérences sont fragiles, se disloquent facilement, et

ne sont que rarement conservées intactes sur les coupes; mais le pilier moyen, bien plus développé, a pénétré profondément dans la couche des capillaires maternels, a traversé cette couche, est arrivé au niveau de la couche des détritus glandulaires, où il s'est légèrement dilaté, s'épanouissant en une arcade ectodermique (comparer avec AE dans la fig. 52). Il adhère alors à la couche des capillaires par toute l'étendue de ses faces latérales d'où partent de nombreux prolongements plasmodiaux, identiques aux saillies ectodermiques intercapillaires, qui ailleurs donneraient lieu à la formation de l'angio-plasmode. En un mot, le pilier en question a pris complètement la disposition des villosités ectodermiques creuses précédemment étudiées dans les autres régions. Nous verrons que plus tard tous les piliers prennent cette disposition.

Qu'on nous permette ici une courte parenthèse. Puisque les villosités ectodermiques creuses sont, dans les autres régions, des formations primitives, pourquoi, pourrait-on nous dire, ne pas admettre qu'ici aussi semblables villosités se développent dès le début, et pourquoi démontrer ainsi, laborieusement, qu'elles résultent, dans la bordure verte, de la transformation de petits piliers plasmodiaux, d'abord pleins, qui se creusent ensuite, à mesure qu'ils pénètrent plus profondément. Nous répondrons que nous décrivons ce qui est, et non ce qui pourrait être; que jusqu'après le vingt-sixième jour (fig. 44, 49, 50), nous ne trouvons pas de villosités ectodermiques creuses dans la région de la bordure verte, mais seulement les petits piliers plasmodiaux précédemment décrits; que, au trente-deuxième jour, nous trouvons encore un grand nombre de ces petits piliers, mais déjà légèrement creusés, et seulement quelques véritables villosités ectodermiques creuses bien caractérisées; et comme nous voyons, encore, sur d'autres coupes que celle représentée dans la fig. 55, des formes de transition entre les deux, nous ne pouvons faire autrement que de décrire ces transformations, quoique les choses eussent été bien plus simples à exposer en admettant que dès le début la région de la bordure verte possède des villosités ectodermiques creuses.

Pour en finir avec l'étude de l'ectoderme de la bordure verte au trente-deuxième jour, portons encore notre attention sur les fig. 56 et 57. La fig. 56 représente, à un grossissement de 325 fois, le plasmode du pilier S de la fig. 55; en V, V, sont deux vaisseaux maternels de la couche des capillaires, entre lesquels et

aux parois desquels adhèrent les prolongements ou racines plasmodiales du pilier. — La fig. 57 représente les cellules épithéliales des arcades que décrit l'ectoderme en allant d'un pilier à l'autre. Ces cellules sont cylindriques, longues; le protoplasma est accumulé en masse compacte avec le noyau, à la base de la cellule; le reste du corps de la cellule est formé d'un protoplasma plus clair, réticulé, et dont les mailles sont remplies de globules rouges, pâles et plus ou moins déformés; ce sont des globules sanguins maternels que ces cellules ont puisés dans les cavités de la bordure verte.

Ceci nous amène à parler du *contenu des cavités de la bordure verte*, et de ces cavités elles-mêmes.

Par le fait de l'établissement d'adhérences solides des piliers au terrain maternel, la bordure verte est maintenant constituée par une série de cavités (fig. 55) qui occupent, dans cette région de la ceinture placentaire, le même niveau, la même place occupée par les lobules d'angio-plasmode dans les autres régions. Ces cavités, plus ou moins régulièrement hémisphériques sur la coupe, communiquent les unes avec les autres, et forment ainsi tout le long des deux bords du placenta zonaire un *canal godronné*, caractéristique du placenta du chien. Les parois en sont formées, sur leur plus grande étendue, par l'ectoderme fœtal, et, d'un côté seulement, en bas, par une partie maternelle, par la couche des capillaires. Mais cette couche de capillaires exubérants a des limites diffuses à sa surface; les capillaires y sont déchirés, et par leurs parois ouvertes (fig. 49, pl. IV) le sang maternel se répand dans les cavités du canal godronné. Dès le début (fig. 28 et 39, pl. III) nous avons signalé la présence de cette hémorragie; sur les coupes on trouve alors du sang extravasé reconnaissable à ses globules rouges, et la pièce, examinée à l'œil nu, ou à un très faible grossissement, présente en effet à ce niveau des taches d'un rouge caractéristique. Cependant déjà à ce moment on trouve, au milieu des amas de globules, un certain nombre de cristaux d'hémoglobine réunis par groupes. Plus tard, et tel est déjà l'état des choses au trente-deuxième jour, le contenu des cavités du canal godronné prend une belle couleur verte, et alors le nom de bordure verte est justifié. A l'examen microscopique on trouve une masse rrégulière de cristaux de sang, et de grains amorphes, le tout parsemé de globules sanguins intacts et fortement coloré en vert; le sang extravasé, auquel viennent incessamment se joindre de nouvelles extravasations, a donné lieu à des pro-

duits particuliers de transformation de l'hémoglobine. Dans la partie historique de cette étude nous donnerons quelques détails sur ces composés sur lesquels nous n'étions pas en état de faire des recherches personnelles. Tout ce que nous avions à constater, c'est la situation anatomique et l'origine du sang extravasé et des cristaux qui en dérivent [1].

Tel est l'état de la bordure verte au trente-deuxième jour, c'est-à-dire alors que la formation plasmodiale est achevée dans le reste du placenta (voir les deux lobules d'angio-plasmode comparativement représentés dans l'extrémité gauche de la fig. 55). Mais il va sans dire que, au niveau de la bordure verte, les diverses couches utérines ont subi les mêmes transformations que dans le reste du placenta ; la couche spongieuse s'est développée en grandes cavités, entre lesquelles sont des cloisons qui méritent, comme ailleurs, le nom de lamelles mésentériformes ; au-dessus s'est formée la couche compacte ; et au-dessus de celle-ci, et à ses dépens, la couche des détritus glandulaires (fig. 50, 53 et 54). La couche des capillaires, sus-jacente, se comporte seule autrement que dans le placenta proprement dit : au lieu de devenir l'un des éléments d'une formation angio-plasmodiale, elle reste à l'état de couche de capillaires, mais elle diminue graduellement d'épaisseur, ses zones superficielles se disloquant par rupture et résorption des parois vasculaires ; elle se fond peu à peu pour mêler ses débris au sang et aux dérivés d'hémoglobine qui remplissent les cavités de la bordure verte.

Si du stade de formation de l'angio-plasmode nous passons à son stade de remaniement, les changements que nous constatons dans la bordure verte sont ceux qu'il était facile de prévoir, d'après le processus que nous savons se produire dans les formations maternelles à ce stade. Ces processus aboutissent à la résorption de toutes les couches maternelles sus-jacentes à la couche spongieuse, d'où résulte cette disposition qui fait que les formations fœtales reposent sur les extrémités supérieures des lamelles mésentériformes. Mêmes transformations et mêmes résultats se constatent au niveau de la bordure verte. La fig. 65, au trente-septième jour, nous montre que tous les piliers plasmodiaux de la bordure verte se sont transformés en villosités ectodermiques creuses ; mais l'épithète de creuses ne leur convient déjà plus, puisqu'elles sont remplies par

1. H. Meckel (*Deutsch Klinik*, 1852, p. 466) désigne sous le nom d'*hématochlorine* la matière colorante des bords du placenta des carnivores.

des masses mésodermiques vasculaires venues de l'allantoïde; nous la leur appliquons cependant encore une fois pour rappeler et leurs dispositions primitives et leurs rapports avec les autres formations analogues dans le reste du placenta. Les cavités de la bordure verte, ou cavités du canal godronné (BV, BV, fig. 65) sont actuellement arrondies, plutôt qu'hémisphériques (comparer avec la fig. 55) et elles sont limitées en bas (du côté maternel) par ce qui reste encore des diverses couches maternelles en voie de résorption, et essentiellement par les débris de la couche des détritus glandulaires. En effet la masse spongieuse des capillaires maternels a disparu, et il n'en reste plus que les canaux capillaires qui traversent les détritus glandulaires. Ces détritus (en D, D, au-dessous de BV; fig. 65) forment encore des masses assez notables, disposées au bout des lamelles mésentériformes, et en connexion de chaque côté avec la partie correspondante des villosités ectodermiques, c'est-à-dire avec les arcades ectodermiques; on voit bien sur la fig. 65 que ces arcades ectodermiques profondes de la bordure verte font suite, comme plan d'ensemble, aux arcades ectodermiques (AE) des autres régions du placenta. Quant au contenu des cavités de la bordure verte, ce sont toujours des globules rouges et des dérivés, cristallisés et amorphes, de l'hémoglobine; la couleur de ce contenu devient de plus en plus verte, et sa masse a augmenté de telle sorte que les cavités en question en sont distendues, gonflées comme un canal godronné qui serait fortement insufflé. Dans la fig. 65, non plus que dans les précédentes ni les suivantes, nous n'avons représenté ce contenu, le dessin gagnant en clarté à figurer par des vides blancs ces cavités, comme du reste nous avons toujours laissé en blanc la lumière des vaisseaux fœtaux ou maternels.

Au trente-huitième jour (fig. 66) on peut dire que l'évolution de la bordure verte est achevée, quoique ses dimensions soient encore relativement peu considérables, par comparaison avec ce qu'elles seront à la fin de la gestation, où un très gros cordon vert, à saillies ou godrons multiples, borde chaque côté de la ceinture placentaire. En effet, au trente-huitième jour cette bordure verte a acquis sa constitution définitive, et elle ne se modifiera plus que par l'augmentation de son volume et le plissement de ses parois. En comparant la fig. 65 et la fig. 66 on voit que la seule modification survenue est l'achèvement de la résorption du détritus glandulaire; précédemment (fig. 65) la coupe de chaque cavité du canal godronné pouvait

être comparée à celle d'une bourse dont l'ouverture, dirigée en bas, contenait le détritus glandulaire ; maintenant, par la disparition de ce détritus, la bourse s'est presque fermée, par rapprochement des bords de son ouverture, laquelle n'est plus qu'un étroit canal par lequel les capillaires de la lamelle mésentériforme débouchent dans la bourse. C'est ce canal, ce reste d'ouverture, qui mérite de nous arrêter un instant.

On voit deux canaux de ce genre représentés en 1 et 2 sur la figure 66. Or, en allant, sur cette figure, de gauche à droite, on tombe, après le point 2, sur le point 3, qui n'est autre chose que la *lame basale* d'un lobule de canalicules labyrinthiques. L'examen de cette figure, et les notions que nous avons acquises sur les *lames basales*, montrent qu'il n'y a pas de différence morphologique à faire entre les lames basales placentaires et les parties que nous venons de désigner provisoirement comme canaux donnant passage aux vaisseaux qui, de la lamelle mésentériforme, vont s'ouvrir dans les cavités de la bordure verte. Nous dirons donc d'une part *lames basales des lobules placentaires* (3, fig. 66) et d'autre part *lames basales des cavités de la bordure verte*. La constitution est la même pour les unes que pour les autres, et peut être étudiée sur les mêmes figures. Ainsi les figures 69 et 71 nous ont servi pour l'étude des lames basales placentaires proprement dites, alors qu'en réalité elles représentent les lames basales de la bordure verte. Nous ne reviendrons pas, sauf pour un point, sur l'analyse détaillée de ces figures. Renvoyant à la description qui en a été précédemment donnée pour les lames mésentériformes, pour leur épithélium, pour l'état de dégénérescence, d'atrophie et de résorption graduelle de cet épithélium dans la région où se fait son contact et son adhérence avec le plasmode fœtal, nous insisterons seulement sur ce fait que les vaisseaux de la lamelle mésentériforme, suivis de cette lamelle vers le placenta fœtal, après avoir été un instant soutenus de chaque côté par le plasmode de la lame basale, s'ouvrent tout à coup dans la cavité de la bordure verte (voir, sur la figure 71, le vaisseau V, et la flèche qui lui fait suite; voir également les petites flèches dans la figure 67).

Ainsi le sang maternel vient se répandre dans des cavités qui sont tapissées par un épithélium (ectoderme à longues cellules cylindriques, voir fig. 57, pl. V), et, si ces cavités étaient au début irrégulières, donnant l'idée d'une disposition accidentelle, d'un

décollement ou d'une connexion insuffisante entre les tissus fœtaux et les tissus maternels, elles prennent dès le milieu de la gestation une disposition et des connexions régulières et bien définies. Ce sont alors des poches épithéliales bien circonscrites (BV, BV, fig. 65 et 66) qui reçoivent le sang maternel par les orifices de vaisseaux disposés dans des lames basales, exactement comme les canaux qui amènent ce même sang dans les lobules placentaires ou complexus de lamelles labyrinthiques. Une pareille disposition est absolument paradoxale par rapport aux notions générales d'histologie; elle ne l'est pas dans l'histoire comparée du placenta. Nos études sur le placenta des rongeurs nous ont amené, comme conclusion, à cette formule, que le placenta fœtal est une hémorragie maternelle circonscrite et encapsulée par des éléments fœtaux ectodermiques. Cette formule est également celle qui résume, avec la schématisation la plus exacte, tout ce que nous venons de voir sur l'évolution et la constitution définitive de la bordure verte. Dans l'un comme dans l'autre cas, le sang maternel est reçu dans des cavités ou parois édifiées par l'ectoderme, et se trouve en contact immédiat avec ces parois ectodermiques, par le fait de la disparition des parois des capillaires dans lesquels il circulait primitivement. Deux différences seulement sont à noter. D'une part, dans le placenta des rongeurs, ces cavités ectodermiques, étroites et canaliculées, sont limitées par du plasmode, tandis que dans la bordure verte du placenta du chien, ces cavités, larges et de forme globuleuse, sont limitées par des cellules épithéliales distinctes; mais ce fait est accessoire, puisque, au niveau de l'ouverture inférieure de ces cavités, on voit (fig. 71, de FV à V, et en 2) les formes graduelles de transition entre les cellules épithéliales en question et le plasmode de la lame basale. D'autre part, dans les canaux de plasmode ectodermique des rongeurs, le sang maternel circule activement, régulièrement, comme circule le sang dans un organe quelconque où il préside aux échanges réguliers de la nutrition et de la respiration, tandis que, dans les cavités de la bordure verte, si le sang circule, ce n'est que d'une manière très lente et irrégulière; il ne nous a pas été donné de distinguer, dans les lames basales correspondantes, les voies afférentes et les voies efférentes de la circulation; une circulation réelle est même invraisemblable dans ces cavités, puisque le sang maternel y subit une désorganisation évidente, traduite par la présence des cristaux d'hémoglobine et de ses dérivés. Ce n'est pas à

dire que ce sang ne serve pas à la nutrition du placenta; mais cette utilisation se traduit brutalement par ce fait que les cellules ectodermiques incorporent les globules rouges maternels.

Le fait le plus important dans la disposition des cavités de la bordure verte, c'est leurs connexions régulièrement établies, par des lames basales, avec les lamelles mésentériformes maternelles et leurs vaisseaux. Ces connexions ont échappé à tous les auteurs qui se sont occupés du placenta des carnassiers; et en effet elles sont très fragiles, plus fragiles encore que les connexions de même nature des lamelles mésentériformes avec les lobules de lamelles labyrinthiques.

Sur le placenta achevé, c'est-à-dire dans les environs du quarantième jour et dans les jours suivants, la bordure verte prend un développement exubérant; elle se présente, sur un placenta dont on examine la face interne ou fœtale, comme un gros cordon formé d'une série de saillies turgides, pleines d'une matière d'un vert intense. Cette matière, qui se dissout dans l'alcool, colore fortement l'alcool dans lequel on conserve les pièces, et son pouvoir colorant est tel qu'il se manifeste presque indéfiniment, quel que soit le nombre de fois qu'on renouvelle le liquide conservateur. L'augmentation de volume des cavités du canal godronné de la bordure verte est accompagnée d'un plissement de plus en plus compliqué de ses parois. Au trente-septième jour (fig. 65, pl. VI), ces parois étaient presque lisses; bientôt (fig. 66) elles commencent à s'incurver vers le centre de la cavité, sous forme de saillies villeuses, ou plus exactement de prolongements membraniformes. Au quarantième ou quarante-cinquième jour (fig. 67), ces saillies se sont multipliées, subdivisées, et arrivent à remplir la cavité correspondante. Quand on n'obtient pas une coupe d'ensemble du canal godronné, l'aspect d'une préparation partielle est alors entièrement énigmatique; on est en présence de replis multiples formés par un épithélium à longues cellules cylindriques. D'un côté cet épithélium repose sur des éléments mésodermiques vasculaires (vaisseaux allantoïdiens); de l'autre côté il est en contact avec une masse sombre, formée de grumeaux verts, de cristaux de sang et de globules sanguins. Mais sur une coupe d'ensemble on peut suivre les replis et méandres décrits par cet épithélium, reconnaître qu'il n'est autre chose que le chorion de l'œuf, circonscrivant les mêmes cavités que dans les stades précédents (comparer les figures 67 et 65).

Chacune de ces cavités de la bordure verte est l'homologue d'un lobule du placenta : de même que, entre deux lobules placentaires, est une cloison mésodermique, provenant d'une villosité mésodermique primitive, de même est une cloison semblable, et de même origine, entre deux cavités du canal godronné de la bordure verte. Dans l'un et dans l'autre cas cette cloison mésodermique, à sa partie profonde (face maternelle de la bordure verte) s'étale et s'élargit, formant ce que les auteurs ont, pour le placenta proprement dit, considéré comme le sommet d'une villosité plongeant dans les glandes utérines (grandes cavités de la couche spongieuse); et en effet ces parties ont bien réellement l'aspect de villosités. Ce sont en réalité, conformément à leur mode de formation, des arcades épithéliales ou ectodermiques, interposées entre les lames basales de la bordure verte. Sur la figure 67 ces arcades ectodermiques de la bordure verte sont représentées l'une de 1 à 2, l'autre de 2 à 3, puis on trouve, de 3 à 4, une arcade ectodermique du placenta proprement dit.

Chacune de ces arcades ectodermiques est séparée de sa voisine par une lame basale (1, 2, 3, fig. 67), qui est à la fois le lieu d'attache de la bordure verte sur les lamelles mésentériformes, et le lieu de pénétration des vaisseaux (ou pour mieux dire du sang extravasé) dans la cavité correspondante de cette bordure. Sur ces derniers points nous devons ajouter ici quelques détails. Le bord libre de l'ensemble des lamelles mésentériformes dessine une sorte de vaste réseau; de même par suite l'ensemble des lames basales. Il en résulte que, selon les hasards de la coupe, le point de jonction d'une lame basale et d'une lamelle mésentériforme peut être entamé tangentiellement; alors il peut se faire que la coupe ne présente pas de continuité entre les arcades ectodermiques et l'épithélium de la cavité de la bordure verte; c'est ce qu'on voit, sur la figure 68, en B; ici deux arcades ectodermiques semblent se continuer directement l'une avec l'autre, en adhérant, au niveau de cette continuité, au sommet d'une lamelle mésentériforme. On a alors, à un fort grossissement, les dispositions représentées dans la figure 69, dispositions auxquelles il a été fait précédemment allusion, mais qu'il restait à expliquer. On voit que la figure 69 diffère de la figure 71, en ce que la lame basale, plasmodiale (en 2, fig. 69) n'est pas décomposée en deux feuillets par l'interposition d'un vaisseau (V, fig. 71), et en ce que, au-dessus de cette lame

basale, on trouve du mésoderme. Ce n'est pas là une disposition particulière des lames basales, mais simplement un des aspects qu'elles peuvent présenter selon les hasards de la coupe, et l'explication de ces aspects est facile d'après ce que nous venons de dire; on s'en rend bien compte sur des coupes d'ensemble, et notamment en examinant le point 2 sur la figure 67, et le point B, sur la figure 68.

En résumé la bordure verte, produite d'abord par une hémorragie maternelle plus ou moins diffuse, arrive à se disposer en cavités régulièrement circonscrites par l'ectoderme fœtal; en cet état, chacune de ces cavités est l'homologue d'un lobule placentaire, d'un complexus de lamelles labyrinthiques; comme ces lobules, chacune de ces cavités est en effet attachée au terrain maternel par une lame basale fixée à l'extrémité supérieure d'une lamelle mésentériforme maternelle; seulement, tandis que dans le lobule placentaire les parois vasculaires maternelles subsistent, ces parois ont disparu dans la bordure verte, de sorte que le sang de la mère est directement en contact avec l'ectoderme du chorion.

Cette homologie des cavités de la bordure verte avec le lobule placentaire ou complexus de lamelles labyrinthiques sera rendue plus évidente encore par l'étude, que nous ferons ci-après, de certaines *poches vertes* ou *poches choriales* qu'on trouve accidentellement développées non plus sur les bords, mais sur les parties moyennes du placentaire zonaire, c'est-à-dire en plein territoire placentaire. Pour le moment nous nous contenterons de préciser ces homologies par un dessin schématique (fig. XXVI). Il représente, à l'extrémité droite de la figure, un lobule placentaire (reproduit conformément aux schémas M^1 et M^2 de la figure XV, précédemment donnée), et, en allant vers la gauche, deux cavités de la bordure verte (BV, BV). Ce schéma, faisant suite à ceux des figures XV et XVI, ne nécessite pas de nouvelles explications, et nous pouvons nous borner à attirer l'attention seulement sur ce fait que, aux arcades ectodermiques (AE), aux lames basales (LB), aux lamelles mésentériformes (MF) du lobule placentaire, correspondent, semblablement, pour la bordure verte, des lamelles mésentériformes (*mf*), des lamelles basales (*lb*), et des arcades ectodermiques (*ae*). Ce schéma montrera nettement, dans l'historique que nous allons donner, en quoi nos résultats sont plus complets et plus précis que

ceux énoncés par les auteurs, même les plus récents, qui se sont occupés de l'étude de la bordure verte.

Historique de la bordure verte. — Sur le placenta à terme, la couleur foncée des bords du placenta est si frappante, que tout anatomiste qui a disséqué les membranes du fœtus de la chienne a dû noter l'aspect particulier de cette bordure. Cependant les anciens auteurs n'ont pas toujours cru être en présence d'une disposition constante, normale, et n'ont signalé que comme chose accessoire la présence de cette formation marginale, dont ils n'ont pas recherché la signification.

Needham [1] nous paraît être le premier qui y fasse une courte

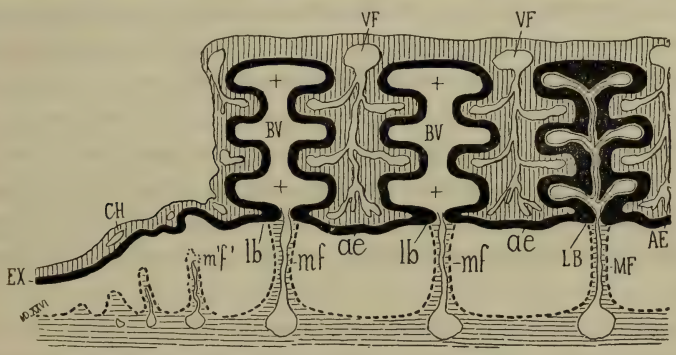

Fig. XXVI. — Schéma comparatif des cavités de la bordure verte (BV), et d'un lobule placentaire (complexus de lamelles labyrinthiques). — Comparer avec la figure XV ci-dessus.

allusion. Décrivant la ceinture placentaire de la chienne, il dit seulement (*op. cit.*, fig. 27) : « In media parte tota rubet; extremis vero lateralibus utrinque viridis est : hujus rei ratio mihi nondum constat ». Puis, jusqu'à environ un siècle plus tard, nous ne trouvons plus aucune mention de cette particularité. Au milieu du XVIIIe siècle, Daubenton (Buffon et Daubenton, *Histoire naturelle des quadrupèdes*, t. V, p. 276) voit la bordure verte sur un placenta dont il donne une bonne figure, mais il la considère comme une apparence accidentelle, résultant des conditions dans lesquelles l'animal a été sacrifié : « Le placenta, dit-il, formait une bande en ceinture; ses bords étaient noirâtres, sans doute parce

1. Needham, *Disquisitio anatomica de Format. Fœtus.* Londini, 1667. — D'après Ercolani (mémoire de 1880, p. 149), Aurelius Severius, en 1645, aurait déjà signalé la couleur verte des deux bords du placenta zonaire.

que la chienne avait été étranglée vingt-quatre heures avant d'être ouverte; ces bords étaient terminés par des grumeaux de sang noirâtre ».

Cuvier, dans le texte de son mémoire [1], décrivant les membranes et le placenta du chien, ne fait aucune mention de la bordure verte; mais il la représente dans sa figure 1, dont l'explication, pour la lettre de renvoi correspondant à cette figure, ne contient que les mots suivants : « corps vésiculaire verdâtre, qui forme les deux bords de l'anneau du placenta ».

Avec Bojanus [2], dont nous avons précédemment cité les très belles études sur les enveloppes du fœtus, nous arrivons à quelques indications plus précises. Il a vu, au vingt-quatrième jour de la gestation, les premières traces de la bordure verte (il est très probable, nous l'avons déjà fait remarquer, que l'œuf de chienne qu'il décrit était en réalité âgé de plus de vingt-quatre jours). « La partie moyenne du chorion, dit-il (*op. cit.*, p. 144), est toute couverte de saillies villeuses et limitée latéralement par une « *fimbria virides-cens* »; cette *fimbria* existe encore, avec la même coloration, sur les bords du placenta à terme, ce qui montre bien que la région villeuse sus-indiquée est la seule qui doit donner naissance au placenta. »

De Baer, en 1828 [3], donne du placenta de la chienne une très belle figure en couleurs (fig. 12 de sa planche), où la bordure verte est assez bien représentée; mais dans son texte nous ne trouvons aucune allusion à cette particularité, et, dans l'explication de la figure, on ne trouve que ces mots : « Région verte sur les bords du placenta ». L'aspect de la figure en question porte à penser que de Baer n'a vu, dans la bordure verte, qu'une région villeuse comme les autres parties du chorion, et se distinguant de celles-ci seulement en ce que les villosités seraient imprégnées d'une substance colorante verte.

Breschet [4], en 1830, est plus explicite : « Chez les carnassiers,

1. G. Cuvier, *Mémoire sur les œufs des quadrupèdes* (mémoires du Muséum, t. III). — Nous avons dit que Cuvier avait publié ce travail comme suite à un rapport sur le mémoire de Dutrochet (*Recherches sur les enveloppes du fœtus*, 1817); mais dans le mémoire de Dutrochet nous ne trouvons aucune allusion à la bordure verte.

2. Bojanus, *De Fetu Canino 24 Dierum ejusque velamentis* (*Nov. Act. Acad. Leopold.*, X, 1, Bonnæ 1820).

3. K. E. V. Baer, *Untersuch. über die Gefæssverbindung zwischen Mutter und Frucht.* Leipzig, 1828.

4. Gilbert Breschet, *Recherches anatomico-physiologiques et chimiques sur la matière*

dit-il, et principalement dans le genre *canis*, on aperçoit sur les bords du placenta en ceinture et disposées à la partie moyenne de l'œuf, deux bandelettes de plusieurs lignes de largeur, et d'une teinte d'un vert d'émeraude très remarquable. Ces deux bandes circulaires et terminales du placenta sont unies intimement d'une part à la substance propre de cet organe avec lequel il semble qu'elles se continuent; d'autre part leur face extérieure ou utérine adhère aux deux feuillets de la membrane caduque et paraît se confondre avec eux. Cependant les zones vertes dont je parle semblent appartenir bien plus au placenta qu'aux membranes caduques, mais en examinant leur structure on reconnaît qu'elle diffère essentiellement de celle du placenta et que cette structure est propre à ces deux bandelettes colorées. Dans le tissu réticulé de ces zones existe une matière pultacée d'un beau vert d'émeraude. » Le reste du mémoire est consacré à l'étude chimique de cette matière, étude faite en collaboration avec Barruel fils. Cette matière a donné les mêmes réactions que la matière verte de la bile; d'où cette conclusion que la matière colorante du placenta du chien est la même que la matière verte de la bile, et cette autre conclusion moins heureuse, qu'elle n'est autre chose que de la chlorophylle, ou matière verte des feuilles des plantes (*op. cit.*, p. 4).

Coste [1] est très bref sur ce sujet : « La ceinture placentaire est remarquable par un dépôt de matière colorante qui s'effectue dans le sein d'un grand nombre de villosités disposées en anneau vers les pôles de l'œuf (description d'après un œuf de vingt-quatre jours détaché de ses adhérences utérines); la couleur vive et belle de ces anneaux, qui marquent les limites dans lesquelles se font les adhérences, est d'un vert admirablement nuancé. Ces anneaux se distinguent par leurs villosités plus longues » (*op. cit.*, p. 412). Quant à Flourens (*Cours sur l'ovologie et l'embryologie*), il fait assez bien représenter cette bordure dans la fig. 5 de sa pl. VI, et cependant il ne lui accorde aucune mention, ni dans son texte, ni dans son explication des planches.

« J'ai souvent examiné, dit Bischoff [2], le contenu de cette bordure

colorante du placenta de quelques animaux (Société philomathique, 20 mars 1830; et *Annales des sciences naturelles*, 1re série, 1830, t. XIX, p. 379).

1. Coste, *Embryogénie comparée; cours sur le développement de l'homme et des animaux*, Paris, 1837; p. 393, Embryologie du chien.

2. L. M. Bischoff, *Entwicklungsgeschichte des Hunde-Eies*. Braunschweig, 1845, p. 106.

colorée qui caractérise le placenta des carnassiers et j'y ai trouvé, au microscope : 1° des cristaux allongés et pointus qui se dissolvent rapidement dans l'eau; 2° une matière colorante verte disposée en granulations irrégulières, mais non dans des cellules; 3° quantité de petits corps arrondis ou globuleux, également solubles dans l'eau; 4° des cellules grosses, rondes ou allongées, faiblement granuleuses et pourvues d'un noyau; 5° une matière brune; 6° de grandes cellules adipeuses. Il y a déjà longtemps Barruel a analysé ces matières colorantes et les a trouvées semblables à la bile; Breschet en a conclu à sa théorie des fonctions respiratoires du placenta et de l'analogie entre le poumon et le foie. » On voit que Bischoff se préoccupe plutôt de la substance verte que des dispositions anatomiques de la bordure qui contient cette substance, c'est qu'en effet, pour lui, comme pour Bojanus, de Baer et Coste, il n'y aurait pas là de dispositions anatomiques spéciales; sur ses bords, comme sur le reste de son étendue, la ceinture placentaire serait formée de villosités; seulement les villosités des bords seraient imprégnées de substance verte. Il suffit, pour se convaincre que c'est bien là sa manière de voir, d'examiner la fig. 45 A de sa planche XII. Pour le dire en passant, puisque sans cesse revient cette formule classique de la constitution du placenta par des villosités fœtales, ce sont bien des dispositions analogues à des villosités que l'on constate en arrachant la bordure verte de ses fragiles adhérences au terrain maternel; mais quelles singulières villosités! Elles ne plongent pas dans la muqueuse utérine, mais circonscrivent par leurs parois latérales des cavités pleines de sang, et forment ainsi de véritables bourses, n'ayant qu'une étroite ouverture inférieure, par laquelle un vaisseau maternel vient s'ouvrir entre deux villosités voisines (voir le schéma de la figure XXVI).

Ercolani [1], après avoir rappelé comment Needham exprime son ignorance sur la véritable nature de la bordure verte, conclut : « Et moi non plus je n'ai pu la découvrir. J'ajouterai seulement que la matière verte en question se trouve élaborée en plus grande quantité pour les cellules épithéliales [2] qui recouvrent les grands

1. Ercolani, *Mémoire sur les glandes utriculaires de l'utérus et sur l'organe glandulaire de néoformation*, etc., etc. Traduit de l'Italien par Bruch et Andreini. Alger 1869 (voir p. 92).

2. Ainsi Ercolani méconnaît le fait si évident d'une hémorragie maternelle au niveau de la bordure verte. Dans la substance verte il voit non de l'hémoglobine et ses dérivés, mais un produit d'élaboration cellulaire. Et il persévère si bien dans cette erreur, que,

plis de la membrane muqueuse qui s'élèvent tout autour des bords placentaires, et dont la moitié interne s'est transformée en organe glandulaire dans le placenta. Entre les plis ou festons de la muqueuse, on trouve souvent accumulée cette matière verte qui a presque l'apparence de l'huile. Elle se dissout complètement dans l'alcool en lui donnant sa couleur. Je crois qu'elle mériterait de fixer l'attention des chimistes pour en déterminer la nature. » — Dans son mémoire de 1880, il reproduit à peu près le passage précédent, en ajoutant seulement (p. 149) que le placenta du renard présente aussi une bordure verte, en tout semblable à celle du chien.

Turner (*op. cit.*, 1876, p. 71) résume les observations de Bischoff et autres, et n'ajoute rien de nouveau, si ce n'est qu'il a constaté cette même bordure verte chez le renard, et chez le chat (nous verrons, en étudiant le placenta de ce dernier animal, jusqu'à quel point est exact ce dernier détail).

Nous avons vu précédemment que Tafani considérait le placenta de la chienne comme formé de nombreuses lames maternelles circonscrivant des cavités dans lesquelles viennent se loger les ramifications des villosités fœtales (voir, ci-dessus, l'*Historique des lamelles labyrinthiques*). « Telle est, dit-il (*op. cit.*, p. 69), la contitution de la plus grande partie, mais non de la totalité du placenta, car on observe des dispositions particulières sur les deux bords, là où se montre cette strie brun verdâtre d'aspect caractéristique. Ici aussi existent les lames maternelles sus-indiquées, et leur ensemble circonscrit des cavités ouvertes vers la surface de l'œuf. Mais ces lames ne s'élèvent pas autant que dans les autres régions; on les voit graduellement diminuer de hauteur à mesure qu'on se rapproche de la région de l'utérus qui ne prend pas part à la formation du placenta. C'est que dans les cavités correspondantes ne doivent pas entrer les villosités fœtales, et qu'il semble, au contraire, que ces cavités sont essentiellement destinées à fournir du lait utérin par la désagrégation de leurs cellules épithéliales. Ces cellules, en effet, sont volumineuses.... » L'auteur consacre alors quel-

dans son mémoire de 1880 (p. 160), à propos de la bourse choriale sanguine découverte par Bischoff dans le placenta de la loutre, et dont nous parlerons bientôt, il dit : « La matière colorante trouvée par Bischoff chez la loutre a été, avec raison, considérée par lui comme provenant d'une altération de la substance colorante du sang, ce qui montre que cette matière n'est à aucun égard comparable à la substance verte signalée dans le placenta du chien ».

ques lignes à la muqueuse utérine en dehors de la zone placentaire (région des pôles de l'œuf), puis, parlant de ces régions et de celle de la bordure verte, il ajoute : « Le fait le plus digne de remarque, c'est que les cellules épithéliales qui revêtent la surface utérine contiennent un grand nombre de fines gouttelettes qui ont les réactions des corps gras; le chorion, dans ces mêmes régions, présente des cellules pleines de corpuscules semblables ». Il fait encore (p. 72 et 73) quelques courtes allusions à la bordure verte, mais ne parle pas une seule fois de sang extravasé, d'hémorragie maternelle, de cristaux d'hémoglobine et de ses dérivés. En somme sa description nous est peu intelligible; tout ce qu'on comprend c'est qu'il fait de la bordure verte un lieu d'active production du lait utérin, et il semble bien indiquer que cette bordure est formée essentiellement par des tissus maternels. La figure qui accompagne cette description est réellement déplorable; elle semble faire de la bordure verte un tissu compact dans lequel pénètrent de courtes villosités fœtales. Strahl, qui se déclare d'accord avec Tafani sur les principaux points relatifs au placenta des carnassiers, a soin d'indiquer qu'il se sépare de lui en ce qui concerne la bordure verte et il critique justement la figure qu'en donne Tafani (Strahl, *op. cit.*, 1890, p. 187).

De toute cette partie de l'historique, il résulte que jusqu'à 1887 il n'a pas été fait une étude sérieuse sur la constitution et le développement de la bordure verte. Mais en 1887 et 1889 la question est l'objet de recherches minutieuses de la part de Lieberkühn et de Strahl, et sa solution fait un grand pas. Nous allons voir en effet que ces deux auteurs reconnaissent bien dans la bordure verte une hémorragie maternelle; ils voient bien le sang contenu dans des cavités limitées par le chorion, par l'ectoderme fœtal; le seul détail qui leur échappe, c'est la manière dont ces cavités sont limitées en bas, c'est-à-dire comment elles sont closes de tous côtés par le chorion, sauf au niveau d'une étroite ouverture donnant accès au sang maternel, au niveau de l'adhérence des lames basales avec les extrémités des lames mésentériformes maternelles (voir le schéma de la fig. XXVI) [1].

1. Nous reproduisons (fig. XXVII et XXVIII) les plus importantes figures de Strahl; mais nous y remplaçons les couleurs de ses chromolithographies par des traits conventionnels, comme dans nos schémas précédents : l'ectoderme est marqué par un trait noir plein; l'épithélium utérin par une ligne de traits interrompus.

Lieberkühn a seulement publié une note à la Société médicale de Marbourg[1]. Il semble vouloir indiquer que la bordure verte est due à une sorte de nécrose d'une partie du placenta; dans la région où se produit ce processus le sang maternel est extravasé, la matière verte provient de la décomposition de ce sang. Mais Lieberkühn mourut avant d'avoir publié un mémoire explicite. Ces recherches interrompues furent reprises par Strahl, avec les préparations même laissées par Lieberkühn, et le mémoire fut publié sous le nom de Lieberkühn[2].

Nous allons donner une analyse détaillée de ce travail.

Strahl indique d'abord (p. 199) comment la portion du chorion qui donnera naissance au placenta zonaire s'attache à la partie correspondante de la muqueuse utérine; au contraire aux deux extrémités de l'œuf, l'ectoderme et l'épithélium utérin restent sans connexion entre eux. Or, sur la zone de transition entre ces deux régions, on voit s'établir des connexions entre l'ectoderme et la surface utérine, mais ces connexions ne sont pas continues, comme dans la région moyenne de la surface de l'œuf; elles se font par

1. Lieberkühn (N.), *Ueber den grünen Saum der Hunde-placenta* (Sitzungsb. der Ges. z. Beförd. d. ges. Naturw. zu Marburg, n° 2, mars 1887, p. 22).

2. *Der Grüne Saum der Hunde-placenta*, von N. Lieberkühn (publié par H. Strahl, d'après ses propres recherches et d'après les préparations laissées par l'auteur). — (*Arch. f. Anat. Physiol. — Anat. Abth.*, 1889, p. 196).

L'analyse (presque la traduction) que nous donnons de ce mémoire comporte beaucoup de détails. Pour que le lecteur puisse d'un coup d'œil se rendre compte de la manière de voir de Strahl, nous allons reproduire la courte analyse qu'en a donnée, en 1890, la *Revue des sciences médicales* (t. 36, p. 18) et qui est due à la plume autorisée de A. Prenant. « On sait que les deux pôles de l'œuf du chien demeurent libres dans la cavité utérine, le placenta étant de forme zonaire. Dans la région placentaire les ouvertures de la plupart des glandes utérines sont obturées, dès avant la fixation de l'ectoblaste à l'utérus, par une couche connective que recouvre un épithélium. La fusion de l'ectoblaste avec la surface utérine est, dans cette zone, extrêmement intime. Au bord du placenta au contraire persistent quelques espaces vides entre l'ectoblaste et la paroi utérine. C'est dans ces espaces et aussi entre les glandes utérines voisines et l'ectoblaste que s'accumule du sang maternel dès le vingt-deuxième ou le vingt-troisième jour de la gestation. Une partie des globules rouges est bientôt absorbée par les cellules ectoblastiques de l'enveloppe séreuse, qui reposent extérieurement sur l'extravasat. En même temps paraît une matière colorante verte, située tant dans la masse de l'extravasat que dans les cellules ectoblastiques mêmes. Quant à savoir quel est le mode de production de cette substance, cela est impossible à l'auteur. Il ne peut davantage s'expliquer sur la nature et le but du processus qu'il vient de décrire; tout au plus ce phénomène peut-il être rapproché de l'absorption du lait utérin par les cellules ectoblastiques des ruminants et de celle des particules vitellines par les cellules fœtales de tous les œufs méroblastiques. L'extravasat vert forme un anneau qui entoure le placenta; cet anneau grandit de plus en plus; en même temps, l'ectoblaste, qui jusqu'alors passait sur la surface externe de l'extravasat sans s'y enfoncer, commence à pousser dans la masse le sang extravasé des prolongements villeux dans lesquels pénètrent ensuite le tissu conjonctif et les vaisseaux allantoïdiens. »

petites places isolées, et entre lesquelles se trouvent ainsi disposés des espaces vides. C'est dans ces espaces, ainsi que dans la région plus en dehors, du côté de la coupole de la chambre utérine, que se trouve le sang extravasé. La figure A (fig. XXVII) représente le bord du placenta avant toute apparition de la bordure verte. A droite du point *′ est le placenta proprement dit en voie de développement; à ce niveau l'ectoderme est solidement soudé à l'épithélium utérin; à gauche du point * est la région de la coupole de la chambre utérine; c'est entre * et *′ que sont les adhérences discontinues de l'ectoderme et de la surface utérine, et par suite les petits espaces vides sus-indiqués. Quand (p. 201) on fait une coupe de la bordure verte dès sa première apparition, on observe la disposition représentée par la figure B (XXVII); le bord supérieur de la figure est formé par la paroi de l'œuf, dont l'ectoderme a été seul représenté, schématiquement. Entre les points * et *′ on trouve le petit extravasat sanguin, et on voit qu'il est libre entre l'ectoderme et la paroi utérine. Alors Strahl donne une très excellente description de l'ectoderme correspondant, avec ses longues cellules cylindriques, dont l'extrémité libre contient des globules sanguins, les uns bien conservés, les autres fondus en gros grumeaux; et une bonne description de l'extravasat formé de sang maternel coagulé. Quant à l'épithélium utérin qui limite d'autre part l'extravasat, « il ne montre pas, dans la partie interne de la bordure verte, une disposition régulière, mais semble s'être multiplié et s'être aggloméré en grosses boules; mais plus en dehors, on voit bien les cellules épithéliales utérines, ainsi que des glandes tubuliformes serrées les unes contre les autres; ce sont les ouvertures des longues glandes et des cryptes de Bischoff. Quelques-unes de ces ouvertures sont bouchées, du côté de l'extravasat, par des masses cellulaires; les autres sont demeurées ouvertes et le sang pénètre dans leur intérieur. L'épithélium est ici, avons-nous dit, bien conservé, mais cependant présente par places des interruptions, de sorte que le sang pénètre ici jusque dans le tissu conjonctif de la muqueuse utérine. On est porté à penser qu'on se trouve ici en présence des points mêmes au niveau desquels le sang a fait éruption. »

Les figures C et D montrent comment l'anneau de la bordure verte devient graduellement plus volumineux, présente plus d'épaisseur sur les coupes et repousse en haut les membranes de l'œuf. Ainsi la bordure verte prend l'aspect qu'elle présente au cours de

la quatrième semaine de la gestation (mais, malgré tous ces détails exacts, Strahl ne parle pas de connexions entre les formations fœtales et maternelles au niveau de la bordure verte).

Au cours de la cinquième semaine, la figure E montre la disposition de la bordure verte. La différence avec le stade précédent con-

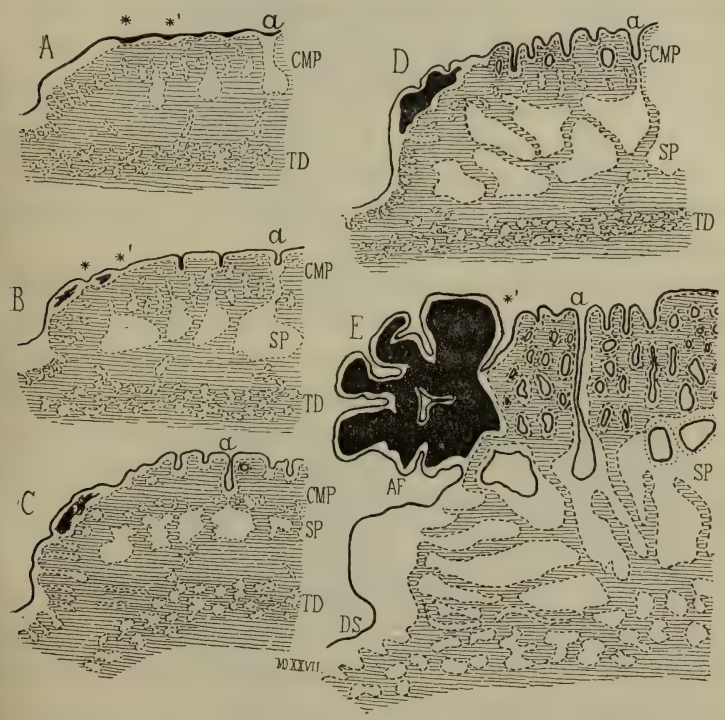

Fig. XXVII : fig. A, B, C, D, E, de Lieberkühn-Strahl. « — A, coupe du bord du placenta au début de sa formation : à droite du point *' est le placenta proprement dit, c'est-à-dire la région où l'ectoblaste s'attache à l'épithélium utérin ; à gauche du point * est la région de la coupole de l'œuf, où l'ectoblaste n'affecte aucune connexion avec l'epithélium utérin ; entre *' et * est la zone d'attaches irrégulières entre l'ectoblaste et la paroi utérine. — B, placenta de 21 jours. Première apparition de l'extravasat entre l'ectoblaste et l'épithélium utérin ; le sang est en partie dans la région de la coupole, à gauche du point *, et en partie dans la zone des attaches irrégulières entre l'ectoblaste et l'utérus. — C et D, coupe environ à la quatrième semaine, montrant l'augmentation de l'extravasat. — E, placenta environ à la cinquième semaine. L'extravasat est considérable et l'ectoblaste forme des plis dans son intérieur ; on n'a pas représenté les vaisseaux allantoïdiens que reçoivent déjà ces plis. L'extravasat est en rapport du côté du placenta (au point *') avec la couche compacte ; il est limité en dehors et en bas par le pli A F de l'ectoblaste. — S P, couche spongieuse. »

siste surtout dans l'accroissement de volume de l'extravasat. Aussi les parois de l'œuf (le chorion) sont-elles soulevées ; l'auteur décrit les nombreux plis qu'elles forment (p. 204).

Ensuite (p. 205) il montre comment la bordure verte empiète en

dedans sur la *couche compacte du placenta* [1], et comment, en dehors, cette couche compacte fait défaut au-dessous de la bordure verte, qui recouvre directement la couche spongieuse (ou des dilatations glandulaires kystiques). Il voit quelques-unes des cloisons qui séparent ces dilatations glandulaires de la couche spongieuse ne pas se continuer avec la couche compacte, mais se terminer par une extrémité libre, au niveau de laquelle manque l'épithélium [2].

C'est seulement dans la seconde moitié de la gestation qu'apparaîtraient des cristaux de sang dans le coagulum de la bordure verte. Les plis que décrit alors le chorion dans la bordure verte sont très accentués (fig. XXXVIII, en F et G), et, avec l'arrivée de l'allantoïde, ces plis sont pénétrés par des vaisseaux et des éléments mésodermiques.

De cette longue analyse il résulte que Strahl a bien reconnu la nature de la bordure verte considérée comme hémorragie maternelle; mais il n'a pas vu les adhérences que le chorion établit, dès le début, à ce niveau, avec les formations maternelles, et, par suite, il n'a pu se rendre compte, ultérieurement, du processus par lequel le sang extravasé se trouve, sur le placenta à terme, parfaitement enkysté dans des poches choriales. Pour Strahl ce sang est toujours placé dans des espaces vagues entre le chorion et la muqueuse utérine : il est à plusieurs reprises formellement explicite à cet égard : à la page 198 du début de son mémoire, puis dans ses conclusions (p. 209), il répète à peu près textuellement la même phrase : « A toutes les époques de la gestation, le sang extravasé est situé entre la paroi utérine et le chorion, et pénètre plus ou moins profondément dans les glandes ». Or, nous l'avons vu, et nos planches, ainsi que notre figure schématique XXVI le montrent clairement, le sang n'est pas entre la muqueuse utérine et le chorion; il est dans des poches choriales, c'est-à-dire à parois uniquement choriales; il ne pénètre pas dans les glandes, à moins qu'on n'ait affaire à une pièce qui a été maltraitée, déchirée, et nous savons combien il est difficile d'obtenir des pièces bien intactes à cet égard.

1. N'oublions pas, comme il a été dit précédemment, dans l'historique des lamelles labyrinthiques, que la couche compacte de Strahl est la couche des lamelles labyrinthiques, c'est-à-dire les lobules placentaires proprement dits.

2. Il s'agit ici des lamelles mésentériformes de la région de la bordure verte; Strahl leur a vu une extrémité libre, parce que sur ses préparations étaient brisées les attaches de cette extrémité aux *lames basales* correspondantes.

Presque en même temps que le mémoire de Strahl, paraissait le travail de Heinricius, précédemment cité à plusieurs reprises. Dans son texte, comme dans ses figures, Heinricius n'arrive pas à des

Fig. XXVIII : fig. F et G de Lieberkühn-Strahl. — F, placenta de sept à huit semaines; l'extravasat est devenu de plus en plus considérable, et il recouvre la partie correspondante de la couche spongieuse; — G, placenta à terme. L'extravasat s'étend jusque sur la couche compacte et la repousse vers la profondeur. La pénétration réciproque des plis de l'ectoblaste (ligne noire) et des cloisons interglandulaires de la limite externe de la couche spongieuse, est ici plus marquée que dans aucune des figures précédentes.

résultats plus précis que Strahl. Nous tenons cependant à reproduire ses descriptions.

Déjà, dit-il (*op. cit.*, p. 432), lorsque l'embryon ne mesure que 1 cent. 1/2, on voit se dessiner sur les limites latérales du placenta une zone foncée, qui plus tard prend un plus grand développement

et donne au placenta du chien un aspect si caractéristique. C'est la bordure ou anneau plein de sang qu'on nomme *sinus latéral*. Dans les stades plus avancés ces sinus latéraux sont volumineux, remplis de sang et de matière verte. Leur contenu soumis à l'examen microscopique montre des globules sanguins rouges et blancs, des tractus fibrineux, des cristaux de sang, un détritus brun finement granulé, et une matière verte formée de granules de volumes divers. Du côté de la limite externe du placenta, ce sinus latéral est recouvert en haut et en dehors par le chorion, comme le montre la figure 11 [1]. Cette partie du chorion n'est pas lisse, du côté du sinus, mais forme des plis villiformes saillants dans l'intérieur même du sinus. Je n'ai pu découvrir ici un revêtement endothélial, et il semble que le sang s'est répandu librement dans le tissu du bord du placenta, ainsi que l'admet Lieberkühn dans un travail dont je n'ai eu connaissance qu'au moment même de la correction des épreuves du présent mémoire. C'est ainsi que l'épithélium du chorion arrive à reposer directement sur ce magma sanguin et à être baigné par le sang maternel. Cet épithélium chorial présente des modifications importantes dans ces points où il est en contact avec le contenu du sinus latéral. Les cellules épithéliales deviennent singulièrement volumineuses et longues, et présentent un gros noyau; elles diffèrent ainsi complètement de l'épithélium qui recouvre les autres villosités qui pénètrent dans la muqueuse utérine proprement dite. Avec un fort grossissement on voit de plus que les cellules épithéliales du chorion, qui sont baignées par le sang du sinus latéral, renferment des globules rouges; elles ont incorporé à leur substance les éléments figurés du sang. A côté des globules rouges, elles renferment encore de fines granulations, comme un détritus finement granuleux, qu'on observe aussi dans la substance du sinus latéral, et qui provient sans doute de la destruction des globules rouges. Dans les cellules épithéliales qu'on voit selon leur longueur, c'est dans leur extrémité périphérique, dirigée du côté de la cavité du sinus, que sont les globules sanguins, qui sont rares dans la partie basale de la cellule.

De ces dispositions, dit Heinricius, je crois pouvoir conclure que l'épithélium du chorion, là où il forme la paroi du sinus latéral, a

1. Cette figure 11, de Henricius, est en tout semblable à notre fig. 65 (pl. VI), si ce n'est que le dessin en est confus et sans indications précises relativement aux *lames bases* et à leurs connexions avec les lamelles mésentériformes maternelles.

la propriété de s'incorporer les globules rouges et puis de les transformer de manière à les faire servir à la nutrition du fœtus.

Dans un plus récent travail, relatif surtout au placenta du chat, Strahl revient sur la bordure verte du chien, et accentue de plus en plus sa manière de voir, puisqu'il ne veut même pas qu'on donne le nom de sinus à la cavité godronnée de cette bordure. « Heinricius, dit-il [1], considère la cavité de la bordure verte comme un *sinus sanguin*. Je ne puis accepter cette expression, vu que par *sinus* on entend une cavité, un canal, dans lequel le sang circule. Or il n'en est pas ainsi pour la bordure verte. En ouvrant l'utérus d'une chienne chloroformée, j'ai constaté, qu'après section de la bordure verte, il ne s'écoule qu'une très minime quantité de sang, qui, à mon avis, provient uniquement des vaisseaux allantoïdiens sectionnés. Du reste il est facile de constater que la bordure verte est remplie d'une masse à l'état de bouillie épaisse, laquelle ne donne nullement lieu à un écoulement de sang, tel qu'on l'obtiendrait en incisant un sinus gros comme le petit doigt. » Ces observations sont très intéressantes; mais il n'en est pas moins certain que la cavité de la bordure verte est très nettement circonscrite, ainsi que nous l'avons décrite [2].

La différence entre nos conclusions et celles de Strahl et de Heinricius sera plus évidente encore par l'étude des poches choriales accidentellement développées en plein placenta. Mais nous devons auparavant, pour en finir avec la bordure verte et les régions voisines, dire quelques mots du reste des bords du placenta.

2° *Bords du placenta maternel.*

Nous désignons ainsi ce qu'on trouve immédiatement en dehors et au-dessous de la bordure verte. Cette partie dessine, dès le début (fig. 44, pl. IV), un bord taillé à pic ou en un plan incliné très oblique (fig. 50, pl. IV). Il est formé par la couche superficielle des glandes utérines, qui se dilatent et présentent dans leur épithélium des transformations de dégénérescence peu accentuées. Les cloisons

1. H. Strahl, *Untersuch. üb. den Bau der Placenta*; *IV, Die histologischen Veranderungen der Uterusepithelien in der Raubthier placenta* (Arch. f. Anat. u. Physiol. — 1890, *Anat. Abtheilg.*, p. 127).

2. Dans son mémoire précédemment cité, Lusebrinck, élève de Strahl, consacre à la bordure verte quelques lignes qui ne nous paraissent apporter aucune modification à la manière de voir de Strahl (voir : *Anatomische Hefte von Merkel und Bonnet*; II. Hefft., 1893, p. 180).

qui séparent ces dilatations glandulaires se présentent alors (fig. 54, pl. V) sur une coupe verticale, comme des lamelles mésentériformes dont l'extrémité supérieure est libre, c'est-à-dire ne donne attache ni à des lobules placentaires ni à des poches de bordure verte. Au trente-septième jour (fig. 65, pl. VI), ces lamelles mésentériformes du bord du placenta sont bien caractérisées; elles sont d'autant plus longues qu'elles occupent une situation plus élevée, plus proche de la bordure verte (voir la lamelle *m f*, de la fig. 65); et, à mesure qu'on considère les lamelles placées plus bas, on les voit devenir plus courtes, jusqu'à ce que, tout en bas, au niveau de la surface des régions polaires de la cavité utérine, elles prennent l'aspect de simples cloisons circonscrivant des cryptes de la muqueuse, cryptes semblables à ceux qu'on trouve sur la région polaire de la muqueuse, jusque vers le canal qui fait communiquer deux renflements utérins voisins (voir, sur la fig. 53, au niveau de P, la coupe de ce canal).

A mesure que la bordure verte se développe, elle s'étend en surface et en profondeur, de sorte qu'elle déborde les lamelles en question, et, les comprimant de haut en bas, les incline et les couche horizontalement. C'est ce qu'on voit bien sur les figures 65, 66 et 67 de la planche VI. Le chorion, après avoir formé la poche la plus externe du canal godronné de la bordure verte, cesse définitivement d'avoir aucune connexion avec les parties maternelles, et descend en dehors de ces lamelles sans contracter d'adhérences avec leur sommet. Les figures sus-indiquées suffisent pour montrer les dispositions du chorion dans cette région, sans qu'il soit nécessaire d'insister sur leur description. Signalons seulement la manière dont le chorion se replie vers le centre du placenta, avant de prendre définitivement sa direction centrifuge pour former les régions polaires de l'œuf. Sur la fig. 66 on voit bien cette plicature qui s'engage au-dessous des lamelles mésentériformes supérieures, très longues et horizontalement disposées.

La constitution de ces lamelles mésentériformes du bord du placenta maternel ne présente rien de particulier, elle est la même que pour les lamelles de même nom situées en plein placenta. Le fait que leur bord supérieur, leur extrémité libre, ne donne attache à aucune formation fœtale, est la seule particularité que présentent ces lamelles. Et encore à cet égard trouve-t-on des dispositions de transition. En effet, la plus élevée de ces lamelles (voir *m f*, fig. 65,

pl. VI) se fait remarquer par l'état de l'épithélium qui recouvre son extrémité libre; cet épithélium subit la dégénérescence, l'atrophie et jusqu'à un certain point la résorption qui, dans tout épithélium utérin, prélude à l'établissement d'attaches des formations fœtales sur les maternelles : les lignes de séparation des cellules disparaissent, les corps cellulaires se confondent en une couche pâle, semée de noyaux ratatinés, très colorables; et par places ce revêtement disparaît, laissant à nu les anses capillaires sous-jacentes, lesquelles donnent même parfois lieu à une légère hémorragie, de sorte que souvent on trouve, en dehors de la bordure verte, du sang maternel répandu entre la muqueuse utérine et le chorion; mais ce sang n'est pas enkysté, régulièrement circonscrit par des adhérences de l'ectoderme fœtal à la muqueuse utérine. Chez le chat, nous trouverons des dispositions semblables, mais bien plus accentuées; nous verrons, en dehors du placenta proprement dit, se former, dans les régions polaires de l'œuf, des adhérences multiples, irrégulièrement disposées, entre les parties polaires du chorion et des saillies correspondantes de la muqueuse utérine; il y aura là comme des tentatives avortées de productions placentaires. Il était donc intéressant de signaler ici à combien peu se réduisent ces mêmes tentatives dans l'utérus de la chienne.

Nous n'avons donné ces détails sur les lames mésentériformes des bords du placenta maternel, que pour réfuter par leur description même certaines interprétations répétées par plusieurs auteurs. En effet, lorsque ces lamelles sont longues et flottantes, on a voulu voir en elles un rudiment de caduque réfléchi. C'est une erreur que n'avait eu garde de commettre Bischoff, lequel se prononce très nettement contre la recherche, chez les carnassiers, de parties homologues aux diverses portions de la caduque de l'espèce humaine. « La plupart des auteurs, dit-il (*Entwicklg. des Hunde-Eies*, p. 115), parlent d'une *caduque* chez la chienne. Si par là on entend une membrane, se détachant de l'utérus, produite par une exsudation de sa muqueuse, je déclare qu'il n'y a rien de semblable chez la chienne. Mais si l'on veut seulement s'appuyer sur ce que la caduque même de l'utérus humain résulte d'une hypertrophie des glandes utérines, et que le placenta humain lui-même n'est autre chose que le résultat des connexions intimes entre les villosités choriales et cette couche des glandes utérines, alors on peut retrouver chez la chienne des formations entièrement analogues.

Mais une enveloppe caduque, entourant complètement l'œuf, lui formant une membrane surajoutée, n'existe absolument pas chez la chienne. »

Cependant, en 1876, Turner croit découvrir un rudiment de caduque réfléchie chez les carnassiers. « Là, dit-il (*op. cit.*, p. 71), où la partie placentaire et la partie lisse de la muqueuse (bord externe du placenta zonaire) se continuent l'une avec l'autre, il y a une étroite bande de muqueuse qui se réfléchit sur le bord zonaire du chorion et forme un rudiment de caduque réfléchi. Chez les vrais carnassiers cette caduque réfléchie est si peu accentuée, qu'elle a le plus souvent échappé à l'observation; mais chez le phoque elle est très développée. » Il est bien évident qu'il s'agit là purement et simplement des lamelles mésentériformes à bords libres, qui sont sans doute plus longues et plus développées chez le phoque. C'est sur la foi de la description de Turner que Kœlliker admet chez les carnassiers les rudiments d'une caduque réfléchie. « Tous les carnassiers semblent présenter des vestiges d'une caduque réfléchie, en ce sens que, des bords du placenta, la muqueuse utérine s'avance jusqu'à une certaine distance sur le chorion, qui présente d'ailleurs aussi des villosités sur la même largeur [1]. » Nous parlerons de ces villosités extra-placentaires en étudiant le placenta du chat; nous ne les avons pas trouvées sur la chienne; en tout cas rien ne justifie l'expression de caduque réfléchie. Ercolani, dans son mémoire de 1880, avait été très explicite à cet égard (p. 75). « Il n'y a pas chez la chienne et la chatte de vraie caduque déciduale; tout ce qui se forme comme caduque correspond uniquement à la sérotine. » Strahl se prononce également contre l'emploi de l'expression de caduque réfléchie [2].

3° *Des poches choriales du placenta du chien.*

On trouve parfois, mais assez rarement, sur les régions médianes de la ceinture placentaire de la chienne, des saillies de volume variable (grosses comme un pois ou comme une cerise), de couleur vert foncé, à surface bosselée. Leur aspect est à tous égards celui d'un fragment de la bordure verte; on dirait une portion erratique

1. A. Kölliker, *Embryologie de l'homme et des animaux supérieurs*. Trad. fr., 1882, p. 375.
2. H. Strahl, *Der Bau der Hundeplacenta* (Arch. f. Anat. u. Physiol. — *Anat. Abth.*, 1890, p. 186).

du canal godronné de cette bordure, développée non plus sur les bords, mais en plein territoire du placenta proprement dit, et faisant saillie à la surface fœtale du placenta. Cette disposition a été observée d'une manière constante sur d'autres carnassiers par Bischoff, qui a donné à ces formations le nom de *poches choriales*, dénomination que nous adopterons pour les poches analogues que peut présenter accidentellement le chien. L'étude de ces poches choriales va être un utile complément à la démonstration de la véritable nature et signification morphologique des cavités de la bordure verte.

Ces poches choriales sont pleines de sang, c'est-à-dire de globules rouges plus ou moins altérés, de cristaux d'hémoglobine, et de dérivés de cette matière colorante. L'important, à notre point de vue, c'est de rechercher comment sont circonscrites ces poches, et quelles sont leurs connexions avec les parties maternelles.

La fig. 72 (pl. VII), d'après un placenta à terme, montre, à un grossissement de onze fois, la coupe totale d'une de ces poches choriales et ses rapports avec les autres parties du placenta. On voit que la cavité de la poche (PC, PC) est en tout semblable à une cavité de la bordure verte (comparer avec la fig. 67, pl. VI); elle est formée par un reploiement multiple du chorion, avec vaisseaux allantoïdiens; sa surface intérieure est tapissée par des cellules ectodermiques, cylindriques, très allongées, et qu'on voit, avec un grossissement convenable, pleines de globules de sang, et de dérivés de l'hémoglobine. La disposition la plus intéressante à rechercher ici est celle de la partie tout inférieure de la poche, à sa base, du côté du terrain maternel. Les détails descriptifs que nous avons donnés à propos des cavités de la bordure verte nous permettront ici d'être bref. On voit qu'en bas la poche est encore circonscrite par le chorion (par l'ectoderme), sauf en un point où un vaisseau (V, fig. 72) vient s'ouvrir dans la poche : en ce point l'ectoderme se replie, et forme, autour du vaisseau, ce que nous avons déjà si souvent étudié sous le nom de *lame basale*, soit pour les lobules placentaires, soit pour les cavités de la bordure verte; puis l'ectoderme, achevant de décrire un pli complet, se continue, en s'éloignant de cette lame basale, sous forme d'arcades ectodermiques (AE, AE), une de chaque côté. Chacune de ces arcades ectodermiques va ainsi rejoindre une lame basale d'un lobule placentaire, puisque la poche choriale, située en plein placenta, est interposée entre deux lobules. On voit donc que ces poches cho-

riales sont à tous égards constituées exactement comme les cavités de la bordure verte.

Ces poches sont très variables de forme; elles sont tantôt simples, comme dans la fig. 72, c'est-à-dire qu'alors la poche unique est l'homologue d'un seul lobule placentaire; bien plus rarement elles sont multiples, c'est-à-dire présentent par exemple deux lames basales, et sont ainsi homologues de deux lobules placentaires; elles reproduisent alors entièrement l'aspect du canal godronné de la bordure verte.

Leur volume est également variable; tantôt elles font une forte saillie à la surface du placenta; plus rarement elles apparaissent à peine sur cette surface; perdue dans l'épaisseur du placenta, la poche est alors allongée et mince, descendant plus ou moins profondément vers la face maternelle du placenta (fig. 73, en PC). Cette dernière disposition va nous servir à éclaircir leur mode de production, et leur signification morphologique.

Les poches choriales étant une production accidentelle et rare, il n'y a guère à espérer de surprendre leurs premiers stades de développement sur les coupes de placenta au début de sa formation; du moins, malgré le très grand nombre de nos préparations, il ne nous est jamais arrivé, pendant les premiers stades de développement, de trouver quelque chose qui pût être interprété comme l'origine d'une poche choriale. Cette étude serait à faire sur les placentas qui présentent normalement, constamment, des formations de ce genre, c'est-à-dire sur les placentas de loutres, de martres et de fouines (voir ci-après l'historique de la question), mais nous n'avons pas disposé de pièces empruntées à ces petits carnassiers. Sans doute on peut supposer que ce développement se fait comme celui de la bordure verte, c'est-à-dire par la non-production de masses angio-plasmodiales, d'où résulte que la couche exubérante des capillaires maternels, par le fait même que ces capillaires ne sont pas soutenus par le plasmode ectoplacentaire, se transforme en une hémorragie que circonscrivent et enkystent les replis de l'ectoderme correspondant. Mais, pour nous en tenir au placenta de la chienne, nous ne pensons pas que tel soit le mode de formation des poches choriales, que nous n'avons jamais trouvées que sur des placentas très avancés, et même arrivés au terme de leur développement. D'après ce qu'il nous a été donné de voir, nous pensons que ces poches sont des lobules d'angio-plasmode, qui, ayant

d'abord évolué normalement, c'est-à-dire subi un commencement de remaniement et de transformation en lamelles labyrinthiques, ont tout à coup dévié de cette évolution normale et se sont transformés en cavités sanguines.

Supposons en effet que, dans une lamelle labyrinthique telle que celles qui sont représentées dans la fig. 74 (pl. VII), les capillaires maternels, situés au centre de la lamelle, subissent une atrophie et résorption complète de leur paroi endothéliale; sans rechercher les causes et le mécanisme de cette disparition, l'hypothèse n'a rien d'invraisemblable, je veux dire ne manque pas d'analogues, puisque nous savons que chez les rongeurs, par le fait même que le capillaire maternel est entouré par le plasmode ectoplacentaire, ce capillaire perd ses parois, et le sang de la mère circule dès lors dans des lacunes circonscrites uniquement par le plasmode fœtal. Si pareille disparition, qui n'est pas le cas normal chez les carnassiers, arrive à s'y produire accidentellement, alors que les lamelles labyrinthiques sont en voie de formation, on conçoit que la couche plasmodiale de ces lamelles, couche déjà mince et sans doute peu résistante, pourra céder devant la pression du sang. La lamelle se dilatera donc en une poche pleine de sang maternel et à parois formées par une couche de plasmode; mais par suite de ces nouvelles dispositions, le plasmode, qui résulte de la transformation de l'épithélium ectodermique, pourra revenir à la forme épithéliale, et, en effet, nous sommes, aussi bien par nos études sur les rongeurs que par nos descriptions de la bordure verte des carnassiers, assez familiarisés avec le polymorphisme des productions ectodermiques, pour savoir que l'ectoderme passe successivement en une même région de la forme épithéliale à la forme plasmodiale et retourne aussi bien de la seconde forme à la première.

Mais tout ceci, présenté d'abord comme une simple hypothèse, n'en est réellement pas une. Nous avons des faits qui, s'ils ne font pas assister précisément à ces transformations successives, en présentent, sur une seule et même pièce, les stades divers se succédant d'un point à un autre de la préparation. Ces faits nous sont donnés par les petites poches choriales à peine visibles à la surface fœtale du placenta, et qu'on peut suivre, sur des coupes, plus ou moins profondément vers la surface maternelle.

C'est ce que représente la fig. 73 (pl. VII). Entre les deux gros lobules labyrinthiques qui forment cette figure, on voit interposées,

en PC, deux poches choriales qui présentent l'aspect de deux larges canaux, bosselés et contournés. Ces poches étaient pleines de sang altéré, et ce contenu avait la même couleur que celui de la bordure verte du même placenta. Ces poches sont tapissées par un épithélium cylindrique, et le corps des cellules épithéliales est rempli, surtout vers son extrémité libre, de globules et de cristaux de sang. Nous avons donc bien réellement affaire à des poches choriales, en tout semblables aux cavités de la bordure verte.

Or voyons ce que sont ces poches à leurs extrémités profondes. Elles se rétrécissent graduellement et se continuent chacune avec une lamelle labyrinthique. Leur épithélium devient couche plasmodiale, en même temps qu'une paroi capillaire se montre dans le centre de la lamelle labyrinthique. Si nous suivons ces mêmes parties de bas en haut (de la région profonde, vers la région superficielle), nous voyons, du gros lobule placé sur la droite de la figure, se détacher, en B, un petit complexus de lamelles labyrinthiques; de ces lamelles, les unes sont courtes et conservent la constitution typique des lamelles labyrinthiques; les autres se dilatent et se transforment en poches choriales d'aspect canaliculé. Ainsi nous voyons ici qu'une petite poche choriale peut correspondre non pas à un lobule placentaire entier (comme probablement dans la fig. 72), mais seulement à une partie d'un lobule, à deux lamelles labyrinthiques d'un lobule. Aussi ces petites poches choriales n'ont-elles pas une lame basale propre (comme dans la fig. 72), mais sont-elles greffées sur la lame basale du lobule labyrinthique dont elles dépendent. En présence de semblable disposition, il est évident que les poches en question sont de formation tardive; elles ont pris naissance alors que le remaniement de l'angio-plasmode était très avancé, que les lamelles labyrinthiques étaient dessinées; et elles résultent de la transformation partielle de ces lamelles.

Il n'était guère possible de souhaiter une démonstration plus complète de notre hypothèse sur le mode de formation des poches choriales accidentelles dans le placenta de la chienne [1].

1. Fleischmann a observé, sur la belette, de petites poches choriales semblables, et a fait, sur leur mode d'origine, une hypothèse qui, avec une connaissance plus précise du placenta des carnassiers, l'aurait amené à l'interprétation que nous venons de donner. C'est pourquoi nous tenons à citer ici ce passage de cet auteur, à part des citations historiques qui vont suivre : « Sur les côtés de la grande bourse sanguine, dit-il, j'ai vu souvent les extrémités des travées conjonctives placentaires se montrer dilatées et pleines de sang. Ce peut être une disposition accidentelle; mais ce fait

Cette étude montre avec la dernière évidence l'homologie des poches choriales, et par suite des cavités de la bordure verte, avec les lobules labyrinthiques. Ce qui donne en un point naissance à un lobule labyrinthique, donne ailleurs lieu à la formation d'une cavité de la bordure verte; ce qui a commencé à se développer en lobule labyrinthique, peut dévier vers la formation d'une poche choriale.

Alors, au lieu que le sang de la mère soit contenu dans des capillaires maternels soutenus par du plasmode fœtal, ce sang se répand dans des cavités circonscrites uniquement par des éléments fœtaux ectodermiques; chez le chien se trouve ainsi réalisé, accidentellement, ce qui est la règle chez les rongeurs, à savoir que le placenta représente, selon la formule que nous avons souvent répétée, une hémorragie maternelle circonscrite et enkystée par des formations d'origine fœtale.

Strahl a signalé la présence de ces pochee dans le placenta de la chienne (Mémoire sur la bordure verte, 1889, p. 106) : « Çà et là, dit-il, dans le milieu du placenta, apparaissent quelques îlots verts. »

Mais l'étude des poches semblables a été faite surtout sur d'autres carnassiers. Existent-elles aussi chez d'autres mammifères? D'après Otto Nasse [1], chez les Musaraignes, le sac ombilical et les villosités du placenta seraient chargés d'une matière verte qui a de la ressemblance avec la matière colorante de la bile. Nous ne savons s'il s'agit de quelque chose d'analogue aux poches choriales vraies dont nous allons rapidement tracer l'histoire, pour montrer qu'elles sont bien une formation normale homologue des formations erratiques et accidentelles du chien.

Bischoff [2] a décrit chez la *Mustela foina* et la *Mustela martes*, sur la région du placenta zonaire correspondant au bord libre de

pourrait aussi donner lieu à une hypothèse sur le mécanisme de formation des bourses sanguines; on pourrait supposer que les capillaires de la muqueuse se dilatent fortement, prennent la disposition de sinus sanguins, que leur endothélium est résorbé, et que le sang se répand finalement au-dessous de la membrane externe de l'œuf. Cette hypothèse a pour elle ce fait que dans le placenta du rat et de la souris les vaisseaux maternels s'ouvrent de bonne heure au contact de l'ectoderme. » (Fleischmann, *Die Morphologie der Placenta bei Nagern und Raubtieren.* Wiesbaden, 1893.)

1. Otto Nasse, *Die Eihüllen des Spitzmans und des Igels* (*Arch. f. Anat. u. Physiol.*, 1863, p. 730).

2. *Sitzbericht. Akad. Vissensch. Munchen.*, 13 mai 1865, p. 214 et 345. — *Ueber die Ei-und Placenta Bildung des Hein und Edel Marders* (*Mustela foina und martes*) *und des Wiesels* (*Must. vulgaris*). — *Ueber das Vorkommen eines eigenthumlichen Blut und Hämatoïdin enthaltenden Beutels an der Placenta der Fischotter* (*Lutra vulgaris*).

l'utérus, une sorte de trou ou fosse dans le placenta, trou au niveau duquel le chorion forme une poche. Des villosités très développées entourent cet orifice, et sont, comme toute la surface de la poche, tapissées d'un épithélium coloré en jaune rougeâtre par un pigment en partie à l'état granuleux, en partie à l'état de cristaux rhomboédriques. Cette *bourse choriale* est pleine de sang extravasé, avec de nombreux granules et cristaux d'hématoïdine. Il a retrouvé la même disposition chez la Loutre (*loc. cit.*, p. 214), mais ici la

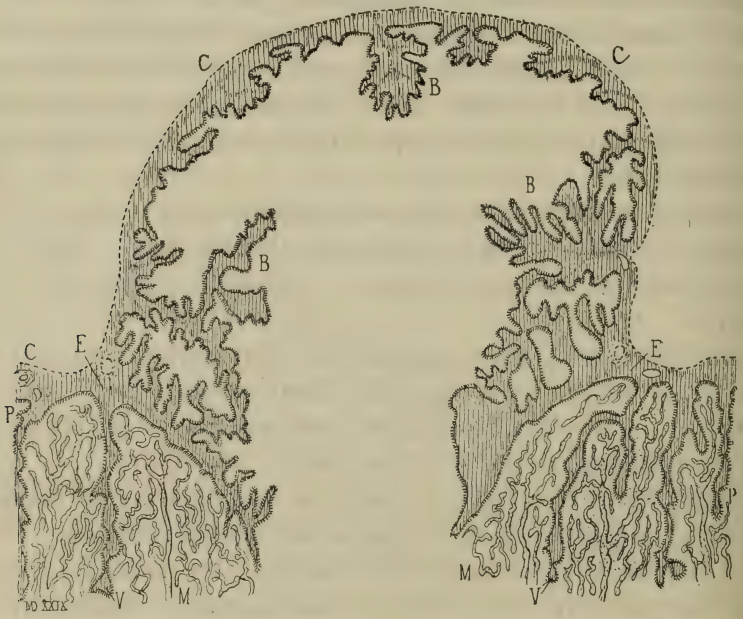

Fig. XXIX. Ercolani, mémoire de 1880, planche V, fig. 3. « — Coupe verticale de la région moyenne de la surface fœtale du placenta de la *Mustela Foina*, pour montrer la bourse choriale et ses rapports avec la portion maternelle du placenta ; — P, placenta ; — M, sa portion maternelle ; — V, portion fœtale ; — C, C, chorion ; — B, surface intérieure de la bourse choriale, avec ses nombreuses et diverses saillies villeuses ; les cellules épithéliales correspondantes sont pleines de grains et de cristaux d'hématoïdine ; — E, régions où se dédoublent les lames du chorion. »

poche est plus volumineuse et renferme une plus grande quantité de sang.

Bischoff pense que la formation de cette *bourse choriale* est due à un développement incomplet, en ce point, de la portion maternelle du placenta, de sorte que les villosités du chorion ne trouvent pas les conditions favorables pour pénétrer, comme ailleurs, dans des glandes utriculaires.

Ercolani (mémoire de 1880, p. 160, et pl. V, fig. 1, 2, 3) repro-

duit deux figures de Bischoff représentant l'aspect général de cette poche, et ses rapports avec le placenta. Il donne de plus une figure représentant une coupe du placenta au niveau de la poche en question. Nous reproduirons cette figure, qui permet de constater que la *poche choriale*, signalée par Bischoff comme une formation constante chez la loutre, est semblable aux poches accidentelles que nous avons rencontrées chez la chienne. (Voir fig. XXIX.)

Strahl [1] a fait sur le placenta du furet une constatation semblable. Si l'on ouvre, dit-il, un renflement utérin, du côté antimésométral, on voit une tache rouge brun, arrondie, à surface irrégulière. Cette tache est due à la présence du sang, non point fœtal, mais maternel, épanché entre l'enveloppe séreuse de l'œuf et la paroi utérine. Il s'est fait là un processus identique à celui que Lieberkühn et Strahl ont décrit chez le chien ; il n'y a de différence que dans la position de l'extravasat par rapport au reste du placenta.

F. — *Les lamelles labyrinthiques du placenta à terme.*

Sur le placenta à terme, les rapports des vaisseaux maternels et des vaisseaux fœtaux deviennent plus intimes que ceux précédemment indiqués à la fin de la période de remaniement. On trouve alors que les vaisseaux fœtaux ont pénétré dans l'épaisseur des couches plasmodiales des lamelles. Nous n'avons pu déterminer exactement à quel âge commencent à s'établir ces nouveaux rapports; c'est pourquoi nous nous contenterons de les décrire tels que nous les avons trouvés sur des placentas appartenant à des femelles arrivées vers le terme de la gestation. Ces dispositions nouvelles présentent, selon le mode de conservation des pièces, des aspects divers, parfois énigmatiques; ce sont ces aspects que nous examinerons d'abord, pour passer successivement à l'étude des pièces qui en donnent l'explication d'une manière de plus en plus complète, explications qui sont achevées par l'étude des injections.

La fig. 78 représente l'aspect qu'on trouve sur le plus grand nombre de pièces qui ont été conservées dans l'alcool, et dont les coupes ont été colorées par le carmin ou la safranine, sans adjonction d'éosine. C'est la coupe d'une lamelle labyrinthique dont le

1. Strahl, *Ueber die Placenta von Putorius furo* (*Anat. Anzg.*, 1889, n° 12, p. 375, t. IV).

capillaire central (maternel) est sectionné perpendiculairement à son axe (en C). Cette coupe offre les mêmes dispositions que celle de la fig. 64 (pl. VI, fragment de lamelle labyrinthique environ au quarante-cinquième jour), excepté les détails suivants. — 1° Le plasmode présente de très nombreuses vacuoles : les unes (A, A, A) résultent de ce que le plasmode, au lieu d'être en contact d'une manière continue et régulière avec la surface extérieure du capillaire maternel, décrit des séries d'arcades, dont les piliers seuls viennent adhérer, par leurs prolongements très pâles, à la surface du capillaire; les autres (B, B, B) ont l'aspect de véritables vacuoles arrondies, circonscrites de tous côtés par la substance protoplasmique, et sont situées dans la couche périphérique du plasmode, immédiatement en dedans de la couche à noyaux qui en forme la limite externe. Nous aurons donc à chercher la signification de ces *vacuoles internes* (A, A, A) et de ces *vacuoles externes* (B, B, B). — 2° La couche à noyaux du plasmode présente, sur son contour extérieur, de nombreuses encoches, et, dans ces encoches, on trouve des noyaux fusiformes le plus souvent (1, 1, 1), quelquefois arrondis (en 2), cette dernière forme résultant bien évidemment de ce qu'un noyau allongé est vu en coupe perpendiculaire à son axe. Ces noyaux sont appliqués à la surface du plasmode, soit sur l'un des côtés, soit sur le fond de l'encoche. Quelle est la signification de ces noyaux? Telle est la troisième question que nous aurons à résoudre.

La figure 79 va déjà nous acheminer vers l'explication de ces dispositions. C'est une coupe de la même pièce que la figure 78; mais elle a été colorée par l'hématoxyline et l'éosine; dès lors, certaines parties qui étaient demeurées incolores, transparentes et invisibles dans la préparation précédente (montage des pièces dans le baume du Canada), sont ici colorées et évidentes. D'une part c'est le contenu du capillaire maternel central; il apparaît rempli d'une matière homogène qui prend vivement l'éosine, et, comme on sait l'affinité de l'hémoglobine pour cette matière colorante, on en peut conclure que le vaisseau maternel est plein de substance albuminoïde imprégnée d'hémoglobine, le tout résultant de la dissolution des globules sanguins, dont le corps ou stroma n'est plus visible ici. C'est du reste une règle générale que, dans les placentas placés entiers, ou par gros fragments, dans le liquide de Kleinenberg puis dans l'alcool, les globules du sang se dissolvent pendant la lente pénétration des réactifs, mais que, par l'emploi de l'éosine,

on peut se convaincre qu'une cavité était primitivement pleine de sang. Or d'autre part, sur cette préparation de la figure 79, les *vacuoles externes* du plasmode sont également pleines d'une matière colorée par l'éosine d'une manière caractéristique; donc ces vacuoles externes contenaient aussi du sang primitivement. Il reste à chercher s'il s'agissait de sang maternel ou de sang fœtal.

Les pièces fixées et conservées par le liquide de Muller présentent cette heureuse particularité que les globules de sang y sont très bien conservés, et que sur les coupes on est en présence de véritables préparations injectées, l'injection étant figurée par les globules qui remplissent les vaisseaux, et sont souvent très serrés les uns contre les autres. La figure 80 est une coupe d'une pièce conservée par le liquide de Muller; aussi retrouverons-nous les globules sanguins maternels dans le capillaire central (C); nous retrouvons aussi des globules sanguins dans les vacuoles externes (en B, B); ces globules diffèrent un peu, comme dimensions, réfringence et aspect (un peu plus foncés), des globules maternels; il est donc déjà probable que les vacuoles externes ou périphériques sont remplies de sang fœtal; à cette époque les globules sanguins du fœtus ne sont plus nucléés, sans quoi la question serait immédiatement tranchée; mais les injections vont la résoudre facilement.

Avant de quitter la figure 80, arrêtons-nous encore sur diverses particularités qu'elle présente. D'abord sur cette coupe on ne trouve pas ce que nous avons appelé *vacuoles centrales*; par l'action du liquide de Muller qui gonfle le protoplasma, ou tout au moins l'empêche de se rétracter, la couche plasmodiale est demeurée unie à sa limite interne, en contact plus ou moins immédiat avec le capillaire maternel central. Nous pourrions en conclure que les vacuoles centrales sont des productions artificielles; mais comme nous les constatons sur des pièces traitées par les bons réactifs fixateurs (liquide de Kleinenberg, alcool absolu) nous serions plutôt tenté de les considérer comme une disposition normale, traduisant le fait de la sortie du liquor du sang maternel, devant servir à la nutrition du fœtus, après avoir été transmis à ce sang par la substance plasmodiale. Quoi qu'il en soit, les vacuoles centrales sont morphologiquement sans importance; nous n'avons plus à nous en occuper, et notre attention n'a plus à se concentrer que sur les vacuoles externes ou phériphériques, et sur les noyaux fusiformes des encoches de la surface du plasmode. Sur ces noyaux, cette

même figure 80 nous donne déjà quelques renseignements, ainsi que sur les encoches correspondantes. On voit, en effet, sur la partie gauche de cette figure, partie où la lamelle labyrinthique a été coupée comme dans les figures précédentes, on voit que les encoches en question communiquent avec les vacuoles périphériques et que les noyaux fusiformes sont, pour la plupart, placés au niveau de cette communication. On est donc amené à cette idée, que ces noyaux appartiennent à des capillaires fœtaux qui se sont engagés plus ou moins profondément dans le plasmode, interprétation qui va être pleinement confirmée par l'étude des injections. Sur la partie droite et médiane de la figure 80, là où la lamelle labyrinthique a été coupée tangentiellement, en pleine couche plasmodiale, on voit en effet que les vacuoles périphériques se présentent sous forme de canaux, pleins de globules rouges, sillonnant la couche nucléée du plasmode, canaux qui sont les voies de circulation capillaire du sang fœtal.

Nous passerons donc à l'étude des injections. La figure 81 représente une vue d'ensemble, à un grossissement d'environ 90 fois, d'une portion de complexus labyrinthique d'un placenta à terme, dont les vaisseaux fœtaux ont été injectés (comparer avec la figure 74). En A, A, A, on voit les volumineux capillaires disposés dans les cloisons mésodermiques interposées aux lamelles labyrinthiques; de ces gros capillaires partent, de chaque côté, des vaisseaux plus fins, qui, se dirigeant vers les deux lamelles labyrinthiques adjacentes, les pénètrent, et viennent se loger dans la couche nucléée de leur plasmode. Sur les diverses parties de la préparation on voit ces petits vaisseaux intraplasmodiaux ou bien coupés perpendiculairement à leur axe, et se présentant alors comme des taches rondes, ou bien coupés tangentiellement, et dessinant alors des réseaux. C'est en examinant ces deux aspects à un fort grossissement qu'on acquiert des notions définitivement complètes sur cette disposition des capillaires fœtaux.

La figure 83, à un grossissement de 500 fois, représente une lamelle labyrinthique coupée perpendiculairement à son plan. Cette figure ressemble en tout aux figures 78 et 79, si ce n'est qu'ici les vaisseaux fœtaux sont injectés, et que par suite on reconnaît, au premier coup d'œil, la signification des vacuoles périphériques et des encoches superficielles de la lame plasmodiale. En effet, cette pièce, injectée à la gélatine, avait été conservée dans l'alcool; sous

l'influence de celui-ci, la gélatine s'est rétractée, détachée de la paroi des vaisseaux qu'elle distendait primitivement, et cette paroi s'étant d'autre part détachée du plasmode, auquel elle est normalement soudée d'une façon intime, la nature des capillaires et de leurs noyaux (les noyaux fusiformes précédemment décrits) devient bien évidente. On voit que les capillaires terminaux arrivent dans les encoches de la surface du plasmode, puis, par un canal étroit, pénètrent dans les vacuoles périphériques qui font suite à ces encoches, et là se dilatent. Il y a donc continuité entre les encoches et les vacuoles, c'est-à-dire que les vacuoles ne sont qu'une dilatation profonde des encoches, un rétrécissement très accentué séparant ces deux parties, rétrécissement qui, selon les réactifs employés, peut, s'il n'est pas maintenu béant par une injection, arriver à effacer complètement sa lumière, ce qui produit les dispositions énigmatiques représentées sur les figures 78 et 79. Le capillaire correspondant présente les mêmes variations de calibre; large dans l'encoche et dans sa dilatation vacuolaire, il est mince dans le rétrécissement qui fait communiquer ces deux parties. De plus, fait essentiel, sa paroi ne présente de noyaux que dans la portion qui occupe l'encoche; on n'en trouve pas dans la portion qui occupe la dilatation vacuolaire. On dirait que le capillaire de l'encoche, en pénétrant de plus en plus profondément dans le plasmode, n'a pu se prolonger par toutes ses parties constituantes; il s'est dilaté dans les portions de ses parois comprises entre deux noyaux; cette portion ectasiée a pénétré profondément, mais les noyaux correspondants sont restés en dehors, c'est-à-dire dans l'encoche périphérique, et particulièrement à l'entrée du rétrécissement qui fait communiquer l'encoche avec sa dilatation vacuolaire. Ce n'est pas à dire qu'on ne puisse parfois trouver un noyau de capillaire dans cette dilatation (comme on le voit sur la partie droite de la figure 83); mais le fait est extrêmement rare.

Les coupes tangentielles, entamant seulement les zones externes de la couche plasmodiale d'une lamelle labyrinthique, complètent cette démonstration. Telle est la figure 84. Ce qui, sur la coupe précédente, se présentait comme une encoche, se montre ici sous forme de gouttières anastomosées en un réseau, dans les mailles duquel sont des îlots de plasmode nucléé (P, P, P, fig. 84, pl. VII). Les travées de ce réseau (contenant les capillaires fœtaux injectés) sont, par places, tantôt minces, tantôt larges; c'est que la coupe a

porté soit sur les encoches superficielles, soit sur leurs dilatations vacuolaires profondes, soit sur le rétrécissement qui fait communiquer l'encoche et sa dilatation. Aussi dans un cas la paroi capillaire présente-t-elle des noyaux fusiformes, tandis qu'elle n'en possède pas dans l'autre. Toutes ces variétés d'aspect s'expliquent assez par les descriptions précédentes, pour qu'il n'y ait pas lieu d'insister plus longuement sur leur analyse.

De toutes ces dispositions, les plus singulières sont d'une part l'absence de noyaux sur les parties profondes des capillaires (dans la dilatation vacuolaire des encoches) et leur présence surtout à l'entrée des rétrécissements qui prolongent l'encoche, et d'autre part ce fait que les parois des capillaires sont très difficilement visibles dès que ces capillaires ont pénétré dans le plasmode. Il en résulte ces aspects énigmatiques que nous avons décrits dans les figures 78, 79 et 80, à savoir la présence de noyaux fusiformes qui paraissent surajoutés à la surface du plasmode. Sur les coupes tangentielles d'une lamelle labyrinthique, si la coupe intéresse seulement la couche la plus superficielle du plasmode, on obtient des préparations semblables à celle représentée dans la fig. 82, qui est (comme la fig. 80) d'une pièce conservée par le liquide de Muller. Ici la coupe a passé précisément par une série de rétrécissements faisant communiquer les encoches avec leurs dilatations profondes (à droite de la figure, en B, la coupe a cependant porté sur une dilatation vacuolaire; comparer avec la fig. 80); il en résulte que la préparation présente une série d'îlots de plasmode nucléé (P, P), îlots séparés par d'étroits canalicules, et sur les bords desquels sont disposés des noyaux fusiformes. Après l'étude que nous avons faite de la fig. 84, il est facile d'interpréter les aspects de la fig. 82.

Ce n'est que sur les pièces injectées (fig. 84) que nous avons pu voir bien nettement la paroi de ces capillaires fœtaux intraplasmodiaux. Sur ces pièces, l'action de l'alcool ordinaire, arrivant à l'état dilué dans les parties centrales du placenta, a produit un effet de dissociation, qui a isolé la paroi capillaire à la fois du plasmode et de la masse injectée. Sur les autres pièces, si les parois capillaires ne sont pas visibles, c'est sans doute qu'elles sont intimement accolées à la surface du plasmode, et que, vu leur minceur extrême, elles se confondent avec lui. Certainement, avec des fragments de placenta à terme, traités par les réactifs dissociants, on arriverait à rendre visibles ces parois capillaires; mais quand nous

avons fait cette étude, nous ne disposions que de pièces fixées et durcies, et nous n'avons pas jugé nécessaire d'entreprendre de nouvelles études, puisque, par la variété même des aspects de nos coupes, et grâce aux injections, nous avions pu parvenir à nous rendre compte des véritables dispositions des parties.

Cette pénétration des capillaires fœtaux dans le plasmode des lamelles labyrinthiques nous montre que, dans le placenta des carnassiers comme dans celui des rongeurs, les parties tendent à se disposer, vers la fin de la gestation, de manière à rendre aussi intimes que possible les rapports entre le sang fœtal et le sang maternel. Chez les rongeurs la barrière qui sépare les deux sangs se réduit au minimum possible, puisque, par suite de l'atrophie des parois plasmodiales des canalicules sangui-maternels, les capillaires fœtaux arrivent à baigner directement dans le sang de la mère; chez les carnassiers, les rapports sont moins intimes, puisque entre les deux sangs est interposée à la fois et une paroi capillaire fœtale et une paroi capillaire maternelle, mais ils sont cependant plus intimes que ne semble l'indiquer au premier abord le fait de la conservation d'une couche plasmodiale entre les deux ordres de vaisseaux, puisque, en effet, les capillaires fœtaux pénètrent dans cette couche plasmodiale, et vont ainsi à la rencontre, et presque au contact des capillaires maternels. Les figures 80 et 83 donnent de ces dispositions une représentation qui a la valeur démonstrative d'un schéma.

Fig. XXX. — Turner, planche I, fig. 5. — Légende de Turner : « Coupe du placenta du renard, montrant l'épithélium sécrétoire; — M, M, l'énorme capillaire maternel; — E, E, épithélium cylindrique qui l'enveloppe; — V, V, vaisseaux des villosités fœtales. »

Sur de bonnes injections cette disposition des capillaires fœtaux est tellement frappante qu'elle n'a pu échapper à divers auteurs. Ainsi Turner donne, du placenta du renard, un dessin qui répond évidemment à ce que nous venons de décrire (voir la fig. XXX ci-contre); mais ses notions sur la constitution du placenta sont trop incomplètes pour qu'il puisse se rendre compte de la véritable

nature de ces dispositions, qu'il figure assez mal, et qu'il ne décrit pas du tout; en effet, dans la partie de son texte où il fait allusion à la figure en question, il se contente de dire : « Les villosités du chorion sont de larges lames, profondément subdivisées, de manière à prendre une disposition arborescente, et se terminent par un réseau capillaire serré » (*op. cit.*, p. 88).

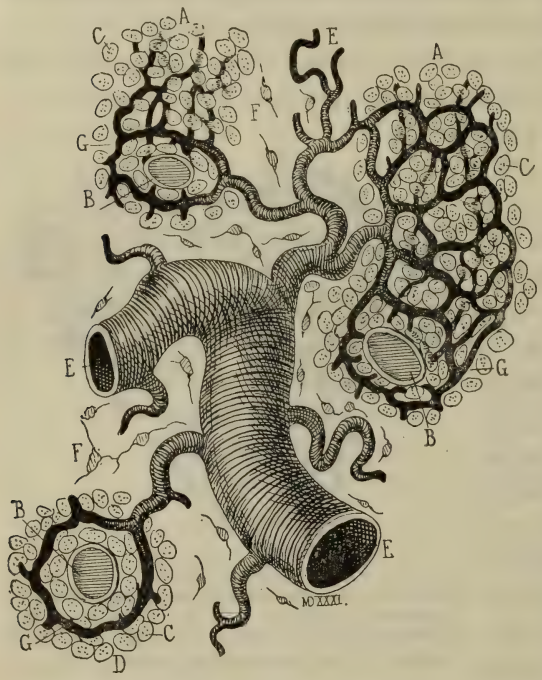

Fig. XXXI. — Ercolani (1880), planche I, fig. 3. — Légende d'Ercolani : « Rapports de la portion fœtale et de la portion maternelle du placenta de la chienne, d'après une coupe d'un placenta à terme injecté ; — A, A, deux portions du réseau vasculo-cellulaire maternel; — B, B, lumière des vaisseaux maternels au centre de ces réseaux ; — C, C, revêtement cellulaire externe du vaisseau maternel; — D, mêmes parties coupées transversalement; — E, E, vaisseaux fœtaux; — F, éléments cellulaires du chorion.

Ercolani (mémoire de 1877) est plus explicite : « Une injection, dit-il (p. 16), montre les rapports intimes entre la portion fœtale et la portion maternelle .... Les vaisseaux du chorion forment un réseau fin et serré qui se met en contact avec le revêtement cellulaire qui entoure les vaisseaux maternels. J'ai représenté cette disposition dans la fig. 3 de ma planche 1 (fig. XXXI ci-contre) d'après une coupe horizontale d'un placenta de chienne injecté et examiné à un fort grossissement. Ce fin réseau capillaire fœtal n'est pas seulement disposé à la surface du revêtement cellulaire des vaisseaux maternels, mais les capillaires pénètrent même entre les cellules de ce revêtement, comme on le voit bien nettement là où un vaisseau maternel a été coupé transversalement (en G, fig. XXXI). Cette figure concorde entièrement avec celle que Turner a donnée d'après le placenta de la femelle du renard... » C'est certainement aussi cette disposition qui a attiré l'attention de Heinz (voir la fig. XXI, ci-dessus, dans le texte), et

qu'il a interprétée en disant (voir la citation reproduite précédemment, avec la fig. XXI) « que ces dispositions répondent à des villosités fœtales en voie de pénétration dans le tissu maternel ». Cette idée fixe de villosités, comme élément constitutif du placenta fœtal, a donc été poursuivie et appliquée jusqu'à l'interprétation des simples ectasies capillaires qui pénètrent dans le plasmode des lamelles labyrinthiques.

En terminant l'étude du placenta de la chienne, nous ne croyons pas nécessaire de donner un résumé des résultats auxquels nous sommes arrivés, puisque ce résumé a été donné par fragments à la fin de chacun des principaux chapitres. L'étude du placenta de la chatte, à laquelle nous allons passer immédiatement, nous permettra de considérer d'une manière plus générale les dispositions déjà vues sur la chienne, et c'est alors que nous pourrons donner des conclusions d'ensemble sur le placenta des carnassiers.

DEUXIÈME PARTIE

LE PLACENTA DE LA CHATTE

Pour l'exposé de la formation du placenta de la chatte nous suivrons le même plan et adopterons à peu près les mêmes divisions que pour la chienne : nous commencerons donc par l'étude de la muqueuse utérine et de l'œuf avant que le chorion contracte des adhérences; puis viendra l'étude de la fixation de l'œuf et de la disparition de l'épithélium utérin; la formation de l'angio-plasmode; son remaniement; etc. Cette étude pourra être faite bien plus rapidement que pour la chienne, puisque nous n'aurons presque à signaler que les différences peu importantes qui, distinguant ces deux placentas, nous permettront de comprendre ce qu'il y a de général dans leur évolution. A cet égard un coup d'œil sur la série de nos planches est presque suffisamment démonstratif, du moment qu'on a bien présents à l'esprit les nombreux détails donnés à propos de la chienne.

Nous avons noté l'âge de la gestation attribué aux chattes qui nous étaient livrées, et nous reproduisons ces indications à propos de chacune des pièces décrites, sauf dans quelques cas particuliers où, par comparaison, il nous était facile de corriger un âge évidemment erroné. Mais nous devons faire remarquer que, d'une manière

générale, les âges attribués nous paraissent trop faibles; à moins que, au début du développement, le processus ne soit beaucoup plus rapide que chez la chienne. Cependant comme les âges indiqués se suivent assez régulièrement en concordance avec l'état de développement, nous pouvons ne pas nous inquiéter de leur valeur absolue, du moment que leur valeur relative est suffisante, et que ces âges ne sont pas en désaccord avec les dimensions des renflements utérins et des embryons, dimensions que nous donnerons comme compléments de renseignements.

A. — *De la muqueuse utérine et de l'œuf avant que le chorion contracte des adhérences.*

a. Muqueuse utérine et ses glandes avant la gestation. — Comme la chienne, la chatte présentera des glandes longues et des cryptes courts; mais d'une part la distinction entre ces deux ordres de glandes devient moins nette que chez la chienne lorsque les cryptes sont complètement développés, et d'autre part ces glandes courtes ou cryptes se formeront plus tardivement, ne commençant à apparaître d'une manière bien nette qu'avec le début de la gestation même. C'est ce que montrent les figures 85 et 86, comparativement aves les figures 87 et 88 (pl. VIII).

La figure 85 est une coupe de la corne utérine d'une jeune chatte, en dehors de l'époque du rut, dessinée à un grossissement de douze fois. On voit que la muqueuse est parcourue dans toute son épaisseur par des glandes en tube. Sur une chatte sacrifiée à l'époque du rut (fig. 86), les dispositions sont sensiblement les mêmes, mais toutes les couches de l'utérus sont plus épaisses, et notamment la muqueuse; par suite les glandes en tube sont plus longues; mais on ne voit rien qui indique la formation de courtes glandes disposées dans les intervalles des glandes longues.

b. Muqueuse utérine au neuvième jour. — Ces courtes glandes ou cryptes apparaissent au contraire très nettement dès que l'ovule est arrivé dans l'utérus, et que la muqueuse utérine prélude aux processus préparatoires de la gestation. Nous avons eu à notre disposition deux chattes dans les cornes utérines desquelles nous avons trouvé des ovules à l'état de sphère blastodermique; nous n'avions pas de données précises sur l'âge de ces ovules, mais la fécondation ne devait pas remonter à moins de neuf jours, d'après les indications que nous avons données au début de ce travail sur la gesta-

tion des carnassiers. Nous considérerons donc ces cornes utérines comme recueillies au neuvième jour [1]. Une partie en ayant été conservée intacte a donné des coupes dont l'une est représentée dans la figure 87, au même grossissement que les figures précédentes. On voit que la lumière de la cavité utérine n'est plus ce qu'elle était dans ces figures; au lieu d'une forme étoilée, elle a une forme arrondie et est légèrement dilatée; mais on constate surtout une modification importante dans l'état des glandes. D'une part les glandes préexistantes sont beaucoup plus développées, décrivent des replis multiples, de sorte que les diverses parties de leur trajet sont entamées par la coupe dans les directions les plus diverses; mais l'ensemble d'une même glande se présente bien comme un tout, distinct de la glande voisine, car le tissu conjonctif interglandulaire est dejà plus développé et sépare nettement deux glandes voisines (on verra, au stade suivant, fig. 88, les glandes longues de plus en plus écartées les unes des autres). D'autre part, entre les orifices de ces longues glandes (*a*, *a*, fig. 87), on voit la surface de la muqueuse dessiner de nombreuses dépressions, peu profondes, qu'il est impossible (en *b*, *b*, fig. 87) de prendre pour des coupes obliques d'embouchures des glandes longues, puisque ces dépressions répondent aux espaces interglandulaires; il s'agit bien évidemment de la première apparition de glandes courtes ou cryptes de nouvelle formation, que nous allons voir plus développés à un âge un peu plus avancé.

c. Muqueuse utérine et œuf du onzième au quatorzième jour. — Nous avons eu deux chattes pour lesquelles nous étions à peu près fixé sur l'époque probable de la fécondation, remontant pour l'une au douzième jour (fig. 92) et pour l'autre au quatorzième jour (fig. 93). Mais d'autre part, et ceci montrera combien il faut se défier des indications chronologiques non directement recueillies, nous avons reçu une chatte dont l'accouplement remontait, disait-on, à trois semaines. Or, chez ce sujet, le développement de l'œuf et de la

1. Cette évaluation de l'âge est en accord avec les données de Fleischmann. « Lorsque l'œuf de la chatte a subi les diverses phases de la segmentation, il arrive, environ vers le neuvième jour, dans la cavité utérine, où on le trouve libre et encore sans adhérences avec la muqueuse. Il a alors l'aspect d'une vésicule pleine de liquide, et de forme un peu ovale; ce n'est que pendant les jours suivants que, par l'accroissement de ses deux pôles, il prend la forme d'un citron, forme bien connue pour l'œuf de la chienne. » (A. Fleischmann, *Embryol. Unters.* — I. *Unters. uber einheimische Raubtiere; Wiesbaden*, 1889, p. 59.)

muqueuse utérine était moins avancé que sur le sujet de quatorze jours, même que sur celui de douze jours. Nous n'avons donc pas hésité à corriger l'indication fournie, et nous donnons à ce troisième utérus l'âge de onze jours (fig. 88). Nous allons donc examiner ces trois stades très rapprochés.

Pour l'utérus dit de onze jours nous choisissons une coupe très instructive, parce que, passant par une région où le canal utérin décrivait une légère flexuosité, elle nous montre à la fois la section d'un renflement de gestation [1] et celle des portions intermédiaires, non dilatées.

La portion intermédiaire à deux renflements de gestation, vue en coupe longitudinale (en C) et en coupe transversale (en A, fig. 88), ne diffère pas sensiblement, quant à sa muqueuse et ses glandes, de ce que nous avons vu au neuvième jour; les courtes glandes ou cryptes de nouvelle formation commencent à peine à apparaître. Dans la portion (B, fig. 88) du canal utérin dilatée par la présence de l'œuf (O et E), portion où cet œuf s'est arrêté et va bientôt se fixer, l'aspect est tout autre. D'abord, par le fait du plus grand développement en surface pris par cette région de la muqueuse, les longues glandes sont plus écartées les unes des autres, plus distinctes (comparer avec la fig. 87); puis, au niveau de leurs embouchures (*a*, *a*, fig. 88), dans les espaces actuellement plus étendus qui séparent ces embouchures, la surface épithéliale de la muqueuse dessine de très nombreux plis, répondant à la formation de nombreux cryptes (*b*, *b*), ainsi que le montre l'examen de ces mêmes parties aux douzième et quatorzième jours.

Mais auparavant quelques mots sur la vésicule blastodermique. Elle se présente (fig. 88, en O), comme une vésicule creuse à parois très minces; elle est encore libre dans la cavité utérine, c'est-à-dire sans attache à la muqueuse; il est cependant probable que, à l'état naturel, avant l'action des réactifs, la paroi blastodermique n'était pas écartée de la surface utérine, mais en contact immédiat avec elle. Cette paroi blastodermique est composée seulement de deux

1. D'après Fleischmann, ce n'est qu'après le onzième jour que la corne utérine commence à présenter des renflements de gestation appréciables comme modifications de la forme extérieure. « L'œuf de la chatte, libre dans la cavité utérine, au dixième et même au onzième jour, ne détermine, vu son faible volume, aucune dilatation du canal utérin. Mais bientôt après, à mesure que l'œuf s'applique et s'attache à la muqueuse utérine, la portion de canal qui renferme un œuf se dessine sous la forme d'un renflement ovale, qui devient plus tard sphérique. » (A. Fleischmann, *Einheimische Raubtiere*, 1889, p. 64.)

feuillets, ectoderme et endoderme, sur toute son étendue, excepté en une région, celle de la tache embryonnaire (E, fig. 88), où le feuillet moyen est déjà interposé à l'endoderme et à l'ectoderme, ce dernier présentant ici un notable épaississement. Dans la fig. 89, nous reproduisons l'aspect des éléments de ces feuillets blastodermiques dans trois régions : en A, dans la région médiane de la tache embryonnaire, avec l'ectoderme épaissi (*ex*), le mésoderme (*ms*) formé de deux couches de cellules au moins, et l'endoderme (*in*); en B, dans la région périphérique de la tache embryonnaire, sur les limites du mésoderme (*ms*); et enfin en C, dans le reste de l'étendue de l'œuf, avec un feuillet ectodermique simple, un feuillet endodermique de cellules plates, et sans interposition d'éléments mésodermiques.

Le développement des cryptes ou courtes glandes, du onzième au quatorzième jour, nous est donné par les figures 90 à 93.

La fig. 90 reproduit, à un grossissement de 80 fois, une portion de la surface de la muqueuse utérine au onzième jour, c'est-à-dire de la cavité représentée dans son ensemble dans la fig. 88; entre les embouchures de deux longues glandes (A, A) qui ne sont pas figurées tout à fait jusqu'à leur partie profonde, terminale, on voit (en B,B) une série de dépressions, peu accentuées encore, mais cependant déjà pour la plupart plus profondes que larges; ce sont des cryptes ou glandes courtes; ces glandes descendent toutes uniformément à une même profondeur. Si parfois on voit, au-dessous d'elles, une section de tube glandulaire semblant au premier abord leur appartenir (comme la double lumière, en C, fig. 90), il est facile, par l'examen des coupes qui suivent ou qui précèdent, de se convaincre qu'on est simplement en présence d'une portion de longue glande entamée tangentiellement. Comme on le distingue déjà sur la figure 90, mais comme on le voit bien plus nettement, à un plus fort grossissement, sur la figure 91, l'épithélium qui forme ces cryptes est d'une seule couche de cellules cubiques, c'est-à-dire moins hautes que celles de la surface utérine, ou des interstices entre les orifices des glandes, ce dernier épithélium étant nettement cylindrique.

Au douzième jour (fig. 92), les cryptes sont devenus un peu plus profonds et affectent nettement l'aspect de courtes glandes en tube; leur épithélium est un peu plus haut, et ne diffère pas de celui des longues glandes.

Enfin au quatorzième jour (fig. 93), les cryptes sont devenus très profonds; alors la couche des glandes utérines présente, sur une coupe d'ensemble, une disposition qui va devenir caractéristique pour les périodes suivantes de la gestation; elle se divise en deux zones : 1° Une zone profonde (tiers inférieur de la figure 93), formée par les extrémités profondes des glandes longues; dans cette zone les tubes glandulaires sont contournés, entamés dans diverses directions selon les hasards de la coupe; mais les lumières glandulaires sont clairsemées, relativement rares. 2° Une zone superficielle (les deux tiers supérieurs de la figure 93), formée par les cryptes et par les portions correspondantes des glandes longues : tous ces tubes glandulaires sont étroitement pressés les uns contre les autres et il est impossible de distinguer ce qui représente un crypte ou une portion de glande longue, à moins que (comme dans le point B de la fig. 93) on ne voit la continuité des deux portions d'une glande longue.

En somme nous nous trouvons ici en présence de dispositions semblables à celles que nous avons décrites chez la chienne au dix-huitième jour (voir les fig. 13 et 14 de la pl. I), c'est-à-dire que la zone inférieure ci-dessus décrite répond à la couche des *glandes permanentes* de la chienne, et la zone superficielle à la couche des cryptes; seulement, chez la chienne, nous avons entre ces deux couches une couche, dite homogène, de tissu conjonctif, dont la présence était due à la longueur très grande des conduits correspondants des glandes longues, la partie terminale de celles-ci étant pelotonnée, rejetée très profondément. Au contraire, chez la chatte, la *couche des glandes permanentes* confine immédiatement à la couche des cryptes, et nous verrons que par la suite elle perd de plus en plus les caractères d'une couche indépendante.

Ainsi se trouve justifié ce que nous annoncions au début de cette étude, à savoir que les cryptes apparaissent plus tardivement chez la chatte que chez la chienne, et que, ensuite, il devient difficile de distinguer ces cryptes d'avec les portions correspondantes des glandes longues primitivement existantes.

Nous voyons donc, en résumé, que cette étude sur la chatte ramène à ses véritables proportions la signification générale de l'hypertrophie glandulaire de l'utérus au début de la gestation. La muqueuse augmentant d'étendue en surface, ses glandes primitives se trouvent bientôt écartées les unes des autres; dans les espaces

interglandulaires ainsi produits se développent de nouvelles glandes, les cryptes de Sharpey-Bischoff, lesquelles ne pénètrent jamais aussi profondément que les glandes primitives ou longues glandes. Dans la couche ainsi formée, dite couche des cryptes, il devient bientôt impossible de distinguer ce qui est un crypte proprement dit ou une portion de longue glande; tous ces tubes glandulaires sont semblables, et subissent ultérieurement les mêmes transformations. Quant à l'époque de la première apparition des cryptes, elle paraît être plus précoce chez la chienne, où ces cryptes apparaissent pour toute période de rut, même en dehors de la fécondation; chez la chatte leur production est rigoureusement limitée aux débuts mêmes de la gestation.

L'utérus, au quatorzième jour, nous présente encore à étudier l'état de l'épithélium de la surface de la muqueuse, dans les intervalles des embouchures des glandes et dans ces embouchures elles-mêmes. La figure 93 montre à cet égard que l'ectoderme de l'œuf est alors appliqué très étroitement à cette surface et forme de très légères saillies, dessinant comme une série de courtes dentelures, qui correspondent aux orifices des glandes. Or, partout où l'épithélium utérin est ainsi en contact avec l'ectoderme, il entre en dégénérescence; les limites de ses cellules disparaissent; l'épithélium se réduit à une couche d'apparence homogène, pâle, peu colorable, semée de noyaux à contours peu distincts, souvent granuleux dans leurs couches périphériques. Ce sont des modifications qui président à l'atrophie et à la disparition de l'épithélium utérin. (Voir les figures 93 et 95.)

En résumé, les faits les plus intéressants de ce premier stade (du neuvième jusqu'après le quatorzième jour), avant la fixation de l'œuf, sont la production des cryptes ou nouvelles glandes et leur grand développement consécutif. Cette production des cryptes n'a guère été suivie dans ses diverses phases. Seul Pacanowski [1] nous paraît avoir observé nettement ces faits, qu'il résume en disant que, dans le premier stade, se produit une végétation active des glandes et de l'épithélium de la surface; les glandes préexistantes donnent naissance à des bourgeons latéraux, *en même temps que l'épithélium de la surface* s'enfonce pour former des *dépressions glandulaires tubuliformes*; telle est, conclut-il, l'origine de la couche

1. H. Pacanowski (*in Hoffmann et Schwalbe*, 1886, t. XIII, p. 506 et 511).

glandulaire du placenta. Les autres auteurs, ou bien n'ont commencé l'étude de la chatte que sur des pièces déjà de la fin du premier mois, ou bien, ayant observé les cryptes à leur début, mais ne disposant pas de pièces intermédiaires au dixième jour et à la fin du premier mois, ont fait les plus étranges confusions entre les cryptes d'une part, et d'autre part les dépressions dont se creuse ultérieurement la formation ectoplacentaire. C'est donc à propos de l'historique de cette formation que nous reviendrons sur l'histoire des cryptes et notamment sur les interprétations de Turner et d'Ercolani.

Explication des planches IV et V.

Planche IV.

Fig. 72. — Coupe du placenta à terme. Grossissement de 11 fois, pour montrer la disposition d'une *poche choriale*. — PC, PC, cavité de la poche choriale; — V, vaisseau maternel; — AE, arcades ectodermiques; — 1, 2, 3, diverses dispositions (selon le sens de leur section) des gros canaux de distribution du sang maternel.

Fig. 73. — Coupe d'un placenta à terme (grossissement de 11 fois), montrant, en PC, PC, une petite poche choriale, qui résulte de la transformation partielle de lamelles labyrinthiques; — en B, point de départ des lamelles labyrinthiques qui présentent cette transformation.

Fig. 74. — Coupe perpendiculaire au plan du placenta, vers le quarante-cinquième jour. Grossissement de 75 fois. — Dans le quart supérieur de la figure est le mésoderme de la surface fœtale, d'où part, vers le bas, une large cloison interlobulaire, séparant deux complexus de lamelles labyrinthiques.

Fig. 75. — Coupe horizontale du placenta fœtal après le quarante-cinquième jour. Grossissement de 22 fois. — 1, 1, cloisons de mésoderme allantoïdien interposées entre les complexus de lamelles labyrinthiques; — 2, 2, ces complexus, dont chacun figure un lobule; mais ces lobules sont en continuité les uns avec les autres. — C,D, un large canal de distribution du sang maternel, au voisinage duquel sont d'autres canaux plus petits de même nature.

Fig. 76. — Coupe transversale d'un canal de distribution du sang maternel, d'un placenta à terme. — C,D, cavité vasculaire, avec son endothélium, dont les noyaux sont figurés en N. — *a*, *a*, *a*, dépressions de formes très diverses qui pénètrent dans la périphérie du plasmode.

Fig. 77. — Paroi plasmodiale d'un petit canal de distribution de sang maternel, à un grossissement de 325 fois, pour montrer la continuité des

traînées de protoplasma foncé et semé de noyaux avec les champs interposés de protoplasma clair et sans noyaux. — N, noyaux de l'endothélium du vaisseau central; — *cc*, *cc*, capillaires fœtaux dans les encoches de la périphérie.

Fig. 78. — Coupe d'un renflement de lamelle labyrinthique d'un placenta à terme; grossissement de 700 fois; — C, capillaire maternel central; — A, A, A, vacuoles centrales; — B, B, B, vacuoles périphériques du plasmode. — 1, 1, 1, 2, noyaux placés dans les encoches de la couche externe (couche nucléée) du plasmode.

Fig. 79. — Préparation semblable à la précédente, mais colorée par l'éosine; même grossissement. — La coupe a été colorée par l'hématoxyline et par l'éosine; ce dernier réactif révèle la présence d'hémoglobine dans le capillaire maternel central et dans les vacuoles périphériques du plasmode.

Fig. 80. — Coupe de lamelle labyrinthique d'un placenta à terme; pièce conservée par le liquide de Muller. — C, capillaire maternel central, avec globules sanguins de la mère; — B, B, B, vacuoles périphériques ou externes renfermant des globules du sang du fœtus; — 1, 1, 1, noyaux placés dans les encoches du plasmode.

Fig. 81. — Vue d'ensemble d'une partie de complexus labyrinthique, avec injection des vaisseaux fœtaux. — Grossissement de 90 fois. — A, A, A, gros capillaires placés dans les cloisons mésodermiques interposées aux lamelles labyrinthiques; — C, C, capillaires maternels.

Fig. 82. — Coupe superficielle, tangentielle d'une lamelle labyrinthique. Grossissement de 500 fois. — P, P, plasmode; — 1, 1, noyaux des capillaires fœtaux; — B, partie où la coupe a passé un peu plus profondément (*Voir la fig. 84*).

Fig. 83. — Coupe, perpendiculairement à son plan, d'une lamelle labyrinthique, dont les vaisseaux fœtaux sont injectés; grossissement de 500 fois. — 1, 1, noyaux des capillaires fœtaux, les autres lettres comme précédemment.

Fig. 84. — Coupe tangentielle de la couche superficielle du plasmode d'une lamelle labyrinthique, avec injection des capillaires fœtaux. — Grossissement de 500 fois. — P, P, îlots de plasmode nucléé occupant les mailles du réseau capillaire fœtal; — 1, 1, noyaux des capillaires fœtaux.

Planche V.

Fig. 85. — Coupe de la corne utérine d'une jeune chatte; grossissement de 12 fois.

Fig. 86. — Coupe de la corne utérine d'une chatte adulte, à l'époque du rut; grossissement de 12 fois.

Fig. 87. — Coupe d'une corne utérine dans laquelle ont été recueillis des ovules à l'état de sphère blastodermique (environ au neuvième jour). Grossissement de 12 fois; — *a*, *a*, embouchures des glandes longues; — *b*, *b*, premières indications de l'apparition des glandes courtes ou cryptes de nouvelle formation.

Fig. 88. — Utérus de chatte au onzième jour; grossissement de 10 fois. — En A et C, les portions de l'utérus intermédiaires à deux renflements de gestation; — en B, renflement de gestation; — O, parois de la vésicule blastodermique; — E, épaississement embryonnaire de ces parois.

Fig. 89. — Les éléments des feuillets blastodermiques de l'œuf de la figure 88. Grossissement de 350. — En A, région médiane de la tache embryonnaire (E, fig. 88); — en B, limites externes de cette tache;— en C, le blastoderme en dehors de la tache embryonnaire.

Fig. 90. — Deux glandes longues (A, A) et, entre leurs embouchures, les cryptes ou glandes courtes (B, B), encore peu développées, au onzième jour de la gestation; grossissement de 80 fois. — En C, une portion de tube glandulaire appartenant non à un crypte, mais à une glande longue atteinte tangentiellement par la coupe.

Fig. 91. — Un crypte ou glande courte, au onzième jour, au grossissement de 325. — E, épithélium cylindrique de la surface libre de la muqueuse utérine; — G, épithélium cubique de la cavité du crypte.

Fig. 92. — Mêmes parties que dans la figure 90, au douzième jour de la gestation; mêmes lettres; même grossissement.

Fig. 93. — Mêmes parties au quatorzième jour. — En B, la continuité des diverses parties d'une glande longue; là où une pareille continuité ne se présente pas, il est impossible, dans les deux tiers supérieurs de la couche glandulaire, de distinguer ce qui est crypte ou portion de glande longue. — De B à E, couche dite couche des cryptes; de B à C, couche des glandes permanentes, c'est-à-dire des parties profondes des glandes longues; — E, épithélium utérin en voie de dégénérescence; — *ex* et *in*, l'ectoderme et l'endoderme de la vésicule blastodermique.

Fig. 94. — Coupe longitudinale de l'ensemble d'un renflement de gestation de la chatte au dix-neuvième jour. — Grossissement de 8 fois. — E, corps de l'embryon en coupe transversale; — C H, chorion; — V O, vésicule ombilicale; — P P, cavité du cœlome exagérée par rétraction de la vésicule ombilicale; — A, région amniogène; — P, P, régions polaires où le chorion est libre d'adhérences, entre les points *a* et *b*. — Les diverses parties de cette figure sont reprises dans les figures 95, 96, 97, 98, 99 et 100.

Fig. 95. — L'ectoderme et la surface de la muqueuse dans les points de transition (*a* et *b*, fig. 94), entre les régions polaires et les régions placentaires. — Grossissement de 325 fois; — *ex*, ectoderme.

TRAVAIL MUSCULAIRE DU CHEVAL
ACTIONNANT UN MANÈGE A PLAN INCLINÉ

Par M. André SANSON
Professeur de zoologie et zootechnie à l'École nationale de Grignon
et à l'Institut national agronomique.

A ma connaissance plusieurs physiologistes admettent que le cheval actionnant un manège à plan incliné travaille exactement dans les mêmes conditions que s'il cheminait sur une voie ordinaire, attelé à une résistance quelconque. C'est le cas, notamment, de Zuntz et Lehmann qui, par de nombreuses et intéressantes recherches [1], ont voulu déterminer, à l'aide de ce qu'on appelle le quotient respiratoire, le rapport existant entre les éléments nutritifs consommés et le travail effectué. Pour y arriver, les auteurs ont recueilli et dosé, par un dispositif expérimental approprié, les gaz de la respiration d'un cheval actionnant un de ces manèges à plan incliné, et ils ont calculé le travail mécanique rendu par le dit manège, en y ajoutant celui que, d'après eux, le cheval avait dû produire en élevant son propre poids (*Steigarbeit*). De leurs expériences, au nombre de trente-cinq, ils ont conclu finalement qu'il ne pouvait pas être question d'un rapport absolument constant entre les éléments nutritifs consommés et le travail effectué.

Notre but n'est pas ici de faire une critique détaillée des recherches des expérimentateurs allemands, d'examiner par exemple si l'acide carbonique éliminé par les poumons, dans les conditions où ils l'ont recueilli, peut donner la mesure exacte de celui qui a été dégagé, dans le même temps, par les éléments musculaires en travail. Ils ont eu le soin de noter chaque fois la température ambiante, qui a varié de — 5° centigrades à + 27° centigrades, les expériences ayant été commencées en février 1887 et terminées en

1. N. Zuntz und C. Lehmann, *Untersuchungen über den Stoffwechsel des Pferdes bei Ruhe und Arbeit. Landwirthschaftliche Iahrbücher*, Bd XVIII (1889), Heft I, p. 1-156.

juillet 1888, en négligeant d'indiquer aussi la pression barométrique.

Or j'ai montré depuis longtemps [1] que la température et la pression influent considérablement sur la quantité d'acide carbonique éliminée dans l'unité de temps, tandis qu'elles ne peuvent avoir évidemment aucune influence sur celle dont se charge le sang. Il y a donc là une cause d'erreur certaine. Mais je ne veux parler que de celle, encore plus importante, qui résulte de la fausse interprétation du mode de fonctionnement de la machine employée dans les expériences en question. Il y a là un intérêt réel, à ce qu'il me semble, pour les physiologistes qui n'ont pas eu l'occasion d'étudier de près le mécanisme de la machine animale quadrupède.

Il est connu cependant des purs mécaniciens que sur le tablier ou plancher sans fin du manège à plan incliné le cheval ou tout autre animal quadrupède n'agit que par son poids. « La force d'entraînement du tablier, dit P. Ferrouillat [2], est une fraction du poids du cheval égale au sinus de l'angle d'inclinaison du manège et comprise entre 1/5 et 1/4. Pour un cheval du poids de 500 kilogrammes, le tablier se déroule sollicité par une force de 100 à 125 kilogrammes, suivant la pente du plan incliné. La vitesse de translation de la plate-forme varie entre 65 et 90 centimètres par seconde ; elle est en général de 80 à 85 centimètres. Lorsque l'on emploie le bœuf à la place du cheval, la vitesse descend à 45 ou 50 centimètres. »

Il suit de là que pour déplacer le tablier du manège, dont les axes en tournant communiquent leur mouvement à la machine qui effectue le travail, l'animal ne déploie aucun effort musculaire. Son centre de gravité reste toujours sur la même verticale et aussi sur la même horizontale. Il n'est déplacé d'aucune façon, ni en avant ni en haut. Aucune impulsion ne lui est nécessaire. Les seuls mouvements qui doivent être accomplis, afin que l'animal ne soit point entraîné pas sa base de sustentation mobile, sont ceux d'élévation et d'abaissement successifs des quatre membres, retombant toujours aux mêmes places, c'est-à-dire sur la même base théorique de sustentation. L'animal ne marche point, en propres termes il piétine ou il trépigne, et de là les noms de *piétineuse* et de *trépigneuse* qui ont

1. A. Sanson, *Recherches expérimentales sur la respiration pulmonaire chez les grands mammifères domestiques. Journ. de l'anat. et de la physiol.*, 1876.
2. *Dictionnaire d'agriculture*, art. Trépigneuse. Hachette, 1892.

été aussi donnés au manège à plan incliné. Dès lors le seul travail musculaire effectué par cet animal est celui qui résulte de l'élévation successive de ses quatre pieds à une certaine hauteur, travail aisément calculable, mais qui n'a rien de commun avec celui rendu par le manège lui-même. Pour piétiner ainsi sur place il a besoin d'un apprentissage. Il y arrive assez vite, mais non du premier coup, ce qui suffirait à montrer qu'il ne s'agit point là des actions de la marche ordinaire.

Une expérience facile à réaliser m'a paru devoir vérifier, sur le sujet, ce qui résulte de l'observation attentive. J'en ai indiqué les conditions à mon jeune collègue de l'École de Grignon M. Ringelmann, savant et ingénieux mécanicien, en lui demandant de l'exécuter. Nous avions à l'École tout ce qu'il fallait pour cela. Il a bien voulu se rendre à mon désir, et voici l'exposé de ses résultats qu'il a eu l'obligeance de me communiquer :

« Vous m'avez demandé de faire des essais sur le manège à plan incliné que nous possédons dans la collection d'études de l'École de Grignon, et de chercher, dans ces essais, le travail fourni par le même animal avec ou sans surcharge.

« Voici les résultats de ces essais :

« Dans le manège Fortin, l'axe du tourteau d'avant sur lequel s'enroule le tablier, commande, par une roue dentée et un pignon, l'arbre des poulies motrices sur une desquelles étaient fixés le frein dynamométrique et le compteur de tours.

« Le 28 juin 1892 fut consacré au dressage de la jument « Rosa » ; on fit trois séances de dix à quinze minutes coupées chacune par un repos de cinq à sept minutes.

« Le 4 juillet, ces essais furent repris et les périodes de marche de 20 minutes furent séparées par des arrêts de 5 minutes environ.

« Le cheval était alors habitué à son nouveau travail et l'on put procéder, dès le 5 juillet, à des essais dynamométriques. Si j'ai rappelé ces données c'est pour montrer la facilité avec laquelle on dresse les chevaux au manège à plan incliné; je citerai, d'ailleurs, des expériences que j'ai eu occasion de faire en avril 1886 sur un bœuf de 790 kilogrammes qui, au bout de trois quarts d'heure, fut suffisamment dressé pour me permettre de procéder aux constatations dynamométriques.

« La jument qui a servi à nos essais de Grignon pesait 625 kilogrammes.

« La surcharge était de 75 kilogrammes.

« Les résultats principaux des expériences sont consignés dans le tableau suivant :

NUMÉROS DE L'ESSAI	POIDS DU MOTEUR	NOMBRE DE TOURS		TRAVAIL MÉCANIQUE DISPONIBLE PRATIQUEMENT UTILISABLE Kilogrammètres.	VITESSE DU TABLIER EN MÈTRES PAR SECONDE	OBSERVATIONS
		Pr minute.	Par seconde.			
	Kilogr.	Tours.	Tours.	Kilogrammètres.	Mètres.	
1	625	159	2,65	76,614	0,636	—
2	625	132	2,2	63,604	0,528	Manœuvre irrégulière du frein.
3	625	173,1	2,885	83,408	0,692	—
4	700	168	2,80	87,990	0,672	Avec surchage.

« Les essais comparatifs sont consignés sous les numéros 3 et 4; les vitesses sont sensiblement les mêmes, il n'y a que le poids du moteur qui varie, la pente du tablier (13° 30′) restant constante.

« Dans l'essai numéro 3, l'animal, en fonctionnement régulier et sans surcharge, fait 37 mouvements complets par minute, l'amplitude moyenne est de 1 m. 123; dans l'essai numéro 4, l'animal, avec sa surcharge de 75 kilogrammes, en fait 42 en moyenne par minute, et l'amplitude de chacun s'abaisse à 0 m. 96.

« L'équilibre du manège à plan incliné ayant pour expression :

$$(1).\ T = P \sin \alpha\, v\, K,$$

dans laquelle :

T est le travail mécaniqne utilisable par seconde,
P, le poids du moteur,
α, l'angle d'inclinaison du plan,
v, la vitesse linéaire, par seconde, du plan,
K, le rendement mécanique de la machine.

« Pour vérifier ce que vous me demandiez, relativement à l'influence du poids de l'animal, α et K restant constants dans les essais, nous pouvons poser :

$$m = \sin\alpha.\ K$$

et l'équation (1) devient :

$$T = P\, v.\ m$$

d'où l'on tire

$$m = \frac{T}{Pv}.$$

En appliquant ces calculs, il vient :

Essai.	N° 3.	N° 4.
Poids du moteur.....	625 Kilogr.	700 Kilogr.
Valeur de m.....	0,193	0,187

« La concordance entre ces deux coefficients m nous montre bien que le travail mécanique T qu'un moteur fournit à un manège à plan incliné, toutes choses égales d'ailleurs, est directement proportionnel à son poids.

« Nota. — Le manège expérimenté a un rendement mécanique K variant de 80 à 82 0/0. »

Il n'y a donc pas le moindre doute, après le fait ainsi constaté expérimentalement, que le travail du manège à plan incliné est en fonction du poids du moteur, et non point du tout en fonction de ses efforts musculaires. Si, au lieu de faire actionner ce manège par un seul et même cheval avec ou sans surcharge, on y eût mis successivement deux chevaux de poids différents, les résultats auraient pu donner prise à une objection en apparence admissible. Les efforts musculaires étant pour une part proportionnels à la plus grande section des muscles, et le poids de l'animal étant, de son côté, également proportionnel à cette section, on aurait pu dire que le plus fort travail obtenu avec le cheval le plus lourd dépendait d'efforts musculaires plus intenses. Dans le cas de notre expérience un tel raisonnement n'est pas possible. Il est évident en effet qu'ici la puissance musculaire restait la même, avec ou sans surcharge. Si avec la surcharge de 75 kilogrammes le travail mécanique disponible a été de 87 kilogrammètres 990, comme on l'a vu plus haut, tandis qu'auparavant il n'avait atteint au maximum que 83 kilogrammètres 408, la différence ne peut évidemment être attribuée qu'à la surcharge elle-même, nullement à un effort musculaire quelconque. Cette surcharge n'influe non plus en rien sur le travail résultant du déplacement des pieds en hauteur, le corps de l'animal restant toujours appuyé sur deux de ses membres au moins. Elle augmente seulement d'une faible quantité l'intensité des efforts musculaires nécessaires pour maintenir, à leur degré normal d'ouverture, les angles articulaires du squelette des membres qui soutiennent le corps.

Il suit de là que toutes les recherches physiologiques entreprises en vue de mesurer, à l'aide de la piétineuse, le travail musculaire effectué par un moteur animé quelconque sont entachées d'une

cause d'erreur manifeste et non pas peu importante. L'hypothèse qui leur a servi de base est absolument inadmissible. Il n'y a pas lieu dès lors d'être surpris des résultats auxquels ont abouti celles de Zuntz et Lehmann, que nous avons plus particulièrement visées en commençant. Envisagée au point de vue de la machinerie pratique, la piétineuse est de tous les manèges celui qui a le plus fort rendement mécanique. C'est ce que M. Ringelmann a établi dans les essais auxquels il a fait allusion dans sa note, en la comparant aux manèges à traction, actionnés par un ou plusieurs moteurs animés cheminant sur une piste circulaire. Mais encore une fois son rendement n'est en aucune façon relatif au travail musculaire de son moteur. L'énergie potentielle dépensée par celui-ci n'est pas du tout en rapport avec le travail produit.

De justes critiques ont été formulées au sujet des données dont Émile Wolff s'est servi [1] pour calculer le travail du cheval attelé à son manège dynamométrique. Mais du moins ces données ayant toujours été les mêmes dans tous les cas qu'il a considérés, si les valeurs absolues n'étaient pas exactes elles restaient toutefois comparatives, la cause d'erreur étant constante. Et dans ces cas il s'agissait bien d'un véritable travail de traction (*Zugarbeit*); tandis que avec le manège à plan incliné, en faisant intervenir ce genre de travail on attribue au moteur un rôle qui ne lui appartient en aucune façon, ainsi que les mécaniciens l'ont reconnu et que notre expérience le démontre péremptoirement.

Dès lors ce qui serait surprenant, c'est que dans les recherches de Zuntz et Lehmann les variations de ce qu'ils ont appelé le quotient respiratoire de leur cheval actionnant le manège à plan incliné eussent correspondu exactement aux variations du travail calculé, sans même tenir compte de la supposition introduite dans le calcul. Les variations du quotient respiratoire dépendent de conditions étrangères à l'animal moteur, et celles du travail dépendent de l'appareil en mouvement. Il ne peut donc y avoir aucune relation entre les unes et les autres. Pour résoudre le problème d'énergétique posé il convient d'employer un autre dispositif expérimental, dans lequel les efforts musculaires soient bien réellement les facteurs du travail effectué.

1. Emile, v. Wolff, *Grundlagen für die rationelle Fütterung des Pferdes*, Berlin, 1886.

COMPTE RENDU DES TRAVAUX FRANÇAIS ET ÉTRANGERS

Atlas des pathologischen Gewebelehre in mikophotographischer Darstellung, par les Drs **Carl Karg** et **Georges Schmorl**, avec une préface du professeur **Birch-Hirschfeld**. Leipzig, 1893.

Les auteurs ont publié, dans leur atlas, 27 grandes planches in-folio reproduisant, par la photogravure sur cuivre, les photographies microscopiques de la plupart des figures caractéristiques des altérations pathologiques des tissus. Comme ils ont pu faire entrer dans chaque planche de 5 à 12 champs de microscope, on voit qu'ils ont pu reproduire un assez grand nombre de dessins. Ceux-ci se rapportent à tous les sujets de l'histologie pathologique : lésions des noyaux et des cellules, dégénérescences, atrophie, hypertrophie, désordre de la circulation, inflammations aiguës et chroniques, bactéries, inflammations spéciales, tuberculose, actinomycose, syphilis, tumeurs, etc., en suivant l'ordre habituel usité en anatomie pathologique générale.

On peut toujours faire à la reproduction photographique des coupes de tissus des objections faciles : le dessin est souvent obscur, mal arrêté car lorsqu'on met au point une partie donnée, les détails qui ne sont pas sur le même plan ne viennent pas bien, restent nuageux; certaines couleurs ne sont pas reproduites, et la photographie donnant une image noire et trouble ne pourra jamais remplacer en histologie le dessin au crayon ou au pinceau dans lequel on suit, en faisant varier la vis micrométrique, tous les contours des objets, où l'on peut donner le relief et la couleur.

Mais la photographie possède aussi ses avantages indiscutables : la fidélité absolue, les proportions exactes des objets sans que les figures puissent jamais représenter autre chose que la vérité et montrer l'interprétation plus ou moins théorique et volontaire du dessinateur.

Les photogravures de MM. Carl Karg et Georges Schmorl échappent aux inconvénients de la photographie, car elles sont pour la plupart très démonstratives, et ce sont les meilleures photographies de coupes de tissus que nous connaissions.

V. Cornil.

La Moelle épinière et l'Encéphale, *avec applications physiologiques et médico-chirurgicales*, et suivis d'un aperçu sur la *Physiologie de l'Esprit*, par M. le Prof. **Ch. Debierre**. (Vol. de 450 pages avec 242 figures; F. Alcan, éditeur, Paris, 1894.)

La connaissance des centres nerveux intéresse le médecin autant que le philosophe. Leur étude embrasse l'ensemble de toutes les notions que nous devons à l'anatomie descriptive, à l'histologie, à l'embryologie, à l'anatomie comparée, à la physiologie et à la clinique.

Tel est le point de vue élevé auquel s'est placé M. Debierre pour écrire

ce beau volume, qui représente le résumé des nombreuses leçons professées par l'auteur.

Les grandes divisions du livre suffisent à en indiquer l'esprit et la méthode.

Après avoir exposé, dans un premier chapitre, la structure générale des centres nerveux, M. Debierre aborde leurs enveloppes et le liquide céphalo-rachidien.

Dans un troisième chapitre, le plus étendu et le plus important, l'auteur fait une description détaillée de la moelle épinière, du bulbe rachidien, de l'isthme de l'encéphale, du cervelet, du quatrième ventricule, de l'origine réelle des nerfs bulbo-protubérantiels et du cerveau.

Enfin, un quatrième et dernier chapitre comprend une étude d'ensemble sur le fonctionnement général du système nerveux sous la forme d'un aperçu de psycho-physiologie.

On sait combien la lecture des ouvrages d'anatomie descriptive est pénible et aride. M. Debierre fait comprendre l'importance des détails anatomiques et histologiques en s'attachant partout à en montrer l'intérêt par des considérations d'embryologie, de physiologie et de pathologie.

D'autre part, on s'aperçoit à chaque pas que les dispositions les plus compliquées qu'on trouve dans le système nerveux des animaux supérieurs se laissent ramener, de par l'anatomie et le développement comparés, à un schéma très simple.

Enfin, M. Debierre consacre des pages intéressantes à montrer comment les facultés mentales naissent, se développent, se troublent ou se perdent.

Il est impossible de résumer en quelques lignes un livre qui représente un tableau d'ensemble de tout ce qui a été publié sur les centres nerveux. Il me semble même que l'auteur a voulu être trop complet et n'a pas su sacrifier les opinions hier encore classiques, et aujourd'hui reconnues erronées. En adoptant, dans le texte courant, les figures théoriques qui résument l'enseignement classique et en rapportant, un peu plus loin, les découvertes récentes, l'auteur met parfois le lecteur dans l'embarras. Le schéma, par exemple, qui représente l'acte réflexe est en désaccord complet avec ce que nous savons de la constitution des centres nerveux. Les dessins qui ont trait à la structure de l'écorce cérébrale du cervelet sont également peu en harmonie avec ce que l'auteur décrit lui-même sur ces mêmes points.

En résumé, le livre que M. Debierre offre au public médical n'est pas la description sèche qu'on trouve d'ordinaire dans les traités d'anatomie; c'est un tableau vivant et animé des centres nerveux. L'auteur y tient compte des faits de développement et de structure, des découvertes dues à la physiologie et à la pathologie pour en faire un ouvrage intéressant et utile.

Éd. Retterer.

Le propriétaire-gérant : Félix Alcan.

Coulommiers. — Imp. Paul Brodard.

CONTRIBUTION A L'ÉTUDE

DU LOBE OLFACTIF DES REPTILES

Par N. LŒWENTHAL

Professeur d'histologie à l'Université de Lausanne.

AUG 24 1894

(*Planche VI.*)

Le lobe olfactif des Mammifères a été durant ces dernières années l'objet de quelques recherches très fouillées (*Golgi*, *Cajal*, *Van Gehuchten et Martin*). Grâce à l'application d'une méthode d'investigation nouvelle, méthode préconisée par *Golgi*, ces recherches ont contribué puissamment à éclaircir les connexions existant entre les fibres du nerf olfactif, d'une part, et les prolongements des grandes cellules dans le lobe olfactif, d'autre part; elles ont contribué à élucider la structure fine de cette formation, bien énigmateuse jusqu'alors, connue sous le nom de « glomérule olfactif ». Il m'a semblé tout indiqué de rechercher si les mêmes traits fondamentaux de la structure fine du lobe olfactif se retrouvent, oui ou non, dans d'autres classes de Vertébrés. Je me suis adressé aux Reptiles, et j'ai été assez heureux de constater que tel est positivement le cas. Aucune recherche analogue n'ayant encore été, à ma connaissance, livrée à la publicité, qu'il me soit permis de donner un exposé succinct de mes observations faites sur le lobe olfactif du lézard. La conclusion a été communiquée à la 76e session de la *Société helvétique des sciences naturelles* en septembre 1893.

I. — Méthode de recherche.

On met à nu le lobe olfactif; vu les fort petites dimensions de cet organe chez le lézard, il est tout indiqué de procéder avec beaucoup de ménagements pour éviter les lésions mécaniques; on le coupe au niveau du pédicule qui réunit ce lobe à l'hémi-

sphère correspondant, et on le traite différemment, selon qu'on se propose de pratiquer sur lui des coupes qu'on colore au picro-carmin ou à l'hématoxyline, ou de l'imprégner au nitrate d'argent. — *a*. Dans le premier cas, on durcit l'organe dans la solution usuelle de bichromate de potassium; on lave à l'eau distillée; on pratique les coupes au microtome; on les colore au picro-carmin ou encore mieux à l'hématoxyline ou l'hématoxyline éosique; vu les petites dimensions de l'organe, on peut aussi le colorer en bloc au picro-carmin et pratiquer ensuite des coupes sériées, après l'inclusion préalable dans la celloïdine. Cette méthode, tout en permettant de se rendre compte de la disposition des parties sur la coupe du lobe olfactif, et de reconnaître maints détails de sa structure fine, est tout à fait insuffisante quant à l'étude des connexions des éléments. *b*. Dans le second cas, on plonge le lobe olfactif dans le mélange durcissant composé comme suit : bichromate de potassium, 2 1/2 p. 100 — 3 parties; ac. osmique, 1 p. 100 — 1 partie; on y abandonne les pièces pour 2 1/2 à 3 jours; à bien des reprises, j'ai maintenu le mélange à une température d'environ 30° C.; on lave ensuite rapidement à l'eau distillée, et on plonge les pièces dans une solution de nitrate d'argent à 0,75 p. 100. C'est, en somme, une modification, mais fort utile, du procédé d'imprégnation de Golgi, et préconisée par R. y Cajal. Il est plus avantageux pour les Reptiles comme pour les Mammifères d'opérer sur les jeunes animaux, seulement sur ceux-là la préparation du lobe olfactif est plus difficile. Dans bien des cas, le résultat de l'imprégnation était pour ainsi dire nul ou peu s'en faut. Mais en multipliant les expériences, on arrive à obtenir des imprégnations plus ou moins bien réussies : tantôt ce sont les grandes cellules dans le lobe olfactif, tantôt les grains ou encore les terminaisons du nerf olfactif dans les glomérules qui se trouvent imprégnés.

II. — Exposé des observations.

Sur la coupe de la partie moyenne du lobe olfactif on reconnaît les couches suivantes, en procédant de la surface vers le centre, où se trouve le ventricule de l'organe : *a*. Couche des fibres du nerf olfactif. *b*. Couche des glomérules olfactifs, entourés d'une zone cellulaire, fort distincte dans les coupes colorées à l'hématoxyline, à cause de la coloration intense des noyaux de

ces éléments. *c*. Couche d'apparence finement granuleuse, contenant des cellules plus grandes, dispersées, et dont les noyaux se colorent bien moins vivement par l'hématoxyline que ceux dans les cellules de la couche précédente. Les préparations imprégnées au nitrate d'argent permettent seules de se fixer sur la conformation de ces cellules, et de reconnaître qu'elles correspondent aux grandes cellules du lobe olfactif des Mammifères. La couche dont il est question est, par conséquent, équivalente à la couche gélatineuse, et des grandes cellules chez les Mammifères. *d*. Couche des fibres nerveuses; on ne la reconnaît presque pas sur les préparations conservées dans le baume; ces fibres se dessinent, en revanche, assez bien dans les coupes examinées dans la glycérine, ou encore mieux dans des pièces imprégnées au nitrate d'argent. *e*. Couche épaisse de substance grise, très riche en cellules dont les noyaux fixent vivement l'hématoxyline ou le carmin. *f*. Épithélium tapissant la cavité du ventricule se présentant, sur les coupes, sous forme d'une fente oblongue dont le grand diamètre est dirigé dans le sens vertical, ou un peu obliquement de haut et en dehors en bas et en dedans. La disposition des couches est la même chez le lézard comme chez la tortue (fig. 2).

1° *Couche des fibres du nerf olfactif.* — Elles forment de petits fascicules se présentant, dans les coupes, sous forme d'îlots sectionnés transversalement ou obliquement; des noyaux fixant vivement l'hématoxyline sont disséminés dans leur intérieur. La manière dont les fibres se comportent au niveau de leurs terminaisons dans les glomérules, échappe complètement à la vue dans les préparations traitées d'après les procédés usuels. Dans les préparations imprégnées, on constate ce qui suit : dans le voisinage de la couche des glomérules les fibres subissent des divisions assez fréquentes; on voit par exemple dans la figure 3*a*, en x, deux divisions qui se suivent à une petite distance; on constate aisément que les branches résultant de la seconde division sont plus fines que celles de la première. Les branches qui pénètrent dans les glomérules s'y terminent par des arborisations ou des bouquets très déliés. Une fibre fournit par ses branches collatérales, ou les branches résultant de sa division, à un nombre plus ou moins considérable de glomérules, mais il n'est pas facile de se fixer, même approximativement, sur le rapport numérique, vu qu'il est impossible de suivre toutes les ramifications subséquentes d'une fibre donnée, car l'imprégnation ne

réussit que partiellement. Les branches des bouquets terminaux présentent un trajet ondulé ou sinueux; elles reviennent souvent sur elles-mêmes, ce qui leur donne une apparence plus ou moins entortillée (fig. 3). Dans la figure 3*b* on voit deux filaments nerveux aboutir à un glomérule olfactif.

2° *Couche des glomérules olfactifs.* — Ces corps ont des dimensions assez variables; leur configuration est également sujette à des variations; ils sont tantôt arrondis, tantôt un peu aplatis ou encore de forme irrégulière. Tantôt ils sont fort bien délimités, tantôt paraissent se confondre par une partie de leur surface. L'épaisseur de cette couche présente également quelques variations, ce qui dépend en partie du volume des glomérules, en partie de leur agencement. Chez le lézard ils forment le plus souvent deux rangées; par places, une seule ou trois. Les glomérules sont entourés d'un espace, beaucoup plus clair, et contenant des noyaux fixant vivement l'hématoxyline; ils correspondent à des cellules disséminées entre les glomérules ou situées à leur face profonde. Elles sont petites, d'apparence vésiculaire; le corps cellulaire paraît clair (picro-carmin ou hématoxyline, baume); dans l'épaisseur des glomérules ces éléments n'existent pas. Le nombre de ces cellules est considérable, et on pourrait bien en faire une couche à part. Ces éléments sont très réfractaires à l'imprégnation, du moins toutes les tentatives que j'ai faites dans cette direction sont restées sans résultat ou peu s'en faut. Ces cellules se trouvent non seulement chez les Reptiles (lézard, tortue), mais aussi chez les Amphibiens (grenouille), chez les Mammifères (chat, chien, lapin, cobaye, rat); elles ont été peu étudiées jusqu'à présent, souvent — c'est précisément le cas des manuels classiques — pas même mentionnées. On reconnaît chez les Mammifères, sur des pièces imprégnées au nitrate d'argent, qu'il s'agit des cellules nerveuses émettant un prolongement cylindraxile et des prolongements dits protoplasmatiques. Le prolongement cylindraxile se dirige dans la profondeur, tantôt presque verticalement, tantôt il se porte d'abord horizontalement, mais se recourbe bientôt dans la direction verticale; une fois j'ai pu le suivre jusqu'au delà de la couche des grandes cellules; une autre fois, j'ai pu reconnaître qu'il se divisait à une certaine distance de son origine. Le corps cellulaire est tantôt plus ou moins globuleux, tantôt allongé. Le nombre des prolongements dits protoplasmatiques est très réduit. L'un d'eux se comporte

de façon spéciale : il se détache ordinairement au niveau du pôle rétréci de la cellule et donne naissance à un bouquet terminal très fourni qui se ramifie dans un glomérule olfactif. Autant qu'il est permis de se fier à la méthode d'imprégnation susmentionnée, on peut conclure que les dernières ramifications se terminent par des extrémités libres légèrement renflées.

Chez la *grenouille* l'imprégnation complète des cellules situées entre les glomérules réussit difficilement; mais on peut se convaincre qu'elles sont munies d'un prolongement grêle et uni — selon toute apparence le prolongement cylindraxile — et d'un autre prolongement, plus épais, fournissant des bouquets très caractéristiques aux glomérules olfactifs. Je renvoie pour de plus amples détails au travail de M. le Dr *Berdez* [1] fait dans notre laboratoire.

Il résulte de cette digression indispensable que les petites cellules annexées aux glomérules olfactifs ne sont pas des éléments accidentels, mais des éléments constants, se retrouvant chez diverses classes de Vertébrés.

3° *Couche gélatineuse et des grandes cellules.* — Elle est plus épaisse que la couche précédente; les noyaux n'y sont que clairsemés. Il n'est pas possible de se fixer sur la nature des cellules y contenues, rien qu'en examinant des préparations colorées soit à l'hématoxyline, soit au picro-carmin; on reconnaît seulement, à un examen attentif, qu'elles sont de forme plutôt allongée, souvent fusiformes, aplaties dans le sens parallèle à la surface de l'organe. Leurs noyaux se colorent bien moins vivement que dans les cellules de la couche précédente. Les préparations imprégnées fournissent des données autrement intéressantes. On reconnaît que les cellules nerveuses, dont il est question, sont munies d'un prolongement cylindraxile et de prolongements dits protoplasmatiques. Le prolongement cylindraxile se détache soit du corps de la cellule, mais plus près d'un de ses pôles, soit d'un prolongement protoplasmatique; ce qui est fort remarquable (fig. 5 et 6); il se dirige vers le centre du lobe, mais souvent on le voit prendre d'abord une direction oblique ascendante, puis se recourber vers le haut; son trajet présente de légères ondulations; je n'ai pas été assez heureux pour l'imprégner à une distance considérable à partir de son origine. Les prolongements protoplasmatiques se détachent au niveau des

1. *La cellule nerveuse,* Thèse d'habilitation; G. Bridel et Cie, Lausanne.

pôles atténués de la cellule; en général, il n'y a que deux principaux; cependant on peut en constater trois (fig. 5). Ces prolongements se comportent d'une façon très remarquable et se distinguent par l'étendue de leur trajet, par la direction qu'ils affectent, par la manière dont ils se terminent. En faisant abstraction de quelques ondulations légères, on peut dire qu'ils décrivent des courbes parallèles à la courbure du lobe olfactif (fig. 4); leur longueur est très considérable par rapport au volume du corps cellulaire; ils sont lisses, c'est-à-dire on ne constate pas sur leur trajet les barbes si caractéristiques, comme on le voit dans un grand nombre de cellules nerveuses, entre autres encore dans les cellules épithéliales imprégnées du revêtement ventriculaire (fig. 9). Ils se divisent sur leur trajet ou abandonnent des branches collatérales, mais leur nombre est peu considérable; quelques-unes se portent obliquement vers la couche des glomérules, où elles se terminent par des arborisations dont on voit plusieurs échantillons dans les figures 4, 5 et 7. Parfois l'arborisation terminale paraît être formée aux dépens d'une seule branche; parfois, deux ou plusieurs ramifications de la même branche paraissent aboutir à un seul glomérule; la fig. 7 *c* en donne une image aussi fidèle que possible; il arrive encore que la branche ayant fourni à un glomérule se continue plus loin pour donner à un autre (fig. 7 *a*). Souvent l'enchevêtrement des filaments est tel qu'il devient pour ainsi dire impossible de reconnaître leur origine ou leur mode de terminaison; il est plus que compréhensible; comment des branches qui ne font que de se croiser, peuvent paraître comme appartenant à un seul réseau; si l'on pense ensuite au fait que les branches ne sont souvent imprégnées que sur une partie de leur trajet, on comprendra les difficultés qui surgissent, en voulant interpréter les images qu'on a devant soi.

Les grandes cellules qui viennent d'être décrites correspondent sans aucun doute aux grandes cellules dans le lobe olfactif des Mammifères; le plan fondamental de leur organisation est le même chez ces derniers comme chez les Reptiles; même tendance des prolongements dits protoplasmatiques de s'étaler horizontalement; même mode de terminaison dans les glomérules — il ne s'agit pas de quelques différences de détail, mais de traits principaux; même direction du prolongement cylindraxile. Mais il y a aussi des différences à signaler. Chez les Mammifères, ces cellules sont, comme on

le sait, fort serrées, et forment une couche bien délimitée; chez les Reptiles, elles sont bien plus dispersées. Chez les Mammifères, ces éléments sont allongés plutôt dans le sens vertical; leurs prolongements protoplasmatiques se détachent au niveau de la base, le prolongement cylindraxile au niveau du sommet de la cellule; chez les Reptiles, elles sont allongées dans le sens horizontal; les prolongements protoplasmatiques se détachent, en général, au niveau des pôles atténués de la cellule; le cylindre-axe tantôt près d'un des pôles, tantôt d'un prolongement protoplasmatique.

4° *Couche des fibres nerveuses.* — Elle est assez notable, comme le démontrent les pièces imprégnées au nitrate d'argent; elle est un peu mieux délimitée vers l'extérieur que vers l'intérieur. Sur les coupes tranversales du lobe olfactif un grand nombre de ces fibres affecte une direction circulaire; d'autres se dirigent obliquement en croisant les précédentes; d'autres enfin se présentent comme des points, par conséquent, sur la coupe optique; on constate fréquemment des divisions sur le trajet de ces fibres.

5° *Couche de substance grise.* — Elle se présente très avantageusement sur les coupes colorées à l'hématoxyline. Les noyaux arrondis et vivement colorés sont plus ou moins dispersés vers l'extérieur, et deviennent de plus en plus rapprochés vers l'intérieur; ils sont entourés d'une zone claire très étroite, correspondant au corps de la cellule; un contour très fin indique les limites de ces éléments; on ne distingue pas de prolongements cellulaires sur les préparations colorées d'après les méthodes usuelles. Par le procédé d'imprégnation, en revanche, on fait apparaître des éléments fort curieux (fig. 8). Le corps cellulaire est irrégulièrement globuleux, à angles émoussés; les prolongements, très déliés et en nombre relativement restreint, se portent tous vers l'extérieur, c'est-à-dire dans la direction opposée à celle où se trouve le ventricule; dans aucun cas je n'ai vu de prolongement se dirigeant vers le centre de l'organe. Tous les prolongements ont le même aspect, et il n'est pas possible d'établir une distinction entre le prolongement cylindraxile et les prolongements protoplasmatiques. Les ramifications ne sont pas nombreuses, mais s'étendent bien au loin à partir de leur origine. On peut les suivre jusque dans le voisinage immédiat de la couche des glomérules. Des barbes s'observent sur le trajet de ces prolongements.

Il est permis d'établir un parallèle entre ces éléments et les

grains du lobe olfactif des Mammifères. Les uns comme les autres n'ont qu'un petit nombre de prolongements filiformes, mais de longueur considérable; les uns comme les autres ne permettent pas de faire reconnaître de prolongement cylindraxile à côté des prolongements protoplasmatiques; les uns comme les autres forment plusieurs couches superposées.

6° *Revêtement épithélial.* — Il est cylindrique simple; on reconnaît fort distinctement les contours cellulaires et les noyaux sur les coupes colorées à l'hématoxyline ou au picro-carmin. Sur des préparations imprégnées on peut suivre le prolongement cellulaire se détachant au niveau du pôle externe de la cellule, et ses ramifications. Les subdivisions ne commencent qu'à une distance assez considérable à partir du corps cellulaire; leur ensemble forme une arborisation assez lâche; les barbes sont particulièrement prononcées (fig. 9).

III. — Comparaison avec le lobe olfactif des amphibiens et des mammifères.

Le lobe olfactif de la grenouille se distingue très notablement, tant au point de vue anatomique que histologique, de celui du *lézard.* Chez la grenouille, le lobe olfactif forme un organe impair, se présentant sous forme d'une plaque s'atténuant un peu en avant, de contour trapézoïdal; chez le lézard, en revanche, il y a deux lobes très distincts, et séparés par un prolongement de la pie-mère; ce lobe présente en outre, chez cette espèce, un renflement et un pédicule le rattachant à l'hémisphère correspondant; bref, la forme qu'on constate chez les Mammifères. Une autre différence essentielle, c'est que, chez la grenouille, le ventricule n'existe qu'au niveau de jonction du lobe olfactif et des hémisphères; dans la partie moyenne de ce lobe, pas de cavité. Il en est autrement chez le lézard, où le lobe olfactif contient un ventricule fort distinct. Par rapport à l'agencement des couches, la différence est aussi bien prononcée. Pour se faire une idée exacte de leur agencement dans le lobe olfactif de la grenouille, il est tout indiqué de le diviser en une série continue de tranches. Voici ce qu'on constate d'avant en arrière. Sur les coupes de l'extrémité antérieure de ce lobe on ne trouve que deux couches : des glomérules olfactifs disposés en un grand nombre de plans dans la partie supérieure, et la couche

des fibres nerveuses formant un grand nombre de fascicules dans la partie inférieure de la coupe; pas de ventricule; pas d'indice de séparation en deux moitiés. Un peu plus en arrière apparaît une couche de substance grise augmentant graduellement d'épaisseur; les couches sont alors au nombre de trois.

La figure 1 représente une coupe au niveau de la partie moyenne du lobe olfactif impair. Envisageons chacun des plans en particulier. Dans la couche des fibres les faisceaux sont coupés transversalement, obliquement ou longitudinalement; ces derniers se dirigent vers le haut, dans la couche des glomérules olfactifs, où ils forment des traînées assez massives. La couche des glomérules forme un stratum relativement très épais, contenant un grand nombre de plans superposés; sur la ligne médiane, la couche glomérulaire se continue sous forme d'une languette distincte. Le volume des glomérules est sujet à des variations considérables ; ils sont, en général, fort bien délimités et entourés d'espaces plus clairs, comme c'est aussi le cas chez le lézard. A part les fibres nerveuses qui cheminent entre les glomérules, on reconnaît d'assez nombreuses cellules, d'apparence vésiculaire, à protoplasme très clair, ne formant qu'une couche mince autour du noyau arrondi. Sous ce rapport il y a une analogie parfaite entre les Amphibiens, Reptiles et Mammifères. Nous avons essayé d'imprégner ces éléments, et bien que le résultat ne fût pas très réussi — ces éléments étant évidemment très réfractaires à l'imprégnation — nous avons réussi à reconnaître qu'ils émettent des prolongements formant des bouquets fort compliqués dans les glomérules olfactifs.

L'étage supérieur du lobe olfactif est formé de substance grise contenant un assez grand nombre de cellules, mais assez dispersées. Les unes sont situées latéralement; leur corps cellulaire, peu développé, se présente sous forme d'une couche claire entourant le noyau arrondi. Vers le haut de la coupe, les cellules deviennent plus clairsemées, mais elles sont plus volumineuses et plus aplaties dans le sens de la surface. Les autres forment un groupe médian plus ou moins bien délimité. Ces dernières cellules se distinguent des précédentes par le fait que les contours sont plus irréguliers et que le corps cellulaire fixe plus vivement le carmin.

Encore plus en arrière, la couche des glomérules olfactifs diminue graduellement d'épaisseur, tandis que la couche de substance grise augmente. Près du niveau de jonction du lobe olfactif et des

hémisphères, se dessinent deux groupes latéraux et symétriques de cellules très rapprochées; c'est à ce niveau qu'apparaissent un peu plus loin les ventricules tapissés de leur revêtement épithélial, et entourés d'une couche épaisse de substance grise, très riche en cellules. A la partie inférieure de la coupe se trouve encore une couche très mince de glomérules olfactifs, séparée de la couche précédemment mentionnée par un stratum de substance grise contenant des cellules tout à fait disséminées, si ce n'est sur la ligne médiane, où elles sont plus nombreuses; c'est selon toute apparence la continuation du groupe cellulaire médian mentionné plus haut. Nous n'avons pas réussi d'imprégner au nitrate d'argent, dans l'étage supérieur du lobe olfactif de la grenouille, des cellules à prolongements se terminant dans les glomérules, et analogues à celles décrites dans le lobe olfactif du lézard.

Quant aux traits de ressemblance existant entre le lobe olfactif des Reptiles et celui des *Mammifères*, ils ont déjà été exposés plus haut; c'est ce qui me permet d'être bref. C'est la présence des cellules analogues aux grandes cellules dans le lobe olfactif des Mammifères, et la constitution du glomérule olfactif. Inutile de répéter encore une fois ce qui a été dit plus haut à propos de chaque couche en particulier. Mais il y a aussi des différences. Elles portent sur la forme et l'agencement des grandes cellules; sur l'agencement et la situation des grains, sur la situation du stratum médullaire.

Appendice.

Qu'il me soit encore permis d'ajouter une remarque sortant du cadre de cette communication et concernant les cellules nerveuses dans les hémisphères cérébraux du lézard. On sait que les recherches de *Golgi* ont permis d'établir une distinction, basée sur des caractères morphologiques précis, entre la cellule nerveuse motrice et sensitive. Certes, l'idée en elle-même n'est pas nouvelle; mais ce n'est que depuis qu'on a appris à tirer profit de la méthode d'imprégnation au nitrate d'argent que cette distinction est devenue irréfutable. J'ai cherché à vérifier cette constatation capitale chez les Amphibiens et les Reptiles, et j'ai pu reconnaître que le cerveau du lézard, comme celui de la grenouille, contient en effet les deux espèces de cellules nerveuses; les traits fondamentaux qui les caractérisent sont les mêmes chez les Mammifères, Reptiles et

Amphibiens. Les figures 10 et 11 représentent des cellules du type moteur et du type sensitif. La première se rapporte aux cellules pyramidales de l'écorce des hémisphères cérébraux du lézard; le type moteur est bien caractérisé d'après le mode dont se comporte le prolongement cylindraxile. La seconde représente une cellule du type sensitif, et imprégnée dans la substance grise formant la paroi interne des ventricules des hémisphères. Le prolongement cylindraxile se divise en deux branches d'épaisseur égale; chacune d'elles se subdivise à son tour, se recourbant souvent, et affectant diverses directions; déjà à la suite de la première division il devient impossible de reconnaître le filament principal parmi les ramifications. Pour ce qui concerne les Amphibiens, je renvoie le lecteur au travail précité de M. Berdez.

Conclusions.

1° On retrouve dans le lobe olfactif des Reptiles le même plan fondamental des connexions, telles qu'elles sont connues chez les Mammifères, entre les fibres du nerf olfactif, d'une part, et les cellules du lobe olfactif, d'autre part. Chez les Reptiles comme chez les Mammifères, il y a à distinguer entre les grandes cellules du lobe olfactif et les cellules dispersées dans le voisinage immédiat des glomérules; ces dernières cellules existent aussi chez les Amphibiens.

2° Le lobe olfactif du lézard présente une structure bien plus perfectionnée, et se rapprochant beaucoup plus de celle qu'on constate chez les Mammifères, que ce n'est le cas chez les Amphibiens (grenouille). Des caractères anatomiques importants distinguent le lobe olfactif du lézard de celui de la grenouille; chez celle-ci il est impair et ne contient pas de ventricule, si ce n'est qu'au niveau de jonction avec les hémisphères; c'est un organe pair chez le lézard; le ventricule se prolonge bien avant dans son intérieur; un pédicule rattache le lobe à l'hémisphère respectif.

3° Il n'est guère possible, si l'on veut tenir compte de tous les faits établis par la science, de contester aux prolongements dits protoplasmatiques une fonction nerveuse, comme l'a fait *Golgi*. Il est, en effet, incontestable que ce sont bien les prolongements dits protoplasmatiques des cellules du lobe olfactif qui se mettent en rapport de contiguïté, par l'intermédiaire de leurs arborisations,

avec les arborisations fournies par les filaments du nerf olfactif; les prolongements cylindraxiles se dirigent dans la direction opposée; par conséquent, la transmission nerveuse doit avoir lieu, dans ce cas, le long des prolongements protoplasmatiques; c'est une déduction forcée de l'agencement morphologique des parties. L'étude de la structure de la cellule nerveuse nous conduit, du reste, à la même conclusion par une autre voie. Le prolongement cylindraxile ne se détache pas toujours du corps de la cellule. Chez les Batraciens, notamment, on trouve des exemples remarquables de cylindre-axe se détachant d'un prolongement protoplasmatique, et même au delà d'une division de ce prolongement; le cylindre-axe fait dans ce cas nécessairement partie de ce dernier. Que conclure de ces faits, si ce n'est que le cylindre-axe est un prolongement *différencié* parmi les prolongements de la cellule, sans qu'on soit autorisé d'établir une différence absolue et fondamentale entre les deux espèces de prolongements? Nous retournons ainsi à la conception plus ancienne de *Deiters*, *Gerlach* et d'autres, comme étant mieux en harmonie avec les faits nouvellement établis.

4° Le cerveau des Amphibiens et des Reptiles contient les représentants des deux types de la cellule nerveuse, établis chez les Mammifères : le type moteur et le type sensitif.

Explication de la planche VI.

Fig. 1. — Coupe transversale du lobe olfactif de la grenouille, bichromate de potassium et picro-carmin; faible grossissement; *a*, couche des fibres nerveuses; *b*, couche des glomérules olfactifs; *c*, couche de substance grise; *n. olf.*, nerf olfactif; — *d. m.*, dure-mère; *v*, vaiss. sanguins dans la pie-mère.

Fig. 2. — Coupe transversale du lobe olfactif de la tortue; bichromate de potassium et glycérine. Les chiffres indiquent les diverses couches décrites dans le texte. Seibert, Obj. II, Ocul. O.

Fig. 3 a, 3 b, ont trait aux terminaisons du nerf olfactif dans les glomérules olfactifs; *x* — indique l'endroit de la division d'une fibre nerveuse.

Fig. 4. — Elle représente quelques grandes cellules caractéristiques dans le lobe olfactif; deux terminaisons dans les glomérules olfactifs et un grain, *in situ*; les chiffres arabes indiquent les diverses couches mentionnées dans le texte.

Fig. 5. — Deux grandes cellules du lobe olfactif avec leurs prolonge-

ments cylindraxiles (*c. a.*) et protoplasmatiques; terminaisons de ces derniers dans les glomérules olfactifs.

Fig. 6. — Cellule analogue; les terminaisons dans les glomérules ne sont pas imprégnées.

Fig. 7 a, 7 c. — Terminaisons des grandes cellules du lobe olfactif dans les glomérules olfactifs.

Fig. 8. — Cellule imprégnée dans la couche de substance grise entourant l'épithélium ventriculaire.

Fig. 9. — Cellule épithéliale du revêtement cellulaire du ventricule.

Fig. 10. — Cellule nerveuse du type moteur dans l'écorce du cerveau du lézard; le cylindre-axe se dirige dans la profondeur.

Fig. 11. — Cellule nerveuse du type sensitif dans la couche de substance grise formant la paroi interne des ventricules des hémisphères; nombreuses divisions du cylindre-axe (*c. a.*).

Les figures 3 à 11 ont trait au lézard, et à des pièces imprégnées au nitrate d'argent. Les figures 3, 5 et 7 sont dessinées avec l'objectif V, ocul. II de Seibert. Les figures 8 et 9 avec l'objectif V, ocul. O.; les figures 10 et 11 avec l'objectif IV, ocul. II; la figure 6 avec l'objectif V, ocul. I; la fig. 4 avec l'objectif IV, ocul. I.

LE PLACENTA DES CARNASSIERS

Par Mathias DUVAL

PLANCHES VII et VIII.

(*Suite* [1].)

B. — *Fixation de l'œuf. Disparition de l'épithélium utérin.*

La fig. 94 représente une vue d'ensemble, sur une coupe longitudinale, du renflement de gestation et de l'œuf, au moment où commencent à bien se délimiter les régions de fixation de l'ectoderme sur la muqueuse utérine, c'est-à-dire au moment où s'établit la distinction entre ce qui sera région placentaire et ce qui sera région extra-placentaire. Or nous avons eu à notre disposition deux chattes qui nous ont toutes deux donné des préparations identiques à celle de la fig. 94 (et des suivantes, jusqu'à la fig. 100 inclusivement). De ces deux femelles l'une était notée comme étant au 14e jour, l'autre au 19e. Evidemment le chiffre de 14 jours est trop faible; celui de 19 répond bien à la série des pièces précédentes, et s'intercale d'une manière satisfaisante entre celles-ci et celles qui vont suivre (la fig. 101 était du 22e jour). C'est donc le chiffre de 19 jours que nous adopterons, et nous dirons que la fixation de l'ectoderme à l'utérus, dans la région de la ceinture placentaire, se fait, chez la chatte, aux environs du 19e jour de la gestation (chez la chienne les pièces montrant le même stade du processus étaient toutes du 21e jour) [2].

1. Voir le *Journal de l'Anat. et de la Physiol.* (numéros de mai-juin, juillet-août, novembre-décembre 1893, et mars-avril 1894).

2. Chez les deux chattes en question, les renflements de gestation, de forme olivaire, mesuraient 15 millimètres en longueur, et 10 millimètres en largeur.

On voit, sur cette figure 94, la cavité du renflement de gestation se continuer de chaque côté avec les portions rétrécies (en C,C) du canal utérin. En suivant la couche des glandes utérines, d'une portion rétrécie vers la cavité du renflement, on voit s'établir peu à peu les dispositions qui aboutissent à la formation de la *couche des glandes permanentes*, et de la *couche des cryptes*; les cavités glandulaires de cette dernière couche commencent déjà à se dilater, et à former des diverticules latéraux. Quant à l'œuf, qui présente déjà (en E) un embryon avec canal médullaire fermé, il est formé de deux vésicules concentriques, séparées par le cœlome (PP), l'une interne, la vésicule ombilicale (VO, VO), l'autre externe, le chorion (CH). Par l'effet des réactifs, les parois de la vésicule ombilicale se sont rétractées vers le centre de l'œuf, et la cavité du cœlome (PP) se présente comme une très large fente; le chorion n'a pas suivi en effet cette rétraction de la vésicule ombilicale parce qu'il est fixé à la surface utérine sur la plus grande partie de son étendue, libre d'adhérences seulement sur des parties plus étroites. Il est libre au niveau des deux pôles de l'œuf (en P et P, de *a* à *b*), dans la région que nous appellerons, comme chez la chienne, *région polaire*, et au niveau de l'embryon, là où doit se développer l'amnios, c'est-à-dire dans la *région amniogène* (A, fig. 94). Partout ailleurs il est adhérent, et, de par nos études antérieures sur la chienne, de par les notions classiques sur le placenta zonaire des carnassiers, il est facile de comprendre que ces régions d'adhérence dessinent autour de l'œuf une large ceinture, interposée entre les deux régions polaires, la ceinture ou région placentaire. Étudions la constitution des parties dans chacune des régions ainsi définies.

a. Régions polaires. — Les régions polaires ne demandent pas une étude spéciale, au moins pour la plus grande partie de leur étendue. Les dispositions sont demeurées ici ce qu'elles étaient sur toute l'étendue de l'œuf au 11e jour (fig. 88) : l'ectoderme est libre et flottant à la surface d'une muqueuse utérine présentant des cryptes ou glandes courtes peu développées.

Mais une partie de la région polaire mérite de fixer notre attention, c'est le lieu de la transition entre la région polaire et la région placentaire proprement dite (en *a* et *b*, fig. 94), c'est-à-dire la partie que chez la chienne nous avions étudiée, au même stade, sous le nom de région de la bordure verte, dénomination que nous ne conservons pas pour la chatte, dont le placenta ne présente pas de bor-

dure verte, à proprement parler, mais seulement des formations abortives analogues, lesquelles n'aboutissent pas, comme nous le verrons plus loin. Cette région est représentée dans la figure 95 à un grossissement de 325 diamètres. On voit qu'à ce niveau l'ectoderme est libre (*ex*), mais que l'épithélium utérin correspondant est en voie d'atrophie, selon le processus décrit précédemment à propos de la fig. 93. Les glandes utérines sont encore ouvertes à leurs embouchures; mais celles-ci se rétrécissent et tendent vers l'oblitération. Toutes ces dispositions sont le stade de début de celles que nous verrons dans la région placentaire. Nous n'insisterons pas davantage sur cette région de transition; mais il nous fallait fournir les quelques indications précédentes pour comprendre ultérieurement les processus dont cette région sera le siège, et qui mériteront plus tard, à cette région des bords du placenta, le nom de *formation ecto-placentaire abortive*.

b. Région amniogène. — Pour l'étude de cette région (A, fig. 94) nous avons les figures 99, 98 et 96.

La figure 99 est une vue d'ensemble d'une portion de cette région à un grossissement de 75 fois. La plus grande partie de la figure est occupée par la couche des cryptes, au-dessous de laquelle sont les quelques rares tubes glandulaires représentant la couche des glandes permanentes. On voit que les cavités (G) des glandes de la couche des cryptes sont dilatées; elles commencent à émettre des diverticules latéraux irrégulièrement enchevêtrés, d'une glande à la glande voisine. En même temps leur épithélium s'est hypertrophié; sur plusieurs points il est formé non plus d'une seule couche de cellules (comparer avec la fig. 93), mais de deux et même trois couches de cellules, ou, pour mieux dire, de noyaux, car déjà les lignes de séparation des cellules glandulaires ne sont plus distinctes (excepté dans les parties les plus profondes) et les noyaux sont stratifiés dans une masse protoplasmique commune. Ces noyaux sont foncés, très colorables, très riches en chromatine.

Au niveau de leurs embouchures à la surface de la muqueuse, ces glandes sont les unes encore ouvertes, les autres fermées. L'oblitération de ces dernières ne s'est pas produite, comme chez la chienne, par un bouchon de détritus glandulaire (voir comparativement la fig. 26, pl. II, de la région amniogène de la chienne au 21e jour), mais par accolement des parois de l'ouverture (voir l'ouverture *a*, fig. 99), résorption de l'épithélium dégénéré, et établis-

sement d'un pont de tissu conjonctif sous-épithélial entre la surface de la muqueuse et la glande sous-jacente (voir les points *b*, *b*, de la fig. 99). Il va sans dire que ces interprétations ne résultent pas de l'étude d'une seule et même préparation, telle que celle reproduite par la figure 99, mais que, comme nos coupes sont en série, c'est-à-dire que nous pouvons toujours examiner celles qui précèdent et celles qui suivent une préparation donnée, nous avons eu soin de nous convaincre que les dispositions *b*, *b*, de la fig. 99, répondent bien à des glandes à orifices oblitérés, et non à des glandes ouvertes qui auraient été sectionnées tangentiellement à leurs orifices.

La surface de la muqueuse utérine est recouverte d'un épithélium en voie de dégénérescence. C'est ce qu'on voit déjà dans la figure 99; mais comme cette dégénérescence et la résorption qui la suit, sont des phénomènes importants, singulièrement discutés, ainsi que nous l'avons vu à propos de la chienne, nous avons tenu à décrire avec détails ce qu'il nous a été donné de constater à cet égard. Tel est l'objet des figures 98 et 96.

La figure 98 représente un point pris dans la partie moyenne de la surface utérine de la région amniogène. On voit que l'épithélium utérin (E), examiné ici à un grossissement de 325 fois, ne rappelle plus en rien les dispositions de cellules de revêtement rangées côte à côte; les limites des cellules ont disparu, et celles-ci se sont fondues en une couche pâle, très légèrement striée parallèlement à sa surface.

Cette couche est d'épaisseur variable selon les points considérés. Elle est creusée de vacuoles, et les noyaux des anciennes cellules épithéliales sont accumulés par petits groupes dans les espaces qui sont entre ces vacuoles.

La figure 96 représente le point de jonction entre la région amniogène et la région placentaire proprement dite (voir le point *c* dans la figure 94). L'épithélium utérin y est dans le même état de dégénérescence que dans la figure précédente, mais la couche amorphe qui le représente est déjà plus mince, et en la suivant vers la droite de la figure (en C), on la voit devenir de plus en plus mince, à mesure que l'ectoderme (*ex*) s'applique et adhère à sa surface. Nous assistons donc, selon les régions, aux phases sucessives de la résorption de cet épithélium dégénéré, et nous sommes préparés à n'en plus trouver trace dans les régions où l'évolution des

parties est plus avancée, c'est-à-dire dans les régions placentaires proprement dites, dont nous allons faire l'étude.

Il est à peine nécessaire de faire remarquer que ces processus de dégénérescence et de résorption de l'épithélium utérin chez la chatte sont exactement les mêmes (à quelques détails près, comme par exemple la formation des vacuoles que nous n'avons constatées que chez la chatte) que ceux que nous avons décrits pour ce même épithélium chez la chienne, à la période correspondante (voir notamment les figures 15, 16, 20, 22 et 26).

c. Régions placentaires. — La figure 97 représente, dans une vue d'ensemble, à un grossissement de 75 fois, les dispositions de la muqueuse utérine et de l'ectoderme qui lui adhère, dans un point quelconque de la région placentaire. Après les détails que nous avons donnés en décrivant la fig. 99, il ne sera pas nécessaire d'insister ici sur l'étude des glandes; peut-être leurs diverticules latéraux sont-ils plus développés et plus intriqués; en tout cas l'épithélium glandulaire est plus épais et plus nettement formé de trois rangs de noyaux. Mais la chose essentielle c'est que toutes les embouchures des glandes sont fermées; les unes, plus rares (en C, C), ne sont encore fermées que par rétrécissement de l'orifice et accolement des cellules épithéliales; mais sur le plus grand nombre on ne trouve même plus ce mince tractus épithélial rattachant la glande à la surface de la muqueuse; chaque glande est définitivement transformée en une cavité close, et sa lumière suivie de bas en haut se termine par un cul-de-sac; ce cul-de-sac est séparé de la surface de la muqueuse par une couche de tissu conjonctif semé de nombreux capillaires. Il est évident que l'oblitération des glandes s'est produite par le processus précédemment étudié dans la région amniogène, à propos de la figure 99; en effet l'état des glandes sur la figure 97 n'est qu'un stade plus avancé d'un processus d'occlusion qui se poursuivra semblablement, mais avec un léger retard, dans la région amniogène elle-même. C'est-à-dire que nous retrouvons ici, comme chez la chienne, des régions qui sont en retard, les unes sur les autres, et qui nous offrent ainsi de précieux moyens de contrôle et de confirmation de la marche générale des processus.

Le fait nouveau que nous présente la fig. 97 est relatif à la surface même de la muqueuse. A proprement parler cette surface n'existe plus. L'épithélium utérin a disparu, et à sa place est venu se substituer l'ectoderme de l'œuf, qui est étroitement soudé et

adhérent au chorion de la muqueuse. Cette soudure s'est produite par l'achèvement de la résorption de l'épithélium, comme on peut s'en rendre compte en examinant l'extrémité droite de la figure 96, où il n'existe plus qu'un très mince reste de liseré représentant l'épithélium dégénéré.

Si, arrivés à la fin de la période de fixation de l'ectoderme et de disparition de l'épithélium utérin chez le chat, nous comparons ce que nous venons de voir avec ce que nous avons précédemment décrit chez la chienne, nous aurons à constater de nombreuses différences, qui ne portent cependant que sur des faits accessoires. D'abord nous serons frappés de la simplicité qu'offrent ici certaines formations. C'est ce qui a lieu pour les glandes de la *couche des cryptes* [1]; chez la chienne, des transformations se font aux divers niveaux de la longueur de ces glandes, de manière à y déterminer des régions distinctes étagées les unes au-dessus des autres, et que nous avons dû étudier sous les noms de couche spongieuse, couche compacte, couche de détritus glandulaires. Chez la chatte, au contraire, les glandes sont constituées et conformées de même dans toute leur hauteur, excepté dans la région toute profonde (glandes permanentes), où l'épithélium reste simple et à cellules nettement distinctes; partout ailleurs, c'est-à-dire dans toute la couche des cryptes, cet épithélium s'hypertrophie; mais pas au point d'oblitérer la lumière glandulaire, de sorte qu'il n'y a pas de zone distincte méritant le nom de couche compacte. Bientôt nous verrons cet épithélium hypertrophié tomber en détritus; mais cette désagrégation se fera simultanément dans toute la hauteur des glandes, de sorte qu'alors encore il n'y aura pas à parler d'une couche particulière de détritus glandulaires, car ce serait toute la couche des cryptes qui mériterait ce nom. C'est pourquoi nous continuerons par la suite à parler simplement de la couche des cryptes, conser-

1. Il doit être bien entendu, par tout ce qui précède, que nous nommons couche des cryptes, ou couche glandulaire, toute la zone des glandes, moins la partie profonde formée par les extrémités des longues glandes primitives. Cette partie profonde est homologue de la couche des *glandes permanentes* de la chienne; tout ce qui est au-dessus est formé par les dilatations et végétations aussi bien des cryptes proprement dits que de la portion correspondante des glandes longues primitives; mais il est impossible d'y faire la distinction de ce qui est cryptes et de ce qui est glandes longues primitives; cette distinction était déjà impossible au quatorzième jour (voir fig. 93, pl. VIII); mais, en tout cas, les cryptes sont plus nombreux (voir la série des figures 90, 92, 93), et prennent une plus grande part à la formation de cette couche que, pour cette raison, nous nommons *couche des cryptes*.

vant, pour plus de simplicité, cette dénomination première, et nous contentant d'indiquer l'état dans lequel se trouvent et les cavités et le revêtement épithélial de ces cryptes.

Une autre différence importante, entre ce que nous avons vu chez la chienne et ce que nous venons de décrire chez la chatte, c'est le mode d'oblitération des embouchures des glandes. Ici il n'y a pas persistance de ces embouchures sous la forme d'un large et épais bouchon de détritus de l'épithélium glandulaire. L'embouchure disparaît purement et simplement, comme il a été dit, et le tissu conjonctif sous-épithélial de la muqueuse passe en couche continue (voir la fig. 97) par-dessus les culs-de-sac qui forment en fin de compte les extrémités supérieures des glandes. Par suite disparaît, chez le chat, du côté de l'ectoderme, la disposition si particulière observée chez le chien, disposition qui a été la source de toutes les erreurs sur la constitution du placenta des carnassiers. Nous voulons parler de ces villosités ectodermiques creuses, pour la véritable interprétation desquelles nous avons dû donner tant de détails. Ce n'est pas à dire qu'on ne trouve pas chez la chatte quelques légères tentatives de formations semblables. Comme le montre la figure 97 (en C, C), au moment où les embouchures des glandes commencent à s'oblitérer par accolement de leur épithélium, l'ectoderme qui se fixe et se moule à ce moment sur la surface utérine, forme de légères dépressions vers ces restes d'embouchures. On croirait qu'il va se former en chacun de ces points une villosité ectodermique creuse (comparer avec les figures 23 et 25 du chien); mais ce processus avorte aussitôt; les embouchures des glandes ne laissent plus de traces, et par suite les villosités creuses ne poursuivent pas leur développement; cette tentative avortée, qui est évidemment une forme rudimentaire du processus si remarquablement accentué chez la chienne, ne se révèle bientôt plus que par de légères ondulations sur la surface fœtale de l'ectoderme. Quelquefois cependant le processus va un peu plus loin que ce que nous venons d'indiquer, et affecte les dispositions représentées dans la figure 101; mais c'est à peine si, en passant en revue de très nombreuses coupes, on arrive à trouver trois ou quatre fois cette disposition, qui du reste représente bien moins la formation d'une véritable villosité creuse que l'une des variétés du processus par lequel l'ectoderme pénètre dans le tissu utérin pour envelopper les capillaires maternels et donner naissance à l'angio-plasmode, ainsi que nous le verrons dans un

instant. Ainsi l'étude du placenta du chat réduit à sa juste valeur la signification des villosités ectodermiques creuses du chien.

Une dernière et très frappante différence c'est l'absence, chez la chatte, d'une couche méritant le nom de *couche des capillaires*. Lorsque l'épithélium utérin a disparu, la zone limite superficielle de la muqueuse n'est pas formée de capillaires étroitement pressés les uns contre les autres, comme chez la chienne, mais d'un tissu conjonctif jeune, c'est-à-dire de cellules étoilées, à courts prolongements (sans fibrilles conjonctives ni fibrilles élastiques), avec nombreux capillaires (figure 100); de ces capillaires maternels, quelques-uns sont disposés tout à fait à la limite superficielle de la muqueuse; ils sont libres, non revêtus de cellules conjonctives de ce côté (fig. 100, en C, C), de sorte qu'ils se trouvent en contact direct avec l'ectoderme fœtal qui s'est substitué à l'épithélium utérin. L'ectoderme fœtal (fig. 100) vient donc reposer sur une couche maternelle qui est formée altervativement de capillaires et de cellules conjonctives; c'est cette interposition relativement abondante de cellules conjonctives entre les capillaires qui constitue la différence en question entre la chatte et la chienne, différence qui aura pour conséquence un autre mode de formation de l'angio-plasmode. En effet l'ectoderme, en proliférant pour pénétrer dans le terrain maternel, et envelopper les capillaires, ne sera pas réduit à former de toutes petites saillies ectodermiques intercapillaires (voir la fig. 36 de la chienne), mais pénétrera par larges poussées. Nous allons revenir sur ce processus en étudiant la formation de l'angio-plasmode.

Cette non-existence d'une couche de capillaires a pour résultat une autre différence très considérable entre le placenta de la chatte et de la chienne. Pour le placenta de cette dernière, à la période actuelle, c'est-à-dire dès le vingt et unième jour, nous avions dû étudier la *région de la future bordure verte*, caractérisée à cette époque par un très grand développement de la couche des capillaires, avec exubérance de ces vaisseaux, qui, n'étant soutenus par rien, se rompaient et donnaient naissance à une hémorragie. Chez la chatte, les capillaires, moins abondants, soutenus par des cellules conjonctives, ne présentent, sur les bords du placenta, ni cette exubérance, ni ces ruptures. Au stade actuel (voir la fig. 95), il ne se produit aucune hémorragie sur les bords du placenta. Plus tard, avec les progrès de l'atrophie et de la résorption par places de l'épithélium

utérin, dans cette même région marginale, nous verrons se développer sur les bords du placenta des productions morphologiquement homologues des cavités de la bordure verte; mais à ce niveau il n'y aura pas d'hémorragie, au moins d'une manière constante, régulière. C'est ainsi que nous verrons le placenta de la chatte ne pas développer une bordure verte proprement dite, mais donner lieu, sur ses bords, à des formations irrégulières, transitoires, homologues en partie à la bordure verte du chien, en partie aux édifications ectoplacentaires elles-mêmes (d'où le nom de *formation ectoplacentaire abortive* que nous emploierons et justifierons plus loin pour ces bords du placenta proprement dit).

Historique et critique à propos de la disparition de l'épithélium utérin.

En étudiant le placenta de la chienne nous avons si longuement insisté sur la diversité des opinions relatives au sort de l'épithélium utérin que nous espérions ne pas avoir à revenir sur ce fastidieux historique à propos de la chatte. Les descriptions et figures que nous venons de donner sont sur ce point absolument décisives : l'épithélium maternel s'atrophie et disparaît. Or Fleischmann, qui précédemment avait été si complètement d'accord avec nous sur cette question, vient de publier un nouveau mémoire dans lequel il revient complètement sur sa première manière de voir.

Avant de passer à l'analyse de ce nouveau mémoire, rappelons d'abord que, dans son mémoire de 1889 [1], Fleischmann s'était, pour la disparition de l'épithélium utérin de la chatte, montré moins affirmatif que pour celui de la chienne. « Chez la chatte, disait-il (*op. cit.*, p. 63), lorsque l'œuf s'est attaché à la muqueuse utérine, je n'ai pas observé la destruction de l'épithélium utérin, et lorsque les villosités choriales ont pénétré dans les glandes, il ne s'en suit pas non plus une destruction de l'épithélium glandulaire, seulement la manière dont cet épithélium se comporte vis-à-vis des réactifs colorants montre que ses propriétés physiologiques sont singulièrement modifiées. » Puis, en 1891, avait paru le mémoire de Heinricius, sur le placenta de la chatte, mémoire où était affirmée la disparition de l'épithélium utérin [2], et une note de Fleischmann à

1. A. Fleischmann, *Embryol. Untersuch.* — I. *Untersuch. über einheimische Raubtiere*, Wiesbaden, 1889.

2. G. Heinricius, *Ueber die Entwickelung und Structur der Placenta bei der Katze.* (*Arch. f. mikr. Anat.*, 1891, tome XXXVII, page 357; voir page 359.) Nous verrons

l'Académie des sciences de Berlin (9 juillet 1891, tome XXXV, fig. 666), note où cet auteur concluait énergiquement à la disparition de l'épithélium. « Lorsque, disait-il, je vois une couche épithéliale, d'abord bien développée, devenir mince, puis invisible, j'en conclus que cette couche disparaît... et je crois qu'en effet Heinricius et moi avons sainement interprété les choses malgré l'avis contraire de Strahl, dont en réalité les observations viennent confirmer notre manière de voir. »

Cependant Strahl, puis son élève Lusebrink avaient continué à soutenir la persistance de l'épithélium utérin [1], et nous verrons plus loin, en analysant le mémoire de Strahl sur le placenta de la chatte [2], que cet auteur croit retrouver sur les villosités choriales un double revêtement épithélial représentant l'un l'ectoderme fœtal, et l'autre l'épithélium utérin conservé.

Ces affirmations de Strahl paraissent avoir fait une grande impression sur l'esprit de Fleischmann, qui, dans sa toute dernière publication, s'incline devant le dogme de la persistance de l'épithélium utérin, et fait très humblement l'aveu de ses erreurs. Le passage où il exprime son repentir est assez curieux pour être complètement traduit ici [3] : « C'est à tort, dit-il (*op. cit.*, p. 184 et suiv.), que j'ai

plus loin que Heinricius n'a pas eu à sa disposition des pièces assez jeunes; que sa pièce la plus jeune était des environs du vingt-cinquième jour, et que, par suite, s'il n'a plus retrouvé l'épithélium utérin, il n'a pas pu suivre les phases successives de son atrophie et de sa disparition, chez la chatte, de façon que ses conclusions manquent d'observations démonstratives.

1. Voir ci-dessus les historiques donnés à propos du placenta de la chienne.

2. Strahl, *Untersuch. über den Bau der Placenta. — IV, Die histologischen Veranderungen der Uterus-epithelien in der Raubthieren Placenta.* (*Arch. f. Anat. und Physiol. — Anat. Abthlg.*, 1890, *Suppl. Bd*; page 119.) — Nous ne pouvons donner en ce moment l'analyse de ce mémoire, parce que l'auteur y étudie le placenta de la chatte à partir seulement du milieu de la gestation (la pièce la plus jeune qu'il ait examinée était d'un embryon long de 2 centimètres, c'est-à-dire que le placenta y était arrivé déjà au moins à l'état représenté dans nos figures 118 et 119), et que nous ne saurions interpréter ses descriptions avant d'avoir étudié le développement de la formation ectoplacentaire.

3. A. Fleischmann, *Die Morphologie des Placenta bei Nagern und Raubthieren*, Wiesbaden, 1893. — Cet important mémoire revient sur beaucoup de questions que nous avons traitées dans *le Placenta des Rongeurs*. C'est pourquoi nous pensons devoir donner ici une analyse de l'ensemble de ce travail.

Fleischmann y étudie d'abord les rongeurs, et spécialement le *Spermatophilus citilus*, petit écureuil de l'est de l'Europe, et un écureuil de Java; il insiste surtout sur la forme et les dispositions des renflements et des cavités de gestation, parlant à peine de la structure de leur placenta, puisque, dit-il, il est actuellement démontré que l'évolution du placenta ne peut être sérieusement étudiée qu'à la condition de disposer de pièces nombreuses, rigoureusement sériées, à très courts intervalles, et qu'il n'a pas disposé, pour ces animaux, de pareilles séries (page 159).

Puis vient l'étude du lapin; pour l'histologie et le développement de ce placenta, il

combattu la manière de voir de Strahl, dans le premier fascicule de mes recherches, et dans mes communications à l'Académie

renvoie le lecteur « aux descriptions exactes de Duval ». Chez l'écureuil d'Europe (Sciurus vulgaris), il a trouvé les mêmes dispositions que celles que nous avons décrites chez le lapin, et notamment il insiste (page 167) sur l'exactitude de la description que nous avons donnée relativement à la chute et au remplacement de l'épithélium de la muqueuse utérine dans les régions situées à l'opposé du placenta (page 165).

Abordant enfin (page 168) l'histoire générale de l'inversion des feuillets chez les rongeurs, il s'exprime en ces termes : « Depuis deux ans j'étudiais des utérus gravides des Mus musculus, Mus decumanus, Cricetus fromentarius, Mus sylvaticus, Arvicola amphibius, Arvicola arvalis, Cavia cobaya, sans avoir connaissance des recherches approfondies de l'embryologiste français. Je suis heureux de voir que ses résultats concordent avec les miens, et de me trouver ainsi dispensé d'entrer dans une foule de détails pour lesquels je puis renvoyer aux travaux de Duval. On y trouvera en effet l'étude de tous les processus histologiques présentée avec une exactitude parfaite, peut-être seulement avec trop de détails minutieux. Quoique Duval ait poursuivi avec succès ses recherches chez le rat et chez le cochon d'Inde, il n'a pu cependant utiliser ses résultats pour établir la morphologie comparée du placenta de l'ensemble des rongeurs, parce qu'il n'a étudié aucun représentant du troisième groupe de cette classe, à savoir les Sciuromorphes (écureuils). Je vais donc compléter ici ses études, et montrer que diverses dispositions, qu'il considère comme particulières au processus de l'inversion, n'ont pas un caractère aussi spécial ni aussi exceptionnel. » Nous ne saurions entrer ici dans l'analyse de cette partie du mémoire de Fleischmann; nous dirons seulement qu'il étudie spécialement la caduque réfléchie des rongeurs (rat et souris) pour montrer que sa formation résulte de prolongements de la cavité de gestation; prolongements dont il établit l'homologie avec ce qu'il appelle la cavité accessoire ou latérale (*nebenkammer*) de l'écureuil. Au cours de ses descriptions, il reconnaît que, comme je l'ai démontré, l'hémisphère inférieur de la vésicule ombilicale s'atrophie et est résorbé (p. 173) et il est ainsi amené à ne plus admettre à ce niveau l'existence de ce qu'il avait antérieurement appelé un *omphalo-chorion* (p. 173 et 176). Sauf les considérations de morphologie générale, qui lui appartiennent, et sur lesquelles nous aurons un jour à revenir, tous les processus anatomiques et histologiques qu'il décrit sont conformes à ceux que nous avons fait connaître, et il termine en effet par la déclaration suivante (p. 179) : « Lorsque j'ai publié mes premières conclusions sur les rongeurs, j'ignorais les travaux et les conclusions semblables de Duval, même ses recherches sur la lapine. Comme le mémoire de Duval a paru quelques mois avant le second fascicule de mes recherches, cet auteur réclame pour lui la priorité; je ne songe pas à la lui disputer; je préfère me réjouir de voir que, indépendamment l'un de l'autre, nous sommes arrivés aux mêmes conclusions. » L'auteur fait ici allusion aux passages qu'on trouvera aux pages 437 et suivantes de mon mémoire (tirage à part) sur *le placenta des rongeurs*. Comme lui je me réjouis de ce que, indépendamment l'un de l'autre, nous sommes arrivés aux mêmes conclusions, en faisant remarquer cependant, comme il est dit dans *le Placenta des rongeurs* (page 437) que Fleischmann n'avait vu que la moitié de la vérité, puisque, en 1891, après avoir constaté l'invagination de l'hémisphère supérieur de la vésicule ombilicale, il ne s'était pas rendu compte de l'atrophie et de la résorption de l'hémisphère inférieur.

Ce mémoire se continue (p. 179) par quelques indications sur le placenta de la musaraigne, détails dont nous aurons à tenir compte si nous abordons un jour le placenta des insectivores.

Alors seulement vient l'étude du placenta des carnassiers; c'est de cette partie qu'est extrait le passage reproduit ci-dessus dans notre texte, et quelques autres passages qui seront cités plus loin.

Enfin l'auteur termine en revenant au placenta des rongeurs par l'étude de l'inversion de feuillets. Ce n'est pas ici le moment de le suivre dans ses considérations théoriques.

Cette analyse montre que ce mémoire touche à bien des sujets et à bien des ques-

de Berlin (1891). Je ne puis nier la violence de mes attaques, mais je puis réparer ma faute en avouant hautement mon erreur. Je me suis malheureusement laissé égarer par une série de paralogismes séduisants qui m'ont amené à m'appuyer sur autre chose que les faits rigoureusement observés, lesquels doivent être les seules bases d'une discussion scientifique. Les causes de mes erreurs consistent en ce que, dans le développement du placenta du Renard, deux faits m'avaient vivement frappé; j'avais vu les villosités choriales entrer réellement dans les glandes, et l'épithélium de celles-ci se détruire; entraîné inconsciemment à une généralisation trop rapide, je pensai retrouver les mêmes dispositions dans tout l'ordre des carnassiers, et je commençai ainsi la série des erreurs que je dois aujourd'hui rectifier. Je dois déclarer qu'il n'est pas exact, d'une part, que toutes les villosités choriales pénètrent dans des cavités glandulaires, et d'autre part que l'épithélium maternel disparaisse... Quand on voit de petites excroissances ectodermiques au niveau des ouvertures glandulaires, l'épithélium de la surface utérine et l'épithélium des glandes sont parfaitement conservés. Les villosités choriales pénètrent ensuite rapidement dans la muqueuse; avant que l'allantoïde n'ait atteint le chorion, villosités et muqueuse sont intimement unies et il est très difficile de les séparer sans macération préalable. Or les coupes pratiquées à ce stade montrent les dispositions suivantes. Les cellules de l'ectoderme sont accolées à la surface de l'épithélium utérin, lequel a changé de forme et d'aspect, mais est évidemment bien conservé en place. Ces cellules sont devenues aplaties, et prennent très vivement les matières colorantes. Cet épithélium forme donc alors une mince bordure, très foncée, placée en dehors du chorion, qui descend dans les glandes et se continue avec leur épithélium. J'ai donc eu tort d'affirmer que l'épithélium utérin disparaîtrait chez la chatte, et aujourd'hui j'ai reconnu sur les préparations les plus diverses que l'épithélium glandulaire persiste et forme un mince revêtement au chorion. Quand l'ectoderme adhère à la surface de la muqueuse, l'épithélium utérin

tions importantes; mais il ne montre pas une seule fois que l'auteur se soit attaché à prendre un type, à le suivre, sans lacunes, dans toutes les phases de son évolution; il serait peut-être tombé ainsi dans les longueurs de descriptions trop détaillées, comme il semble nous le reprocher, mais il aurait évité ces incertitudes et hésitations qui lui faisaient affirmer énergiquement la destruction, pour venir le lendemain certifier, non moins énergiquement, mais sans plus de preuves, la conservation de l'épithélium utérin.

demeure au-dessous de lui, sous forme d'une mince couche; quand les villosités pénètrent dans les glandes, on retrouve encore à ces villosités un revêtement épithélial maternel. Mais plus tard, lorsque les villosités sont entrées plus profondément dans le terrain maternel, ce n'est plus que vers leurs sommets qu'on peut affirmer la présence d'une couche épithéliale maternelle; on trouve bien vers leurs bases quelques îlots isolés ou restes épithéliaux, mais il ne peut plus alors être question d'une couche continue. » On se demande pourquoi Fleischmann se livre, au début de ce passage, à une rétractation si formelle de ce qu'il appelle ses premières erreurs, pour finalement conclure comme il l'avait fait autrefois, c'est-à-dire affirmer à nouveau, et avec raison, que, à la surface de la muqueuse maternelle (il n'est pas question en ce moment de l'intérieur des glandes), il ne peut plus être question d'une couche d'épithélium utérin.

Nous considérons donc comme désormais bien établie et indiscutable la disparition de l'épithélium utérin, dans la région placentaire, aussi bien chez la chatte que chez la chienne.

C. — *Formation de l'angio-plasmode.*

a. Première formation de l'angio-plasmode. — Il se forme chez la chatte un angio-plasmode constitué par des éléments analogues à ceux de la chienne, et se produisant de façon très semblable. Cependant des différences assez sensibles, quoique secondaires, se montrent entre ces deux angio-plasmodes. Les unes se dessinent ultérieurement, après les premières formations; les autres apparaissent dès le début; ces derniers résultent tout d'abord de la nature du tissu maternel dans lequel l'ectoderme fœtal pousse ses prolongements, c'est-à-dire de ce fait que nous n'avons pas chez la chatte, à la surface de la muqueuse, une couche formée uniquement de capillaires (couche des capillaires de la chienne).

Par suite l'ectoderme pénètre par larges poussées dans les espaces relativement considérables qui séparent les capillaires maternels. Parfois ces poussées affectent la forme de villosités creuses (voir la figure 101 qui est d'un utérus au vingtième jour); mais nous avons déjà dit que cette disposition est rare, tout à fait exceptionnelle. Au vingtième, au vingt et unième (fig. 105) et vingt-deuxième jour (fig. 104), nous disposons de toute une série de

pièces qui montrent les divers stades de cette pénétration sous sa forme la plus générale.

Au vingtième et au vingt et unième jour (fig. 105), l'ectoderme pénètre dans la muqueuse utérine par un processus dont le début était déjà indiqué au dix-neuvième jour (fig. 100). Là nous avions vu les capillaires utérins les plus superficiels en rapport direct avec l'ectoderme, et même déjà entourés par lui sur trois de leurs faces (la face superficielle et les deux faces latérales). Les portions d'ectoderme ainsi parvenues entre deux capillaires superficiels (voir encore la fig. 100) s'étalent alors pour revêtir la face profonde de ces capillaires, et on voit, sur la figure 105 (vingt-unième jour), que déjà les capillaires C, C sont presque complètement entourés par l'ectoderme. En même temps ces poussées ectodermiques pénètrent plus profondément entre les capillaires sous-jacents (C^2, C^2, fig. 105) et commencent à les entourer sur trois côtés. — Au vingt-deuxième jour, ces prolongements profonds de l'ectoderme sont plus avancés (fig. 104) et nous avons (extrémités de cette figure) jusqu'à deux et trois couches de capillaires complètement inclus dans la masse ectodermique. — Nous avons donné ainsi des types précis du vingt et unième et du vingt-deuxième jour, parce que, favorisé ici par l'abondance de nos pièces, nous avions précisément ces types réalisés sur des utérus appartenant aux dates sus-indiquées, et que, pour le stade suivant (fig. 106, 107, 108), nous avions une pièce portant semblablement une date exacte, du vingt-troisième au vingt-quatrième jour. Mais il va sans dire, comme nous le montrent d'autres pièces, qu'il y a à cet égard une grande variété; et que, sur une même pièce, toutes les parties n'étant pas exactement au même degré de développement, on peut, sur les divers points de la région placentaire, retrouver les dispositions que nous venons de décrire.

Ainsi se trouve formée, dès le vingt-deuxième jour, une lame angio-plasmodiale à la surface de la muqueuse utérine, dans toute l'étendue qui donnera naissance à la ceinture du placenta zonaire. Avant de passer à l'étude de l'accroissement de cette lame, nous devons nous arrêter sur sa constitution et ses rapports.

A propos de ses rapports, nous devons dire que cette lame s'est substituée au tissu conjonctif vasculaire qui, au dix-neuvième jour (fig. 97), séparait l'ectoderme des extrémités supérieures, terminées en cul-de-sac, des glandes de la couche des cryptes. Les parties profondes de la lame d'angio-plasmode arrivent donc au contact de ces

extrémités glandulaires (comparer la fig. 100 avec les fig. 104 et 105). Dès que ce contact s'établit, l'épithélium de la partie correspondante de la glande entre en dégénérescence. Ce n'est plus la dégénérescence selon le type observé précédemment pour l'épithélium de la surface utérine; c'est une dégénérescence par fragmentation des noyaux qui se réduisent à des amas très foncés, très colorables, de chromatine, épars par groupes dans un détritus de substance albuminoïde peu colorable, coagulée par les réactifs, creusée de vacuoles irrégulières (voir en D, fig. 104). Nous avons décrit avec tant de détails la formation de ces débritus glandulaires chez la chienne, qu'il est inutile d'y revenir ici, du moins pour le moment. Nous nous contentons donc de noter cette disposition, bien plus caractérisée dans les stades ultérieurs, à savoir que, dès maintenant, la couche sous-jacente à la lame d'angio-plasmode est une couche de détritus glandulaire, couche non continue cependant, car chaque glande conserve encore sa forme, son indépendance, et est séparée de sa voisine par une cloison (fig. 104 et 108).

A l'étude des rapports de la lame angio-plasmodiale, aussi bien qu'à celle de sa constitution, se rapporte la question des cellules de tissu conjonctif qui, avec les capillaires, formaient primitivement la couche (fig. 97) à laquelle s'est substitué l'angio-plasmode. Que deviennent ces cellules? Nous ne saurions le dire avec une précision satisfaisante. Elles disparaissent graduellement; sur celles, de plus en plus rares (fig. 105), qu'on aperçoit entre les travées de l'angio-plasmode, on ne voit rien qui soit le signe d'une prolifération; au contraire ces cellules deviennent plus pâles, moins colorables. On ne peut pas dire non plus qu'elles soient refoulées vers la profondeur; on ne les trouve pas plus nombreuses à l'entrée des cloisons interglandulaires, et elles sont totalement absentes là où l'angio-plasmode est en contact avec les détritus glandulaires (fig. 104). Comme ces cellules ne se multiplient pas, tandis que l'utérus s'amplifie, elles deviennent de plus en plus rares, s'atrophient et disparaissent sans doute par résorption. En tout cas elles ne prennent pas part à la formation de l'angio-plasmode.

L'angio-plasmode est donc constitué, comme chez la chienne, uniquement par des éléments ectodermiques fœtaux et par des capillaires maternels. Mais, à propos de cette expression d'angio-plasmode, un fait bien singulier se présente, c'est qu'en réalité la formation ectodermique n'a pas ici un caractère plasmodial. Dans les

stades primitifs que nous venons de décrire, les poussées ectodermiques se montrent composées de masses protoplasmiques semées de noyaux, mais presque partout on distingue des lignes de séparation limitant les corps cellulaires qui correspondent à chacun de ces noyaux. Dans les stades qui vont suivre, nous allons voir ces lignes de séparation devenir de plus en plus nettes, et la disposition plasmodiale ne se présenter que dans quelques régions, dans quelques couches particulières. Nous conserverons cependant l'expression d'angio-plasmode, parce qu'elle établit bien les homologies des parties, comparativement aux études précédentes sur les rongeurs et sur la chienne, et parce que, nous l'avons dit à plusieurs reprises, à propos du placenta des rongeurs, la disposition plasmodiale n'est pas une chose essentielle, et que, selon les régions, on voit à chaque instant les éléments de l'ectoplacenta passer de l'état de plasmode à l'état de cellules individualisées (cellules géantes ectoplacentaires des rongeurs). Le fait essentiel c'est l'origine fœtale, ectodermique des éléments de la néoformation placentaire. C'est pourquoi nous nous servirons indistinctement, pour la chatte, des expressions d'*angio-plasmode*, de *formation ectoplacentaire*, de *lame ectoplacentaire*, rappelant ainsi les homologies avec ce que nous avons vu chez les rongeurs d'une part, et d'autre part chez la chienne.

En effet, en terminant cette étude de la première apparition de la lame angio-plasmodiale, et après avoir rappelé combien le début de cette formation diffère, chez la chatte, de ce qu'elle est chez la chienne, par le fait que l'ectoderme pénètre dans la muqueuse utérine non par de petites saillies intercapillaires, mais par de grosses poussées qui se ramifient largement (fig. 104), nous ferons remarquer combien ces dernières dispositions sont semblables à celles que nous avons décrites chez la lapine. En se reportant à la planche II de notre mémoire sur le placenta des rongeurs, on trouvera, dans les figures 21 et 25, pour la lapine, une lame ectoplacentaire attachée à la surface utérine, et enveloppant les capillaires par larges poussées, exactement comme chez la chatte. Seulement, chez la lapine comme chez les rongeurs, les capillaires englobés dans la formation ectoplacentaire perdent leur paroi endothéliale et passent à l'état de lacunes sangui-maternelles, tandis que chez la chatte ils conservent leurs parois propres, selon le type qui paraît commun aux carnassiers; c'est encore une raison qui nous a décidé à ne pas abandonner complètement l'expression d'angio-plasmode,

quoique chez la chatte la formation ectoplacentaire ne soit que peu ou pas plasmodiale.

b. Accroissement de l'angio-plasmode. — Sur les coupes de renflements de gestation des vingtième, vingt et unième et vingt-deuxième jours, qui viennent de nous servir pour l'étude de la formation de l'angio-plasmode, on peut suivre la formation des plis amniotiques, la fermeture de l'amnios, et le développement du corps de l'embryon. Nous n'avons pas jugé nécessaire de figurer et de décrire ces phénomènes, qui se passent ici exactement comme chez la chienne, et conformément aux indications générales que nous avons données dans notre introduction sur les annexes des carnassiers. C'est pourquoi nous ne donnons une nouvelle figure d'une coupe d'ensemble d'un renflement de gestation que pour un stade plus avancé, et sur lequel nous devons étudier l'accroissement de l'angio-plasmode avant que commence la période de remaniement. (Voir fig. 106.)

Cette chatte était étiquetée comme sacrifiée au vingt-quatrième jour de la gestation; ses renflements de gestation étaient longs de 20 millimètres, larges de 18; les embryons étaient longs d'environ 8 millimètres.

La figure 106 représente, à un grossissement un peu moindre de deux fois, la coupe longitudinale d'un de ces renflements. L'embryon (E) est inclus dans son amnios; à sa partie dorsale (en haut de la figure) est la vésicule ombilicale (VO); en bas l'allantoïde (AL) déjà arrivée au contact du chorion et soudée avec lui. La formation ectoplacentaire ou angio-plasmodiale se dessine comme une couche claire qui revêt la surface utérine dans la région du placenta zonaire, c'est-à-dire sur toute l'étendue de la région moyenne de l'œuf, excepté aux deux pôles; là l'ectoderme est libre, et passe, flottant, par-dessus l'orifice des portions étroites du canal utérin. A cette époque, comme au dix-neuvième jour (fig. 94), les dimensions relatives de la ceinture placentaire et des régions polaires de l'œuf sont inverses de ce qu'elles seront plus tard; les régions polaires n'ont que peu d'étendue; elles représenteront, à la fin de la gestation, la plus grande partie de la surface de l'œuf, et la région placentaire ne formera plus alors qu'une étroite ceinture médiane.

La région polaire, avec une partie de la région placentaire de

cette préparation (fig. 106), a été reprise, à un grossissement de 12 fois, dans la fig. 107. La couche ectoplacentaire ou d'angio-plasmode y est plus nettement visible (AP). On constate qu'elle a maintenant une épaisseur égale environ à la moitié de celle de la couche glandulaire, ou couche des cryptes, sur laquelle elle repose. Après ces deux vues d'ensemble (fig. 106 et 107), nous sommes suffisamment orientés sur les dispositions générales des diverses formations, pour pouvoir passer à l'étude histologique de la couche d'angio-plasmode et de la couche des cryptes.

Cette étude est représentée par la figure 108 à un grossissement d'environ 80 fois. — L'angio-plasmode ou formation ectoplacentaire est maintenant une épaisse couche d'éléments ectodermiques constituant une formation singulièrement massive, compacte; en effet les capillaires maternels qu'elle renferme sont peu volumineux et assez éloignés les uns des autres, de sorte qu'entre deux capillaires se trouvent plusieurs rangées de cellules ectodermiques; c'est une disposition qui diffère singulièrement de celle décrite chez la chienne, où les capillaires sont plus nombreux, plus rapprochés les uns des autres, et par suite séparés par des travées minces de plasmode (voir la fig. 52, pl. V). Une autre différence, c'est qu'ici nous sommes de moins en moins en présence d'un plasmode, mais bien réellement d'une formation épithéliale, à cellules distinctes; nous avons déjà signalé cette disposition aux stades précédents; elle semble un peu plus accusée au vingt-quatrième jour, où les cellules sont bien nettement individualisées chacune autour de son noyau. Mais ni cette individualisation, ni le volume des cellules ne sont les mêmes dans toutes les régions; à cet égard il faut distinguer surtout la zone superficielle (surface fœtale), qui se distingue de tout le reste de la couche ectoplacentaire par la petitesse relative de ses éléments (voir la partie supérieure de la fig. 111, pl. X); en même temps les cellules y sont moins nettement séparées les unes des autres, et tendent à prendre la disposition plasmodiale. Ces dispositions sont sans doute l'origine de l'opinion de la plupart des auteurs, qui, comme nous le verrons plus loin, ont vu dans la couche superficielle un épithélium distinct (épithélium utérin pour les uns, épithélium chorial pour les autres), et dans le reste de la formation ectoplacentaire, un dérivé des éléments conjonctifs de la muqueuse utérine.

L'augmentation de la masse ectoplacentaire se fait par la multi-

plication de ses cellules constituantes, et cette multiplication a lieu par voie de caryocinèse, comme le montrent les figures caryocinétiques qu'on trouve sur la figure 111, aspects qui sont très abondants dans les préparations à cet âge.

Quant aux capillaires maternels épars dans cette formation ectoplacentaire, à laquelle nous pouvons pour cela continuer à donner l'épithète d'angio-plasmodiale, leurs parois sont très visibles, car les cellules endothéliales qui les forment sont légèrement hypertrophiées; ces cellules montrent sur les coupes (fig. 111) un corps protoplasmique relativement épais, et un noyau volumineux, ovoïde, foncé, c'est-à-dire bien colorable. Cet état des capillaires est sans doute en rapport avec l'accroissement qu'ils doivent subir pour suivre l'augmentation de la masse ectodermique dans laquelle ils sont enclavés. Cependant nous n'avons pas nettement observé la multiplication caryocinétique de leurs cellules endothéliales.

Pour terminer l'étude de la couche ectoplacentaire ou d'angioplasmode au vingt-quatrième jour, il nous faut encore examiner sa limite ou zone profonde (surface maternelle), c'est-à-dire les rapports de l'ectoplacenta avec la couche glandulaire des cryptes.

La ligne de séparation entre la couche ectoplacentaire et la couche des cryptes dessine, sur une coupe d'ensemble, à un faible grossissement, une ligne droite (fig. 106 et 107). Les extrémités supérieures des glandes, terminées en cul-de-sac, paraissent comprimées, tassées, par le développement de la couche d'angio-plasmode; elles s'aplatissent donc et s'étalent horizontalement, c'est-à-dire parallèlement au plan de séparation des deux couches, et les cloisons interglandulaires paraissent relativement très minces. Mais déjà à un grossissement moyen (fig. 108), et surtout avec un grossissement puissant (fig. 112), on constate que, en arrivant vers l'extrémité supérieure de chacune de ces cloisons glandulaires, la formation ectoplacentaire ne s'arrête pas au niveau de la limite supérieure des culs-de-sac glandulaires; elle pénètre dans ces cloisons et s'y étend, en général peu profondément, autour des vaisseaux maternels. La figure 112 (pl. X) est spécialement destinée à l'étude de ce détail, dont on voit du reste les dispositions d'ensemble sur les figures 108 et 109. A mesure qu'on va de la masse principale de la couche ectoplacentaire vers ces prolongements interglandulaires, on voit les cellules ectodermiques changer de forme, devenir plus allongées, et leur grand axe s'orienter de manière à se

diriger vers la cloison interglandulaire. Dans cette cloison, les cellules ectodermiques qui y pénètrent sont toutes fusiformes; elles s'insinuent entre le vaisseau (ou les vaisseaux) maternel qui forme l'axe de la cloison et les glandes qui la limitent, et l'ectoplacenta se termine ainsi par des prolongements formés seulement d'une ou deux cellules fusiformes très allongées. On assiste ainsi à l'envahissement des cloisons interglandulaires par l'ectoplacenta, qui s'annexe successivement les vaisseaux maternels des cloisons, en vertu de sa nature dite angio-plasmodiale.

L'augmentation en épaisseur de l'ectoplacenta se produit donc non seulement par un accroissement interstitiel, c'est-à-dire par multiplication caryocinétique des cellules de sa masse première, mais encore par végétation de sa couche limite profonde, dont les cellules pénètrent dans les cloisons interglandulaires, y entourent les capillaires maternels, et donnent ainsi naissance à de nouvelles masses plasmodiales qui s'annexent aux masses sus-jacentes. Mais cet accroissement vers la profondeur n'est pas limité aux seules régions des cloisons interglandulaires. Il a lieu également au niveau des culs-de-sac glandulaires (dans la région *a* de la fig. 112). En effet à ce niveau l'épithélium de la glande est transformé en un détritus glandulaire, semblable à celui que nous avons décrit pour les mêmes régions chez la chienne; ce détritus glandulaire est peu à peu résorbé, utilisé sans doute pour la nutrition des éléments ectoplacentaires sus-jacents, et l'ectoplacenta se substitue ainsi graduellement aux parties disparues, gagnant d'autant en profondeur. La démonstration de ce processus nous est fournie par certains détails de la figure 108. On y voit, en effet, dans les zones les plus profondes de la couche ectoplacentaire, trois îlots foncés, qu'on reconnaît pour trois petites masses de détritus glandulaires enclavées en plein dans l'angio-plasmode. Il est facile, d'après les variétés d'aspect et de rapports de ces petites masses de détritus, de comprendre qu'elles ont été séparées des glandes sous-jacentes par l'envahissement inégal de l'ectoplacenta sur la couche des glandes, que ce sont des portions de détritus glandulaires dont la résorption est en retard, et qui se trouvent là comme autant de jalons pour marquer les progrès de l'extension de l'ectoplacenta dans l'épaisseur du terrain maternel. Ces restes de détritus glandulaires sont ici tout à fait homologues de ce que nous avons décrit chez la chienne sous le nom de *restes de glandes*, et

nous arrivons ici à la même conclusion que pour le placenta de la chienne, à savoir que l'angio-plasmode ou formation ectoplacentaire se substitue à la couche glandulaire, d'une manière graduelle, à mesure que les éléments glandulaires tombent en détritus et sont peu à peu résorbés.

Ceci nous amène à dire un mot de l'ensemble de la couche glandulaire des cryptes. Actuellement ces cavités glandulaires sont munies de nombreux diverticules latéraux, qui s'enchevêtrent d'une glande à la glande voisine, de sorte que les cloisons interglandulaires deviennent étroites, et que la couche des cryptes, à un faible grossissement, dans une vue d'ensemble, est très nettement apparente (fig. 106 et 107) et bien distincte des autres parties. A un grossissement de 80 fois (fig. 108), on constate qu'on peut y distinguer trois zones : une supérieure, formée de détritus glandulaires en voie de résorption (voir notamment la fig. 112, en D, D), une moyenne où l'épithélium glandulaire est épais, formé d'une large couche protoplasmique renfermant trois et quatre rangs de noyaux (comparer la fig. 108 avec la fig. 109), et enfin une profonde (SP, fig. 108) où les cavités glandulaires sont dilatées, à lumière très grande, l'épithélium qui les recouvre en cette région étant demeuré à une seule rangée de cellules basses. Ces trois zones correspondent, dans le placenta de la chienne, la première à la couche des détritus glandulaires, la seconde à la couche compacte, la dernière à la couche spongieuse. Mais chez la chatte, cette division en couches successives est très vaguement indiquée, et nous ne la rappelons que pour préciser les homologies avec les parties semblables de la muqueuse utérine de la chienne. Enfin, tout au-dessous des cavités glandulaires dilatées les plus profondes, on trouve (en P, fig. 108) quelques tubes glandulaires étroits et clairsemés; ce sont les extrémités profondes des glandes longues primitives, extrémités qui n'ont pas subi de modifications sensibles, et dont l'ensemble est ainsi homologue de la couche des glandes permanentes de la chienne. Mais chez la chatte cette couche des *glandes permanentes* devient de moins en moins distincte, de plus en plus insignifiante (voir les fig. 113, 118 et 119) et ce n'est que par homologie avec les parties semblables bien plus développées et surtout plus distinctes chez la chienne, qu'il y a lieu de l'indiquer et de la dénommer ici.

On voit donc qu'en somme les parties sont disposées beaucoup

plus simplement dans le placenta de la chatte, et que par suite certaines apparences que présente celui de la chienne sont ainsi ramenées à leur juste valeur. Tel est le cas des prétendues villosités ectodermiques considérées comme l'élément essentiel de la formation du placenta. Chez la chienne, nous avons dû nous livrer à de laborieuses considérations pour démontrer que les villosités creuses ectodermiques ne sont qu'une disposition accessoire, qu'elles ne représentent pas la formation placentaire; que celle-ci est représentée par les masses d'angio-plasmode interposées entre ces villosités creuses et prenant naissance par végétation de l'ectoderme de leurs parois latérales. Chez la chatte, la formation de villosités creuses est chose rare, tout à fait exceptionnelle, mais se présentant cependant, sous sa forme rudimentaire, d'une manière assez nette (voir fig. 101) pour indiquer les homologies entre les deux placentas. La formation de la couche ectoplacentaire ou d'angioplasmode est ici essentiellement massive, elle rappelle ce que nous avons vu chez la lapine, et il n'y a pas lieu de parler de villosités comme éléments d'origine du placenta fœtal. Il n'y a surtout pas lieu de parler de villosités pénétrant dans la cavité des glandes, car les glandes sont fermées dès le début. On voit donc que, dans cette période de formation et d'accroissement de la couche ectoplacentaire, la chatte nous présente, naturellement et sans artifice, un véritable schéma des conclusions auxquelles nous étions arrivés, mais par divers détours, pour la formation de l'angioplasmode de la chienne. Nous voyons surtout nettement comment l'ectoplacenta ou angio-plasmode se substitue graduellement à la couche des glandes, dont les zones superficielles tombent en détritus et sont résorbées. Ce processus va devenir plus évident encore pendant la période de remaniement. Mais avant d'aborder cette période, nous devons examiner l'état des parties, d'une part sur les régions polaires de l'œuf, et d'autre part, dans les points de transition entre les régions polaires et les régions placentaires proprement dites, c'est-à-dire sur les bords du placenta. Nous commençons par ces dernières.

c. Bords du placenta. — Nous avons laissé les bords de la région placentaire à l'état qu'ils présentaient au dix-neuvième jour (fig. 95, pl. VIII), alors que l'ectoderme reposait, à ce niveau, sur un épithélium utérin en dégénérescence, mais non encore résorbé. A ce

niveau, les embouchures des glandes utérines étaient encore ouvertes ou seulement en voie d'occlusion (fig. 95). Pendant la formation de la lame ectoplacentaire, ces parties, sur les bords du placenta (en B, fig. 102), ne subissent pas de transformations bien sensibles, si ce n'est que l'épithélium utérin devient de moins en moins visible dans les intervalles des embouchures des glandes, et au niveau de ces embouchures mêmes, et si ce n'est que l'ectoderme correspondant s'épaissit légèrement; mais, chose remarquable, les embouchures glandulaires n'achèvent pas de s'oblitérer (voir la partie inférieure gauche de la fig. 102), quoique, tout au-dessous de ces embouchures, l'épithélium présente déjà la multiplication ou, pour mieux dire, la fragmentation nucléaire qui prélude à sa décomposition en détritus glandulaire.

Au vingt-quatrième jour (fig. 107, 109, 110), l'état de cette partie, dite région des bords du placenta (B, B, fig. 109), est le suivant : entre les glandes, à la surface de la muqueuse, l'épithélium utérin a disparu (en A, fig. 109); d'autre part, les embouchures des glandes ne se sont pas fermées comme dans la région placentaire proprement dite, par la formation d'une couche conjonctivo-vasculaire passant entre les glandes et la surface libre de la muqueuse (revoir les fig. 97 et 99); cependant ces embouchures ne sont plus libres; elles sont oblitérées par des amas de détritus glandulaire, dont nous avons signalé la première indication quelques lignes plus haut (il nous a été impossible, sous peine de multiplier à l'infini nos figures, de reproduire de nombreuses préparations où se constatent les états intermédiaires entre ceux de la fig. 102 et ceux de la fig. 109), et sur nombre de préparations (comme celle de la fig. 109) on voit ce détritus glandulaire venir faire saillie à l'extérieur, comme un produit de sécrétion de la glande. Ce détritus arrive donc à la surface de la muqueuse et se trouve logé dans des cavités circonscrites par l'ectoderme. En effet l'ectoderme de cette région s'est épaissi (fig. 109) et se compose de deux ou trois rangs de cellules, dont les plus profondes (les plus inférieures sur la figure, c'est-à-dire les cellules les plus voisines du terrain maternel) sont fusiformes et se terminent, à leur extrémité libre, par des prolongements protoplasmiques plus ou moins allongés; ces prolongements sont bien visibles au niveau des détritus glandulaires en question. Entre ces détritus, c'est-à-dire au niveau des parties de la muqueuse utérine interposées entre deux embouchures de

glandes, les dispositions sont un peu différentes. L'ectoderme est composé d'un plus grand nombre de couches de cellules, c'est-à-dire se prolonge vers la muqueuse utérine en formant de courts piliers, dont les extrémités libres sont constitués par deux ou trois cellules allongées dans le sens de l'axe de ces piliers. Or, comme à ce niveau l'épithélium utérin a disparu, ces extrémités des piliers pénètrent dans le tissu maternel interglandulaire, s'y implantent (la fig. 109 donne trois degrés d'implantation plus ou moins avancée), et les cellules terminales des piliers entourent les capillaires maternels. On voit qu'il se produit ici un processus semblable à celui que nous avons décrit pour les prolongements que la formation ectoplacentaire, pendant son accroissement, émet dans les cloisons interglandulaires (voir la fig. 108, pl. IX, et plus spécialement la fig. 111, pl. X); mais ce processus n'ira guère plus loin; il avortera.

Ces dispositions de la région des bords du placenta méritent de nous arrêter, pour en examiner d'une part les vues d'ensemble et les détails de structure, et pour en déterminer d'autre part la signification morphologique.

Par le fait de l'épaississement général des piliers que présente en cette région l'ectoderme, il résulte que la lame ectoplacentaire proprement dite, examinée sur une coupe d'ensemble (fig. 107), ne se termine pas brusquement sur son bord; elle se continue en s'amincissant graduellement, de sorte que, en partant de la formation ectoplacentaire ou angio-plasmodiale (AP, fig. 107), on arrive sur une région, la région dite des bords du placenta (en B, fig. 107) où, sur cette vue d'ensemble, on a l'impression d'une lame ectoplacentaire en voie de développement, mais demeurée en retard dans sa formation, lame qui s'amincit graduellement pour se réduire bientôt à une mince lamelle ectodermique libre, qui représente alors la région polaire de l'œuf (C, fig. 107 et 109). En un mot la formation de la couche ectoplacentaire proprement dite paraît, sur ces vues d'ensemble, ne pas cesser brusquement, mais se poursuivre sur une certaine étendue, et sous une forme de plus en plus abortive, vers la région polaire. Retenons cette expression de *formation ectoplacentaire abortive* (ou formation abortive angio-plasmodiale), car nous verrons qu'elle correspond bien à la signification morphologique des choses, et que, dans les stades ultérieurs du développement, elle sera de plus en plus légitimée et par

les dispositions des parties, et par l'extension que prendront ces dispositions dans les régions polaires.

Pour les détails de structure de cette région des bords du placenta, nous avons cru devoir, outre la figure 109, qui est à un grossissement de 80 fois, en donner encore une autre représentation (fig. 110), mais cette fois à un grossissement de 325 diamètres; mais il nous semble inutile d'insister sur la description de cette figure, dont l'inspection attentive suffira pour donner une idée des variétés de disposition des détritus glandulaires et des piliers ectodermiques disposés entre eux et pénétrant dans la muqueuse utérine.

La signification morphologique de ces parties et notamment des dispositions de l'ectoderme peut être examinée à deux points de vue.

D'abord en nous en tenant purement au placenta même de la chatte, et en comparant entre elles les diverses régions, nous voyons, surtout par les figures 109 et 110, comparées à la figure 112, et par l'ensemble de la figure 107, que la région des bords du placenta forme une véritable lame ectoplacentaire. Cette lame ectoplacentaire est relativement mince, et ne contient pas de vaisseaux maternels, n'est pas angio-plasmodiale, si ce n'est au niveau des extrémités des piliers ectodermiques, où les cellules de l'ectoderme commencent à entourer des capillaires utérins; mais, en tout cas, comme dans la région placentaire, cette lame ectoplacentaire rudimentaire repose sur une couche maternelle formée alternativement de détritus glandulaires et de cloisons interglandulaires. Cette lame ectoplacentaire rudimentaire continuera-t-elle à se développer, pour ajouter, à la périphérie du placenta déjà constitué, des formations nouvelles semblablement constituées? La suite de ces études répondra négativement à cette question. Elle montrera que la région des bords du placenta demeure à l'état de formation ectoplacentaire incomplète, abortive. Mais elle montrera en même temps que cette formation abortive s'étend sur la région polaire de l'œuf et de la cavité utérine de gestation; que des tentatives de production ectoplacentaire se font ultérieurement dans une partie plus étendue de la région polaire, et l'analyse de ces tentatives ne sera pas sans intérêt pour établir bien définitivement la signification morphologique générale des édifications ectoplacentaires.

En second lieu, en comparant le placenta de la chatte à celui de

la chienne, la signification morphologique des parties en question n'est pas moins intéressante. Des termes mêmes que nous avons dû employer pour la description de l'ectoderme dans cette région des bords du placenta chez la chatte, et de l'examen des figures, il résulte que nous avons ici, comme dans la région de la bordure verte de la chienne, des *arcades ectodermiques* limitées par des *piliers ectodermiques* attachés et implantés sur le terrain maternel. Ces arcades circonscrivent ainsi des cavités analogues à celles du canal godronné de la bordure verte. Seulement ces cavités ne sont pas remplies, du moins en ce moment, par une hémorragie maternelle, par du sang extravasé et par les produits de transformation de son hémoglobine. Nous l'avons déjà dit, ceci résulte de ce que la muqueuse utérine ne donne pas lieu, comme chez la chienne, à la formation d'une couche de capillaires. Ces cavités sont occupées par des détritus glandulaires, par une masse de produits cellulaires provenant de l'épithélium des glandes, et où les partisans de la théorie du lait utérin auraient beau jeu à se réclamer de leur conception. Nous n'y insisterons pas pour le moment, nous contentant d'avoir confirmé par ce qui précède l'explication que nous avons donnée de la formation des cavités de la bordure verte. Chez la chienne et chez la chatte, l'ectoderme produit ces cavités par un semblable processus; mais selon la manière dont se comporte de son côté la surface de la muqueuse utérine, c'est du sang chez la chienne, c'est du détritus glandulaire chez la chatte, qui se répand dans ces cavités. Notons en passant, quoique nous l'ayons précédemment indiqué déjà, à propos de la figure 95, que ce n'est pas à dire que jamais du sang maternel ne se répande dans ces cavités sous-ectodermiques du bord du placenta; mais ces hémorragies sont accidentelles, accessoires, et n'arrivent jamais à se constituer en formations régulières, normales, en poches sanguines bien définies, comme dans la bordure verte du placenta de la chienne. C'est ce que nous verrons d'une façon plus nette encore en étudiant, dans le stade suivant, l'extension, sur les régions polaires, de ces formations ectoplacentaires abortives.

d. Régions polaires de l'œuf et de la cavité de gestation. — Nous appelons régions polaires celles des deux bouts de l'œuf, où, jusqu'à présent, l'ectoderme reste libre, et appliqué, sans adhérences, à la surface de la muqueuse utérine (en B et C, fig. 102 et 107). Il

passe en pont sur les ouvertures des glandes, et sur l'ouverture de la portion rétrécie du canal utérin qui fait communiquer une cavité de gestation avec la cavité voisine. Mais cet ectoderme est souvent si étroitement appliqué sur la surface de la muqueuse utérine qu'il se moule sur toutes les anfractuosités de cette surface. On trouve à cet égard assez de variétés. Ainsi cette disposition était à peine indiquée sur la série de pièces à laquelle appartient la figure 107, au vingt-quatrième jour, c'est-à-dire qu'ici l'ectoderme paraissait moins étroitement appliqué à la surface utérine et, en tout cas, ne se moulait pas sur elle; au contraire, des rapports plus intimes, sur une autre préparation, étaient très marqués, au vingt et unième jour, sur les pièces dont l'une est représentée par la figure 102. Ici l'ectoderme présente une surface extérieure dessinant une série de petites saillies qui se moulent dans l'embouchure des glandes. Dans la figure 103 nous avons repris à un plus fort grossissement une de ces saillies. On voit que l'ectoderme, mince et d'un seul rang de cellules plates aux deux extrémités de la figure (en C, C), s'épaissit au niveau d'une embouchure de glande, dans l'ouverture de laquelle il s'était moulé, mais sans contracter d'adhérence, puisque presque toujours, sur les pièces durcies, la saillie ectodermique (*ex*) se détache de cette ouverture sans qu'il se produise aucune dislocation, aucun arrachement des éléments anatomiques, épithélium utérin ou cellules ectodermiques. Ces épaississements sont formés de deux ou trois rangées de cellules polyédriques, qui sont en général aussi hautes que larges. Ils n'ont aucune importance; mais ils nous révèlent la possibilité, pour cet ectoderme des régions polaires, de multiplier ses couches, et nous verrons que nous aurons plus tard à tenir compte de cette propriété. Voilà certes des détails à propos desquels on pourra nous reprocher trop de minutie dans les descriptions; mais ces études minutieuses sont la condition indispensable pour ne pas tomber dans les erreurs d'interprétation dont nous donnerons ci-après l'analyse.

Les autres détails relatifs aux régions polaires sont également peu importants. Du côté de l'œuf, il n'est pas nécessaire de faire remarquer que l'ectoderme est doublé par l'endoderme de la vésicule ombilicale; mais il faut peut-être noter que le mésoderme tarde à s'insinuer entre ces deux feuillets jusqu'à l'extrémité même des pôles de l'œuf, et que, par exemple sur la figure 102, au vingt

et unième jour, il n'est pas encore arrivé jusqu'à cette extrémité, c'est-à-dire jusqu'au niveau qui correspond au canal de communication entre deux renflements de gestation. Nous verrons plus loin, en étudiant ce que nous nommerons la formation abortive ectoplacentaire, que le mésoderme est arrivé jusque vers le pôle extrême de l'œuf, sur les pièces du vingt-huitième ou du trentième jour (voir la fig. 122 de la pl. XI). Du côté de la muqueuse utérine, signalons simplement ce fait que, en suivant les couches des glandes (fig. 102 et 107) depuis la région de la formation ectoplacentaire jusqu'au canal de communication entre deux cavités de gestation, on trouve graduellement toutes les formes de transition entre les glandes oblitérées, à détritus glandulaires, et la disposition en glandes longues et cryptes courts, telle que nous l'avons trouvée dans toute la muqueuse au début de la gestation.

Historique et critique à propos de la formation de l'angio-plasmode ou couche ectoplacentaire.

La logique voudrait qu'il fût donné ici un historique de la manière dont les divers auteurs ont interprété les processus que nous venons de décrire relativement à l'origine de la couche ectoplacentaire. Mais il se trouve que presque tous ont fait commencer leurs observations à un âge où non seulement la lame ectoplacentaire est complètement développée, mais où déjà son remaniement est très avancé. Les pièces les plus jeunes qu'ils aient observées sont postérieures au vingt-cinquième jour. Lorsqu'ils parlent de villosités choriales, ils ont en vue les prolongements mésodermiques qui pénètrent dans l'ectoplacenta et le remanient. C'est donc seulement après avoir fait l'étude de ce remaniement et de la formation des lamelles labyrinthiques que nous pourrons aborder cette revue historique. Nous verrons alors que tous ont vu la formation que nous nommons ectoplacentaire, mais qu'ils la considèrent comme d'origine maternelle ; ils arrivent à cette interprétation non par une observation directe, mais surtout par des considérations théoriques, puisque de fait ils n'ont pas fait d'observations pendant la période que nous venons d'étudier, et qu'ils n'ont pu réellement assister à la première appariton de cet angio-plasmode, qu'ils appellent les uns *syncytium*, les autres *formation sérotine*.

Un seul auteur, Fleischmann, nous paraît avoir porté ses observations sur des stades assez jeunes pour pouvoir assister aux premières

phases du développement de la couche en question; ses études à cet égard se trouvent en partie dans son mémoire de 1889 et dans celui de 1893, et encore ne sommes-nous pas bien certain d'interpréter exactement sa pensée en rapprochant ces deux passages, qui appartiennent à deux dates dans l'intervalle desquelles cet auteur a tant varié, nous l'avons vu, sur la question du sort de l'épithélium utérin.

Toujours est-il que Fleischmann, en 1889 (*op. cit.*, p. 60 et 61), décrit de la manière suivante les premiers rapports entre l'œuf et la muqueuse utérine : « L'œuf de la chatte, d'abord libre dans la cavité utérine, commence, pendant le douzième jour, à contracter des adhérences avec la muqueuse; ces adhérences ont lieu surtout par le fait de petites saillies ectodermiques qui s'attachent dans l'ouverture des glandes... Alors se produisent, dans les éléments de la surface de la muqueuse utérine, des transformations qui modifient complètement sa constitution normale. A mesure que les petites villosités ectodermiques, qui se sont d'abord développées au niveau des embouchures des glandes, pénètrent dans la cavité de celles-ci, ces glandes se modifient complètement, non seulement quant à leur forme extérieure, mais encore quant à leur revêtement épithélial. La figure 1, pl. V (fig. XXXII, ci-contre), représente une coupe de l'utérus d'une chatte dont l'œuf présentait une ligne primitive et une gouttière médullaire. La paroi de l'œuf, formée du feuillet endodermique et du feuillet ectodermique, est étroitement appliqué sur l'épithélium de la muqueuse utérine, et de petites excroissances ectodermiques sont développées au niveau des ouvertures des glandes. »

Nous devons faire remarquer que cette figure de Fleischmann est très analogue à la figure 93 de notre planche VIII; la figure de Fleischmann serait d'une date postérieure au douzième jour, et la nôtre est du quatorzième jour. Sur la figure de Fleischmann l'épithélium utérin est encore normal sur la surface de la muqueuse; dans notre figure il est déjà en voie d'atrophie, mais bien reconnaissable encore. Mais dans tout cela Fleischmann n'a pas observé les états immédiatement antérieurs, ce qui lui aurait permis de reconnaître que, parmi les glandes qu'il représente, les unes sont de longues glandes préexistances, les autres sont des cryptes de nouvelle formation (voir la série de nos fig. 90, 91, 92); il n'a pas observé non plus les états immédiatement consécutifs, ce qui l'aurait empêché

d'affirmer catégoriquement que les excroissances ectodermiques si peu accentuées, qu'il décrit (et qu'on retrouve sur notre fig. 93), sont destinées à pénétrer dans les glandes. Voici en effet son second passage, qui nous paraît faire suite au précédent, quoique extrait de son mémoire de 1893. Ce passage est important pour nous, parce qu'on y trouve une description très exacte des éléments de l'ecto-placenta. Mais malheureusement l'auteur ne figure pas les transforma-

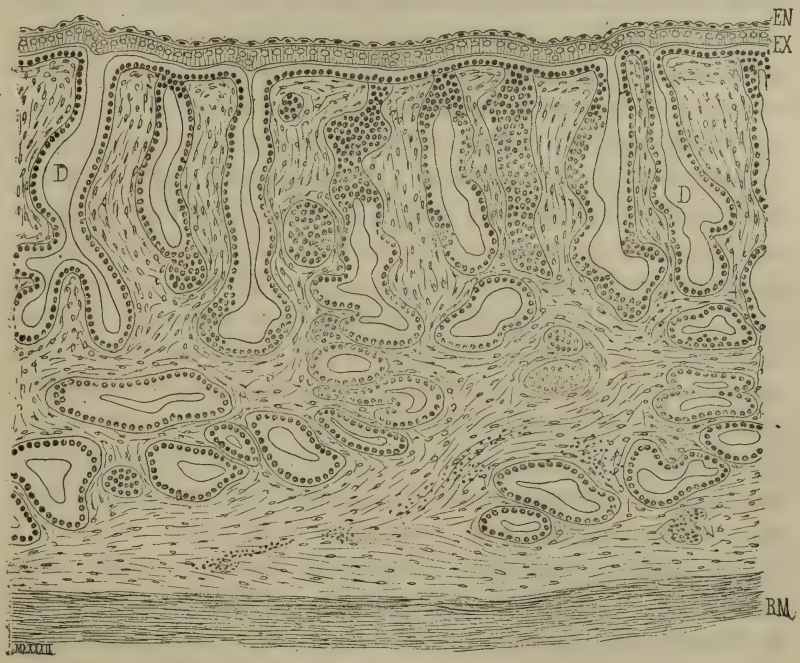

Fig. XXXII. — Fleischmann, 1889, pl. V, fig. 1. « Coupe transversale d'un sac de gestation de *Felis Catus* ; à la surface de l'épithélium cylindrique de la muqueuse utérine est appliquée la paroi de la vésicule blastodermique formée de l'ectoderme et de l'endoderme. Les glandes commencent à former des bourgeons latéraux. Le tissu conjonctif de la muqueuse est bien visible. »

tions qu'il admet dans les cellules conjonctives de la muqueuse utérine ; il les décrit seulement, et de telle sorte qu'on peut se demander si cette description est celle de transformations supposées, ou de transformations réellement suivies pas à pas.

« Le tissu conjonctif de la muqueuse utérine, dit-il (*op. cit.*, p. 189) [1], se transforme complètement. Ses modifications commen-

1. A. Fleischmann, *Die Morphologie des Placenta bei Nagern und Raubtieren*. Wiesbaden, 1893.

cent dans les couches les plus superficielles, aussitôt que le chorion s'y est appliqué, et elles progressent lentement vers la profondeur ; elles aboutissent à la disparition de toutes les fibrilles conjonctives intercellulaires, tandis que les cellules conjonctives augmentent beaucoup de volume ; de plates elles deviennent rondes, polygonales ou configurées en épais fuseaux, et possèdent alors un gros noyau à fin réseau chromatique. *Dans bien des points il n'est réellement pas facile de distinguer les lignes limites des cellules juxtaposées, mais ailleurs il y a de véritables fentes intercellulaires et les contours individuels des éléments sont parfaitement dessinés* [1]. Je ne puis donc employer ici, comme le fait Heinricius, l'expression de syncytium. Ces transformations restent longtemps localisées dans les couches superficielles de la muqueuse, et ne dépassent guère le niveau des extrémités des villosités choriales... Dans ces parties on trouve naturellement de nombreux et gros capillaires... Vers le dix-huitième jour, l'examen des coupes tendrait à faire croire que c'est cette transformation du tissu conjonctif de la muqueuse qui produit l'oblitération des ouvertures des glandes, et que les villosités choriales plongent seulement dans ce tissu conjonctif transformé. C'est du reste ce que Heinricius a déclaré. Je ne saurais me ranger à cette manière de voir. » Or, en parlant de cet état au dix-huitième jour, Fleischmann renvoie aux figures 1 et 3 de sa planche XIII, et ces figures sont tout à fait semblables à nos figures 113 et 114, c'est-à-dire qu'il s'agit déjà d'ectoplacenta tout au début du remaniement. Nous avons cependant tenu à reproduire ici ces passages de Fleischmann, parce qu'il est le seul qui ait observé la formation ectoplacentaire sinon tout à fait à la période d'état, sans remaniement, du moins plus près de cette période d'état que ne l'ont fait tous les autres auteurs dont il sera question plus loin.

Explication des planches VII et VIII.

Planche VII.

Fig. 96. — L'ectoderme et la muqueuse utérine sur les limites latérales de la région amniogène (le point C de la figure 94); grossissement de 325 fois. — *ex*, ectoderme; — *C*, point où il s'accole à l'épithélium utérin dégénéré (E.). — Dix-neuvième jour de la gestation.

1. Très exacte description de la couche angio-plasmodiale ou ectoplacentaire.

Fig. 97. — Vue d'ensemble, à un grossissement de 75 fois, d'une partie des régions placentaires proprement dites (dix-neuvième jour) : — *ex*, ectoderme qui a pris la place de l'épithélium utérin ; — C, C, glandes dont l'embouchure, en voie d'oblitération, est encore représentée par un cordon épithélial en voie de résorption. — Dix-neuvième jour de la gestation.

Fig. 98. — L'ectoderme et la surface de la muqueuse utérine dans la région amniogène (dans le point qui, sur la figure 99, est marqué par la lettre *b*) ; grossissement de 325 fois. — E, épithélium utérin méconnaissable, avec vacuoles (*a*, *a*) et noyaux flétris (*n*, *n*).

Fig. 99. — Vue d'ensemble, à un grossissement de 75 fois, d'une partie de la surface de la muqueuse utérine au niveau de la région amniogène, au dix-neuvième jour; — G, glandes de la couche des cryptes; — *a*, glande dont l'embouchure est encore représentée par un cordon péithélial; — *b*, *b*, glandes dont l'embouchure a disparu; — *c*, glande à embouchure encore largement ouverte.

Fig. 100. — L'ectoderme et les capillaires maternels de la région placentaire au dix-neuvième jour (fig. 97), à un grossissement de 325. — CC, capillaires maternels; — *ex*, ectoderme, doublé de sa lame mésodermique, *ms*.

Fig. 101. — Début de la formation de l'angio-plasmode au vingtième jour; grossissement de 325. — CC, capillaires maternels; — A, une poussée ectodermique sous forme de villosité creuse (disposition rare chez la chatte).

Fig. 102. — La région polaire de l'œuf et le bord (B) de la région placentaire, au vingt et unième jour; grossissement de 70 fois. — PA, limite externe de la lame ectoplacentaire; — B, région dite des bords du placenta.

Fig. 103. — Une portion de l'ectoderme de la région polaire (au niveau de l'embouchure d'une glande utérine), à un grossissement de 325 fois. — CC, parties minces de l'ectoderme; — *ex*, partie épaissie, se moulant dans l'ouverture de la glande G.

Fig. 104. — État de la formation de l'angio-plasmode au vingt-deuxième jour; — grossissement de 325. — C, C, capillaires maternels; — D, détritus glandulaires.

Fig. 105. — État de la formation de l'angio-plasmode au vingt et unième jour; grossissement de 325. — C, C, capillaires maternels superficiels complètement enveloppés par le plasmode ectodermique; — C^2, C^2, capillaires profonds incomplètement enveloppés.

Fig. 106. — Coupe totale, longitudinale, d'un renflement de gestation au vingt-quatrième jour; grossissement pas tout à fait de 2 fois. — E,

corps de l'embryon inclus dans l'amnios; — VO, vésicule ombilicale; — AL, atlantoïde; — PP, cœlome.

Fig. 107. — La moitié supérieure de l'extrémité droite de la figure précédente reprise à un grossissement de 12 fois. — AP, la couche ecto-placentaire ou d'angio-plasmode; — G, la couche des cryptes sous-jacents. — B, région des bords du placenta; — C, l'extrémité polaire de l'œuf.

Fig. 108. — La couche ectoplacentaire et la couche glandulaire des cryptes, des préparations précédentes (vingt-quatrième jour), à un grossissement de 80 fois. — AP, formation ectoplacentaire, dite angio-plasmodiale; — G, couche des glandes; — SP, dilatations profondes des glandes, représentant, sous une forme très rudimentaire, la couche spongieuse de l'utérus de la chienne; — P, couche des glandes permanentes, également très réduite, et confinant immédiatement à la couche précédente, sans interposition, comme chez la chienne, d'une couche homogène.

Fig. 109. — La limite externe de la formation ectoplacentaire, puis, à la partie droite de la figure, la région dite des bords du placenta (B, B), à un grossissement de 80 fois. — En C, commence la région polaire de l'ectoderme. — A, place de l'épithélium utérin disparu, à la surface de la muqueuse, entre les ouvertures des glandes.

Fig. 110. — La région des bords du placenta (B, B, fig. 109), à un grossissement de 325 fois; — BB et C, comme dans la figure précédente; — G, G, glandes dont l'ouverture est oblitérée par un bouchon de détritus glandulaire.

Planche VIII.

Fig. 111. — La zone superficielle de la formation ectoplacentaire au vingt-quatrième jour (partie supérieure de la figure 108 ou 109), à un grossissement de 360 environ. — C, C, capillaires maternels inclus dans l'ectoplacenta, qui par suite est appelé formation angio-plasmodiale, par homologie avec la même formation chez la chienne; — *ms*, mésoderme, dont les poussées profondes commencent à opérer le remaniement de l'ectoplacenta.

Fig. 112. — La zone profonde de la lame ectoplacentaire (voir les figures 108 ou 109), au vingt-quatrième jour, à un grossissement de 360 fois. — D, détritus glandulaire en contact direct avec les cellules les plus profondes de la formation ectoplacentaire (région *a* de l'ectoplacenta). — Sur la partie gauche de la figure est un prolongement inter-glandulaire de l'ectoplacenta.

Fig. 113. — Portion d'une coupe verticale du placenta au vingt-sixième jour; grossissement de 60 fois; — *ms*, mésoderme chorial, péné-

trant dans la lame ectoplacentaire (AP); — G, couche glandulaire des cryptes; — 1, 2, 3, les trois zones successives de cette couche (1, détritus glandulaire); — P, glandes permanentes; — M, musculature utérine.

Fig. 114. — Mêmes parties que dans la figure précédente, au vingt-sixième ou vingt-septième jour, même grossissement. — AP, formation ectoplacentaire; — G, couche des cryptes; — P, glandes dites permanentes.

Fig. 115. — Coupe verticale de la partie superficielle (face fœtale) d'un placenta au vingt-septième jour. Grossissement de 325. Cette pièce présentait un écartement spécial (anormal?) des cellules centrales des lamelles labyrinthiques, ces cellules restant en connexion entre elles par des prolongements; les dispositions sont un peu différentes sur la lamelle A et sur la lamelle B, puis sur le point C de cette dernière (pour les détails, voir le texte).

Fig. 116. — Coupe verticale de l'ectoplacenta au vingt-sixième ou vingt-septième jour; grossissement de 325. — Extrémités supérieures ou fœtales des lames dont la subdivision successive aboutira à la formation des lamelles labyrinthiques. — *ms*, mésoderne allantoïdien; — C, C, capillaires maternels.

Fig. 117. — Coupe horizontale de la formation ectoplacentaire au vingt-sixième ou vingt-septième jour. — Grossissement de 60 fois. — C'est le même placenta que celui qui a donné la coupe verticale de la figure 114.

Fig. 118. — Coupe verticale d'une ceinture placentaire mesurant 15 millimètres de large, avec fœtus long de 25 millimètres. — Grossissement de 50 fois. — AE, portion profonde de l'ectoplacenta (futures arcades ectodermiques).

Fig. 119. — Coupe verticale du placenta d'un fœtus long de 40 à 45 millimètres. Grossissement de 35 fois. — La division de l'ectoplacenta en lamelles labyrinthiques est à peu près achevée; — AE, arcades ectodermiques formées par la couche la plus profonde de l'ectoplacenta; les villosités mésodermiques fœtales ne pénètrent pas cette couche profonde, qui arrive à se réduire à un simple revêtement épithélial des extrémités libres de ces villosités (voir les figures suivantes). — LB, lames basales, donnant naissance, par leur extrémité supérieure, à un complexus de lamelles labyrinthiques.

EFFETS PRODUITS SUR LES ANIMAUX

PAR LA

COMPRESSION ET LA DÉCOMPRESSION

Par Gustave PHILIPPON
Docteur ès sciences naturelles.

INTRODUCTION HISTORIQUE

Point de départ de ces recherches. — Travaux de Paul Bert. Travaux plus récents.

§ 1. — Je n'ai pas eu la prétention de reprendre purement et simplement, en tout ou en partie, les travaux de Paul Bert sur la *Pression barométrique*, travaux pour l'accomplissement desquels l'illustre continuateur de Claude Bernard a peut-être concentré le plus d'efforts personnels, secondé dans cette tâche par des disciples, devenus tous des maîtres éminents.

L'idée des recherches que j'expose ici m'est pourtant venue après la lecture d'une page de la *Pression barométrique*, reproduite ci-après. Les accidents causés par l'action de l'oxygène ou de l'air suroxygéné sous pression y sont décrits, accidents que l'auteur dépeint, en les comparant, sans étendre ses recherches à ce sujet, à ceux que déterminent certains poisons tels que la strychnine et l'acide phénique.

Voici la citation; il s'agit de chiens qui ont séjourné, plus ou moins longtemps, dans l'appareil où ils avaient respiré de l'air suroxygéné :

« Arrivons à la description de l'attaque convulsive elle-même. Elle est vraiment curieuse et effrayante.

Prenons un cas de moyenne intensité : lorsqu'on retire l'animal de l'appareil, il est généralement en pleine convulsion tonique; les quatre pattes sont roidies, le tronc est recourbé en arrière ou un peu sur les côtés, les yeux sont saillants, la pupille dilatée, les mâchoires serrées.

L'examen ophtalmoscopique montre une forte injection du fond de l'œil. Bientôt survient une sorte de relâchement auquel succède une nouvelle crise de roideurs avec convulsions cloniques ressemblant à la fois à une crise strychnique et à une attaque de tétanos. Ces crises, pendant les intervalles desquelles le chien ne se relâche pas complètement, mais reste en opisthotonos, respirant avec une grande difficulté, suspendent la respiration, le cœur continuant toujours à battre, quoique souvent avec une étonnante lenteur; la pression artérielle s'abaisse considérablement. La sensibilité reste conservée, et l'on peut, en la mettant en jeu, exciter de nouvelles convulsions. Après quelque temps, ces périodes convulsives, qui apparaissaient d'abord toutes les cinq ou six minutes, deviennent plus rares, puis moins violentes; la roideur diminue dans les intervalles, et finalement tout disparaît au bout de quelques minutes ou au plus de quelques heures.

Dans les cas plus légers, au lieu d'attaques tellement violentes qu'on peut soulever l'animal par une seule patte, roide comme un morceau de bois, ainsi que le montre la figure 61 (fig. 1), on observe des mouvements désordonnés, des convulsions locales, des phénomènes, en un mot, qui ressemblent beaucoup à ceux de l'empoisonnement par l'acide phénique. On voit parfois alors des actes qui semblent indiquer un certain désordre intellectuel.

Dans les cas très graves, au contraire, la roideur est continuelle avec quelques redoublements cloniques de temps à autre; les dents grincent et se serrent jusqu'à paraître près de se briser et la mort peut survenir après une ou deux crises dans le laps de quelques minutes.

On trouve alors le sang rouge, même dans le système porte; puis il noircit. Alors que l'animal ne fait plus aucun mouvement, le cœur continue à battre encore pendant quelques minutes.

D'autres fois, comme dans les expériences CCLXXVIII et CCXCVII, les convulsions durent près de vingt-quatre heures avant de se terminer par la mort.

On ne trouve ni congestions, ni ecchymoses dans les poumons

et dans les centres nerveux. Seulement, d'une manière constante, chez les moineaux, on voit le diploé cranien rempli d'un épanchement en piqueté, en taches plus ou moins grandes, ou même en nappe, envahissant toute la région occipitale, et, dans les cas les

Fig. 1. — Action de l'oxygène sous forte pression. Chien pendant les convulsions toniques. (Figure extraite de *la Pression barométrique.*)
Les figures extraites de *la Pression barométrique* ont été communiquées par M. Masson, éditeur.

plus violents, toute l'étendue du crâne. Ces suffusions sanguines, dont le mécanisme ne me paraît point facile à expliquer, sont constantes dans l'empoisonnement par l'oxygène. Elles arrivent bien avant le moment de la mort. Mais elles ne sont pas spéciales à ce genre de mort, et dans les expériences qui précèdent on les

trouve signalées, même dans l'asphyxie simple, sans diminution de pression. (V. p. 748 et 749.)

La vue seule des symptômes que nous venons de décrire semble indiquer que l'action toxique produit son effet sur les centres nerveux, comme le font la strychnine, l'acide phénique et autres poisons convulsivants. Cette présomption est corroborée par ce fait que les inhalations de chloroforme arrêtent momentanément les convulsions, qui reparaissent quand a disparu l'anesthésie. Rappelons enfin que, d'après nos expériences sur les grenouilles, le membre postérieur dont on a coupé le nerf sciatique ne présente pas de convulsions dans les muscles animés par ce nerf.

Je puis donc reproduire ici, pour résumer tous ces faits, les conclusions de la note que j'ai eu l'honneur de présenter sur ce sujet à l'Académie des sciences, le 17 février 1873.

« 1° L'oxygène se comporte comme un poison rapidement mortel, lorsque sa quantité dans le sang artériel s'élève à environ 55 centimètres cubes par 100 centimètres cubes de liquide;

2° L'empoisonnement est caractérisé par des convulsions qui représentent, suivant l'intensité des accidents, les divers types du tétanos, de la strychnine, de l'acide phénique, de l'épilepsie, etc.;

3° Ces accidents, que calme le chloroforme, sont dus à l'exagération du pouvoir excito-moteur de la moelle épinière;

4° Ils s'accompagnent d'une diminution considérable et constante de la température interne. » (*La Pression barométrique*, p. 799.)

Quelle est la nature de ce terrible empoisonnement par l'oxygène comprimé? Y a-t-il formation de produits toxiques dans les tissus? Peut-on révéler expérimentalement ces produits? Telles sont les premières questions qui se sont présentées à mon esprit.

Pour tenter de les résoudre, il fallait évidemment soumettre des animaux à l'action de l'oxygène comprimé, comparer les effets de l'oxygène mêlé d'azote, dans l'air, à ceux de l'oxygène pur, répéter, en un mot, des expériences déjà réalisées par Paul Bert et en effectuer de nouvelles.

Mais au laboratoire de Physiologie générale du Muséum où j'avais entrepris d'autres travaux, je n'avais à ma disposition ni le beau matériel donné par le Dr Jourdanet au laboratoire de Physiologie de la Sorbonne, ni les moyens de me procurer un matériel équivalent, je pensais d'ailleurs que pour les besoins assez restreints

de mes recherches il valait mieux me créer une technique plus simple que je ferai connaître au chapitre suivant.

Les recherches antérieures à la publication de *la Pression barométrique* ont été nombreuses, mais en rendre compte ici consisterait à reproduire les chapitres de l'ouvrage où Paul Bert les a magistralement énumérées.

J'exposerai d'abord les résultats obtenus par Paul Bert et ensuite ceux des physiologistes français ou étrangers qui ont été établis après les siens.

Travaux de Paul Bert.

§ 2. — Ces travaux, dans le cadre dont nous parlons ci-dessus, sont ceux qu'on trouve exposés seulement dans certains sous-chapitres des CHAPITRES I, IV et VII de *la Pression barométrique*.

On le voit, je n'ai repris, de la question sur la pression barométrique, qu'une partie des travaux de Paul Bert. Mais sans retracer en détail son œuvre entière, à ce sujet, je crois nécessaire d'en signaler, au moins pour ce qui concerne les animaux, toutes les parties qui, si invariablement liées entre elles, forment un tout bien défini.

Le Dr Jourdanet, à qui est dédié le livre de *la Pression barométrique*, avait remarqué l'état constant d'anémie dont se trouvaient frappés les habitants des hauts plateaux du Mexique; il attribuait cet état à la raréfaction de l'oxygène dans les hautes régions atmosphériques.

La pression normale étant, en effet, de 76 centimètres de mercure en moyenne au niveau de la mer, n'est plus que de 75 centimètres à 100 mètres d'altitude où la tension de l'oxygène a diminué déjà de 4 millimètres. A 1123 mètres (Vésuve), la pression atmosphérique étant de 66 centimètres, la tension de l'oxygène dans l'air libre n'est déjà plus que $\frac{66}{76} = 16,8$. A 4810 mètres (Mont-Blanc), le baromètre marque en moyenne 38 centimètres et la tension de l'oxygène est 10,5, tension qui devient 5,9, à 8000 mètres, altitude maxima atteinte par l'homme dans les montagnes de l'Himalaya.

Avec des degrés différents de résistance individuelle, l'homme qui gravit les cimes élevées éprouve des malaises, vertiges, éblouis-

sements, tuméfaction et rougeur de la peau, ressemblant à de l'asphyxie; c'est le mal des montagnes.

Si nous établissons les mêmes calculs que précédemment pour rechercher dans quelles conditions homologues se trouvent les aéronautes dans les ascensions à grandes hauteurs, nous trouvons que, par exemple, le savant Glaisher s'élevant avec l'aéronaute Coxwell à l'altitude de 8838 mètres, toute voisine de celle de la cime inaccessible de l'Himalaya, le Gaurisanhar, s'évanouit respirant à ce moment de l'air où la tension de l'oxygène était moindre que 4. Croce-Spinelli et Sivel, moins résistants aux effets de l'air raréfié que Glaisher, que Coxwell et que leur propre compagnon Gaston Tissandier qui avant de perdre connaissance eut la force d'ouvrir la soupape du Zénith, ont péri eux à 8600 mètres. L'aéronaute dans les régions très élevées de l'air est donc victime d'accidents analogues au mal des montagnes : c'est le mal des ballons.

Nous verrons à la suite de quelles expériences Paul Bert s'est rangé à l'idée du Dr Jourdanet, à savoir que le mal des montagnes, comme le mal des ballons, se manifestant dans l'air raréfié, mais pur, était dû à la moindre quantité d'oxygène fournie à l'organisme dans chaque inspiration.

Lorsqu'au lieu de s'élever du niveau de la mer dans les hautes régions de l'atmosphère, l'homme veut descendre dans l'eau, comme font les scaphandriers et les ouvriers tubistes, au lieu d'air raréfié, il respire de l'air comprimé. La compression trop forte et trop prolongée détermine également des accidents que Paul Bert attribue à l'augmentation de la tension de l'oxygène, et c'est en orientant ses expériences sur les animaux, dans cet ordre d'idées, qu'il arrive à considérer l'oxygène à haute tension, comme toxique.

Il est enfin un dernier point clairement établi pour le savant dont nous analysons l'œuvre principale, c'est l'effet de la décompression brusque.

Tandis que dans sa chute le ramenant des hautes régions de l'air à la surface de la terre, l'aéronaute revient à la santé d'autant plus rapidement que cette chute est plus rapide, le retour qu'effectue en sens inverse le scaphandrier peut lui être des plus funestes, s'il est trop précipité. La cause des accidents, chez ce dernier, est d'ordre purement mécanique; les gaz dissous en excès, dans le

sang, à haute pression, deviennent libres au moment de la décompression et déterminent des accidents mortels.

En résumé : l'homme et par conséquent les animaux ne résistent pas impunément à une forte dépression si elle se prolonge. Tandis qu'ils supportent mieux la compression, la décompression rapide leur est funeste. Dans le premier cas, l'ennemi, de nature chimique, c'est l'oxygène par défaut; dans le second cas, de nature chimique encore, c'est l'excès d'oxygène et dans le troisième cas le danger



Fig. 2. — Grand appareil pour l'étude des faibles pressions AA, cylindre en tôle boulonnée, avec hublots en verre. — B, cylindre où l'on peut faire à l'avance le vide à 5 centimètres, afin d'obtenir une rapide diminution dans les grands cylindres. — C, grande cloche de verre où peut être fait, par l'intermédiaire du cylindre B, un vide instantané. — RR', robinets qui communiquent chacun avec l'un des cylindres A et A', que répare une porte intérieure marquée en pointillé. — *p*, robinet de communication avec G. — *r*, *r'*, *d*, *d'*; *s*, *s' s''*, ouvertures et robinets pour prendre de l'air des cylindres, extraire le sang; etc. — *a a'*, thermomètres. — *m m'*, manomètres. (Figure extraite de *la Pression barométrique*).

provient d'un phénomène d'ordre mécanique, dépendant de la rapidité de décompression.

Voici maintenant l'historique rapide des expériences de Paul Bert et les conclusions qu'il en a données.

§ 3. *Pressions diminuées. Anoxyhémie.* — La figure 2 représente un des appareils qui permettent d'étudier les effets de la dépression sur les chiens [1].

1. *La Pression barométrique,* fig. 27, p. 631.

Ce sont deux chambres cylindriques pouvant être isolées l'une de l'autre par une porte de communication haute de 2 mètres et convenablement éclairées par des hublots de verre. Grâce à des bourrelets de caoutchouc sur lesquels elles s'appliquent de dehors en dedans, les portes de ces cylindres ferment hermétiquement, pendant les dépressions. Le vide s'effectue au moyen d'une pompe à vapeur, des manomètres et des thermomètres indiquent la pression intérieure. Les autres parties de l'appareil représentées sur la

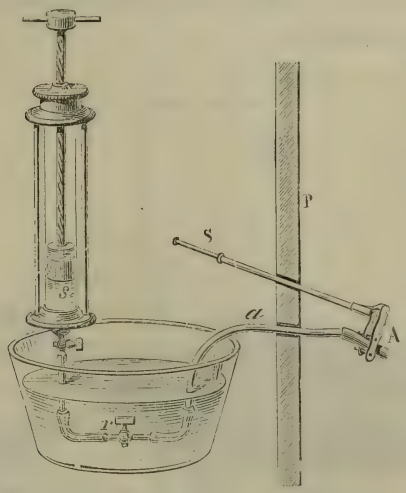

Fig. 3 — Extraction du sang d'un animal placé sous diminution de pression : A, artère; P, paroi de l'appareil; S, serre-fine; *a*, sonde placée dans l'artère; *s*, seringue aspirant le sang (son armature inférieure doit plonger tout entière dans l'eau). (Figure extraite de *la Pression barométrique*).

planche servent à certaines expériences dont nous ne parlerons pas.

Le chien convenablement immobilisé est introduit dans l'un des cylindres. Un dispositif particulier et très ingénieux (fig. 3) [1] permet l'extraction du sang de l'animal, pendant qu'il est en expérience, sang qui est ensuite soumis à l'analyse.

Nous donnons ci-après le résultat des analyses de Paul Bert.

A 76 cent.	de pression	le sang artériel	normal contient	20 0/0	d'oxygène.
A 58	—	—	—	18 0/0	—
A 45	—	—	—	16 0/0	—
A 35	—	—	—	12 0/0	—
A 25	—	—	—	10 0/0	—
A 17	—	—	—	7 0/0	—

moins que le sang veineux.

1. *La Pression barométrique*, fig. 50, p. 636.

Quant à l'acide carbonique, il diminue dans le sang, dans des proportions tout à fait analogues.

Avec la pression décroissante, sans que la quantité d'acide carbonique augmente, la quantité d'oxygène diminue dans le sang, et c'est cet appauvrissement du sang en oxygène que le Dr Jourdanet a appelé *anoxyhémie* quand il est suffisant pour que des troubles en résultent.

Les aéronautes et les alpinistes se trouvent dans les mêmes conditions que les animaux soumis aux expériences ci-dessus mention-

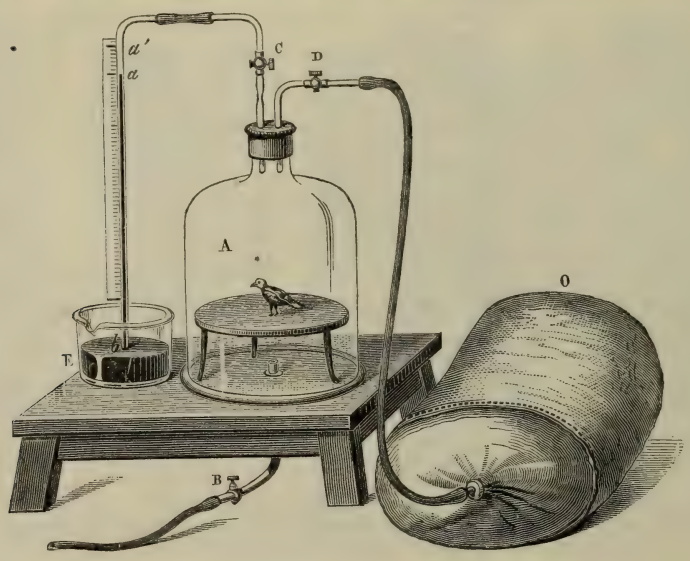

Fig. 4 — Oiseau dans un air de plus en plus dilaté et de plus en plus oxygéné : A, cloche communiquant en B avec la machine pneumatique, en C avec un tube barométrique, en D avec un sac plein d'oxygène O². (Figure extraite de *la Pression barométrique*).

nées et qui peuvent servir à expliquer le mal des montagnes et le mal des ballons.

Paul Bert, dans son chapitre sur la mort des animaux en vase clos [1], repousse l'idée de toute action mécanique, intervenant pour expliquer les accidents dont sont victimes les aéronautes ou les voyageurs en montagnes, turgescence de la face, hémorragies, etc.

Les deux expériences (fig. 4 et fig. 5) qui suivent peuvent, à ce point de vue, être considérées comme fondamentales [3].

1. *La Pression barométrique*, chap. I, p. 525.
2. *La Pression barométrique*, fig. 55 et p. 748.
3. Dastre, *La chaire de physiologie à la Sorbonne* (Leçon inaugurale du 7 novembre 1887).

« Un moineau est placé sous une cloche où nous pouvons faire le vide — le vide sous courant d'air si nous voulons — au moyen de la pompe pneumatique ou d'une simple trompe. Cette cloche communique d'un côté avec un tube manométrique, qui nous permettra à chaque moment de connaître l'abaissement exact de la pression, et d'autre part avec un ballon d'oxygène. On commence à raréfier l'air, très lentement, afin de désintéresser la brusquerie des variations. Quand la pression n'est plus que de 25 centimètres dans la cloche, l'oiseau titube, trébuche; à 18 centimètres, il s'agite, il tombe sur le côté, les ailes étendues : il va mourir. Nous rendons l'air, et mieux encore de l'oxygène : il se remet, au bout de quelques moments le voilà rétabli.

Ce n'est point la dépression mécanique produite par cet abaissement barométrique qu'il faut accuser.

En effet, cette fois nous avons introduit de l'oxygène dans la cloche, de l'oxygène presque pur (la composition vérifiée nous donne 87 d'oxygène et 17 d'azote). Nous recommençons le vide; voici la pression à 25 centimètres; l'animal ne manifeste aucun malaise : il dépasse sans encombre la pression 18 centimètres, qui tout à l'heure rendait la mort imminente : nous atteignons 15 centimètres. Nous voici à 12 centimètres et l'oiseau n'est pas incommodé. »

Quelle différence y a-t-il entre les deux expériences dont les conséquences sont opposées? C'est que dans la première la tension de l'oxygène est moindre que dans la seconde, 6 cent. 3 dans le premier cas, 26 cent. 1 dans le second.

Paul Bert a voulu se rendre compte de ses affirmations à propos de la dépression en opérant sur lui-même. Il s'enferma dans l'appareil que nous avons décrit au commencement de ce chapitre (fig. 5), la pompe à vapeur fit le vide. Il éprouva les premiers malaises du mal des montagnes à la pression de 45 centimètres. De 60, le pouls était monté à 85 pulsations. L'expérimentateur respira alors l'air d'un sac contenant de l'air riche en oxygène (75 0/0), aussitôt les malaises disparurent et le pouls retomba à 60. La pression fut abaissée jusqu'à 25 centimètres dans le cours de l'expérience et cette pression correspondait à l'altitude de 8850 mètres, à laquelle Glaisher perdit connaissance.

Dans cette dernière expérience, comme dans celle que nous avons décrite avant, sur l'oiseau, c'est l'oxygène qui a été le sauveur, introduit dans l'organisme, alors que celui-ci était en état

d'anoxyhémie, c'est-à-dire en état d'asphyxie par défaut d'oxygène.

Cette influence de la dépression sur le sang, Paul Bert l'a étudiée en expérimentant directement sur le sang, *à cru*, *in vitro*, *in vivo* [1]. Il semblait résulter des travaux de Fernet [2] que l'oxygène du sang était indépendant de la pression, l'oxygène étant surtout en combinaison dans le fluide nourricier et la quantité en dissolution dans le



Fig. 5. — Respiration d'un air suroxygéné, dilaté par la diminution de pression [3].

plasma étant minime. Il n'en est pas ainsi. Quand la pression diminue, la composition de l'oxyhémoglobine se modifie par la dissociation.

Paul Bert a donné 57 cent. comme valeur de la pression à laquelle la dissociation commence à se produire, mais il paraît résulter des travaux de Fränkel et Geppert que ce nombre est trop élevé et que la dissociation de l'oxyhémoglobine n'a lieu qu'à partir de 30 cent. C'est donc au-dessous de 30 cent. que commencerait seulement l'altération du sang, constituant l'état d'anoxyhémie.

1. *La Pression barométrique*, chapitre I, 2e partie.
2. Fernet, Du rôle des principaux éléments du sang, dans l'absorption ou le dégagement des gaz de la respiration. *Ann. des sciences naturelles*, 4e série, t. VII.
3. *La Pression barométrique*, figure 56, page 750.

Ce déplacement numérique n'infirme pas la découverte de Paul Bert, assimilant les effets de l'air raréfié à l'asphyxie et ses conclusions demeurent acquises à la science :

« *En vase clos, aux pressions inférieures à une atmosphère, la mort survient lorsque la tension O × P de l'oxygène de l'air est réduite à une certaine valeur qui est constante pour chaque espèce, et qui du moins oscille dans de faibles limites autour d'une moyenne*, 4,4 *pour le chat adulte*, 3,6 *pour les moineaux*, 2,5 *pour le cochon d'Inde*, 2,2 *pour les chats nouveau-nés* [1]. »

§ 4. *Pression augmentée. Toxicité de l'oxygène.* — Pour Paul Bert, l'influence de la compression en elle-même, sur l'organisme animal, est insignifiante. Les accidents qui en résultent, et ces accidents peuvent être des plus graves, sont dus à l'action que l'oxygène exerce sous tension croissante.

Sous tension diminuée, l'animal est en état d'asphyxie, sous tension croissante il est soumis à l'action de l'oxygène agissant comme toxique et pouvant produire, si la tension est suffisamment élevée, des accidents que nous avons décrits au commencement de ce chapitre.

Cela ne proscrirait pas l'emploi, paraît-il bienfaisant, de l'air comprimé sous faible pression, où l'oxygène agit à tension peu élevée et serait comparable à ces poisons violents qui, administrés à faible dose, sont de précieux agents thérapeutiques.

S'il s'agit de chiens, l'appareil (fig. 6) [2], servant à l'étude des pressions augmentées, est un grand cylindre métallique en tôle d'acier, de 1 mèt. 50 sur 0 mèt. 40, pouvant supporter 12 atmosphères. Des robinets permettent d'établir la communication de l'intérieur du cylindre avec la pompe, ou avec l'air, etc. Au travers de hublots de verre on peut voir les animaux sous pression.

Un dispositif particulier (fig. 7) [3] permet de recevoir, dans une seringue, du sang de l'animal placé dans l'intérieur du cylindre, pour être ensuite soumis à l'analyse.

S'il s'agit de petits animaux, d'oiseaux par exemple, l'appareil est celui que représente la figure 8 [4], celui qui avait servi déjà aux expériences en vases clos.

1. *La Pression barom.*, p. 579. Conclusions du chapitre I, sous-chapitre 1er, 2e partie.
2. *La Pression barométrique*, fig. 33, p. 655.
3. *La Pression barométrique*, fig. 34, p. 657.
4. *La Pression barométrique*, fig. 20, p. 582.

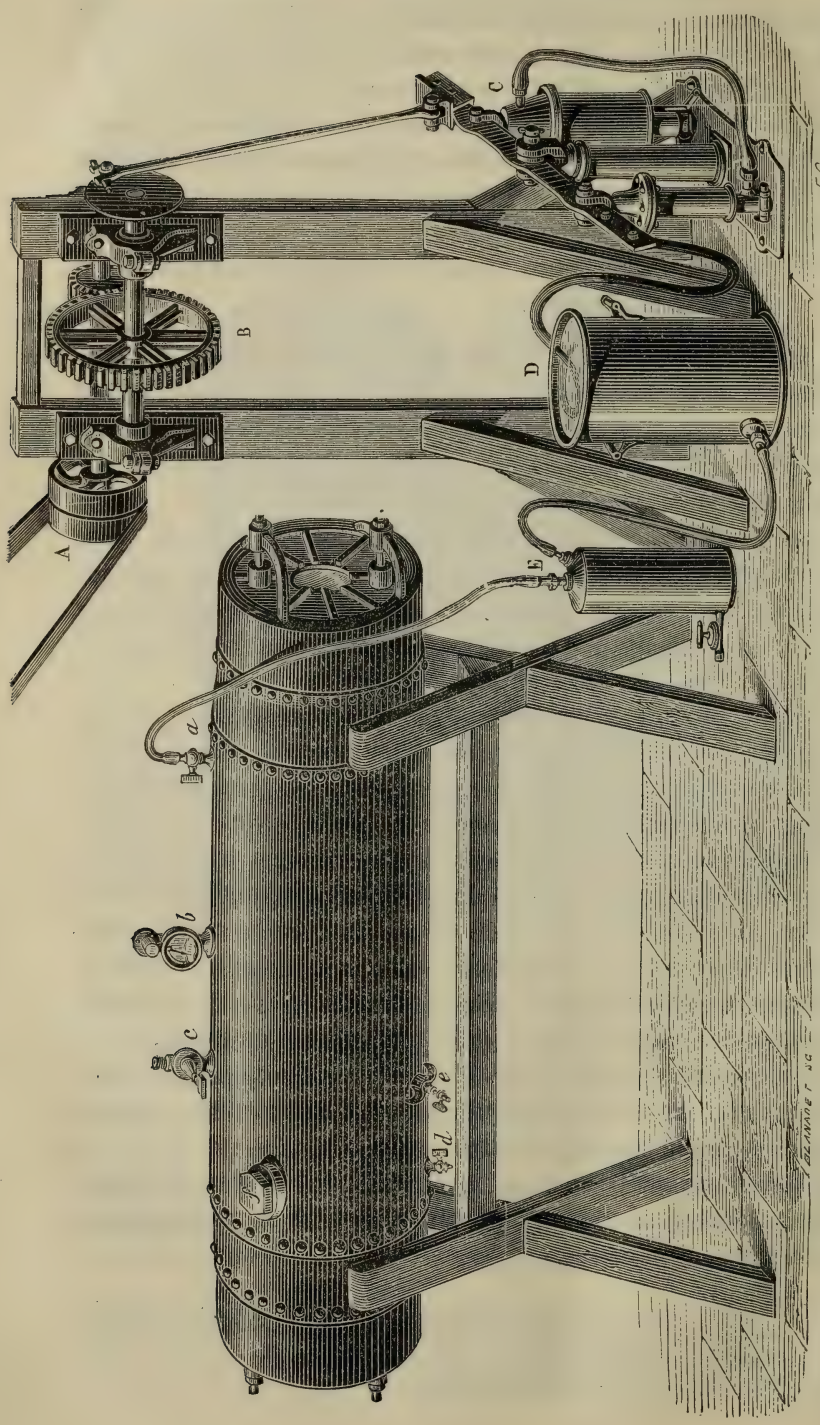

Fig. 6. — Grand appareil à air comprimé, cylindre de tôle d'acier supportant 12 atmosphères : A, courroie de transmission de la machine à vapeur. — B, système d'engrenages. — C, pompe Denayrouze à compression. — D, serpentin pour refroidir l'air comprimé. — E, récipient pour recevoir l'eau condensée en D. — *a*, robinet par lequel arrive l'air comprimé. — *b*, manomètre. — *c*, gros robinet, pour décompression brusque. — *d*, robinet pour recueillir l'eau, l'urine contenues dans l'appareil. — *p*, ouverture de fortes dimensions pour manipulations diverses. (Figure extraite de *la Pression barométrique*).

C'est en expérimentant à l'aide du grand cylindre que Paul Bert a décrit les accidents attribués par lui chez les mammifères, à l'action toxique de l'oxygène comprimé ou ce qui revient au même, pour lui, à l'action de l'air suroxygéné.

Voici, effectuée dans l'appareil de verre, la description d'une expérience typique :

Un oiseau est placé dans le cylindre de verre à 10 atmosphères d'air ordinaire, l'animal ne paraît pas incommodé. Mais qu'au lieu

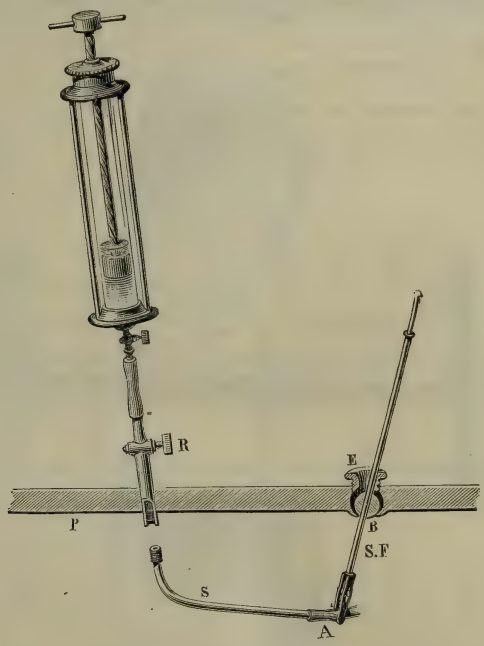

Fig. 7. — Extraction du sang d'un animal placé dans l'air comprimé. (Figure extraite de *la Pression barométrique*).

d'air, on emploie de l'oxygène pur, l'oiseau a bientôt des convulsions violentes qui se succèdent par crises et se terminent par la mort.

Pour obtenir le même résultat, dans l'air comprimé, il faut pousser la pression jusqu'à 22 atmosphères.

Inversement, la compression de 25 atmosphères est tout à fait inoffensive, avec de l'air très appauvri d'oxygène,

D'où la conclusion proposée par Paul Bert :

L'oxygène, à une certaine dose, se comporte comme un poison violent.

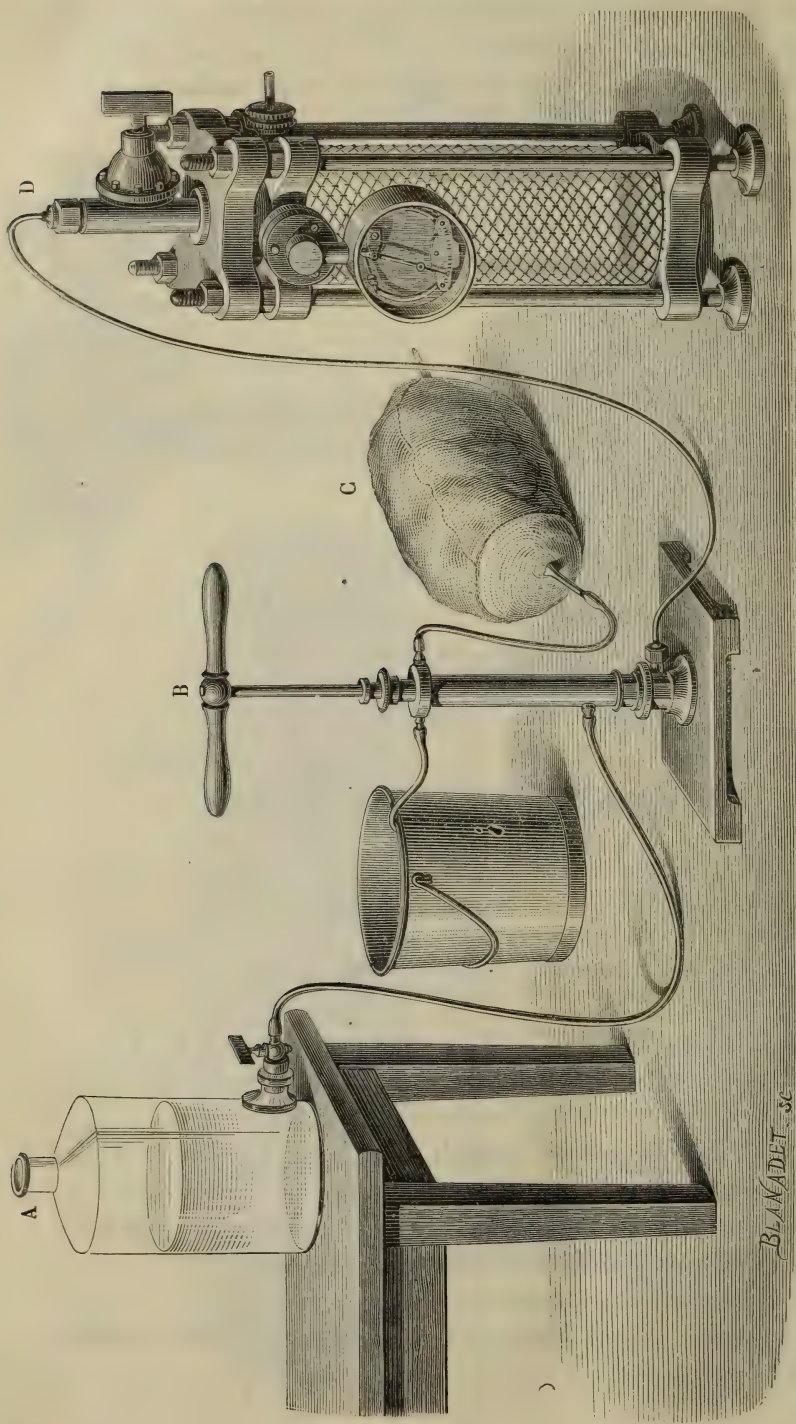

Fig. 8. — Appareil cylindrique en verre pour hautes pressions (25 atmosphères), en charge d'air suroxygéné. — A, courant d'eau froide enveloppant la pompe pour éviter l'échauffement de l'air comprimé. — B, pompe à compression. — C, sac contenant l'oxygène. — D, cylindre avec manomètre et robinet capillaire. (Figure extraite de *la Pression barométrique*).

Les effets de ce poison supposé, comparables à ceux de la strychnine et des autres toxiques excitants de la moelle épinière, sont durables, car les animaux ramenés à l'air libre avant d'avoir péri dans l'oxygène comprimé, tout en conservant l'intelligence lucide, ont encore des crises convulsives, des troubles ataxiques pouvant durer plus d'un jour et se terminer même par la mort, longtemps après l'action directe de l'oxygène comprimé.

Ce n'est pas que, sous l'influence de la compression, la quantité d'oxygène augmente sensiblement dans le sang. Il n'y a pas, consécutivement aux pressions croissantes, de phénomène inverse à ceux de la dissociation dans le cas des pressions décroissantes. D'après les analyses de Paul Bert en effet, il ne se dissout guère plus d'un volume d'oxygène pour cent volumes de sang, par chaque atmosphère de compression.

Ce n'est donc pas dans l'altération du liquide sanguin qu'est la cause des accidents, elle est d'ordre plus général, puisque les expériences de notre auteur ont établi pour lui l'opinion ferme que non seulement l'oxygène comprimé tue les animaux à sang chaud, mais qu'il est encore mortel pour les animaux à sang froid, vertébrés ou invertébrés, qu'il est néfaste aux végétaux et même aux organismes simples.

Les mycodermes du vinaigre sont tués par l'oxygène comprimé, la putréfaction des matières organiques s'y arrête ainsi que la germination des graines (P. Bert).

En somme, d'après Bert : *L'oxygène en excès arrête les oxydations.*

Certaines de ces conclusions paraissent pourtant avoir été modifiées à la suite de travaux récents, et particulièrement en ce qui concerne les végétaux.

Mais l'action funeste du gaz comburant et vivifiant par excellence, quand elle s'exerce à haute dose, n'en est pas moins établie pour les organismes élevés.

« Consommation d'oxygène, production d'acide carbonique et d'urée, destruction de la glucose dans le sang, tous les phénomènes chimiques dont la mesure est facile à faire se montrent considérablement ralentis par l'action de l'oxygène sous forte tension. Et comme ce sont ces phénomènes qui déterminent la production de la chaleur, il n'est pas étonnant de voir que la température des

animaux s'abaisse considérablement. Il n'est pas étonnant, non plus, de voir que la mort soit la conséquence d'une pareille dépression dans l'intensité des actes physico-chimiques de la nutrition.

Mais l'excitation violente, les convulsions constantes qui accompagnent cette mort, n'en restent pas moins inexplicables, par le fait seul de cette dépression; moins explicable encore est la persistance des accidents après le rétablissement de la pression normale. Nous avons, en effet, dans l'étude de la diminution de pression, constaté une diminution des actes chimiques, analogue à celle que nous a révélée l'augmentation de pression, et cependant l'agitation convulsive qui précède la mort par dépression rapide n'est en rien comparable aux violentes convulsions dues à l'oxygène, et, de plus, le retour à l'air libre marque irrévocablement la fin de tous les accidents.

Ceci montre donc que, pendant la compression, les actes chimiques réguliers de la nutrition ont été non seulement ralentis, mais modifiés; il est supposable que le résultat de cette déviation a été la formation de quelque substance qui, persistant après la décompression, contribuerait à entretenir les accidents et pourrait déterminer la mort; substance dont l'élimination ou la destruction seraient nécessaires pour le retour à l'état de santé. » *La Pression barométrique*, chapitre IV. — Conclusion du sous-chapitre 1er, p. 811.)

§ 5. *Changement brusque de pression. Rôle mécanique de l'azote.* — Nous avons vu qu'avant Paul Bert, plusieurs savants, et Robert Boyle le premier dès le XVIIe siècle, avaient attribué au dégagement de gaz libres dans le sang, les accidents dus à la décompression rapide. Mais ce dégagement était affirmé beaucoup plus par une conception de l'esprit qu'à la suite d'expériences. Nous avons cité dans le paragraphe 3, un passage extrait des travaux de Hoppe Seyler en 1857, dont Paul Bert reconnaît lui-même la haute valeur, quand il écrit dans *la Pression barométrique* (p. 1158) : c'est « une page que je signerais volontiers aujourd'hui ».

Paul Bert a d'abord repris avec ces appareils à dépression les expériences de ses éminents prédécesseurs, déclarant qu'il ne connaissait pas la méthode employée par Hoppe, avant lui, et qui d'ailleurs l'a conduit à des conclusions opposées. Puis c'est après avoir élevé la pression au-dessus des pressions normales

qu'il effectua des décompressions brusques, tantôt en plusieurs temps, tantôt en un temps.

Disons-le immédiatement, les résultats qu'il a donnés sont demeurés, sur ce point, incontestés et acquis définitivement à la science. Mais à l'aide de ses appareils, jamais, sauf dans deux cas d'explosion (Expérience DXV, p. 941, et Expérience XLVIII, p. 950), la décompression produite n'a été instantanée.

Il en résulte que, dans beaucoup de cas, des pressions très élevées et maintenues plus d'une heure n'ont pas causé la mort des animaux expérimentés, parce que la décompression, durant souvent plus de deux minutes, quoique qualifiée de brusque, était trop lente. La durée trop longue de la compression permettait aussi à l'oxygène d'agir par la tension déjà élevée, d'où les accidents de paraplégie, la mort des animaux survenant après plusieurs heures, alors que par décompression brusque, la mort, si elle doit survenir, frappe sa victime quand le dégagement du gaz, dans les vaisseaux, est devenu suffisant.

Je rappelle quelques expériences où, si le changement de pression avait été plus brusque, l'animal serait mort après un temps de compression bien moindre, ainsi que je crois l'avoir établi, à l'aide de mon appareil à détente instantanée.

Expérience DVI (p. 939). — Un moineau a été comprimé deux heures dans l'air à 8 atmosphères, puis décomprimé en quelques secondes — meurt en 10 minutes. — Gaz dans le sang.

L'animal est sans doute mort de la décompression, mais il a été soumis en même temps à l'action de l'oxygène sous tension moyenne de 168 cm., pendant deux heures. Aussi, l'oiseau avait-il donné déjà des signes de malaise, pendant qu'il était sous pression.

Dans l'expérience DVII, p. 939. — Pendant près de deux heures, un moineau est soumis à 9 atmosphères 1/2, dans l'air, c'est pendant la compression qu'il tombe inanimé, la décompressien rapide (?) le ramène à la santé, c'est encore l'action de l'oxygène, combattu par celle de l'air pur, qui a été cause des troubles les plus graves. Trente à trente-cinq minutes de compression dans l'air à 9 atmosphères, suivie d'une décompression instantanée, aurait sans doute frappé le moineau de mort foudroyante.

Le moineau de l'expérience DXIV (p. 940) qui a subi, pendant un temps qui malheureusement n'est pas indiqué, une pression énorme

de 15 atmosphères, paraît être mort aussi sous l'influence de l'oxygène. Le grand cylindre de tôle, dans lequel il a été enfermé, n'avait pas en effet de robinet permettant une décompression réellement rapide. D'après les renseignements qui m'ont été donnés, c'est en plusieurs minutes que l'intérieur de ce cylindre pouvait être ramené le plus rapidement possible de 15 atmosphères à la pression ordinaire.

Les quatre expériences suivantes qu'on peut lire à la page 942 sont très instructives. Je les reproduis in extenso :

« *G. — Expériences faites sur les lapins.*

Exp. DXX. — 22 juin. Lapin. Porté à 8 atmosphères. Décomprimé en 3 minutes. Oreilles d'un rouge vif; aucun accident ni immédiat ni consécutif.

Exp. DXXI. — 7 novembre. Deux lapins. Portés à 7 atmosphères ; décomprimés en 2 min. 1/2. Aucun accident.

Exp. DXXII. — 10 novembre. Mêmes animaux. Portés à 8 atmosphères 1/8; décomprimés en 2 min. 1/4. Aucun accident, ni immédiat, ni consécutif.

Exp. DXXIII. — 15 novembre. Lapin. Porté à 6 atmosphères 1/2; décomprimé en 4 min. 1/2. Aucun effet. »

Le tableau de la page 954 fait connaître la durée de la compression, dans les quatre expériences précédentes, sauf pour l'expérience DXXII. Dans les deux premières elle a été insuffisante, pour que les effets de l'oxygène puissent se manifester et même pour qu'une décompression instantanée soit nuisible.

Mais le lapin de l'expérience DXXIII a subi pendant 1 heure 3/4 l'action de l'air comprimé à 6 atmosphères 1/2; s'il n'a pas eu d'accidents, c'est certainement parce que la décompression a duré 4 min. 1/2.

Et ce résultat est même tout à fait d'accord avec l'une des conclusions les plus importantes que je propose à la suite de mes travaux personnels, à savoir qu'une douche d'air est bienfaisante, et peut suffire à guérir les accidents en apparence d'empoisonnement, dus à l'inhalation de l'oxygène sous haute pression.

Il ne me paraît pas nécessaire de multiplier les exemples, dans l'ordre d'idées où je me place ici. Ce serait anticiper sur les matières

traitées aux chapitres suivants de mon travail, où j'ai été préoccupé toujours de bien séparer l'action mécanique de la décompression réellement brusque, de l'action chimique de l'oxygène sous haute tension, que ce dernier gaz soit pur ou mêlé d'azote.

Du reste la critique que je viens de faire, sur un point assez limité de l'œuvre de Paul Bert, si critique il y a, est en somme légère puisque le point scientifique, qui nous occupe, a été bien fixé, à l'aide des appareils du professeur de la Sorbonne.

Ne se l'est-il pas d'ailleurs adressée à lui même, en signalant les conséquences des conditions exceptionnelles de vitesse dans lesquelles s'était produite la décompression, lorsque dans l'expérience XLVIII (p. 950) un hublot du grand cylindre se brisant, il se produisit une explosion qui aurait pu avoir les suites les plus malheureuses, pour Paul Bert et pour M. le Dr Gréhant qui l'aidait en cette circonstance?

Si j'ai placé ces remarques ici, c'est que je désirais ne pas revenir sur les effets de la décompression brusque, dans la partie de l'historique qui suit, où j'expose les travaux des successeurs de Paul Bert sur l'action de l'air et de l'oxygène comprimés ou déprimés.

Après Paul Bert.

§ 6. *Action de l'air comprimé et de la décompression sur les animaux.* — Si nous voulions énumérer les travaux des physiologistes qui après Paul Bert ont étudié l'influence des variations de la pression sur l'organisme en restreignant l'horizon de cet historique aux seules questions que nous avons nous-même étudiées, en quelques lignes nous accomplirions cette tâche. Aussi, sans nous étendre longuement, parlerons-nous pourtant de certains points scientifiques confinant à nos recherches, points qu'il nous a été indispensable de connaître et sur lesquels les solutions proposées par le savant français ont été contrôlées, vérifiées ou contestées.

En France, l'application des lois fondamentales, établies par Paul Bert, a permis à plus d'un expérimentateur de faire progresser la science.

A l'étranger, particulièrement en Allemagne, quelques physiologistes ont repris, par des méthodes différentes, plusieurs des expériences de l'auteur de *la Pression barométrique*, mais ce sont seu-

lement en certains de leurs détails qu'un petit nombre de résultats ont été modifiés.

§ 7. *Critiques de M. de Cyon.* — Citons tout d'abord, sans nous y attarder, les travaux exécutés au laboratoire de la Sorbonne, avec les appareils de Paul Bert par M. de Cyon [1], qui s'est ensuite servi de ces appareils mêmes, comme arsenal offensif pour attaquer violemment celui qui lui avait livré ses propres armes.

M. de Cyon, dans les recherches dont nous parlons, s'était plus particulièrement proposé d'étudier les *actions réflexes des nerfs sensibles sur les nerfs vaso-moteurs*, et, dit-il lui-même : « C'est tout à fait indirectement que nous avons été amené à nous occuper de l'action des hautes pressions sur l'organisme animal. »

Pour cet auteur l'action de l'oxygène demeurerait absolument étrangère aux accidents qu'ont éprouvés les animaux, dans les expériences de Paul Bert sur l'air comprimé. Il y a d'abord, au dire de M. de Cyon, l'excès d'acide carbonique qui joue dans l'organisme le rôle d'un « violent excitant... pour les centres nerveux », et M. Bert « évidemment l'ignore ».

M. Dastre s'est chargé de répondre à M. de Cyon sur ce dernier point :

« N'en déplaise à l'auteur de ces lignes, le rôle anesthésique de l'acide carbonique est une réalité. Ozanam avait signalé le fait à l'Académie des sciences en 1858; Paul Bert, avec les mélanges titrés, a montré que l'anesthésie se soutient lorsque la proportion de CO^2 dans le sang atteint de 80 p. 100 à 90 p. 100. M. Gréhant a fondé là-dessus une méthode d'anesthésie. Il insensibilise complètement les lapins en une minute, en leur faisant respirer un mélange ($CO^2 = 45$; $Az = 3,2$; $O = 20,8$) d'acide carbonique et d'air contenant en définitive la proportion ordinaire d'oxygène et 45 p. 100 d'acide carbonique remplaçant une égale quantité d'azote; au bout de cinq minutes, le nombre des respirations est abaissé à 9 et l'anesthésie se maintient pendant une heure avec ce rythme abaissé. L'analyse du sang [2] donne des résultats entièrement confirmatifs de ceux de Paul Bert. » (*La chaire de physiologie de la Sorbonne*. Extrait de la Revue scientifique des 10 et 17 décembre 1887.)

1. *L'action des hautes pressions atmosphériques sur l'organisme animal,* par E. de Cyon (*Archive für Physiologie,* 1883, supplément, p. 212).
2. *Comptes rendus de la Société de Biologie,* 4 février 1887 et 18 mars 1887.

Quant à la réfutation de l'opinion consistant à nier l'action néfaste de l'oxygène lorsque ce gaz atteint un certain degré de tension, les expériences de P. Bert répondent clairement à qui se sert pour voir des yeux de l'impartialité. J'ajoute que, dans le chapitre V de mon travail, les animaux expérimentés l'ont tous été dans l'oxygène pur, sans cesse renouvelé, scrupuleusement analysé, et que cet oxygène comprimé au-dessus de 1 atm. 1/2 a été mortel pour eux, et que si la pression intervenait comme seule cause, les animaux mourraient dans le même temps à des pressions égales, dans l'air et dans l'oxygène privés l'un et l'autre d'acide carbonique, ce qui est contraire aux faits.

Que devient alors cette critique contre les travaux de Paul Bert, aussi passionnée qu'inintelligible pour moi : « Si l'on s'avisait d'introduire de force dans l'estomac d'un chien une cinquantaine de kilos de viande, l'animal soumis à ce traitement serait étouffé ou succomberait, par suite de la rupture de l'estomac. Que dirait-on d'un expérimentateur qui, après avoir fait cette tentative, en conclurait que la viande est un poison pour l'organisme! » (*Archiv für Physiologie*, 1883, supplément, p. 224.)

§ 8. *Fränkel et Geppert.* — C'est un fait acquis également à la science que, dans la dépression progressive, les accidents sont dus à la tension de l'oxygène devenant trop faible pour continuer à exercer son rôle nutritif, dans les tissus. L'anoxyhémie du Dr Jourdanet est un état comparable à celui qui résulte de l'asphyxie en vase clos.

D'après Paul Bert cet état d'anoxyhémie dans lequel la composition du sang est altérée se manifesterait dans l'organisme vivant lorsque la pression descend à 56 centimètres. Fränkel et Geppert[1], en adoptant une méthode expérimentale des plus précises, ont repris les expériences du physiologiste français et ont établi que l'altération du sang, sous l'influence de la dépression, ne se produit qu'aux pressions inférieures à 30 centimètres et que la mort survient seulement au-dessous de 18 centimètres.

Il résulte de cette correction que c'est seulement à une altitude de 7430 mètres, dans l'atmosphère où la tension est de 30 centi-

1. Fränkel und Geppert, *Ueber die Wirkung der verdünnten Luft auf den Organismus Experimental.* Untersuchungen mit 1 Tafel. Berlin.

mètres, que devraient commencer à se produire les malaises du *mal des montagnes ou des ballons*, si la diminution de la pression en était la seule cause, et que c'est à l'altitude presque double, c'est-à-dire à 15 064 mètres, où la tension atmosphérique est 18 centimètres, que les accidents de la dépression détermineraient la mort.

Les travaux de Fränkel et Geppert ont eu surtout comme résultat scientifique de corriger une évaluation faite par Paul Bert, sans infirmer le fait fondamental établi par lui, à savoir : qu'à partir d'une pression h inférieure à H, pression barométrique moyenne, la composition du sang est altérée. Cette altération et les accidents qui en résultent pour les animaux sont identiques à ceux qui se produiraient dans leur asphyxie en vase clos, lorsque par suite de son épuisement, l'oxygène, dans l'air comprimé, n'aurait plus qu'une tension égale à sa tension dans l'air à la pression h.

Pourquoi le mal des montagnes et le mal des ballons se manifestent-ils à des altitudes bien inférieures à celle où la pression atmosphérique est de 30 centimètres? Comment, dans l'ascension du *Zénith*, Croce-Spinelli et Sivel ont-ils péri pour s'être élevés à 8540 mètres, altitude où la pression atmosphérique est de 27 centimètres, supérieure de 20 centimètres encore au point de dépression théoriquement mortelle?

A ces points d'interrogation Paul Bert n'a pas donné de réponses et la science n'a guère progressé dans la voie où sans doute elles se trouvent.

§ 9. *Karl B. Lehmann.* — Les recherches de Karl B. Lehmann de Zurich [1], dont les résultats sont le plus souvent concordants avec ceux de P. Bert, sont particulièrement intéressantes.

« Les résultats relatifs aux effets produits par la décompression chez les animaux à sang chaud sont, écrit Lehmann, en plus d'un point différents des résultats que j'ai recueillis sur les animaux à sang froid. » Il s'agit ici d'expériences sur les grenouilles que l'auteur de *la Pression barométrique* n'a pas beaucoup multipliées, particulièrement au point de vue où s'est placé surtout M. K. B. Lehmann, quand il fait l'étude comparée des battements du cœur des grenouilles dans différents gaz comprimés (oxygène, azote,

1. *Ueber den Einfluss des Comprimirtem Sauerstoffs auf die Lebenprocesse der Kalt hält und auf einige Oxydationen.* Zurich, 1883, et Pflügers, Archiv. 1884.

hydrogène) et dans des milienx à température plus ou moins basse mais non comprimés. Les effets de la compression paraissent être semblables à ceux de ces mêmes milieux refroidis.

Je ne répéterai pas ici ce que j'ai dit au paragraphe 8 en réponse à cette assertion de l'éminent professeur de Zurich : « Les souris non plus ne présentent point du tout de convulsions dans l'oxygène comprimé. » C'est précisément de souris qu'il s'agit dans mes expériences du chapitre V. Mais où je penche à penser comme M. Lehmann c'est quand il nie l'effet réellement toxique de l'oxygène comprimé. « Puisque le refroidissement ne favorise point les effets toxiques, avance l'auteur entre autres arguments, l'oxygène ne doit pas être considéré comme toxique. » Il ajoute : « la cessation des fonctions vitales, de l'échange gazeux, semble vraisemblablement avoir pour cause la difficulté des échanges nutritifs dans les tissus, ainsi que le pensait Pflüger. »

Ainsi que l'a fait remarquer M. Dastre dans sa leçon d'ouverture en 1887 : « L'élève de L. Hermann, en répétant les expériences de Paul Bert, les confirme dans leurs traits généraux. La plus grosse divergence est relative, en somme, à l'opportunité d'employer le mot « poison » pour caractériser l'effet funeste de l'oxygène comprimé. »

§ 10. *Dr von Liebig.* — Nous devons citer les très intéressantes recherches du Dr G. von Liebig qui, dirigées surtout dans le sens des applications thérapeutiques, établissent expérimentalement des faits du plus haut intérêt relatifs aux actions mécaniques de l'air respiré à pression augmentée ou à pression diminuée.

Le Dr v. Liebig rend justice à la valeur des travaux de P. Bert sur l'action de la pression. Il s'exprime à peu près en ces termes dans une des notes qu'il a publiées sur les effets de la pression diminuée [1].

Si les expériences de P. Bert ne peuvent servir de preuve, que le pouvoir assimilateur du sang pour l'oxygène diminue dans d'aussi fortes proportions qu'il le dit sous pression diminuée, ou que la raréfaction de l'oxygène dans les régions élevées suffit à elle toute seule pour entraîner de telles différences, néanmoins ses expé-

1. *Ein Apparat zur Erklärung der Wirkung des Luftruckes auf die Athmen,* von Dr G. von Liebig in Reichenhall in Mundchen (*Archiv für Physiologie,* von Dr du Bois Reymond, 1879, p. 299).

riences ont une signification sans égale. Elles nous montrent, dans le cas de décompression lente et progressive, la diminution de l'oxygène dans le sang, et nous expliquent comment cela peut se produire dans le mal des montagnes, et comment cette diminution plus ou moins grande d'oxygène correspond aux phénomènes plus ou moins graves qui accompagnent la respiration à de hautes altitudes.

Dans la même note l'auteur rend compte d'un certain nombre de travaux par lesquels il a établi la loi qui régit le courant du fluide respiratoire pendant son passage dans les poumons, lorsque la pression diminue.

Son procédé pour vérifier expérimentalement les faits établis mathématiquement est particulièrement intéressant.

L'air sort d'un espace où la pression est p' pour entrer dans un espace où la pression est p'', avec une vitesse que donne la formule

$$V = C\sqrt{\frac{p' - p''}{p'}} \quad (1)$$

où C représente la vitesse de l'air ordinaire pour passer dans le vide.

Soit b la pression de l'air que nous respirons, π la force de tension des poumons, $b + \pi$ est la pression dans les poumons pendant l'expiration, et ce terme correspond à p' de la formule (1) où $p'' = b$.

Si donc $b + \pi = p'$, en remplaçant ce dernier terme par sa valeur, le numérateur de la formule (1) devient : $b + \pi - b = \pi$,

et :

$$V = C\sqrt{\frac{\pi}{b + \pi}}$$

Que la pression extérieure devienne b', la vitesse de sortie de l'air V' sera :

$$V' = C\sqrt{\frac{\pi}{b' + \pi}}$$

$$\frac{V}{V'} = \frac{\sqrt{b' + \pi}}{\sqrt{b + \pi}}$$

Les vitesses de l'air sortant du poumon sont donc inversement proportionnelles aux racines carrées de la somme de la pression barométrique et de la force de tension dans les poumons.

Mais les temps t et t' (durée des expirations) nécessaires à cette sortie sont eux-mêmes inversement proportionnels aux vitesses V et V', ainsi que cela résulte des recherches du Dr Liebig; on a donc :

$$\frac{t}{t'} = \frac{\sqrt{b+\pi}}{\sqrt{b'+\pi}}$$

En prenant, comme l'auteur le fait d'après Donders, pour π, la moyenne entre la tension maxima à 30 millimètres et cette même tension minima à 6 millimètres, $\pi = 18$ millimètres.

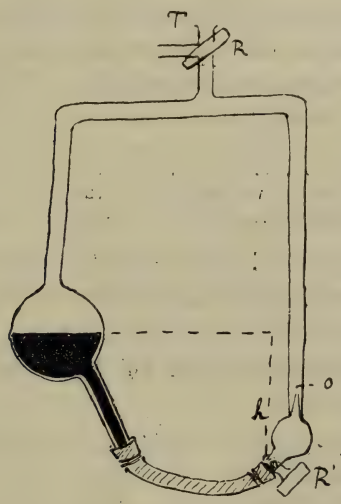

Fig. 9. — Appareil du Dr von Liebig de Munich servant à mesurer la vitesse de sortie du gaz par les fines ouvertures sous diverses pressions.

L'application de cette formule donne les résultats numériques suivants, dans le cas où l'on donne des valeurs variables à b :

Quand les pressions sont successivement.....	604,5	508,9	411,6
La durée correspondante de la sortie de l'air est de	99",3	92",5	85",3

L'appareil permettant de contrôler ces nombres est très ingénieux et des plus simples.

La figure 9 le représente. Le diamètre relatif des deux ballons est tel, que s'ils sont dans la position où ils sont figurés, le robinet R étant fermé et le robinet R' ouvert, quand le petit ballon s'est rempli de mercure, l'abaissement du niveau dans le grand ballon est insensible.

Voici comment on opère. Par le tube supérieur on verse du mercure, le robinet R' est fermé, l'appareil penché de façon à ce que le mercure tombe du côté du grand ballon. On donne la valeur voulue à la hauteur h. Puis on fait le vide par le tube T, jusqu'à obtenir une pression convenable évidemment égale dans les deux ballons. On ferme le robinet R.

On ouvre R', le mercure remplit le ballon R dans un temps qu'on mesure.

On donne, dans une série d'expériences, des valeurs successives différentes à la dépression.

Pour des pressions décroissantes, les nombres correspondant à une certaine pression, calculés par la formule, mesurés ensuite dans l'appareil, et représentant la vitesse de sortie de l'air par l'ouverture O sont les suivants :

Pour des pressions de.....	711.2	604,5	508,9	411,6
L'air sort du ballon avec des vitesses de	106.2	99″,2	93″,2	87″,2
Le calcul donne les vitesses de.....	»	99″,3	92″,5	85″,3

Pour suivre fidèlement l'auteur dont nous parlons ici, nous présentons encore les résultats numériques tels qu'il les donne en attribuant la valeur 100 à la pression normale, et la valeur 100 à la vitesse correspondante de l'air. Voici les nombres dans le cas de pressions décroissantes :

	Pressions.....	100	—100	—200	—300
Vitesse	Expérience....	100″	93″,5	88″,5	82″,7
	Calcul.....	100″	93″,5	88″,5	79″,9

En appliquant cette méthode au cas des pressions croissantes, le Dr Liebig trouve :

	Pressions.....	100	200	300	400
Vitesse de l'air	Expérience....	100″	106″,2	111″,4	116″,8
	Calcul.....	100″	106″	111″,1	117″,2

L'inspiration, plus pénible quand la pression diminue, est facilitée quand la pression croît.

Il résulte de cette loi établie par le Dr Liebig, que l'influence de la pression elle-même intervient dans une ascension en ballon ou en montagne ; dans la première, la vitesse de la montée, et dans la dernière la fatigue musculaire, le vertige, etc., s'ajoutent aux phénomènes d'asphyxie pour aider le développement plus ou moins prompt, suivant les individus, du mal des montagnes et du mal des ballons.

Le même auteur a observé que le malaise disparaissait avec le temps, et qu'un même individu pouvait par entraînement vivre sans y mourir à des altitudes de plus en plus élevées.

Un travail plus récent signé du même nom [1] nous apprend que la dilatation du poumon résultant de la respiration sous pression augmentée, aussi bien que la diminution de la cavité pulmonaire résultant de la respiration sous pression diminuée, pouvait amener une augmentation ou une diminution du calibre de la cavité pulmonaire demeurant acquises pour un nombre plus ou moins grand de jours ou de semaines.

Le lien entre ces deux notes est facilement saisissable.

Au moment même de son arrivée à grande hauteur, s'ajoutent chez l'aéronaute ou l'ascensionniste, aux phénomènes précurseurs de l'anoxyhémie, des accidents dus à l'insuffisance de la capacité pulmonaire. Au début de séjours prolongés dans les cloches à plongeurs ou dans les tubes, la respiration paraît s'effectuer mieux. C'est qu'en même temps la cavité respiratoire augmente et la cavité abdominale diminue de volume, ce qui est conforme aux affirmations de Paul Bert. Ce dernier, en effet, a trouvé que sur des chiens le diaphragme comblait, dans certains cas, 1/3 de l'espace rendu libre, dans l'abdomen, par l'effet de la rétraction de cette cavité.

A toutes les altitudes, depuis le fond des mers jusqu'aux plus grandes hauteurs de l'atmosphère, c'est donc la vitesse trop grande de l'ascension qui est dangereuse, seulement c'est par minutes que doit se compter le temps raisonnable de la montée quand il s'agit de l'effectuer dans l'eau, tandis que c'est en plusieurs jours que doit s'opérer le déplacement ascensionnel dans les couches atmosphériques.

En résumé, pour ce qui concerne l'action exercée sur les animaux par l'air comprimé, déprimé ou décomprimé, les grands principes posés par Paul Bert demeurent acquis à la science.

Si nous ne devions pas restreindre cet historique, nous aurions encore à le compléter en parlant des autres questions que Paul Bert a également abordées, dans son ouvrage sur *la Pression barométrique*.

1. *Beobachtungen über das Athmen unter dem erhöten Luftruck.* Von Liebig. Archiv. für Physiologie von Dr Dubois Reymond, 1889, supplément, p. 41.

Mais ce serait sortir de notre sujet que de parler de l'action de l'air comprimé, sur les végétaux, ou bien d'énumérer les recherches sur les fermentations, sur le développement des larves animales ou des œufs fécondés, etc.

§ 11. *Disciples de Paul Bert.* — J'ai dit que bien des savants s'étaient intéressés à l'action de l'air comprimé depuis le temps où Paul Bert était particulièrement aidé, dans son laboratoire, de MM. Jolyet et Gréhant.

En prenant comme point de départ les conclusions que Paul Bert tire de ses expériences sur les ferments quand ils sont soumis à l'action de l'air comprimé [1], M. le professeur A. Dastre a étudié les propriétés physiologiques des sucs digestifs pendant la compression.

Une pression suffisamment élevée détruisant l'action des ferments figurés, les sucs digestifs perdent-ils une partie de leur activité propre quand ils ont été comprimés?

Les expériences étaient exécutées en plaçant dans l'obus de Paul Bert (modifié pour la circonstance et rempli d'oxygène à 15 atmosphères) des tubes à digestions artificielles gastriques, pancréatiques, intestinales. — L'appareil était mis à l'étuve à 40°. — On étudiait comparativement les quantités digérées en présence de l'oxygène comprimé à l'air libre.

Pour ce qui concerne les albuminoïdes et amylacés, les quantités digérées en présence des microbes ont été plus considérables de 1/5 à 1/8, soit que les microbes intestinaux intervinssent effectivement pour favoriser la digestion, soit que l'oxygène comprimé anéantît l'activité des ferments solubles.

Les travaux du successeur de Paul Bert dont nous faisons mention ici prouvent donc que les micro-organismes contenus dans les liquides sécrétés par les glandes propres ou annexes de l'intestin remplissent un rôle dans le travail de la digestion, mais ce sont les ferments solubles des sucs digestifs qui agissent surtout.

Si les ferments figurés ont un rôle dans la chimie digestive, ce rôle n'est donc pas d'une importance capitale.

Sous ce titre *sur les lésions de la moelle épinière* [2] *dans la maladie*

1. *La Pression barométrique*, 2e partie, chap. VI, sous-chap. II, p. 909.
2. *Compte rendu de la Société de biologie* (7), t. II, p. 253, 1881. — *Gazette médicale* (6), t. II, p. 443, 1881.

des plongeurs, MM. R. Blanchard, professeur agrégé de la Faculté de médecine de Paris, et M. le professeur Paul Regnard ont étudié en opérant sur une vingtaine de chiens, à l'aide des appareils à air comprimé de Paul Bert, le processus morbide connu sous le nom de mal des plongeurs, déjà bien établi par leur maître, en ajoutant des faits nouveaux faisant connaître les lésoins subies par les organes et spécialement par la moelle épinière.

Voici le résumé de l'une des expériences réalisées par ces deux savants :

« Un chien de sept kilos est comprimé à 7 atmosphères 1/4; au bout de quelque temps, on le décomprime brusquement en quinze secondes. Le train postérieur se paralyse complètement. Quelques jours plus tard, les lésions fonctionnelles qui sont le cortège de la paraplégie se sont bien établies : l'animal marche sans trop de peine en traînant comme une masse inerte ses membres postérieurs, dont la face dorsale est en contact immédiatement avec le sol et s'ulcère. Néanmoins, l'animal finit par se rétablir. Au bout de quelques semaines, on le tue par piqûre du bulbe. On enlève la moelle pour en pratiquer l'examen.

Les lésions observées peuvent être rangées sous plusieurs chefs.

De petits foyers hémorragiques se rencontrent dans la substance grise seulement et sur toute la longueur de l'axe gris; elles sont toujours circonscrites. De la myélite parenchymateuse se présente avec tous ses caractères ordinaires. Elle occupe les régions les plus diverses de la substance blanche et présente le plus souvent une très grande étendue.

Malgré d'aussi graves désordres, l'animal ne présentait, à la dernière période de sa vie, aucun trouble fonctionnel appréciable. On peut considérer ce fait comme la démonstration directe de ce que, dans la moelle, la transmission nerveuse n'exige pas le concours d'un grand nombre de filets nerveux, mais qu'un très petit nombre de filets suffisent parfaitement à l'établir : au milieu de vastes foyers de myélite que présentait cette moelle dans la première région dorsale, quelques rares filets nerveux étaient demeurés intacts et ils suffisaient à assurer l'intégrité du fonctionnement de l'organe. » — (*Notice sur les titres et travaux scientifiques de M. le Dr Raphaël Blanchard*, Professeur agrégé à l'École de médecine de Paris — 1890.)

M. le Dr P. Regnard a réalisé une longue série d'expériences montrant les effets de la pression transmise à travers l'eau.

Il est arrivé à cette conclusion bien intéressante : de même que dans l'air la pénétration dans l'organisme du gaz en excès est la cause principale des accidents, de même l'eau qui agit sous pression élevée, s'intercale aux éléments anatomiques, causant des effets non moins contraires au fonctionnement des organes que l'oxygène de l'air, pour les êtres aériens.

M. le professeur P. Regnard a communiqué soit à l'Académie des sciences, soit à la Société de Biologie, de nombreuses notes relatives à l'influence des hautes pressions sur les organismes vivants dans l'eau ; ces observations réunies dans l'ouvrage sur *la Vie dans les eaux*[1], portent principalement sur les organismes marins. Nous ne pouvions nous attacher spécialement à ce point, sans sortir par trop de notre sujet; citons pourtant quelques faits particulièrement intéressants à signaler.

M. le Dr P. Regnard a réalisé ces premières expériences à l'aide d'un appareil que lui avait prêté M. Cailletet. Il a lui-même modifié de diverses manières cet appareil, qui lui a permis de réaliser des pressions supérieures à 1000 atmosphères (fig. 10), en voici les résultats [2] :

Compression de la levure de bière à 1000 atmosphères pendant une heure. Après ce temps, la levure est mise en contact avec de l'eau sucrée. La levure n'était pas tuée, mais seulement tombée en état de vie latente dont elle s'est réveillée après une heure pour déterminer le commencement de la fermentation du sucre.

Sous pression de 700 atmosphères la levure de bière a été mise en contact d'eau sucrée. Pendant les sept heures qu'a duré la compression, il n'y a pas eu de fermentation. Une heure après la décompression, la fermentation a commencé.

Les *ferments solubles* ne sont pas influencés par la pression, l'amidon est encore transformé en sucre à 1000 atmosphères. Ce

1. *Note sur les conditions de la vie dans les profondeurs de la mer* (Regnard, *Comptes rendus de la Société de Biologie*, 1884, p. 164). — *Recherches expérimentales sur l'influence des différentes pressions sur les organismes vivants* (Regnard, *Comptes rendus de l'Académie des sciences*, vol. 98, p. 745). — *Note relative à l'action des hautes pressions sur quelques phénomènes vitaux* (Regnard, *Comptes rendus de la Société de Biologie*, 1884, p. 187). — *Effets des hautes pressions sur les animaux marins* (Regnard, *Comptes rendus de la Société de Biologie*, 1884, p. 394). — *Société de Biologie*, 1885, p. 48 et 510.

2. *La vie dans les eaux*, par le Dr P. Regnard, 1892.

résultat confirme en les complétant ceux que M. Dastre a obtenus et dont nous avons parlé ci-dessus. Si les ferments solubles ne sont pas altérés par la compression, le rôle des micro-organismes dans la digestion, tout en restant secondaire, est bien établi.

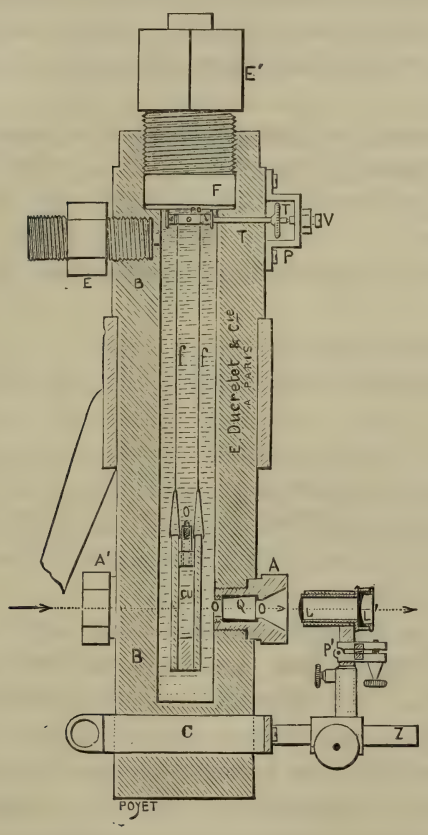

Fig. 10 — Bloc de Regnard percé de hublots en quartz A et A' pour l'étude de l'action des hautes pressions sur la vie.
(Figure communiquée par M. Ducretet, extraite de *la Vie dans les eaux*, par le Dr Regnard.)

Des *algues* ont été soumises à la pression de 600 atmosphères pendant dix minutes. Elles sortent de l'eau gonflées et ne germent qu'après une semaine.

Eau croupie. — Dans cette eau vivent un grand nombre d'infusoires qui sont soumis à la pression de 600 atmosphères pendant trente minutes. Après la décompression, les animalcules sont immobiles, mais se reprennent rapidement à bouger.

Les *mollusques* soumis aux mêmes conditions d'expériences que

les infusoires précédents se sont comportés d'une manière identique.

Des *sangsues*, après avoir supporté la pression de 600 atmosphères, sortent rétractées, en état de mort apparente, mais se réveillent après quelques heures sans lésions reconnaissables.

Des *crustacés* (Daphnis et Cypris) tombent endormis en cinq minutes, mais se réveillent moins d'un quart d'heure après la décompression.

Pour les *poissons*, les résultats diffèrent. La vessie natatoire de ceux de ces animaux qui en étaient pourvus a été préalablement vidée sous la machine pneumatique. Indifférents à la pression de 100 atmosphères.

Endormis par la pression de 200 atmosphères, ils se réveillent vite.

A 300 atmosphères, mort.

A 400 atmosphères, mort et rigidité, se putréfient sans perdre leur rigidité.

M. A. Milne-Edwards a remarqué que les poissons de surface se rencontrent encore à 1000 mètres et 2000 mètres de profondeur, où la pression est de 10 à 20 atmosphères. Au delà, la forme change. C'est vers la profondeur de 3000 mètres que surviennent les accidents graves aux poissons de surface.

Les muscles des *pattes de grenouilles* sous la pression de 20 atmosphères conservent leur flexibilité qui devient moindre à 200 atmosphères. A 300 atmosphères, l'excitabilité des muscles est à peine conservée et ces organes deviennent rigides et cassants à 400 atmosphères. De plus, à mesure que la rigidité des muscles augmente, leur poids augmente ainsi que leur volume.

M. R. Dubois [1] a montré que la luminosité n'était pas sensiblement modifiée par l'action des pressions élevées ou abaissées, chez les pyrophores assez indifférents aux pressions auxquelles ce savant les a soumis. Ce fait est donc en harmonie avec l'ensemble des conclusions de l'auteur, qui a prouvé que la production de lumière chez les animaux est un phénomène d'ordre purement vital et non un phénomène de phosphorescence.

1. R. Dubois, *Thèse*, 1886, Paris.

§ 12. *Travaux divers.* — D'autres travaux ayant trait à l'action de la pression atmosphérique sont ici passés sous silence parce qu'ils sortent plus ou moins de mon sujet proprement dit, telles sont par exemple : les recherches de *M. Luchorsky* (Zur Lehre, von der Wirkung verdichteter Subt auf die Respiration, — *Centralblatt, E. d. med. Wissenschafter*, — 1884, — n° 27); Les notes communiquées par M. Certes, soit à l'Académie des sciences ou à la Société de biologie (action des hautes pressions sur la vitalité de la levure et sur les phénomènes de la fermentation. — *Comptes rendus de la Société de biologie*, 1880, — p. 220, etc.); La communication faite à l'Académie des sciences sur la culture à l'abri des germes atmosphériques des eaux et des sédiments rapportés par les expéditions du Travailleur et du Talisman (*Comptes rendus de l'Académie des Sciences*, — vol. 98, p. 690).

Je citerai pour terminer, et parce que Paul Bert a consacré un chapitre spécial à l'action de la pression sur les végétaux, deux publications très intéressantes faites après lui sur ce dernier sujet de recherches.

C'est par ordre de date, d'abord le travail de M. Von W. Johannsen, assistant au laboratoire Carlsberg à Kopenhague : *Ueber den Einfluss hoher sauerstoffspannung auf die Kohlensäureausscheidung einiger Keimpflanzen*, — 1884, où, comme le fait prévoir ce titre, l'auteur a recherché l'action des hautes pressions sur les phénomènes vitaux des plantes, inscrivant en frontispice du tirage à part qu'il a fait paraître ces lignes en français :

> « *L'augmentation de la pression barométrique n'agit qu'en augmentant la tension de l'oxygène....* »
>
> PAUL BERT.

Enfin tout récemment M. Paul Jaccard a fait au laboratoire de Botanique de la Sorbonne, sous la direction de M. le Professeur Gaston Bonnier, un travail ayant pour sujet l'Influence de la pression des gaz sur le développement des végétaux [1], où l'auteur arrive à cette conclusion : *Bien que la tension de l'oxygène joue un rôle prépondérant dans le phénomène, la pression totale a aussi une action manifeste; l'action qu'exerce la pression de l'air dans les limites compatibles avec l'existence des êtres, n'est pas la même chez les végétaux pourvus de chlorophylle que chez les animaux.*

1. *Revue générale de botanique*, dirigée par M. Gaston Bonnier, t. V, livraisons 55 à 57, 1893.

§ 13. *Conclusion.* — L'œuvre de Paul Bert survit et repose sur des bases solides modifiée seulement dans plusieurs de ses détails. Ainsi il est possible, probable même, que l'oxygène comprimé n'est pas un corps toxique, quoique identique en ses effets à tel ou tel poison.

Il n'en est pas moins vrai que les principes formulés par le successeur de Claude Bernard à la Sorbonne, relativement à l'action que produit sur les animaux l'oxygène par défaut ou par excès de tension, ont force de loi scientifique.

(*A suivre.*)

COMPTE RENDU DES TRAVAUX FRANÇAIS ET ÉTRANGERS

—

Real-Lexikon der medicinischen Propädeutik (*Urban und Schwarzenberg, Wien u.* Leipzig, 1893).

Le terme de *propédeutique médicale* correspond, chez nos voisins, à peu près à ce que nous avons l'habitude de désigner, fort improprement il est vrai, par l'expression de *sciences médicales accessoires.*

Le lexique que je voudrais signaler au monde médical français est, à proprement parler, bien plus une encyclopédie qu'un dictionnaire. Conçu sur un plan des plus heureux, il est sans analogue en France. Il comprend : 1° *la physique* et *la chimie médicales*; 2° dans l'ordre biologique, *l'anatomie*, *la physiologie*, *l'histologie*, *l'anatomie pathologique*, *la pathologie générale*, *la bactériologie*, *la psychologie physiologique et la zoologie médicale.* Le *Real-Lexikon* est publié sous la direction du professeur J. Gad et avec la collaboration d'un grand nombre de savants qui font autorité en ces matières.

Voici indiqué à grands traits, d'après M. Gad, l'esprit qui a présidé à cette publication.

Pour profiter de la clinique, l'étudiant a besoin de connaissances si variées dans les sciences médicales, dites accessoires, que l'intelligence la plus vaste est incapable de les embrasser et les savoir à fond. L'étudiant aussi bien que le médecin se heurtent, à tout moment, dans la pratique à des problèmes dont la solution repose sur des données anatomiques, physiologiques, chimiques ou physiques. S'il fallait chaque fois consulter des livres didactiques, il en résulterait une perte de temps considérable. Si par hasard on ne trouvait pas le renseignement, il serait fort possible que, rebuté par ces recherches infructueuses, on prît l'habitude de négliger les auteurs classiques pour se contenter de souvenirs plus ou moins vagues. C'est ainsi qu'on arrive à tabler de plus en plus sur des à peu près. L'arrangement alphabétique et méthodique des matières, tel qu'il existe dans les dictionnaires, obvie à cet inconvénient et permet de se rafraîchir vite la mémoire sur les notions plus ou moins oubliées. On y trouve à coup sûr le renseignement dont on a besoin, sans perte de temps. De plus, le *Real-Lexikon* constitue un excellent répertoire pour l'étudiant, quand il s'agit de repasser les matières exigées pour les examens.

Je vais plus loin; on ne saurait guère lire avec fruit un mémoire, ou préparer un cours, si l'on n'a, à côté de sa table de travail, un livre qui donne des indications courtes, précises et au courant de la science actuelle sur une foule de points qu'on a sus jadis, mais qui, à la longue, ont fini par laisser dans l'esprit une empreinte fort confuse.

Le *Real-Lexikon* donne, sous ces divers rapports, tous les renseignements qu'on peut désirer.

Commencée en 1893, cette publication en est déjà à la lettre G. Elle

marche par fascicules et par volumes. Son format est grand in-8; chaque page comprend deux colonnes en petits caractères.

Dans le premier volume, se trouvent les articles relatifs aux lettres A, B, C, D, E, et qui ne renferment pas moins de 1 900 colonnes.

Il est très difficile d'analyser un lexique. Néanmoins je voudrais montrer la portée générale du *Real-Lexikon*. Pour mieux indiquer l'esprit dans le quel il a été conçu, je prendrai comme exemples, certains articles, et je dirai comment et par qui ils ont été écrits.

Les termes, qui ont une signification restreinte, sont l'objet d'une définition claire, suivie d'explications succinctes.

A l'heure actuelle, la science emploie nombre de mots nouveaux qu'elle a dû créer pour répondre à des idées et à des découvertes nouvelles. Je me borne à citer les suivants : *acromégalie*, *alexie*, *alexine*, *sphère d'attraction*, *abasie*, *astasie*, *amitose*, *anabiose*, *anaphase*, *auto-infection*, *auto-intoxication*, *auxanogramme*, etc.

Les termes qui ont une signification plus générale comportent des développements étendus, quoique rédigés avec une sobriété vraiment scientifique. Chaque côté particulier d'une question est traité par un spécialiste et les descriptions sont illustrées de nombreux dessins fort soignés, qui accompagnent et éclaircissent le texte.

L'organe de la vision, par exemple, est envisagé sous les aspects les plus variés, que je vais énumérer dans l'ordre même adopté par le lexique. Le globe oculaire est décrit par Zimmermnan, et figuré sur une coupe schématique. L'anatomie et l'histologie comparées de l'organe visuel sont étudiées par Rawitz; onze dessins rendent les descriptions intelligibles et lucides. Le développement de l'œil est esquissé par Benda. La physiologie générale, puis les mouvements du globe oculaire, et la pression intra-oculaire sont l'objet d'articles spéciaux par Cl. du Bois-Reymond. Les vaisseaux du globe oculaire sont décrits par Zimmermann. L'inoculation dans la chambre antérieure est l'objet d'un article signé par C. Günther. Sig. Exner traite de l'éclairage de l'œil; Benda étudie les paupières; la grandeur des objets est traitée par H. Munsterberg; les muscles et les nerfs sont étudiés par Zimmermann. Cl. du Bois-Reymond s'occupe plus loin du pouls oculaire, de l'ophtalmoscope et de la position de l'œil.

C'est ainsi que, sans embarrasser le texte de citations multiples, les auteurs exposent d'une manière judicieuse les diverses questions relatives à l'organe visuel. Ils se contentent partout de présenter les résultats actuels et incontestables qui pourront servir à l'étudiant ou au médecin.

Les articles consacrés au *Sang* (*Blut*) ne comprennent pas moins de 196 colonnes : l'aperçu général, physiologique, est dû à Latschenberger; la *morphologie* et le *développement* du sang sont décrits par Benda; la *chimie* du sang est étudiée par Latschenberger; Günther traite du *sang* au point de vue bactériologique. Les *anomalies* du sang sont décrites par Samuel. La *pression sanguine* en général est exposée par Gad et la tension du sang chez l'homme est étudiée par R. V. Pfungen. On sait

quels problèmes ardus soulève l'étude du sang; l'autorité des savants, dont nous avons donné les noms, est une garantie de la façon claire, simple et magistrale dont elles sont présentées au lecteur.

Autre exemple : Ziehen trace de main de maître un tableau d'ensemble du cerveau et du cervelet, au point de vue anatomique, histologique et physiologique (plus de cinquante colonnes avec de nombreuses figures schématiques); ce qui n'empêche pas le *Real-Lexikon* de nous donner, par surcroît, des articles et des dessins spéciaux concernant le corps strié, les tubercules quadrijumeaux, l'écorce cérébrale, la glande pinéale ou œil pariétal, etc.

Les termes qui se rapportent à la chimie et la physique médicales, à la bactériologie sont l'objet de chapitres non moins importants.

Les auteurs ne se bornent pas à donner la nomenclature des divers bacilles, bactéries et microbes; ils mentionnent les maladies où ces microorganismes ont été rencontrés.

Chacun de ces articles résume nombre de documents épars dans une foule d'ouvrages et de mémoires spéciaux, parus dans des recueils périodiques souvent difficiles à consulter et toujours encombrants.

Le *Real-Lexikon* ne fait pas double emploi avec les traités didactiques d'anatomie et de physiologie. Ceux-ci sont des livres d'étude, ou de lecture, où les détails sont sacrifiés à l'ensemble. Au contraire, les articles du *Real-Lexicon*, rédigés avec une sobriété remarquable, contiennent tous les points essentiels d'une question.

Cette publication aborde des problèmes qui intéressent également le philosophe; telle est la question si discutée de la *descendance de l'homme*. Les personnes qui désirent être éclairées sur ce sujet pourront y satisfaire leur légitime curiosité et verront quelle solution la science donne aujourd'hui aux problèmes qui se présentent à un esprit cultivé.

L'homme du monde, en feuilletant le *Real-Lexikon*, trouvera le moyen d'acquérir les connaissances si variées qui lui sont indispensables aujourd'hui. Il verra, par exemple, de quelle façon la science comprend les notions de psychologie physiologique qui se rattachent aux termes *aperception*, *association des idées*, *système d'association*, *conscience*, etc.

En résumé, le *Real-Lexicon* comble la lacune qui existe entre les petits dictionnaires de médecine qui ne consacrent que quelques lignes à chaque mot et les dictionnaires encyclopédiques qui constituent à eux seuls de véritables bibliothèques. Il met chacun à même, je ne crains pas de le répéter, de se tenir, sans perte de temps, au courant des points de vue nouveaux et des progrès accomplis dans telle ou telle branche des sciences médicales.

J'aurai certes l'occasion de revenir sur cette importante et consciencieuse publication. Mais je tenais surtout à en signaler le début; je suis persuadé qu'elle prendra vite sa place dans le cabinet de tous ceux qui désirent posséder un répertoire complet où il sera facile de puiser les renseignements dont on a sans cesse besoin.

Nous pouvons attendre avec confiance le prochain achèvement du *Real-Lexikon*, qui sera un monument unique en son genre.

Éd. Retterer.

Les nouvelles idées sur la structure du système nerveux chez l'homme et les vertébrés, par le Dr **S.-R. Cajal**, professeur à la Faculté de Madrid. Édition française, revue et augmentée par l'auteur, traduite de l'espagnol par le Dr **Azoulay**. Préface de M. *Mathias Duval*. Reinwald, 1894.

On sait le pas énorme que la méthode de Golgi a fait faire aux études névrologiques. On peut dire qu'en perfectionnant la technique de l'anatomiste italien, en l'appliquant à des tissus embryonnaires et fœtaux, Ramon y Cajal a bouleversé toutes nos conceptions sur la texture et les fonctions des centres nerveux.

Golgi nous avait bien appris : 1° que toute cellule nerveuse, à de rares exceptions près, possède des prolongements de deux ordres, les uns protoplasmiques, les autres cylindroxiles; 2° qu'il n'existe aucune anastomose entre les prolongements protoplasmiques. Mais la terminaison des ramuscules collatéraux des cylindres-axes, les véritables connexions des cellules nerveuses, la signification réelle des fibrilles qui émanent de ces corpulences restaient encore à trouver. C'est à R. Cajal que revient l'honneur d'avoir débrouillé cet écheveau. Il a prouvé que les cellules sont des unités indépendantes qui ne s'anastomosent jamais entre elles, pas plus par leurs rameaux cylindroxiles que par leurs expansions protoplasmiques; que tout cylindre-axe se termine par des arborisations variqueuses et flexueuses qui s'appliquent soit sur le corps, soit sur les expansions protoplasmiques des cellules nerveuses, établissant des connexions par *contiguïté*, par *contact*, aussi efficaces que pourraient l'être des connexions par *continuité* de leur substance en ce qui concerne la transmission des courants. Les dispositions qu'on rencontre dans l'axe médullaire ont confirmé l'unité de structure de la substance grise dans tous les organes. Selon l'expression de Cajal, « la moelle représente un cerveau réduit et retourné, c'est-à-dire un cerveau dans lequel la substance blanche, au lieu d'être centrale, occupe la périphérie ».

Ces résultats, d'importance capitale au point de vue anatomique comme au regard de la physiologie, découlent de recherches nombreuses qui ont porté sur le cerveau, la moelle, le bulbe olfactif, la rétine, les noyaux optiques, le grand sympathique, etc. Contrôlés, confirmés par Waldeyer, Kœlliker, Lenhossek, Van Gehuchten, His, Retzius, les résultats de Cajal, disséminés dans divers recueils, avaient besoin d'être méthodiquement coordonnés et résumés avec clarté. Une série de conférences faites en 1892 à l'Académie et au laboratoire des sciences médicales de Catalogne, avait déjà permis au savant professeur de Madrid d'exposer les nouvelles doctrines sur l'histologie du système nerveux. M. le Dr Azoulay, pour vulgariser ces idées en France, avait publié dans le *Bulletin Médical de Paris*, la traduction française de l'ouvrage espagnol. Il a pensé, avec juste raison, que l'heure était venue d'en donner une deuxième édition, complétée, augmentée de résultats encore inédits. Grâce à ce livre, le lecteur le moins familier avec les études névrologiques pourra se rendre compte de l'évolution accomplie durant ces dernières années. Un certain nombre de problèmes psycho-physiologiques que les théories anciennes étaient impuissantes à expliquer d'une manière

satisfaisante, ont trouvé leur solution rationnelle. On comprendra désormais comment les voies nerveuses de conduction et d'association, pourvues sur leur trajet d'une série infinie de commutateurs, se prêtent à la transmission de l'influx nerveux dans certaines directions plus spéciales, en rapport avec les aptitudes acquises par l'hérédité ou par l'exercice, pourquoi le système nerveux, suivant l'expression de M. Mathias Duval, est un système particulièrement malléable.

La place nous manque, pour insister, comme il le faudrait, sur la valeur des découvertes de Cajal. Nous nous bornerons à féliciter le traducteur d'avoir su conserver dans notre langue la lucidité et la concision du travail original. Ce n'est pas là un mince mérite, et nous lui sommes d'autant plus reconnaissants de la peine qu'il a prise à cet égard, que M. Azoulay aurait pu, tout comme un autre, mieux qu'un autre, encombrer ses descriptions d'un fatras de détails oiseux et, sous prétexte d'érudition, noyer les faits essentiels sous un déluge de citations et de notions contradictoires.

Voici les principales divisions de ce livre excellent, sobre et précis, que tous ceux qui ont charge d'enseigner devraient se proposer comme modèle.

La première partie est consacrée à la moelle épinière des vertébrés.

Vient ensuite l'étude histologique du cervelet. On ne s'étonnera pas qu'elle soit écrite de main d'ouvrier quand on saura que c'est la structure de l'écorce cérébelleuse qui a mis R. Cajal sur la voie de ses grandes découvertes.

Dans le chapitre III, l'auteur traite de l'écorce cérébrale chez les mammifères, les oiseaux, les reptiles, les batraciens et les poissons. La corne d'Ammon fait l'objet du chapitre IV.

Les quatre chapitres suivants sont réservés aux organes sensoriels (muqueuse et bulbe olfactifs, rétine, terminaisons nerveuses de l'oreille interne) et aux ganglions nerveux.

Quelques pages sur la névroglie et l'évolution des cellules nerveuses précèdent les conclusions générales où les recherches nouvelles sont résumées et condensées à grands traits.

Pour finir, et pour donner à son ouvrage un caractère pratique, R. Cajal expose tout au long les procédés de Golgi et les siens, sans oublier les indications de détail qui sont les conditions de la réussite.

Une liste bibliographique très complète contient tous les travaux qui se rapportent aux nouvelles méthodes d'examen et aux idées actuelles sur la structure du système nerveux.

Éd. Retterer.

VARIÉTÉS

NOTE DE TECHNIQUE SUR LES INJECTIONS NATURELLES

Konrad Zenker vient d'indiquer un procédé nouveau [1] pour obtenir les injections naturelles dans les tissus *adultes*.

Les pièces anatomiques, qui proviennent des autopsies, c'est-à-dire dans lesquelles le sang est conservé, sont découpées en morceaux de 3 cm. de diamètre environ et placées dans le liquide de Muller où elles séjournent pendant vingt-quatre heures au moins, sinon plus longtemps. Après les avoir ensuite lavées, en les soumettant pendant deux heures à un courant d'eau, on les durcit dans de l'alcool de plus en plus fort.

On les coupe dans la paraffine. Les coupes sont mises pendant vingt-quatre heures dans le mélange colorant de Biondi-Heidenhain. Lavées dans l'eau, puis déshydratées dans l'alcool, elles sont montées enfin dans le baume. Dans ces conditions, les globules rouges du sang prennent une belle teinte jaune d'or.

Le procédé de K. Zenker me semble une modification heureuse de celui dont je me sers depuis longtemps dans les recherches embryologiques. « Sur les embryons et les fœtus, ai-je dit [2], les injections du système sanguin sont, comme on sait, d'une extrême difficulté. Heureusement l'observation du trajet et de la disposition des vaisseaux est des plus faciles, quand les animaux ont été conservés *tout entiers* dans le liquide de Muller ou le liquide de Kleinenberg. Les globules du sang remplissent les petits vaisseaux et les capillaires, et grâce à la couleur foncée qu'ils ont prise par le séjour dans le liquide de Muller, on a une injection naturelle des mieux réussies. »

J'ajoute, qu'après avoir coloré les coupes des tissus ainsi conservés depuis longtemps dans le liquide de Muller, soit avec le picrocarmin, soit avec le carmin aluné et surtout l'éosine, il m'a été facile d'étudier non seulement la distribution, mais encore le développement des vaisseaux sanguins dans les organes embryonnaires et fœtaux.

En résumé, il suffit, *pour observer l'injection naturelle des tissus; 1° de conserver le sang dans les tissus embryonnaires ou adultes; 2° de laisser séjourner ces tissus pendant quelque temps dans le liquide de Muller; 3° de colorer les coupes avec un réactif qui donne une teinte spéciale, tranchant sur celle des éléments voisins, aux globules rouges du sang.*

Éd. Retterer.

1. *Archiv. f. pathol. Anat. u. Physiol.*, Bd 135, H. 1, p. 147.
2. *Origine et évolution des amygdales* (Ce Journal, 1888, p. 324).

Le propriétaire-gérant : Félix Alcan.

Coulommiers. — Imp. Paul Brodard.

TOPOGRAPHIE ENCÉPHALO-CRANIENNE

Par le Dr TROLARD

Professeur à l'École de médecine d'Alger.

AUG 24 1894

Les auteurs classiques s'étendent peu sur les rapports de l'encéphale avec la base du crâne et ne donnent guère, à propos des rapports des différentes parties de cet organe entre elles, que des descriptions incomplètes. Cela tient probablement à ce que l'on a l'habitude d'étudier l'encéphale hors de sa boîte osseuse et après l'avoir dépouillé de ses membranes ; ce qui lui permet de s'affaisser et de s'étaler sur la table où on le place, malgré tous les linges dont on l'entoure. Il est aisé de se rendre compte des modifications considérables qui doivent être apportées dans les rapports, quand d'une part on sectionne les ponts arachnoïdaux, lesquels jouent le rôle de véritables ligaments. D'une autre part, pour avoir une idée du changement profond apporté dans les dimensions des diamètres de l'encéphale quand on l'examine sur une table, il suffit de comparer deux coupes antéro-postérieures médianes, l'une de l'organe en place, l'autre de l'organe extrait de sa boîte osseuse.

Mon intention, en publiant cette note, est d'appeler l'attention des anatomistes sur la nécessité qu'il y aurait à adopter, pour la description de l'encéphale, la méthode strictement appliquée quand il s'agit des autres organes, c'est-à-dire à ne pas omettre, dans chaque description d'une région ou d'un point de l'encéphale, les rapports de cette région ou de ce point.

Les faits que je vais signaler sont assurément connus de tous nos Maîtres en anatomie. La preuve en est que, dans la plupart des traités et des atlas, les figures concordent avec mes descriptions; mais les textes des auteurs ne présentent pas cette concordance. C'est donc, en réalité, un simple oubli que je vais tâcher de réparer, incomplètement toutefois.

Incomplètement, car ce n'est pas chose aisée que d'arriver à être rigoureusement exact dans ce genre d'études. Il faut, en effet, avoir recours à des coupes antéro-postérieures et transversales, et ces coupes doivent être comprises dans des plans verticaux. Or, malgré toutes les précautions prises, j'ai dû reconnaître que mes procédés n'étaient pas suffisamment précis. J'ai donc été obligé de renoncer à ces procédés; mais les nouveaux appareils, auxquels je demanderai plus de précision, ne pouvant être construits avant un certain temps, et d'une autre part, mes recherches devant exiger plusieurs mois, j'ai cru devoir ne pas remettre à une date ultérieure la publication de mes premières recherches, car il faut prévoir que des circonstances imprévues me mettront peut-être dans l'impossibilité de reprendre et de continuer ma tâche; auquel cas, celle-ci pourra être reprise par d'autres anatomistes.

Comme ordre, dans ma description, j'ai suivi celui de la division du crâne par étages. Je dois dire aussi que, comme plan horizontal, j'ai adopté le plan basilo-sous-nasal de Broca. Jusqu'à ce jour, les auteurs ne se sont pas mis d'accord sur ce que l'on doit entendre par plan horizontal de la tête. J'estime qu'il faudrait cependant en adopter un définitivement, quel qu'il soit; c'est la seule manière de mettre fin aux nombreuses divergences que l'on rencontre dans tous nos livres. Pour ma part, j'ai choisi celui que je viens d'indiquer. Sans affirmer que ce choix est le meilleur, je crois cependant qu'il aura des chances d'être retenu.

Étage supérieur. — Le bulbe olfactif, qui assez souvent est muni d'une gaine arachnoïdale spéciale, ou est attaché au sillon par un petit méso, repose sur la gouttière ethmoïdale; mais celle-ci ne lui est pas uniquement destinée. Quand elle est très rétrécie à sa partie antérieure, le nerf ethmoïdal et l'artère ethmoïdale antérieure et le plus fort des prolongements que la dure-mère envoie à la pituitaire, occupent seuls cette partie. Quand elle est large à ce niveau, elle loge, en outre, le bulbe olfactif. C'est dans ce cas que l'on trouve la tente olfactive que j'ai décrite en 1890 [1].

D'une autre part, la gouttière ethmoïdale n'est pas bulbaire en arrière. Sur la pièce osseuse, on constate que l'extrémité postérieure, dans une étendue qui varie, le quart de la longueur totale

1. *Journal de l'Anatomie et de la Physiologie.*

environ, n'est pas aussi criblée que le restant de la lame. Un léger relief, à concavité antérieure, marque la séparation des deux surfaces; ce relief, à l'état frais, est augmenté par un revêtement dure-mérien. C'est ce repli falciforme qui délimite en arrière la loge bulbaire proprement dite. En arrière de celui-ci, la gouttière ne donne passage qu'à de petits vaisseaux, à l'artère ethmoïdale postérieure et à des prolongements de la dure-mère, qui vont soit à la pituitaire, soit à l'aponévrose orbitaire. En somme, une partie bien déterminée de la gouttière ethmoïdale est seule affectée au bulbe olfactif, dont la longueur (0,014 millimètres en moyenne) est d'ailleurs hors de proportion avec celle de la lame criblée.

La bandelette olfactive repose sur la partie non bulbaire de la lame, mais ne continue pas directement son trajet d'avant en arrière. Elle se dirige en dehors pour venir croiser le nerf optique, à son côté externe, au moment où celui-ci pénètre dans le canal optique.

Comment se comportent les trois circonvolutions fronto-orbitaires dans l'étage supérieur? Le plancher de cet étage présente très distinctement trois surfaces absolument différentes. Au-dessus et en dehors de la gouttière ethmoïdale, court parallèlement à cette dernière une autre gouttière qui s'arrête à la suture fronto-ethmoïdale. En dehors et au-dessus de cette gouttière se voit un mamelon parsemé de crêtes et d'enfoncements, mamelon signalé par tous les auteurs. Enfin, en dehors de celui-ci une large excavation triangulaire, à base dirigée en dehors, à sommet aboutissant à la partie moyenne de l'arête de séparation des deux étages de la base du crâne [1].

La première de ces circonvolutions, celle qui est en dedans du sillon droit, repose sur la gouttière ethmoïdale; en avant, elle est au-dessus du bulbe, prenant une forme anguleuse quand la gout-

1. A propos de cette arête, je dirai que les auteurs, en décrivant le pariétal, ne signalent pas la part que prend l'angle antéro-inférieur de cet os dans la formation de la crête en question. Il n'en est pas davantage fait mention, quand on passe à la description de la base du crâne. Je crois qu'il n'est que juste d'admettre le simple pariétal à prendre sa part, modeste il est vrai, dans l'agencement de la base crânienne. Son pont osseux de la gouttière méningée présente une saillie qui se trouve sur le prolongement du bord tranchant de la petite aile sphénoïdale; c'est cette ligne qui constitue la ligne de démarcation entre les étages supérieur et moyen de la base du crâne. Quand il n'y a pas de pont osseux, la crête s'arrête sur la lèvre antérieure de la gouttière méningée. Dans certains cas, quand la petite aile est courte, c'est le bord supérieur de la grande aile qui comble le vide existant alors entre le pariétal et l'apophyse ensiforme.

tière est étroite. En arrière, elle suit le prolongement de la gouttière sur le sphénoïde et se termine par une extrémité arrondie, sur le côté interne du nerf optique, au niveau de la gouttière du même nom.

La seconde circonvolution recouvre le mamelon aux aspérités. Elle déborde en arrière le bord postérieur de l'aile sphénoïdale. Cette aile butte, en effet, contre le pont arachnoïdal sylvien; la circonvolution se prolongeant plus loin que la ligne d'attache de la séreuse, il s'ensuit qu'elle pénètre dans l'étage moyen, sur une profondeur qui peut aller jusqu'à un centimètre. Au devant de l'espace perforé antérieur, la circonvolution forme un mur droit, de 4 millimètres de haut.

La troisième circonvolution repose dans l'excavation triangulaire externe. L'incisure horizontale de Sylvius commence au-dessus de l'extrémité de l'arête sphéno-pariétale; elle n'en est séparée que par une circonvolution qui, en se dirigeant horizontalement en avant, la borde inférieurement. L'incisure verticale prolongée viendrait raser, au même point que l'horizontale, la ligne sphéno-pariétale; il s'ensuit que le cap est au-dessus de cette ligne et la déborde un peu en arrière. Ces dispositions varient; mais celles que je viens de décrire se sont présentées à moi plus fréquemment que les autres.

Les surfaces des circonvolutions fronto-orbitaires sont donc alternativement, en allant de dedans en dehors, convexes, concaves et convexes. Convexes le long de la gouttière parallèle à l'ethmoïdal; c'est la première frontale. Concaves pour s'asseoir sur le massif convexe orbitaire; c'est la 2e frontale. Convexes dans la dépression externe; c'est la 3e frontale.

Je rappelle, en passant, que le lobe frontal est maintenu en place, d'abord par quelques paquets granuleux aux côtés du sinus longitudinal; ensuite et surtout par d'autres paquets de même nature qui s'insinuent dans les cavités nombreuses que présente la face postérieure de la portion verticale du frontal. J'ajoute qu'il n'est pas rare de rencontrer des filets pie-mériens enveloppés d'arachnoïde et qui s'attachent aux crêtes du mamelon et notamment à l'extrémité externe de la ligne de séparation sphéno-pariétale.

Étage moyen. — Le chiasma des nerfs optiques n'est pas appliqué sur la gouttière optique. Cette gouttière n'existe pas, au surplus, dans la très grande majorité des cas; c'est une saillie convexe que

l'on rencontre le plus habituellement derrière la crête qui réunit les deux trous optiques. La courbe à concavité antérieure formée par les deux troncs nerveux reçoit cette convexité osseuse. Les extrémités arrondies de chacune des deux premières circonvolutions fronto-orbitaires viennent se placer dans la même courbe optique, sur les côtés et au-dessus de la saillie osseuse. Elles sont plus bas, lorsqu'existe une surface plane ou une vraie gouttière.

La lèvre osseuse qui réunit les deux trous optiques est toujours surmontée d'un soulèvement dure-mérien qui accentue la séparation entre les deux étages. Ce repli fibreux s'étale en passant sur la clinoïde antérieure, formant ainsi une petite tente optique, que j'ai vue avoir jusqu'à 3 millimètres dans sa plus grande profondeur.

La circonférence inférieure de la bosse optique, ou la lèvre inférieure de la gouttière optique, donne attache à la tente arachnoïdale du confluent central. A ce niveau, la tente est épaisse, formant une zone non transparente, qui de chaque côté, en arrière, envoie deux piliers, lesquels vont se jeter en se rapprochant du plan médian, sur la face antérieure de la protubérance et sur le pont de la fente de Bichat. Dans l'intervalle de la zone antérieure et des piliers, l'arachnoïde est bien plus mince, et par suite transparente. Elle forme un cercle qui donne passage en arrière à l'artère basilaire, en avant à la tige pituitaire.

Ce qui vient d'être dit au sujet de la position des nerfs optiques par rapport au corps du sphénoïde, indique que le chiasma est situé beaucoup plus en arrière qu'on ne le croit. Celui-ci repose, en effet, sur la tente pituitaire ; son bord postérieur va très près du bord supérieur de la lame quadrilatère. Il en est séparé, au milieu, par la tige pituitaire, qui glisse au-dessous de lui, pour aller rejoindre l'hypophyse. Il en est séparé aussi par un prolongement du confluent central, prolongement qui va jusqu'au-devant des nerfs optiques.

L'espace perforé antérieur est en grande partie recouvert par les éléments voisins, quand ceux-ci sont munis de leurs ponts arachnoïdiens, notamment en dehors par le rapprochement de la 2e fronto-orbitaire et de la 5e temporale, par la face antérieure de la protubérance en dedans. Il n'est guère libre que sur une étendue comprise entre la concavité formée par le nerf et la bandelette optiques en dedans ; en dehors, par le pôle temporal et la 2e frontale, d'une part ; d'une autre part, entre la bandelette optique en

arrière et le mur que forme la partie interne de l'extrémité postérieure de la 2e frontale. Et encore cette partie libre de l'espace perforé est-elle occupée par la carotide interne au milieu et par les quatre branches qui en partent, le tout baignant dans un espace sous-arachnoïdien.

Cette portion de l'espace perforé que je viens d'indiquer est en rapport avec l'orifice carotidien à son centre. Il empiète en dedans sur la tente pituitaire jusqu'à la concavité optique; en dehors, en avant et en arrière, sur la clinoïde antérieure, qu'il déborde.

Le lobule de l'hippocampe repose sur le triangle dure-mérien, formé par l'entrecroisement des deux circonférences de la tente cérébelleuse et qui constitue en arrière la paroi supérieure du sinus caverneux. Il repose en outre sur la clinoïde postérieure, sur l'attache de la petite circonférence et empiète sur le trou ovale de Pacchioni. L'incisure du crochet correspond au sommet de la clinoïde.

L'étage moyen contient les circonvolutions temporo-sphénoïdales et les occipitales. Les trois dernières circonvolutions temporales et les trois dernières occipitales recouvrent le plancher, leur surface étant d'abord convexe pour s'appliquer sur la fosse temporo-sphénoïdale; ensuite, légèrement concave quand elle se relève sur la face antéro-supérieure du rocher; puis légèrement convexe, quand elle s'appuie sur la partie antérieure de la tente cérébelleuse, laquelle est légèrement concave au devant de la saillie qu'elle présente à sa partie moyenne; enfin, concave derrière cette saillie. Cette surface est très ondulée, comme on voit.

La troisième temporale très épaisse répond à l'angle externe de la fosse temporo-pariétale et passe sur la base du rocher. Le plafond de la cavité glénoïde maxillaire correspond au pied de la base du rocher et à la troisième temporale. Ce plafond est extrêmement mince; mais il ne faut pas oublier qu'il est matelassé extérieurement par le ménisque inter-articulaire.

La cinquième longe le bord de la petite circonférence du trou de Pacchioni. On a vu que le lobule de l'hippocampe s'appuie sur l'extrémité de ce bord et déborde sur l'ouverture. La troisième occipitale longe l'angle formé par la tente cérébelleuse et l'écaille occipitale. La sixième occipitale est logée dans l'angle de la faux cérébrale et de la tente.

Sur la face externe de l'étage, commence au niveau de l'extré-

mité externe de la crête sphéno-pariétale, la partie oblique de la scissure sylvienne, qui fait, avec un plan mené horizontalement par la crête, un angle de 22° à 23°. Le prolongement de la scissure va rencontrer le sillon qui est coiffé par le pli courbe.

La scissure perpendiculaire interne aboutit au bord libre de la circonférence du trou ovale, à un centimètre environ de la tente. Elle est inclinée d'environ 40° en arrière sur le plan horizontal. La scissure calcarine est obliquement descendante en arrière.

La scissure de Rolando fait avec l'horizontale passant à son pied un angle de 60° en arrière. Cet angle m'a paru très variable; et j'ajoute qu'il est quelquefois bien difficile de le prendre, attendu que la scissure est loin d'être une ligne droite.

Le lobe temporo-sphénoïdal et le lobe occipital sont solidement maintenus en place ; le lobe temporal, par de nombreux rivets qui le fixent dans la ou les cavités osseuses de la grande aile sphénoïdale; le lobe occipital, par les rivets de son bord supérieur, par les attaches veineuses de son pôle à l'angle formé par la faux, la tente et la dernière occipitale, et surtout par ses troncs veineux qui se réunissent le plus souvent en un seul paquet au niveau de l'angle du sinus latéral. J'ajoute que la grande veine anastomotique qui, le plus habituellement, s'attache à la partie moyenne de la petite aile sphénoïdale, constitue un autre moyen d'attache, en avant, du lobe temporal.

Étage inférieur. — La protubérance annulaire ne repose que par sa partie moyenne sur la gouttière basilaire ; elle s'en écarte en haut et en bas. En haut, après s'être réclinée en arrière, la face antérieure devient supérieure. C'est alors une surface plane, horizontale, de niveau avec le bord supérieur de la lame quadrilatère ou un peu plus bas que ce bord ; elle est profonde et peut avoir jusqu'à 10 millimètres au milieu. Elle est séparée de la lame par un intervalle de 4 millimètres environ.

De ce plateau, émergent les pédoncules cérébraux qui sont droits, se dirigeant en haut et un peu en dehors et en avant[1]. De cette direction, il résulte que derrière la lame quadrilatère, se trouve une large cavité dont la hauteur, derrière les tubercules

1. Les dénominations de pied et de calotte ne se justifient guère, étant donnée la position vraie des pédoncules cérébraux.

mamillaires, peut atteindre 6 millimètres. Formée en bas par la face supérieure de la protubérance ; en arrière, par l'espace perforé postérieur qui est presque perpendiculaire ; sur les côtés, par la face interne des pédoncules cérébraux ; en avant et en haut, par la paroi inférieure de l'infundibulum et les tubercules mamillaires, qui paraissent comme suspendus en haut de la cavité. Les tubercules, revêtus de pie-mère, sont en contact l'un avec l'autre.

Cette cavité, recouverte en avant et en bas par la tente arachnoïdienne, est comblée par du tissu réticulaire sous-arachnoïdien, par la fin de la basilaire et ses divisions [1]. Sa hauteur est d'environ 7 millimètres.

La face antérieure de la protubérance ne repose que par une faible étendue sur la gouttière, ai-je dit. Encore, à ce point, en est-elle séparée par l'artère basilaire. C'est le tissu sous-arachnoïdien et les veines qui comblent les vides. Il n'est pas rare de rencontrer sur l'apophyse basilaire une loge ovalaire destinée à recevoir la portion renflée de la protubérance ; elle présente en bas une crête ouverte qui correspond au sillon bulbo-protubérantiel.

Cette face antérieure ne répond pas seulement à la gouttière basilaire ; elle s'étend aussi jusque sur le rocher. En effet, l'émergence du trijumeau étant considérée comme le point par où passe la limite qui sépare la protubérance du pédoncule cérébelleux moyen, il s'ensuit que ce qui, sur la face postéro-supérieure du rocher, sera en avant de l'encoche destinée au trijumeau sur le bord supérieur de cet os, ainsi que la paroi postérieure du sinus pétreux inférieur, seront en rapport avec la face antérieure de la protubérance. Il faut même noter qu'il y a, entre le point d'émergence du trijumeau et son immergence dans la fossette de Gasser, une longueur de 5 millimètres environ. Le rapport est donc encore plus étendu que je ne l'ai indiqué. J'ajoute qu'en haut, le pédoncule est en rapport avec la face inférieure de la tente cérébelleuse, en arrière du triangle dure-mérien sus-caverneux.

Les pédoncules cérébraux sont en rapport par leur face *externe* avec le tiers antérieur de la circonférence du trou ovale. Mais cette face externe n'est libre que sur une très faible étendue, 1 millimètre à 1 m. 5, recouverte qu'elle est par la circonvolution de l'hippocampe. Elle n'est pas en contact avec la tente ; elle en

1. Strictement, il eût fallu parler de cette cavité à propos de l'étage moyen.

est séparée par les artères cérébrales postérieures et cérébelleuses supérieures, par le pont arachnoïdien de la fente de Bichat, pont sous lequel on voit courir le pathétique parallèlement au bord de l'ouverture.

La face externe du pédoncule est séparée de l'interne par un bord dirigé en avant et qui est en contact avec le crochet de l'hippocampe; en avant, en arrière et en bas, avec les origines des divisions de la basilaire.

L'origine du pédoncule cérébral, c'est-à-dire le plan passant par son émergence de la protubérance, est au niveau du bord libre du trou de Pacchioni. On peut considérer ce bord comme correspondant à la limite de séparation de la protubérance et des pédoncules.

Dans la cavité sus-protubérantielle, émerge le nerf moteur oculaire commun. Ce nerf ne se dirige pas directement d'arrière en avant; son trajet est, au contraire, des plus sinueux. A son origine, il se dirige en bas; puis remonte pour former une boucle à concavité supérieure, sur laquelle s'appuie une autre boucle formée par la cérébrale postérieure. A peine redressé, il s'infléchit, se coude en bas pour laisser passer une bride de la tente arachnoïdale supérieure; il se redresse enfin, pour s'appliquer sur le lobule de l'hippocampe, au niveau duquel il émerge de l'arachnoïde, et prend dès lors une direction rectiligne.

Je dois aussi signaler une particularité assez intéressante que présente le trajet du moteur oculaire externe : à peine a-t-il perforé la dure-mère qu'il parcourt le sinus pétreux inférieur. Tantôt revêtu d'un feuillet dure-mérien, il fait saillie dans la cavité veineuse. Tantôt il est libre, recouvert seulement d'endothélium, comme il le sera plus haut dans le sinus caverneux. Arrivé au bec du rocher, il passe sous un pont soit osseux — le bec se continuant par une lamelle qui va jusqu'au bord de la lame quadrilatère —, soit fibreux, soit enfin fibro-osseux. Il passe sur le côté externe; le sinus pétreux, sur le côté interne. Cette disposition n'est pas constante; mais elle est si fréquente qu'on peut la considérer comme normale [1].

1. M. Panas, dans les *Archives d'ophtalmologie*, n° 1, 1881, a décrit les rapports du moteur oculaire externe avec le bec du rocher; mais il n'a pas signalé le trajet de ce nerf dans le sinus pétreux inférieur. — Il aurait, aussi, m'a-t-on dit, indiqué l'absence du chiasma sur la gouttière optique. Je regrette de n'avoir pu, faute de renseignements précis, retrouver cette indication. Le fait doit être vrai cependant, puisque de différentes parts, on me l'a affirmé. En tous cas, les ouvrages d'anatomie les plus

Le sillon bulbo-protubérantiel répond à un plan horizontal qui, prolongé sur les côtés, atteint la partie antérieure du trou déchiré postérieur, c'est-à-dire la loge veineuse antérieure. Ce plan est indiqué quelquefois, comme je l'ai dit, sur l'apophyse basilaire par une petite crête qui délimite en bas la loge protubérantielle. Au niveau de ce sillon, dont le fond est éloigné de l'os, il n'y a qu'un espace sous-arachnoïdien, le passage des deux vertébrales, quelquefois leur réunion, des artérioles et des petites veines.

L'extrémité inférieure du bulbe, prise au niveau du bec du calamus, est en regard, horizontalement, du sommet de l'odontoïde ou du basion.

Une ligne horizontale menée par le sommet du plancher ventriculaire passe au-dessus de la lame quadrilatère.

L'olive bulbaire est en dedans du trou condylien antérieur, un peu en avant, son sommet étant en rapport avec la base du tubercule occipital.

Les filets de l'hypoglosse se dirigent : les supérieurs, un peu en bas et en dehors; les inférieurs, horizontalement. Ils forment deux troncs distincts, dont l'un, le supérieur, passe derrière l'artère vertébrale; le second, l'inférieur, devant cette artère. Celle-ci passe donc entre les deux troncs et recouvre le trou condylien antérieur.

Le trijumeau est légèrement ascendant; le glosso-pharyngien et le pneumo-gastrique le sont davantage. Le spinal passe derrière la vertébrale.

Quelle est l'inclinaison de la gouttière basilaire, et par suite celle de la protubérance et du bulbe? Cette inclinaison est très variable; j'ai trouvé des différences très sensibles, de 55° à 73°. Ces différences sont très probablement liées à celles qui existent dans les diamètres du crâne; mais elles sont dues aussi aux incurvations particulières de la gouttière, qui est assez souvent concave de haut en bas, et aussi au déjettement en arrière de la lame quadrilatère, ainsi qu'à l'existence d'une gouttière transversale que l'on observe quelquefois au-dessous de cette lame [1].

L'inclinaison du plancher du ventricule cérébelleux m'a paru plus grande que celle de la gouttière basilaire.

récents et les plus autorisés sont muets sur ce point, ou plutôt continuent à enseigner que la gouttière optique est destinée à recevoir le chiasma.

1. Le plancher osseux destiné à soutenir le bulbe et la protubérance est continué en bas par la dure-mère.

Le bord postérieur du faisceau triangulaire de l'isthme est perpendiculaire. Les pédoncules cérébelleux supérieurs sont très obliquement ascendants, 150° environ. Les pédoncules cérébelleux inférieurs, très ascendants aussi, sont reçus dans une gouttière que leur présente la face antérieure des tonsilles. Les tubercules quadrijumeaux supérieurs et la glande pinéale sont situés un peu au-dessous de la ligne qui continuerait en avant la paroi inférieure du sinus droit, c'est-à-dire du plan qui représente la jonction des deux côtés de la tente cérébelleuse. Ils sont séparés de l'extrémité antérieure de cet angle par l'espace sous-arachnoïdien postéro-supérieur et par la saillie du vermis supérieur.

Le vermis fait saillie, en effet. Il est suspendu aux veines de Galien et à la partie antérieure de l'angle médian cérébelleux par un gros paquet arachnoïdien, dense et très solide. La dénomination de culmen donnée à cette région du vermis s'explique dès lors. Le restant du vermis est également suspendu à la paroi inférieure du sinus droit par de petits filaments pie-mériens, engainés d'arachnoïde; leur ensemble représente assez bien quelquefois le ligament dentelé spinal. Même mode de suspension au niveau de la faux cérébelleuse; moins fourni toutefois [1].

Tels sont les détails que l'on rencontre sur le milieu de l'étage inférieur. Voyons ce qu'il y a à noter sur les côtés.

Sur les côtés, se trouve le pédoncule cérébelleux moyen. Ce pédoncule se dirige très obliquement en arrière; en contact dans sa partie libre, avec le rocher, entre l'encoche du trijumeau et le trou auditif, il s'écarte ensuite de cet os, pour se diriger plus en dedans [2]. C'est par sa face *externe*, laquelle est verticale, qu'il est en rapport médiat ou immédiat avec le rocher. Cette face n'est libre que sur une très petite partie de son étendue. La partie antérieure de l'échancrure du bord supérieur des hémisphères cérébelleux, a la forme d'une languette très allongée, qui recouvre d'abord le pédoncule en haut et en arrière, c'est-à-dire sur son bord postérieur; puis s'avance sur la face externe jusqu'au-dessus de l'émergence du trijumeau. (Cette languette est fixée en place par l'arachnoïde qui l'attache solidement en avant à la tente du confluent

1. J'ai rencontré un cas de faux cérébelleuse double; elle constituait ainsi une loge vermienne.

2. L'angle que fait la crête du rocher avec l'axe médian est très variable; il présente des différences que j'ai vues aller de 45° à 52°.

moyen.) En bas et en arrière, c'est l'amygdale qui s'avance sur la face externe du pédoncule cérébelleux. Le petit intervalle triangulaire laissé entre les deux avancées cérébelleuses est rempli en partie par le flocculus et les nerfs facial et auditif qui leur adhèrent en bas et passent au-dessus de la petite touffe. Les trois nerfs du trou déchiré postérieur apparaissent au-dessous de celle-ci, avec une petite pelote de plexus choroïdes et reposant sur l'amygdale en arrière. La partie libre de la face externe du pédoncule, partie très restreinte, on vient de le voir, s'appuie, au dehors, sur le rocher au-dessus et en arrière de l'encoche trijumelle et du trou auditif. En dedans, elle déborde le bord libre du trou de Pacchioni, séparée par le bord de la 5e frontale qui lui est parallèle.

Derrière le trou auditif, le rocher est excavé. Cette excavation qui s'étend au-devant de la paroi fibreuse du sinus latéral (portion verticale) reçoit l'angle de réunion des faces inférieure et postérieure des hémisphères cérébelleux.

L'extrémité supérieure du lobule amygdalien est située en arrière du trou condylien antérieur. Son extrémité inférieure entoure le bulbe en arrière et comble l'espace compris entre la face postérieure de celui-ci et le trou occipital.

La circonférence de l'hémisphère cérébelleux est, en arrière, solidement fixée à la paroi du sinus latéral par des rivets; ceux-ci se développent quelquefois au point d'envahir le sinus latéral, comme en haut ils envahissent le longitudinal supérieur.

La partie de la circonférence qui est en rapport avec la crête du rocher et l'insertion de la fente n'est guère fixée que par une veine constante — ou à peu près — qui va se jeter dans la partie antérieure du sinus pétreux supérieur.

Comme moyen de fixité du cervelet et de l'isthme, il faut enfin noter les gaines arachnoïdales du trijumeau, très fortes, celles du facial et de l'auditif, de l'hypoglosse.

En somme, le cervelet, le bulbe et la protubérance sont très solidement maintenus dans l'étage inférieur.

Coupes antéro-postérieures. — Ces coupes sont très intéressantes; mais il est si difficile de les pratiquer dans des plans exactement verticaux, que je ne veux mentionner que celle faite dans le plan médian, celle-là, en raison des points de repère faciles à prendre, pouvant s'exécuter sur un plan réellement vertical.

J'indiquerai toutefois qu'en pratiquant des coupes de dehors en dedans, la première cavité que l'on sectionne est la portion ammonique du ventricule latéral et la cavité ancyroïde. Pour bien montrer l'intérêt que présentent ces coupes d'encéphale en place, je signalerai un soulèvement qui sépare les deux cavités précitées. Ce soulèvement est dû à l'arête mousse qui existe sur la tente du cervelet.

Sur la coupe médiane, on constate d'abord les différentes indications que j'ai données à propos des nerfs optiques, du chiasma, de l'infundibulum, de l'espace interpédonculaire, des tubercules quadrijumeaux supérieurs, etc., etc.

Le corps calleux est tantôt à peu près horizontal, tantôt notablement incurvé. Cette différence m'a paru tenir au mode de suspension du bourrelet.

Ce bourrelet, en effet, a un mode de suspension spécial. La toile choroïdienne, entre le pulvinar et le bourrelet, est très obliquement descendante, d'avant en arrière; puis, elle forme avec les veines de Galien une boucle, à concavité supérieure, qui embrasse complètement le bourrelet; elle se redresse alors et va s'attacher au-dessus de la fin de la faux du cerveau. (Les veines de Galien ou leur tronc commun ne vont pas, en effet, à l'extrémité même du sinus droit; leur embouchure a lieu bien au-dessus de ce sinus, dans une cavité ampullaire, constante, qui précède ce sinus.)

Lorsque cette courbe est peu accentuée, c'est-à-dire lorsque la portion descendante de la toile choroïdienne est peu longue, ou lorsque la portion remontante aboutit plus près de l'embouchure du sinus droit, l'extrémité postérieure du corps calleux est relevée, le bourrelet et le genou se trouvent alors, à très peu de chose près, sur un même plan horizontal. Dans l'autre cas, le bourrelet est bien plus bas; et le plan horizontal qui le rase en bas passe à 3 ou 4 millimètres du genou.

Dans les deux cas, les tubercules quadrijumeaux et la glande pinéale ne sont pas recouverts par le bourrelet. Ils sont séparés de l'angle médian de la tente par la toile choroïdienne, le vermis supérieur et les attaches de ce vermis à la paroi inférieure du sinus droit.

Le pulvinar, recouvert par l'extrémité postérieure du corps calleux, est un peu au-dessus du trou ovale de Pacchioni.

Sur le pourtour de ce trou, on constate au-dessous de lui, le bord

antérieur de l'hémisphère cérébelleux qui le déborde en dedans; au-dessus et parallèlement, la 5e temporale.

La courbe d'enroulement du ventricule latéral autour de la couche optique est assez fidèlement représentée par la courbe de la petite circonférence de la tente cérébelleuse depuis son attache à la faux jusqu'à sa partie moyenne.

Le noyau caudé est plutôt vertical qu'horizontal; sa tête est à peu près horizontale. Entre son bord externe et le toit calleux, il y a un mur vertical blanc, qui a en avant jusqu'à 6 millimètres de hauteur. Je ne sais si j'ai été l'objet d'une illusion, quoique j'aie bien pris mes précautions pour ne pas créer ce mur en soulevant le corps calleux. Sur les pièces où j'ai réséqué le corps calleux pour arriver à la limite externe du ventricule, je l'ai toujours rencontré.

La perpendiculaire menée au-devant du genou calleux tombe sur la fin de la gouttière ethmoïdale.

Celle qui passe à l'extrémité antérieure de la tête du noyau caudé rencontre la lèvre antérieure de la gouttière dite optique. Celle de l'extrémité postérieure de cette tête tombe un peu au-devant de la lame quadrilatère. La première ligne a 23 millimètres de hauteur; la seconde 24.

La perpendiculaire menée au-devant de la couche optique rencontre la lame quadrilatère, un peu en arrière de son bord supérieur. La distance à ce bord est d'environ 18 millimètres.

La perpendiculaire passant par la partie postérieure du bourrelet rencontre en bas l'opisthion.

Le plan mené par deux perpendiculaires passant l'une au-devant, l'autre en arrière de l'olive cérébelleuse rencontre en bas le trou occipital, entre le bulbe et l'arc postérieur de ce trou.

Une coupe transversale qui suit la courbe de la petite circonférence de la tente cérébelleuse découvre la face supérieure de la protubérance, qui est un peu plus élevée sur les côtés, c'est-à-dire au dehors de l'espace interpédonculaire. Elle entame le pédoncule cérébral très peu au-dessus de son émergence, laissant intact le moteur oculaire commun. La section du pédoncule est oblique. La coupe, enfin, met à découvert la glande pinéale et ses pédoncules transverses, et laisse intacts le culmen et ses attaches. On voit au-dessous du bord de la tente, l'échancrure des hémisphères cérébelleux, qui embrasse les tubercules quadrijumeaux et le pédoncule cérébelleux moyen.

Le plan horizontal continuant le plan sphéno-ethmoïdal passe à environ 4 centimètres au-dessous de l'extrémité antérieure du sinus droit. Mais ce niveau de l'insertion de la faux cérébrale m'a paru très variable; et c'est encore là une cause qui doit influer sur la position du corps calleux.

Tels sont les points principaux que j'ai relevés dans ma première étude sur la topographie cranio-cérébrale de la base. Ce n'est là qu'une ébauche; et il est bien entendu que je fais des réserves formelles sur tout ce qui a trait aux angles et aux distances; j'ai dit pourquoi. Je compte donner une suite à cette ébauche; à l'appui du texte, j'apporterai alors des planches, cet élément de clarté étant indispensable dans un exposé des dispositions anatomiques.

NOTE SUR L'INFLUENCE DE LA TEMPÉRATURE

SUR

L'INCUBATION DE L'ŒUF DE POULE

Par Ch. FÉRÉ

Médecin de Bicêtre.

Plusieurs auteurs qui se sont occupés de l'incubation artificielle des œufs d'oiseau ont remarqué que sous l'influence de l'élévation de température, l'évolution peut être précipitée, et que quelquefois on observe des éclosions précoces au vingtième et même au dix-neuvième jour. Dans les conditions opposées, on obtient des écarts en sens inverse.

Au point de vue de la tératologie expérimentale, l'étude régulière de cette question n'est pas sans intérêt. En mettant en évidence l'influence de la température dans les premiers jours du développement, elle montrera la nécessité de ne mettre en comparaison que des œufs qui ont été mis en incubation dans la même étuve et en même temps.

Dans toutes les expériences j'ai pris soin de n'employer que des œufs du même jour, de même provenance, et soumis aux mêmes conditions de transport, de conservation; j'ai noté la date de la ponte au moment de la mise à l'étuve. L'incubation n'a jamais commencé avant un repos d'au moins deux jours. Les œufs qui avaient besoin d'être nettoyés, l'ont été avant le repos. L'incubation s'est toujours faite dans une étuve où l'humidité est entretenue par la présence d'un vase rempli d'eau. Les œufs sont restés dans l'étuve de Roux immobiles et à la lumière diffuse et j'ai eu soin de noter l'orientation. L'immobilité des œufs ne paraît porter aucun préjudice au développement pendant les premiers jours; d'ailleurs, c'est la condition qui se prête le mieux aux comparaisons.

L'âge des embryons a été apprécié d'après les figures de

M. Duval [1]. Je ferai remarquer à ce propos que, presque jamais, le développement de mes embryons n'est aussi avancé que l'indiquent les figures de M. Duval, dans les trois premiers jours. En général après 48 heures d'incubation, les embryons que j'obtiens n'ont guère qu'un développement correspondant à la période de 28 à 33 heures de M. Duval; après 72 heures, seulement 46 à 52 heures. Cette différence ne s'explique pas par l'âge des œufs que j'emploie qui ont bien la date indiquée. Du reste, j'ai mis en incubation immédiatement après la ponte, des œufs apportés du voisinage de Bicêtre avec le plus grand soin et immédiatement après la ponte. Sur 30 œufs mis en incubation aux mois de décembre 1893 et janvier 1894, j'ai obtenu vingt développements de 29 heures en moyenne, tandis que l'âge réel d'incubation était de 43 heures en moyenne. L'expérience a été répétée en avril et mai 1894 : sur 30 œufs il n'y a eu que 13 embryons d'un développement moyen de 40 heures tandis que l'âge réel de l'incubation était de 58 heures. Il n'y a dans les deux catégories aucun embryon dont le développement réel ait atteint celui qui est indiqué par M. Duval. On sait bien que le développement peut varier suivant des conditions très diverses; mon seul but en indiquant ces différences de développement, qui ne se rencontrent plus guère après 96 heures, est de montrer une fois de plus la nécessité de recourir aux témoins dans toutes les expériences de tératologie [2].

I

Exp. I. — Douze œufs sont mis dans une étuve réglée à 41° en même temps que douze témoins dans une étuve à 38°; tous sont orientés la grosse extrémité à droite.

1° Six couples sont ouverts après la quarante-huitième heure.

a. Dans les œufs de l'étuve à 38°, il y a un développement nul et cinq embryons normaux d'un développement moyen de vingt-trois heures et demie environ, avec une seule déviation à 45°.

b. Dans les œufs de l'étuve à 41°, il y a aussi un développement nul, et

1. Mathias Duval, *Atlas d'embryologie*, 1889.

2. Ch. Féré, *Note sur la nécessité des témoins dans les expériences de tératologie expérimentales* (C.-R. *Soc. de Biol.*, 1894, p. 61). — Je ferai remarquer que dans ces deux séries d'expériences sur des œufs chauds, il n'y a que 66,66 pour 100 et 43,33 pour 100 de développements normaux. C'est une proportion faible qui tient sans doute aux mauvaises conditions hygiéniques des poules nourries chez des particuliers de petits moyens.

un embryon normal de trente-trois heures, deux blastodermes sans embryon, une atrophie des vésicules optiques et un embryon avec une tête de vingt-cinq heures environ sans protovertèbres. Le seul embryon normal est devié à 180°.

2° Les six autres couples ont été ouverts après la soixante-douzième heure.

a. Dans les œufs de l'étuve à 38° il y a un développement nul et cinq embryons normaux de trente-sept heures en moyenne, dont un seul avec une déviation de 45°.

b. Dans les œufs de l'étuve à 41° il y a deux développements nuls, un embryon normal de cinquante-deux heures, et trois monstruosités : un spina-bifida avec un arrêt de développement du cerveau antérieur, une atrophie de la tête, un arrêt de développement de l'amnios avec torsion et atrophie de la tête.

Exp. II. — Douze œufs au septième jour de la ponte sont mis à l'étuve à 38°, en même temps que douze œufs de même date sont placés dans l'étuve à 41°, la grosse extrémité à droite.

1° Six œufs de chaque catégorie sont ouverts à partir de la quarante-huitième heure.

a. Dans les œufs de l'étuve à 38° il y a six embryons normaux, d'un développement moyen de vingt-huit heures et demie, dont un seul a une déviation à 180°.

b. Dans les œufs de l'étuve à 41° il n'y a que des embryons arrêtés dans leur développement ou monstrueux : trois n'ont qu'une ligne primitive irrégulière sans protovertèbres; il y a deux blastodermes sans embryon, et une atrophie de la tête.

2° Les six autres couples ont été ouverts après la soixante-douzième heure.

a. Dans les œufs de l'étuve à 38°, il y a une absence de développement, un omphalocéphale et quatre embryons normaux de quarante-huit heures en moyenne, sans déviation.

b. Dans les œufs de l'étuve à 41°, il y a deux embryons de quarante-huit heures avec arrêt de développement de l'amnios et torsion, une hydropisie de l'amnios avec arrêt de développement de la tête et un embryon normal de quatre-vingt-deux heures.

L'ensemble de ces deux expériences nous donne 20 développements normaux sur 24 dans l'étuve à 38°, et seulement 3 sur 24 dans l'étuve à 41. C'est-à-dire 83,33 pour 100 dans le premier cas et seulement 12,5 pour 100 dans le second. Dans l'étuve à 41° il n'y a eu qu'un seul embryon qui ait dépassé le développement normal.

Exp. III. — Douze œufs sont mis à l'étuve à 38° en même temps que douze autres dans l'étuve à 40°. Ils sont tous au sixième jour de la ponte et sont orientés la grosse extrémité à droite.

1° Six couples sont ouverts après la quarante-huitième heure.

a. Dans les œufs de l'étuve à 38°, il y a deux absences de développement et quatre embryons normaux d'un développement moyen de vingt-deux heures et demie, sans déviation.

b. Dans les œufs de l'étuve à 40°, il y a une seule absence de développement et cinq embryons monstrueux, trois fois il n'existe qu'une ligne primitive irrégulière ou interrompue, il y a une atrophie de la tête et un spina-bifida.

2° Les six autres couples sont ouverts après la soixante-douzième heure.

a. Dans les œufs de l'étuve à 38°, il y a une absence de développement, un monstre à cœur double avec arrêt de développement de la tête, et quatre embryons normaux de quarante-huit heures en moyenne, sans déviation.

b. Dans les œufs de l'étuve à 40°, il y a trois absences de développement, un omphalocéphale, un embryon de cinquante-deux heures et un embryon de soixante-huit heures tout à fait normaux.

Exp. IV. — Six œufs au septième jour de la ponte sont mis à l'étuve à 38° en même temps que six autres sont mis à l'étuve à 40°, la grosse extrémité à droite.

1° Trois couples sont ouverts après la quarante-huitième heure.

a. Parmi les œufs à 38°, il y a une absence de développement et deux embryons normaux de trente-deux heures en moyenne.

b. Dans les œufs de l'étuve à 40°, il y a aussi une absence de développement, un blastoderme qui répond à la figure 36 de M. Duval, c'est-à-dire d'un développement de cinq heures environ et un omphalocéphale.

2° Les trois autres couples ont été ouverts après soixante-douze heures d'incubation

a. Dans les œufs à 38° il y a une absence de développement et deux embryons normaux d'un développement moyen de cinquante-cinq heures.

b. Dans les œufs de l'étuve à 40° il y a un blastoderme sans embryon, un embryon kystique, une atrophie de la tête avec spina-bifida.

Le résumé de ces deux expériences nous montre qu'à 38° il y a 12 développements normaux sur 18, c'est-à-dire 66,66 pour 100, tandis qu'à 40° il n'y en a que 2 sur 18, ou seulement 11,11 pour 100. Dans les œufs de la dernière catégorie il n'y en a qu'un embryon notablement plus avancé que ceux de la première.

Exp. V. — Douze œufs au cinquième jour de la ponte ont été mis à l'étuve à 38°, en même temps que douze autres de même date à l'étuve à 39°, tous orientés la grosse extrémité à droite.

1° Six couples ont été ouverts après quarante-huit heures.

a. Dans les œufs de l'étuve à 38°, il y avait cinq embryons normaux

d'un développement moyen de vingt-quatre heures, dont l'un dévié de 25°, et un blastoderme sans embryon.

b. Dans les œufs de l'étuve à 39°, il y avait un développement nul et cinq embryons normaux d'un développement moyen de trente et une heures, avec une seule déviation de 25°.

2° Six couples ont été ouverts après soixante-douze heures.

a. Dans les œufs de l'étuve à 38°, il y avait quatre embryons normaux d'un développement moyen de quarante-neuf heures, avec deux déviations à 45°, une absence de développement et un monstre avec atrophie de la tête, anophtalmie et torsion.

b. Dans les œufs de l'étuve à 39° il y a quatre embryons normaux de cinquante-deux heures chacun, dont un seul dévié à 45°, une absence de développement, et un blastoderme sans embryon.

Exp. VI. — Six œufs au dixième jour de la ponte sont mis à l'étuve à 38°, en même temps que six autres œufs de même date sont mis dans l'étuve à 39°, tous la grosse extrémité à droite.

1° Trois couples ont été ouverts après la quarante-huitième heure.

a. Dans les œufs de l'étuve à 38°, il y a une absence de développement, un embryon avec spina-bifida et un embryon normal de vingt-neuf heures environ.

b. Dans les œufs de l'étuve à 39° il y a un blastoderme sans embryon, un embryon kystique et un arrêt de développement de la tête.

2° Les trois autres couples ont été ouverts après la soixante-douzième heure.

a. Dans les œufs de l'étuve à 38°, il y avait un embryon tordu avec cyclopie, et deux embryons normaux de cinquante-deux et de quarante et une heures.

b. Dans les œufs de l'étuve à 39° il y avait deux atrophies centrales du blastoderme et une absence de développement.

Exp. VII. — Douze œufs au quatrième jour de la ponte sont placés dans l'étuve à 38°; dans l'étuve à 39° on place en même temps douze œufs de même date, tous orientés la grosse extrémité à droite.

1° Six couples sont ouverts après la quarante-huitième heure.

a. Dans les œufs de l'étuve à 38°, il y a deux absences de développement et quatre embryons normaux de trente-cinq heures en moyenne.

b. Dans les œufs de l'étuve à 39°, il y a quatre absences de développement et deux embryons normaux de vingt-quatre heures et demie en moyenne.

2° Les six autres couples ont été ouverts après soixante-douze heures.

a. Dans les œufs de l'étuve 38°, il y a un embryon kystique et cinq embryons normaux de cinquante-trois heures et demie en moyenne.

b. Dans les œufs de l'étuve à 39°, il y a deux absences de développement, un monstre avec atrophie de la tête et anophtalmie et 3 embryons normaux de soixante-deux heures en moyenne (2 de cinquante-deux heures et un de quatre-vingt-deux heures) sans déviation.

Exp. VIII. — Douze œufs au septième jour de la ponte sont mis à

l'étuve à 38°, en même temps que douze œufs de même date dans l'étuve à 39°, tous orientés la grosse extrémité à droite.

1° Six couples sont ouverts après la quarante-huitième heure.

a. Dans les œufs de l'étuve à 38°, il y a six embryons normaux de trente et une heures et demie en moyenne, dont un seul est dévié à 180°.

a. Dans les œufs de l'étuve à 39° il y a six monstres (deux blastodermes sans embryon, une atrophie de la tête, une duplicité du cœur avec atrophie des vésicules cérébrales antérieures, une omphalocéphalie avec spina-bifida, un arrêt de développement de la gouttière dorsale.

2° Les six autres couples ont été ouverts après soixante-douze heures. Il y a deux absences de développement dans chaque catégorie. Dans les œufs de l'étuve à 38°, il y a trois embryons normaux de quarante-quatre heures en moyenne, dont deux sont déviés à 25° et à 60°, et un monstre avec atrophie de la tête. Dans les œufs de l'étuve à 39°, il y a deux embryons normaux de cinquante-huit heures dont un dévié à 45°, et deux monstres (un arrêt de développement de l'amnios avec nanisme et cyclopie et une torsion avec atrophie de la tête et cyclopie).

Le résumé de ces trois expériences nous montre que dans l'étuve à 38° il s'est développé 30 embryons normaux sur 42 œufs, soit 71,08 pour 100, tandis que dans l'étuve à 39° il ne s'en est développé que 16 sur 42, c'est-à-dire seulement 38,09 pour 100. Mais en général le développement des embryons de l'étuve à 39° est plus avancé.

Exp. IX. — Seize œufs au sixième jour de la ponte sont mis à l'étuve à 38° en même temps que seize autres de même date sont mis à l'étuve à 37°, tous orientés la grosse extrémité à droite.

1° Huit couples ont été ouverts après soixante-douze heures

a. Les œufs de l'étuve à 38° contiennent sept embryons normaux de soixante-deux heures et demie en moyenne avec une déviation de 25° et une de 45°; il y a une absence de développement.

b. Les œufs de l'étuve à 37° contiennent six embryons normaux de quarante et une heures en moyenne, un dévié a 45° et un à 90°; il y a deux absences de développement.

2° Les huit autres couples ont été ouverts après quatre-vingt-seize heures.

a. Dans les œufs de l'étuve à 38°, il y a une absence de développement et un embryon kystique et six embryons normaux de quatre-vingt-deux heures en moyenne.

b. Ceux de l'étuve à 37° contiennent un monstre double, un arrêt de développement de l'amnios avec torsion et hétérotaxie et six embryons normaux de quarante-six heures en moyenne.

Il n'y a dans les œufs de l'étuve à 37° qu'un embryon normal de moins que dans l'étuve à 38°; mais le monstre double n'a aucun

rapport avec la température. Il y a un retard important de développement dans l'étuve la plus basse.

Exp. X. — Vingt-quatre œufs au cinquième jour de la ponte sont placés douze dans l'étuve à 38°, et douze dans l'étuve à 36°; la grosse extrémité à gauche.

1° Six couples sont ouverts après quarante-huit heures.

a. Dans les œufs de l'étuve à 38°, on trouve une absence de développement et cinq embryons normaux de trente-deux heures en moyenne, avec deux déviations à 45°

b. Dans les œufs de l'étuve à 36°, on trouve trois absences de développement et trois embryons normaux de vingt-neuf heures en moyenne, avec une déviation à 45°.

2° Les six autres couples sont ouverts après soixante-douze heures.

a. Dans les œufs de l'étuve à 38°, on trouve une atrophie de la tête avec torsion et cinq embryons normaux de cinquante-deux heures en moyenne, sans déviation.

b. Dans les œufs de l'étuve à 36°, on trouve une anophtalmie, une atrophie des vésicules cérébrales antérieures avec anophtalmie et duplicité du cœur, et quatre embryons normaux de quarante heures en moyenne, parmi lesquels un embryon dévié à 45°.

Exp. XI. — Vingt œufs au quatrième jour de ponte sont placés par moitié dans l'étuve à 36°, la grosse extrémité à gauche.

Il sont ouverts alternativement à partir de la quarante-huitième heure.

a. Dans les œufs de l'étuve à 38°, il y a deux absences de développement, et huit embryons normaux de trente-deux heures en moyenne, dont un seul dévié à 45°.

b. Dans les œufs de l'étuve à 36°, il y a quatre absences de développement et six embryons normaux de 20 heures en moyenne, avec une déviation de 90°.

Exp. XII. — Quinze œufs au cinquième jour de la ponte ont été mis à l'étuve à 38°, en même temps que quinze œufs de même date à l'étuve à 36°, tous orientés la grosse extrémité à gauche.

1° Cinq couples ont été ouverts alternativement après quarante-huit heures.

a. Dans les œufs de l'étuve à 38°, il y a cinq embryons normaux, de trente et une heures en moyenne, deux sont déviés à 180° et 45°

b. Dans les œufs de l'étuve à 36°, il n'y a que deux embryons normaux de vingt-sept heures en moyenne, un monstre avec flexion de la tête et un autre avec atrophie de la tête, et un défaut de développement.

2° Cinq couples ont été ouverts après soixante-douze heures.

a. Dans les œufs de l'étuve à 38°, il y a quatre embryons normaux de cinquante heures et demie en moyenne, dont deux déviés à 45°, et un blastoderme sans embryon.

b. Dans les œufs de l'étuve à 36°, il y a une absence de développement

et quatre embryons normaux de trente et une heures en moyenne, dont deux sont déviés à 45° et un à 90°.

3° Les cinq derniers couples ont été ouverts après quatre-vingt-seize heures.

a. Dans les œufs de l'étuve à 38°, il y a un défaut de développement et quatre embryons de quatre-vingt-seize heures, dont un en hétérotaxie.

b. Dans l'étuve à 35°, il n'y a que trois embryons normaux de quarante-sept heures en moyenne, dont un dévié à 45° et deux monstres : une hydropisie de l'amnios avec atrophie de la tête et torsion, et une omphalocéphalie.

Tandis que dans l'étuve à 38°, il y a 31 développements normaux sur 37 œufs, il n'y en a plus que 22 sur 37 dans l'étuve à 36°, c'est-à-dire 83,75 pour 100 dans la première série, et 59,45 pour 100 dans la seconde, où le développement est beaucoup moins avancé.

Exp. XIII. — Seize œufs au quatrième jour de la ponte sont mis tous la grosse extrémité à gauche, moitié à l'étuve à 38°, moitié à l'étuve à 35°.

1° Quatre couples sont ouverts après quarante-huit heures.

a. Dans les œufs de l'étuve à 38°, il y a quatre embryons normaux de trente-six heures en moyenne, dont un dévié à 45°, et un autre dévié à 90°.

b. Dans les œufs de l'étuve à 35°, il y a aussi quatre embryons normaux de vingt-six heures et demie environ, sans déviation.

2° Les quatre autres couples sont ouverts après soixante-douze heures.

a. Dans les œufs de l'étuve à 38°, il y a quatre embryons normaux de cinquante et une heures en moyenne, dont un dévié à 90°.

b. Dans les œufs de l'étuve à 35°, il y a deux absences de développement et deux embryons de quarante-cinq heures, dont un dévié à 90° et très fortement fléchi latéralement.

Exp. XIV. — Trente œufs au quatrième jour de la ponte sont placés par moitié dans une étuve à 38° et dans une étuve à 35°, la grosse extrémité tournée à gauche.

On les ouvre alternativement après la quarante-huitième heure.

a. Dans les œufs de l'étuve à 38°, il y a : une absence de développement, un omphalocéphale et un blastoderme sans embryon, et douze embryons normaux de trente-deux heures en moyenne ; le plus développé a quarante et une heures, le moins développé a vingt-deux heures.

b. Dans les œufs de l'étuve à 35°, il y a trois absences de développement, un blastoderme sans embryon, quatre embryons de seize à vingt-deux heures qui présentent des anomalies de l'extrémité antérieure, où les lames médullaires sont fléchies latéralement ou atrophiées et des déviations de la goutière. Il n'y a que sept embryons normaux de vingt-cinq heures en moyenne, le plus avancé n'ayant que vingt-neuf heures.

Dans ces deux expériences nous voyons que les œufs de l'étuve à 38° donnent 20 développements normaux sur 23, tandis que ceux

de l'étuve à 35° n'en donnent que 13, c'est-à-dire dans le premier cas 86,95 pour 100 et dans le second seulement 56,52. Le développement est beaucoup moins avancé dans les œufs de l'étuve à 35°.

Exp. XV. — Douze œufs au sixième jour de la ponte sont placés à l'étuve à 38° en même temps que douze autres œufs du même jour sont placés dans une étuve à 34°, tous orientés la grosse extrémité à gauche.

1° Six couples sont ouverts après 48 heures.

a. Dans les œufs de l'étuve à 38°, il y a une absence de développement, et 5 embryons de 30 heures en moyenne, dont un dévié à 45°.

b. Dans les œufs de l'étuve à 34°, il y a aussi deux absences de développement, et 4 embryons de 16 heures en moyenne.

2° Les six autres couples ont été ouverts après 72 heures.

a. Dans les œufs de l'étuve à 38°, il y a une absence de développement, un omphalocéphale et 4 embryons normaux de 48 heures en moyenne.

b. Dans les œufs de l'étuve à 34°, il y a 4 absences de développement et deux embryons normaux, un de 30 heures dévié à 45°, et un de 33 heures.

Exp. XVI. — Douze œufs au cinquième jour de la ponte sont mis à l'étuve à 38° en même temps que douze œufs du même jour sont placés à l'étuve à 34°, tous orientés la grosse extrémité à gauche.

1° Six couples sont ouverts après 48 heures.

a. Dans les œufs de l'étuve à 38°, il y a 5 embryons de 31 heures en moyenne, dont un dévié à 90° et un à 45°, et une absence de développement.

b. Dans les œufs de l'étuve à 34° il y a deux absences de développement, un blastoderme sans embryon et 3 embryons de 18 heures en moyenne.

2° Les six autres couples ont été ouverts après 72 heures d'incubation.

a. Dans les œufs de l'étuve à 38°, il y a une absence de développement et 5 embryons normaux de 46 heures en moyenne, dont un dévié à 180°.

b. Dans les œufs de l'étuve à 34°, il y a trois absences de développement, un embryon kystique, un omphalocéphale et un embryon normal de 38 heures.

Dans ces deux expériences nous avons dans l'étuve à 38°, 19 développements normaux sur 24, soit 79,16 pour 100, tandis que dans l'étuve à 34°, il y en a seulement 10, c'est-à-dire 41,66 pour 100.

Si nous considérons l'ensemble des seize expériences qui précèdent, nous voyons que le nombre des développements normaux est sensiblement égal à 37° et à 38°, mais que l'évolution est plus avancée à 38°. Aux températures supérieures à 38, il y a moins de développements à mesure qu'on s'éloigne de 38° : 38,09 pour 100 à 39°; 11,11, et 12, 5 à 40, et à 41°. Ce n'est qu'exceptionnellement qu'on observe des embryons plus avancés aux températures supé-

rieures à 39°. En général les embryons qui se développent à 39° sont plus avancés que ceux qui se développent à 38°.

Au-dessous de 37°, le nombre des développements diminue : 59, 45 pour 100 à 36°, 56,52 à 35°, 41,66 à 34° et en même temps que le développement des embryons est de moins en moins avancé, les monstres sont plus nombreux.

II

Les différences qui existent dans le nombre et le développement des embryons normaux, et dans le nombre des monstruosités aux différentes températures peuvent être mises en évidence, en soumettant à l'incubation à différentes températures des œufs qui ont été préalablement soumis à une influence tératogène.

Exp. XVII. — Vingt-quatre œufs au troisième jour de la ponte sont placés dans une cloche de 30 litres avec 50 grammes d'alcool éthylique. Douze œufs sont placés de la même manière sous une autre cloche avec 50 grammes d'alcool caprilique. Au bout de 48 heures, il manque 15 grammes d'alcool éthylique et seulement 9 grammes d'alcool caprilique.

Douze des œufs soumis aux vapeurs d'alcool éthylique, les œufs soumis aux vapeurs d'alcool caprilique et 12 témoins de même date sont placés dans l'étuve à 38°. Douze œufs exposés aux vapeurs d'alcool éthylique sont placés dans l'étuve à 37°. Tous sont orientés la grosse extrémité à droite.

1° Six œufs de chaque catégorie sont ouverts alternativement à partir de la 48e heure.

a. Dans les œufs témoins, il y a six embryons normaux de 34 heures et demie en moyenne, avec une déviation de 25° et une de 35°.

b. Dans les œufs exposés aux vapeurs d'alcool éthylique et à 38°, il y a un monstre double et cinq embryons normaux de 28 heures et demie en moyenne, dont un dévié à 45°.

c. Dans les œufs exposés aux vapeurs de l'alcool éthylique et à 37°, il y a deux absences de développement, deux embryons représentés par de petites masses granuleuses et deux embryons normaux de 28 heures en moyenne, dont un dévié à 45°.

d. Dans les œufs soumis aux vapeurs d'alcool caprilique il y a une absence de développement, trois blastodermes sans embryon, et deux embryons normaux de 31 heures en moyenne, dont un dévié à 45°.

2° Les autres œufs ont été ouverts après 72 heures.

a. Dans les œufs témoins il y a 4 embryons normaux de 52 heures, un omphalocéphale et une absence de développement.

b. Dans les œufs exposés aux vapeurs d'alcool éthylique et à 38°, il y a un blastoderme sans embryon, deux arrêts de développement de l'amnios avec flexion considérable, un spina-bifida, deux embryons normaux de 46 heures.

c. Dans les œufs exposés aux vapeurs d'alcool éthylique et à 37°, il y a trois absences de développement, un omphalocéphale, un spina-bifida, une anophtalmie double et un seul embryon normal de 29 heures.

d. Dans les œufs soumis aux vapeurs d'alcool caprilique il y a deux absences de développement, une hétérotaxie avec torsion, un embryon kystique, un cyclope, une atrophie de la tête, et un embryon normal de 52 heures.

Exp. XVIII. — Vingt-quatre œufs au quatrième jour de la ponte sont placés sous la cloche avec l'alcool éthylique, en même temps que 12 autres sont placés sous une autre cloche avec 50 grammes d'alcool propylique. Au bout de 48 heures manque 23 grammes d'alcool éthylique et 12 grammes d'alcool propylique.

Douze œufs soumis aux vapeurs d'alcool éthylique, les œufs soumis aux vapeurs de l'alcool propylique et 12 témoins de même date sont placés dans l'étuve à 38°. Douze œufs exposés à l'alcool éthylique sont placés dans l'étuve, à 37°. Tous sont orientés la grosse extrémité à droite.

1° Six œufs de chaque catégorie sont ouverts à partir de la 78e heure d'incubation.

a. Les œufs témoins contiennent cinq embryons normaux de trente-trois heures environ, dont un seul dévié à 45° et un omphalocéphale.

b. Les œufs soumis aux vapeurs d'alcool éthylique et à l'étuve à 38° contiennent 3 embryons normaux de trente et une heures et demie en moyenne, un blastoderme sans embryon, une atrophie de la tête ; il y a une absence de développement.

c. Les œufs soumis aux mêmes vapeurs mais incubés à 37° ne contiennent que deux embryons normaux de trente et une heures en moyenne, un cyclope une atrophie de la tête, un embryon représenté par une masse des granulations et un blastoderme sans embryon.

d. Les œufs soumis aux vapeurs de l'alcool propylique contiennent 4 embryons normaux de 29 heures en moyenne dont un dévié à 45°, une atrophie de la tête avec anophtalmie et un blastoderme sans embryon.

2° Les autres œufs ont été ouverts après 72 heures.

a. Les œufs témoins contiennent 4 embryons normaux de 68 heures en moyenne, un blastoderme sans embryon et un arrêt de développement de l'amnios avec torsion et atrophie de la tête.

b. Les œufs de l'étuve à 38° soumis aux vapeurs d'alcool éthylique, contiennent deux embryons normaux de quarante-six heures, deux embryons kystiques ; il y a deux absences de développement.

c. Dans les œufs soumis aux vapeurs de l'alcool éthylique de l'étuve à 37°, il y a 2 embryons normaux de 46 heures, un embryon nain de 46 heures, une absence de protovertèbres.

d. Dans les œufs soumis aux vapeurs de l'alcool propylique il y a un embryon normal de 46 heures, un blastoderme sans embryon, un arrêt de développement de l'amnios, un embryon kystique, une hydropisie de l'amnios avec atrophie des vésicules cérébrales, une atrophie de la tête avec absence de protovertèbres.

Nous voyons dans ces deux expériences qu'il existe une différence de développement considérable entre les deux groupes d'œufs soumis aux vapeurs d'alcool éthylique, suivant qu'ils ont été mis à l'étuve à 38° ou à l'étuve à 37°. Dans la première il y a 12 développements normaux sur 24, soit 50 p. 0/0, tandis que dans la seconde, il n'y en a que 7 sur 24, c'est-à-dire seulement 29, 10 pour 100. Tandis que lorsqu'il s'agissait d'œufs intacts, on ne trouvait guère qu'une différence de développement des embryons, nous trouvons maintenant en outre une différence de nombre.

A mesure que l'on s'éloigne davantage de la température de 38° soit en-dessus, soit en-dessous, les mêmes effets s'exagèrent.

Exp. XIX. — Deux douzaines d'œufs au quatrième jour de la ponte ont reçu un vingtième de centimètre cube d'alcool propylique par œuf, puis sont mises l'une à l'étuve à 38° en même temps qu'une douzaine de témoins de même date, l'autre à l'étuve à 39°. Tous les œufs sont orientés la grosse extrémité à gauche.

1° Six œufs de chaque catégorie ont été ouverts après 72 heures d'incubation :

a. Dans les témoins, il y a une absence de développement et 5 embryons normaux de 48 heures en moyenne, dont un dévié à 90°.

b. Dans les œufs alcoolisés de l'étuve à 38°, il y a aussi une absence de développement, un cyclope avec flexion latérale, un omphalocéphale et 3 embryons normaux de 46 heures en moyenne.

c. Dans les œufs alcoolisés de l'étuve à 39°, il y a trois blastodermes sans embryon, une atrophie de la tête, un embryon kystique et un embryon normal de 52 heures.

2° Les six autres œufs ont été ouverts après 96 heures d'incubation.

a. Dans les témoins, il y a un omphalocéphale et 5 embryons normaux de 96 heures, dont un dévié à 45°.

b. Dans les œufs alcoolisés de l'étuve à 38°, il y a deux atrophies centrales du blastoderme, deux embryons kystiques, une atrophie de la tête et un embryon normal de 82 heures.

c. Dans les œufs alcoolisés de l'étuve à 39°, il y a trois absences de développement, un embryon granuleux, un embryon kystique, et une atrophie de la tête avec duplicité du cœur.

Exp. XX. — Deux douzaines d'œufs au cinquième jour de la ponte reçoivent un vingtième de centimètre cube d'alcool propylique par œuf. Une douzaine est mise à l'étuve à 39°, l'autre est mise à l'étuve à 38°, en même temps qu'une douzaine de témoins de même date. Tous sont orientés la grosse extrémité à gauche.

1° Six œufs de chaque catégorie sont ouverts après 48 heures d'incubation.

a. Dans les témoins, il y a un embryon kystique et 5 embryons normaux de 31 heures en moyenne, dont deux déviés à 45°.

b. Dans les œufs alcoolisés de l'étuve à 38° il y a une absence de développement, deux blastodermes sans embryon, un omphalocéphale et deux embryons normaux de 29 heures en moyenne.

c. Dans les œufs alcoolisés de l'étuve à 39°, il y a deux absences de développement, un blastoderme sans embryon, un embryon kystique, un cyclope sans protovertèbres et une atrophie de la tête.

2° Les six autres œufs ont été ouverts après 72 heures d'incubation.

a. Dans les témoins, il y a six embryons normaux de 49 heures en moyenne, dont un dévié à 90° et un à 45°.

b. Dans les œufs alcoolisés de l'étuve à 38°, il y a un embryon kystique, deux omphalocéphales et 3 embryons normaux de 38 heures en moyenne, dont un dévié à 180°.

b. Dans les œufs alcoolisés de l'étuve à 39°, il y a deux absences de développement, un blastoderme sans embryon, une atrophie de la tête avec flexion latérale, une atrophie de la tête avec absence de protovertèbres et un embryon normal de 52 heures.

Dans l'ensemble de ces deux expériences, nous trouvons dans les témoins 21 embryons normaux sur 24, contre 8 dans les œufs alcoolisés de l'étuve à 38°, et seulement 2 dans ceux de l'étuve à 39°; c'est-à-dire qu'il y a une différence de 87,5 à 33,33 à 8,33 pour 100. Les embryons des œufs alcoolisés de l'étuve à 38° sont uniformément moins avancés que les témoins, les 2 embryons normaux des œufs alcoolisés de l'étuve à 39° sont relativement avancés.

Exp. XXI. — Deux douzaines d'œufs au sixième jour de la ponte ont reçu un vingtième de centimètre cube d'alcool propylique par œuf. Une douzaine à été mise à l'étuve a 36°; l'autre douzaine a été mise à l'étuve à 38° en même temps qu'une douzaine de témoins. Tous sont orientés la grosse extrémité à gauche.

1° Six œufs de chaque catégorie sont ouverts après 72 heures d'incubation.

a. Dans les témoins, il y a un embryon kystique et 5 embryons normaux de 48 heures en moyenne, dont un dévié à 90° et deux à 46°.

b. Dans les œufs alcoolisés de l'étuve à 38°, il y a une absence de développement, un blastoderme sans embryon, une atrophie de la tête et 3 embryons normaux de 48 heures en moyenne, dont un dévié à 45°.

c. Dans les œufs alcoolisés de l'étuve à 36° il y a deux absences de développement, trois blastodermes sans embryon et un embryon normal de 26 heures.

2° Les autres œufs ont été ouverts après 96 heures d'incubation.

a. Dans les témoins il y a six embryons normaux de 96 heures en moyenne, dont deux déviés à 90°.

b. Dans les œufs alcoolisés de l'étuve à 38°, il y a une absence de développement, deux omphalocéphales, un embryon kystique et deux embryons de 52 heures.

c. Dans les œufs alcoolisés de l'étuve à 36° il y a trois absences de développement, un blastoderme sans embryon et deux embryons kystiques.

Exp. XXII. — Deux douzaines d'œufs au quatrième jour de la ponte, après avoir reçu un vingtième de centimètre cube d'alcool propylique par œuf, sont mises une douzaine à l'étuve à 36° et une douzaine à l'étuve à 38° en même temps qu'une douzaine de témoins de même date. Tous orientés la grosse extrémité à gauche.

1° Six œufs de chaque catégorie sont ouverts après 48 heures d'incubation.

a. Dans les témoins, il y a une absence de développement et un embryon hydropique, et quatre embryons normaux de 31 heures en moyenne, dont un dévié à 45°.

b. Dans les œufs alcoolisés de l'étuve à 38°, il y a un blastoderme sans embryon, un omphalocéphale, un cyclope sans protovertèbres, et trois embryons normaux de 23 heures en moyenne, dont un dévié à 90°.

c. Dans les œufs alcoolisés de l'étuve à 36°, il y a deux absences de développement, deux blastodermes sans embryon et deux embryons kystiques.

2° Les six autres œufs ont été ouverts après 72 heures d'incubation.

d. Dans les témoins, il y a six embryons normaux de 52 heures en moyenne sans déviation.

b. Dans les œufs alcoolisés de l'étuve à 38°, il y a une absence de développement, une anophtalmie, une atrophie de la tête et trois embryons normaux de 41 heures en moyenne, dont un dévié à 45°.

c. Dans les œufs alcoolisés de l'étuve à 36°, il y a deux absences de développement, un blastoderme sans embryon, un embryon kystique, un cyclope et un embryon de 29 heures, normal.

Tandis que dans les témoins à 38° il y a 21 embryons normaux sur 24 œufs, soit 87, 5 pour 100, et qu'il y a 10 développements sur 24, c'est-à-dire 41, 66 pour 100 dans les œufs alcoolisés de la même étuve, il n'y en a plus que deux, dans les œufs alcoolisés de l'étuve à 36°, c'est-à-dire 8, 25 pour 100. En outre les deux embryons normaux de la dernière catégorie sont beaucoup moins développés que les autres.

On peut tirer de ces expériences que la température de 38° est la plus propice au développement normal, du moins dans les premiers jours de l'incubation. La température optimum est aussi la plus propre à la résistance aux effets des causes troublantes qui ont pu agir avant l'incubation. C'est là un fait intéressant au point de vue de la théorie de l'hygiène prophylactique de la dégénérescence [1].

1. Ch. Féré, *La famille névropathique. Théorie tératologique de l'hérédité et de la prédisposition morbides et de la dégénérescence*, 1894.

RECHERCHES SUR L'APPAREIL AUDITIF
CHEZ LES MAMMIFÈRES

Par H. BEAUREGARD

(*Mémoire couronné par l'Académie des sciences. Prix Bordin, 1891.*)

Planches IX, X et XI.

(Suite [1].)

TROISIÈME PARTIE

OREILLE MOYENNE

Cheiroptères.

A. Murin (*Vespertilio murinus*). *Cercle tympanique et bulbe.* — Nous avons dit (2e partie, p. 203) que le conduit auditif externe, chez les cheiroptères, est membraneux et soutenu par des anneaux cartilagineux. Mais la membrane du tympan est fixée sur un anneau osseux, le cercle tympanique. Cet anneau incomplet figure une sorte de croissant suspendu par ses extrémités au bord inférieur du temporal, entre l'apophyse post-glénoïde et l'apophyse post-auditive. Cette partie du bord du temporal, étant concave, complète ainsi le cercle tympanique. Celui-ci est dirigé très obliquement en bas et en dedans, et limite une ouverture à peu près circulaire mesurant 1 mm. 4 de diamètre, qu'obture la membrane du tympan. Le cercle tympanique, formé d'une substance osseuse dense, est lisse à sa surface; aminci à ses deux extrémités supérieures, il est plus large dans sa partie inférieure et, par son bord interne, il se continue, sans autre interruption qu'un sillon très superficiel, avec une lame osseuse mince et bombée qui fait saillie à la face inférieure

1. Voir le numéro de Mars-Avril 1893.

du crâne. C'est la *bulle*, sorte de cloche posée sur la partie du périotique qui proémine à la face inférieure du crâne.

La bulle adhère à la base du crâne par une lame de tissu fibreux; en avant, son bord adhérent forme une sorte d'étrave qui se prolonge au-dessus de l'orifice du canal de la trompe d'Eustache (Pl. XI, fig. IX et ci-dessous, fig. 1). En arrière le bord de la bulle osseuse n'atteint pas le périotique; elle est complétée par la membrane fibreuse qui l'unit à cet os et à la limite du basi-occipital.

Stylhyal. Quand on dissèque la région auditive du murin on observe à la surface de la bulle (Pl. IX, fig. XI, *d*) une tige osseuse grêle, le stylhyal, qui a des rapports intimes avec celle-ci. Droit et

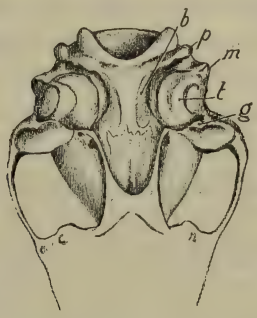

Fig. 1. — Crâne de Murin, face inférieure *b*, basi-occipital; *g*, apophyse postglénoïde; *m*, apophyse mastoïde; *p*, apophyse para-occipitale; *t*, cercle tympanique et bulle.

effilé en pointe en avant, le stylhyal au niveau de la bulbe prend une forme arquée dont la concavité embrasse étroitement le bord interne du cercle tympanique; en arrière il se prolonge jusqu'à la région mastoïdienne et se termine par une extrémité mousse. A une petite distance en avant de cette extrémité s'insère le tendon d'un muscle dont les fibres vont se fixer d'autre part, en s'étalant, à la surface de la région mastoïdienne. Ce faisceau musculaire (fig. 11, *m*) qui paraît avoir échappé à l'attention des observateurs (ni Macalister, ni Maisonneuve (*loc. cit.*) n'en font mention), répond au muscle occipito-styloïdien du cheval; nous lui donnons le nom de *stylo-mastoïdien*, qui lui convient mieux en raison de ses insertions.

Ce muscle et le stylhyal, ainsi en rapport direct avec le cercle tympanique et la bulle, jouent-ils quelque rôle dans le fonctionnement de l'organe auditif? On remarquera, en tout cas, que ces particularités (rapports du stylhyal et muscle) ne se retrouvent pas chez la Roussette. Le muscle stylo-mastoïdien du Murin, en se contrac-

tant, fait basculer le stylhyal en arrière et en même temps l'applique plus fortement contre la bulle. Or celle-ci offre une grande élasticité qu'elle doit à l'extrême minceur de sa paroi. On peut dès lors se demander si, sous l'influence de cette pression, sa forme ne peut être modifiée dans une certaine mesure ou encore si ses vibrations ne sont point arrêtées, étouffées comme le sont les vibrations d'un timbre sur lequel on applique une baguette rigide. Il se peut que rien de tout cela ne se produise, mais en tous cas la disposition anatomique sur laquelle j'attire l'attention mérite d'être signalée.

Membrane du tympan. — Le cercle tympanique ayant une direction oblique en bas et en dedans, il en résulte que la membrane tympanique qu'il encadre a la même direction; elle a dès lors une face inféro-externe et une face supéro-interne. A la face inféro-externe répond la cavité du conduit auditif externe. La direction de ce conduit par rapport à la membrane tympanique est telle, que cette membrane semble la continuation de sa partie supérieure. Sa partie inférieure, d'autre part, est plus longue de manière à atteindre le bord inférieur du cercle tympanique, de sorte que à ce niveau le conduit membraneux est aplati; autrement dit l'extrémité profonde du conduit auditif est taillée en biseau aux dépens de sa partie supérieure. La disposition oblique de la membrane du tympan est d'ailleurs très générale chez les mammifères, mais le peu de consistance de la paroi membraneuse du conduit auditif chez la chauve-souris, en permettant l'aplatissement que nous signalons, peut concourir à modifier, dans une certaine mesure, le mode de propagation des ondes sonores jusqu'au tympan.

La membrane tympanique, très mince, légèrement concave à sa face externe, a un contour à peu près régulièrement circulaire; elle mesure 1 mm. 5 de diamètre et s'insère à quelques dixièmes de millimètre en dedans du bord externe du cercle tympanique.

Cavité tympanique. — Nous figurons (Pl. IX, fig. V) la cavité tympanique ouverte, la bulle et le cercle tympanique enlevés, les osselets étant conservés en place. Nous décrirons successivement ses parois et son contenu.

Notons tout d'abord que la cavité du tympan (caisse auditive) n'est pas réduite à la seule partie que recouvre la bulle. Elle se prolonge au-dessus du cercle tympanique en une *arrière-cavité* creusée en dedans du bord inférieur du temporal, au niveau où celui-ci complète le cercle tympanique. Cette arrière-cavité qui forme la

voûte de la caisse auditive est occupée par les osselets, et pour y parvenir du dehors il faut sculpter avec précaution le bord du temporal.

Nous avons donc à décrire dans la caisse auditive, deux parties, une supérieure et une inférieure. La supérieure mesure à peine 1 millimètre de profondeur; c'est une sorte de coupole formant le plafond de la cavité tympanique. En haut et en dedans elle présente une entaille conique de sa paroi, dans laquelle s'engage la petite branche ou branche supérieure de l'enclume. Immédiatement au-dessous et un peu en avant de ce point, se trouve l'orifice externe de l'aqueduc de Fallope [1].

La partie inférieure de la cavité tympanique, très spacieuse par rapport à la précédente, est limitée latéralement par les parois de la bulle, en dehors par le cercle tympanique et la membrane du tympan, en dedans par le périotique. Cette paroi interne seule va nous arrêter. Elle est formée à peu près entièrement par une surface bombée très saillante que forme le limaçon (fig. V, *p.*). C'est la région du promontoire, qui ne mérite pas ce nom ici, car, comme nous l'avons dit déjà, le limaçon n'a pas chez le Murin de revêtement osseux et sa paroi est réduite à la lame des contours, si bien qu'on distingue nettement les tours de spire cochléens, accusés par un sillon spiral très superficiel.

La saillie que forme ainsi le limaçon dans la cavité tympanique est presque hémisphérique ou un peu ovale, oblique en arrière et en dedans. Elle mesure 2 millimètres de long sur 2 mm. 3 de large en arrière où ses dimensions sont les plus grandes. Sa surface n'est qu'à 1 mm. 5 à peine de la membrane du tympan. La fenêtre ovale, percée dans le périotique à la limite de l'arrière-cavité des osselets et de la caisse tympanique, mesure à peine 1 millimètre de diamètre. Immédiatement en dedans et au-dessus d'elle la paroi osseuse est creusée d'une gouttière (Pl. IX, fig. V, 7) qui fait suite au canal de Fallope et qui loge le facial. Cette gouttière longe la partie supérieure de la caisse et vient se terminer au niveau de la région mastoïdienne, en arrière de l'apophyse post-auditive, dans un orifice ménagé à travers le ligament fibreux qui unit le bord de la bulle au périotique. C'est à une faible distance de ce point, par suite à la limite même d'union de la bulle et du périotique, que se voit la fenêtre ronde représentée par une fente linéaire (Pl. IX,

1. Voir Pl. IX, fig. X, oreille de la Roussette qui reproduit les mêmes détails de structure.

fig. V, *r*) très étroite et difficile à apercevoir. Elle est distante de 1 millimètre environ de la fenêtre ovale.

Canal de Fallope. — La portion cylindrique de ce canal est extrêmement courte. Elle commence par un orifice situé au bord antérieur du trou auditif interne, puis, se dirigeant obliquement en dehors et en arrière, vient se continuer en une gouttière, au niveau indiqué précédemment, au-dessous de la fossette où s'attache la courte branche de l'enclume. De là cette gouttière passe au-dessus de la fenêtre ovale de sorte que le nerf facial qu'elle renferme passe, en sortant du conduit cylindrique, sous l'arcade que lui forment le corps et la branche de l'enclume, puis, se dirigeant en arrière, contourne le bord supérieur de la fenêtre ovale et va se terminer, comme nous l'avons dit, en arrière et au-dessus de la fenêtre ronde.

Le canal de Fallope a donc chez le Murin les mêmes rapports et suit très exactement le même trajet que chez l'homme et les autres mammifères, mais l'absence d'un revêtement osseux de la plus grande partie du périotique réduit ce canal à une gouttière largement ouverte dans tout son trajet sur la paroi profonde de la caisse tympanique. (Voir 1re partie, p. 184, pour la description des lamelles osseuses qui tendent à transformer cette gouttière en canal fermé.)

Osselets de l'ouïe. — Le *marteau* est le plus volumineux des osselets de l'ouïe; son *manche* appliqué contre la face interne de la membrane du tympan est une branche grêle, effilée en pointe à son extrémité libre, dirigée un peu obliquement d'arrière en avant. Au niveau du bord supérieur du cercle tympanique, le manche se continue par un col portant une saillie arrondie, la *courte apophyse*, et une tête irrégulièrement cylindrique longue de 1 mm. 5, large de 0 mm. 5, dont l'extrémité antérieure porte deux surfaces articulaires séparées par une crête parallèle au grand axe de la tête; ces surfaces reçoivent l'enclume. Entre l'extrémité articulaire et le manche, on voit se détacher de la face inférieure de la tête, l'*apophyse grêle*, de moitié plus courte que le manche, et dirigée plus obliquement en avant. Cette apophyse est reçue dans un repli en forme de gouttière que présente l'extrémité antérieure du croissant osseux qui concourt à former le cercle tympanique. Elle y est si exactement maintenue qu'il est difficile de l'en séparer sans la briser, même sur les pièces fraîches. Ajoutons pour terminer cette description du marteau que l'examen des figures rendra plus claire (Pl. IX, fig. IV et V), qu'entre l'apophyse grêle et l'extrémité articulaire de

la tête il existe une lamelle osseuse très mince, à bord libre concave, qui unit ces deux parties (voir Pl. IV, fig. IX, A) et comble en partie l'espace qui les sépare.

L'*Enclume*, très petite, comprend un corps ovoïde, dont la base offre une double surface articulaire, répondant à celle du marteau et dont la pointe représente la courte branche qui s'engage dans la fossette déjà décrite sur la paroi de l'arrière-cavité du tympan (voir page 369). Corps et branche mesurent ensemble 0 mm. 5 de long. Une *longue branche* atteignant 0 mm. 8 environ se détache du bord postérieur du corps et se dirige en dedans. A son extrémité cette branche se recourbe brusquement en bas et s'appuie par une extrémité élargie et ovale sur l'étrier. Cette extrémité élargie représente l'os lenticulaire.

Quant à l'étrier, il est d'une extrême fragilité. Les deux branches très grêles se fixent sur une base ovale qui s'applique sur un cadre de même forme, saillant à une certaine profondeur en dedans de l'orifice proprement dit de la fenêtre ovale. L'étrier est donc encastré dans la fenêtre ovale et d'une façon assez serrée pour qu'il soit très difficile de l'enlever sans le briser.

Si l'on considère les osselets de l'ouïe en place, on constate que l'enclume est pour ainsi dire assise sur l'extrémité antérieure de la tête du marteau. Elle n'est pas comme chez l'homme appliquée en dedans de celle-ci, mais au-dessus; cette disposition ne modifie pas la forme générale de la chaîne, mais elle la raccourcit dans une certaine mesure et permet ainsi aux osselets relativement volumineux de prendre place dans l'espace très peu profond dont ils disposent.

Muscles des osselets. — Deux muscles servent à mouvoir la chaîne des osselets, savoir un muscle tenseur de la membrane du tympan correspondant au muscle dit *interne du marteau* et le muscle de l'étrier.

Le muscle interne du marteau est un faisceau qui s'insère au bord interne du col du marteau, puis qui, après avoir gagné le fond de la cavité tympanique, prend une direction à peu près parallèle au manche du marteau. Il sort du tympan par l'orifice de la trompe d'Eustache et va s'insérer en dehors de la bulle (Pl. IX, fig. 5, *h*) à une crête du sphénoïde, qui limite en dehors la gouttière qui renferme la trompe d'Eustache.

Le *muscle de l'étrier* est un faisceau très grêle qui s'attache au bord postérieur de la tête de cet osselet et s'engage dans la gout-

tière occupée par le nerf facial (Pl. IX, fig. 5, *s*). Il s'insère au bord de cette gouttière après un court trajet pendant lequel il est recouvert par le nerf.

De ce qui précède il résulte que dans ses traits généraux l'oreille moyenne du Murin ressemble fort à celle de l'homme. Toutefois l'absence de revêtement osseux du périotique, l'absence d'apophyse mastoïde et par suite de cellules mastoïdiennes, l'existence d'une bulle tympanique, sont des particularités notables.

B. Roussette (*Pteropus medius*).

Cercle tympanique. — C'est un anneau osseux ouvert en haut, où il est complété par la partie concave du bord du temporal comprise entre l'apophyse zygomatique et l'apophyse post-auditive. Le diamètre de l'orifice circonscrit par le cercle osseux est de 3 millim. 5. Sa forme est un peu ovalaire, à grand axe dirigé en bas et en arrière et très obliquement en dedans. La branche antérieure de l'anneau tympanique offre à sa face externe un double repli constituant une rainure profonde à 2 lèvres plates et larges. L'ensemble est lancéolé (Pl. IX, fig. III) et c'est dans cette rainure qu'est retenue l'apophyse grêle du marteau.

Bulle. — La bulle tympanique n'est point aussi complètement ossifiée que chez le Murin; elle est en partie cartilagineuse. En outre elle n'est point en forme de cloche hémisphérique comme chez ce dernier, mais plutôt en forme de cône tronqué; en avant, son bord adhérent à la base du crâne, se projette en une sorte de languette au-dessus de l'orifice qui livre passage au canal de la trompe d'Eustache (Pl. IX, fig. I).

Membrane du tympan. — Tendue un peu en dedans du bord du cercle tympanique, elle a même direction et même forme que celui-ci. Elle est donc oblique en bas et en dedans et de forme ovale. Son grand diamètre mesure environ 4 millim. 2, son petit diamètre 2 millim. 1.

Cavité tympanique (Pl. IX, fig. X). — Les parois de cette cavité sont : en dehors la membrane du tympan ; en dedans le promontoire ; en haut la concavité du bord inférieur du temporal ; à la périphérie la bulle, en partie osseuse, en partie cartilagineuse. En haut la cavité se prolonge en une arrière-cavité qui loge les osselets de l'ouïe. Cet espace mesure environ 1 millim. 5 de profondeur.

Le promontoire qui forme la paroi interne de la caisse tympa-

nique mesure 4 à 5 millimètres de long sur 3 à 4 millimètres de large. Il est ovoïde, à grand axe dirigé obliquement de dehors en dedans et d'arrière en avant. Vers son extrémité postérieure se voit la fenêtre ronde qui est ici un orifice linéaire ou ovalaire, long de 1 millimètre. Plus en avant et en haut, à la limite inférieure de l'arrière-cavité des osselets, siège la fenêtre ovale, profondément enfoncée dans une anfractuosité qui s'ouvre au dehors par un orifice à peu près circulaire un peu plus large qu'elle et mesurant 1 millimètre de diamètre à peine.

Immédiatement au-dessus du niveau de la fenêtre ovale, à l'union du promontoire et de la région vestibulaire, est creusée dans le rocher une gouttière qui s'étend de l'orifice du canal de Fallope à la région mastoïdienne. Le bord inférieur du temporal surplombe cette gouttière que suit le nerf facial. Chez certains individus nous avons trouvé vers son extrémité terminale une petite saillie osseuse projetée au-dessus d'elle à la façon de celles que nous avons décrites chez le Murin.

En tout cas, chez la Roussette comme chez le Murin le canal de Fallope consiste, dans la plus grande partie de son étendue, en une gouttière largement ouverte. Cependant chez la Roussette la surface du limaçon est, comme nous l'avons dit (1re partie, page 187), encroûtée de substance osseuse et beaucoup plus épaisse que chez le Murin, bien que d'un volume proportionnellement moindre.

Osselets de l'ouïe (Pl. IX, fig. II). — Nous figurons les osselets de l'ouïe; ils reproduisent jusque dans leurs moindres détails ceux du Murin, aussi nous contenterons-nous de renvoyer aux figures.

Muscles des osselets (Pl. IX, fig. X). — Le muscle du marteau (*m*) est fort développé et son insertion fixe se fait sur une très grande étendue, à la fois sur le promontoire immédiatement en dedans du marteau et sur le sphénoïde au bord du sillon qui loge la trompe d'Eustache.

Le muscle de l'étrier (*t*), inséré à cet osselet sur un petit tubercule que porte sa branche postérieure près de la tête, est un long faisceau grêle qui s'attache d'autre part à la gouttière de Fallope.

Nerf facial. Corde du tympan — L'orifice extérieur du canal osseux de Fallope est à 1 millimètre à peine en avant et au-dessus de la fenêtre ovale. Le nerf facial qui sort de ce canal s'engage dans la gouttière que nous avons décrite ci-dessus, passe au-dessus de l'étrier entre celui-ci et la voûte formée par le bord inférieur du

temporal et sort de la caisse immédiatement en arrière de l'apophyse post-auditive, au niveau où la région mastoïdienne se continue avec le promontoire.

A son issue du canal osseux de Fallope le nerf facial reçoit une petite branche artérielle émanée d'un rameau provenant de la carotide externe, rameau qui se rend dans le diploé du temporal où il forme un riche lacis. D'autre part, à quelque distance en arrière de la fenêtre ovale, le facial donne la corde du tympan, rameau très grêle qu'on voit se dégager au-dessous du tronc nerveux et qui est accompagné d'une fine artériole.

La corde du tympan, soutenue dans son trajet par un repli vertical de la muqueuse qui revêt le promontoire, passe au niveau du col du marteau en dedans du manche et se continue en avant dans la direction de l'apophyse grêle.

Observations consécutives à l'étude comparée de l'oreille moyenne du Murin et de la Roussette.

Les faits que nous venons d'exposer nous conduisent à diverses considérations que nous pouvons grouper comme suit :

1° L'oreille moyenne du Murin et celle de la Roussette sont composées des mêmes parties essentielles que celle de l'homme et ces parties sont exactement dans les mêmes rapports. L'existence d'une arrière-cavité tympanique, la disposition des osselets, la présence des deux fenêtres, ronde et ovale, les rapports des muscles des osselets, du facial, etc., la position oblique de la membrane du tympan, tels sont les caractères communs.

2° L'oreille du Murin et celle des Roussettes ont en outre des caractères propres de parenté, qu'ils doivent : *a*, à un arrêt de développement du périotique se manifestant dans l'oreille moyenne par la transformation du conduit de Fallope en gouttière ; *b*, à l'existence d'un anneau tympanique osseux pourvu d'une gouttière recevant l'apophyse grêle du marteau ; *c*, à la présence d'une bulle à parois minces ; *d*, à la forme des osselets et particulièrement du marteau et de l'étrier.

3° D'autre part, il existe entre l'oreille du Murin et celle des Roussettes des différences importantes :

a. La membrane du tympan est beaucoup plus petite chez le Murin que chez la Roussette.

b. La bulle, très bombée, hémisphérique et osseuse chez le Murin, est plutôt conique et en grande partie cartilagineuse chez la Roussette.

c. Le limaçon (promontoire) est beaucoup plus volumineux, toutes proportions gardées, chez le Murin que chez la Roussette.

Ces considérations nous permettent, dans la recherche des conditions qui peuvent favoriser l'audition chez les chauves-souris insectivores, d'éliminer de nos préoccupations tout ce qui est commun à ces espèces et aux autres mammifères.

Notre attention doit donc se porter et peut légitimement se localiser sur les points que nous avons signalés dans les observations présentées sous le titre 3. Or si l'on cherche à quoi peuvent se rapporter les différences que nous avons observées, on ne doit pas oublier que le Murin et la Roussette sont deux Cheiroptères dont le régime diffère essentiellement. Puisque ce sont deux Cheiroptères, on ne saurait s'étonner de reconnaître les caractères de parenté que nous avons relevés sous le titre 2, mais on est amené à se demander la raison des différences signalées. Elle peut se déduire, pensons-nous, des conditions spéciales que crée le régime pour chacun de ces genres, au point de vue de l'audition.

Les Murins sont insectivores et tout le monde sait qu'ils entendent des bruits d'une acuité extrême tels qu'en produit le vol de très petits diptères.

Les Roussettes au contraire sont frugivores et par là se trouvent dans des conditions bien différentes.

On est dès lors autorisé à admettre que l'acuité de l'ouïe des chauves-souris insectivores est, en ce qui concerne l'oreille moyenne, fonction : 1° du diamètre de la membrane du tympan, 2° de la forme de la bulle et de la rigidité de ses parois, 3° du volume du limaçon et de l'arrêt de développement qui se caractérise par l'absence d'ossification à sa surface.

Ce dernier point semble dès maintenant indiquer que l'étude de l'oreille interne nous apportera de précieux éléments dans l'enquête que nous poursuivons, mais nous reviendrons sur chacun de ces points lorsque nous aurons étudié d'autres animaux.

VIII. — Ruminants.

Mouton.

Membrane du tympan. — Dans la deuxième partie de ce mémoire (p. 210, Pl. V, fig. 4) nous avons insisté sur la saillie que fait le cercle tympanique dans la cavité de l'oreille moyenne. La membrane du tympan, tendue sur le cadre ovale que forme le cercle tympanique, a une étendue considérable, d'une manière absolue, et d'une manière relative si on la compare à la largeur de l'orifice externe du conduit auditif osseux. Tandis en effet que ce dernier ne mesure pas plus de 4 millimètres de diamètre, la membrane du tympan a 12 millimètres de grand diamètre; nous la figurons (Pl. IX, fig. 6) par sa face profonde. On peut voir sur cette préparation que le cercle tympanique, et par suite aussi la membrane, ne sont point de forme régulièrement ovale, étant légèrement étranglés à l'union du tiers postérieur et des deux tiers antérieurs. En effet le cercle tympanique est complété dans sa partie supérieure et postérieure par le rocher, qui forme une concavité portant un rebord saillant sur lequel est fixée la membrane du tympan, et la courbure de ce rebord est d'un diamètre un peu moindre que celle de l'autre partie du cercle tympanique.

Il est important de noter que l'axe prolongé de la partie cylindrique du conduit auditif externe tombe sur cette partie supérieure de la membrane du tympan. Nous reviendrons d'ailleurs sur ce point.

Cavité tympanique. — La cavité tympanique est limitée par une bulle osseuse que nous avons décrite (1re partie, Pl. VI, fig. 7, p. 193 et 194). Nous venons d'autre part de donner quelques détails sur la membrane du tympan qui forme une partie de sa paroi externe; nous n'avons plus qu'à étudier la paroi interne (Pl. IX, fig. VIII, IX et XIII).

Cette paroi est constituée en grande partie par le promontoire qui forme une saillie ovoïde bien accusée, en arrière. A sa partie supérieure se voient deux orifices. Le plus élevé et en même temps le plus postérieur est l'orifice de l'aqueduc de Fallope qui s'ouvre dans une gouttière contournée en demi-cercle (fig. XIII, *g*) à concavité inférieure, formant la limite postérieure de la cavité tympanique. Le second orifice est la fenêtre ovale. Placé un peu au-dessous du précédent, cet orifice est ovale, à grand diamètre mesurant environ

1 mm. 2; sa direction est légèrement oblique en bas et en dedans.

Enfin à l'extrémité postérieure du promontoire se voit la fenêtre ronde, ou mieux l'orifice circulaire d'une fossette au fond de laquelle se trouve la fenêtre en question. Cette fossette mesure environ 1 millimètre de diamètre. L'espace qui sépare les deux fenêtres, ronde et ovale, est peu considérable; il ne dépasse pas 1 mill. 2.

En haut l'oreille moyenne présente une arrière-cavité occupée par les osselets. Cette arrière-cavité est une sorte de coupole formée par le rocher surplombant la cavité tympanique et venant se souder au bord externe de la bulle (relation à rapprocher de ce qui s'observe chez le Dauphin dont il sera question plus loin). C'est à la limite de cette arrière-cavité qu'est creusée la gouttière de Fallope, et le rocher projette au-dessus de cette gouttière, près de l'orifice de l'aqueduc, une petite apophyse creusée en cupule dans laquelle repose la courte branche de l'enclume. Branche et apophyse forment ainsi une arcade sous laquelle passe le nerf facial à sa sortie de l'aqueduc de Fallope (Pl. IX fig. IX).

Ce qui caractérise cette arrière-cavité de l'oreille moyenne du mouton, c'est que sa paroi externe est membraneuse, car elle est formée par la portion supérieure de la membrane du tympan que nous avons décrite plus haut (page 376). C'est là une disposition qui n'existe ni chez l'homme, ni chez les cheiroptères ci-dessus étudiés.

Or les osselets occupant, comme nous l'avons dit, l'arrière-cavité tympanique, la tête du marteau repose sur la partie de la membrane du tympan qui répond à cette arrière-cavité, au lieu d'être appuyée sur le bord osseux du cercle tympanique; un fort ligament partant de la courte apophyse l'attache d'autre part à une épine osseuse que projette le temporal, au niveau où l'arrière-cavité communique avec la caisse tympanique (Pl. IX, fig. VI, *l*). Cette position du marteau, appliqué tout entier sur la membrane du tympan elle-même, ainsi que la grande étendue de cette membrane accrue jusqu'à former la paroi externe de l'arrière-cavité occupée par les osselets, constituent des conditions tout à fait distinctes de celles qui existent chez l'homme et les cheiroptères. Sont-elles susceptibles de modifier de quelque manière le fonctionnement de la chaîne des osselets? C'est ce que peut déterminer l'expérience.

Osselets de l'ouïe (Pl. IX, fig. XIV). — Les osselets de l'ouïe sont

relativement petits, l'enclume en particulier est plus petite que chez l'homme.

Marteau. (A) Il mesure 7 millimètres de long de la surface articulaire à l'extrémité du manche. Celui-ci en forme de lame courbe porte sur son bord externe une petite tubercule où se fixe le tendon qui l'attache à l'épine signalée plus haut. Le col est dilaté, profondément excavé à sa partie supérieure; sa forme est irrégulièrement losangique; à son angle interne et antérieur se trouve une saillie qui donne attache à un second ligament (ligament interne) fixant le marteau à la paroi profonde de la cavité tympanique. Enfin, à sa face inférieure le col, vers son bord externe, porte une éminence pyramidale très saillante pour l'insertion du muscle interne du marteau. A l'angle postérieur du col on voit déborder la tête articulaire appuyée en partie contre sa face inféro-interne. La surface articulaire comprend 2 plans convergeant vers une ligne dirigée en arrière et en dehors. Cette surface est plus petite que la correspondante de l'enclume qui l'embrasse largement.

L'*enclume*, très petite, n'a que 3 millimètres du bord de sa surface articulaire à l'extrémité de sa courte branche. Celle-ci arquée et pointue s'appuie, comme nous l'avons dit, sur une saillie cupuliforme du rocher, au-dessus de la gouttière du facial. Il est à noter que l'enclume n'est pas *assise* sur le marteau, comme cela a lieu chez les cheiroptères. Elle est placée transversalement à l'extrémité de cet osselet à peu près comme chez l'homme; mais la « courte branche » est relativement plus longue, tandis que la « longue branche » est très courte et fortement courbée en dedans.

L'*étrier*, proportionnellement petit, est massif. Il mesure 1 mm. 5 de haut et ses deux branches ne laissent entre elles qu'un très petit orifice. Au sommet de son bord postérieur un court tubercule donne insertion au muscle de l'étrier. Le bord antérieur est plus droit que le postérieur; la base, ovale, un peu étranglée au milieu, mesure 1 mm. 1 dans son plus grand diamètre.

Muscles des osselets. 1° *Muscle interne du marteau.* — Aux deux ligaments, interne et externe, décrits plus haut, et tendant à retenir le marteau contre la membrane tympanique, il convient d'opposer le muscle interne de cet osselet qui le tire en dedans.

Ce muscle (Pl. IX fig. VI) est composé de 2 faisceaux :

a. Un faisceau antérieur, allongé, et qui, gagnant le bord interne de la bulle, se prolonge jusqu'au sphénoïde à l'origine du cartilage

de la trompe d'Eustache. Chemin faisant il s'attache à un revêtement fibreux du bord de la gouttière que la bulle forme au canal d'Eustache, et plus loin à la surface inférieure du sphénoïde.

b. Le second faisceau, plus court, est triangulaire; il s'attache dans une profonde gouttière que présente le rocher à la partie supérieure du promontoire.

Tandis que le premier faisceau tire le marteau en dedans et en avant, le second le fait mouvoir en dedans et en arrière.

2° *Muscle de l'étrier.* — C'est un faisceau triangulaire qui, partant de cet osselet, se dirige obliquement d'avant en arrière et de dedans en dehors dans une anfractuosité creusée dans la gouttière du facial. Il est recouvert par ce nerf. — Nous n'avons pas, chez les sujets que nous avons examinés, trouvé de nodule cartilagineux ou osseux dans le tendon du muscle.

IX. — Cétacés.

A. Dauphin (*Eudelphinus delphis*). — La cavité tympanique est limitée par une bulle osseuse très développée que nous décrirons tout d'abord.

Bulle tympanique (fig. 2, ci-contre). — La bulle, très épaisse, massive, a à peu près la forme d'une gouttière longue de 3 centimètres, large de 2 centimètres dans sa partie moyenne. Elle apparaît à la face inférieure du crâne dans une direction oblique en avant et en dedans. Sa face inférieure est lisse; son ouverture s'étend dans toute sa longueur et regarde en haut et en dedans; les lèvres qui limitent cette ouverture sont très distinctes l'une de l'autre.

La lèvre interne est une sorte d'épais bourrelet, saillant dans la cavité tympanique et qui déborde extérieurement sur la face correspondante de la bulle pour constituer une saillie rugueuse qui se projette en dedans et en arrière de celle-ci. Le bord supérieur de ce bourrelet est onduleux, concave en arrière et convexe en avant; il est marqué de stries transversales. En avant la lèvre interne converge peu à peu vers la lèvre externe et diminue d'épaisseur; en arrière, au contraire, elle garde toute son épaisseur et diverge largement de telle sorte que l'extrémité postérieure de la bulle est divisée en deux lobes épais (fig. 3, p. 381), séparés par une profonde dépression. De ces deux lobes l'externe répond au fond de la gout-

tière tympanique; il est donc creux; l'interne au contraire est plein et formé tout entier par la lèvre interne massive.

La lèvre externe, relativement mince, décrit une courbe à convexité supérieure et reste écartée de l'interne de 1 demi-centimètre environ. Son tiers antérieur est régulier et lisse; ses deux tiers postérieurs offrent par contre une grande irrégularité de contour qu'elle doit aux particularités suivantes (fig. 2) :

Tout d'abord, à l'union du tiers antérieur et du tiers moyen se montre un très fort épaississement de cette lèvre, en forme de cône

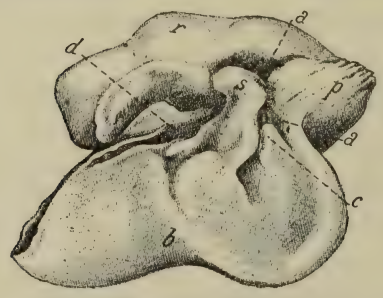

Fig. 2. — Pétrotympanique du Dauphin vulgaire (Eudelphinus delphis). *a*, orifice tympanique; *a'*, passage du sinus supérieur; *b*, bulle; *c*, apophyse conique postérieure; *d*, apophyse conique antérieure, soudee au rocher; *p*, pédicule postérieur servant à l'articulation de la bulle avec le rocher *r*; *s*, apophyse sigmoïde de la bulle.

plein, à sommet tourné en bas et s'enfonçant dans la cavité tympanique (fig. 2, *d*). Nous le désignerons sous le nom d'*apophyse conique antérieure*; sa base tournée en haut et en dedans se soude avec le *rocher*. En dehors de cet épaississement conique la surface de la bulle présente une profonde dépression (fig. 2) irrégulière, terminée en sillon en avant.

En arrière de la soudure du rocher avec l'apophyse que nous venons de décrire, la lèvre externe de la bulle se relève en une seconde apophyse très irrégulière haute de 1 centimètre. Cette apophyse est une sorte de bourrelet saillant à la face externe de la bulle où il prend naissance par 2 racines divergentes; ce bourrelet se prolonge en haut jusqu'au rocher avec lequel il entre en contact en se repliant un peu en avant. Il a une forme sigmoïde irrégulière et nous le désignerons dorénavant sous le nom d'*apophyse sygmoïde*

(fig. 2, *s*). Son extrémité libre supérieure est formée d'une masse osseuse pleine; sa base est excavée du côté de la cavité tympanique (Pl. IX. fig. XV et XVI).

Immédiatement en arrière de l'apophyse sigmoïde la lèvre externe de la bulle en présente une autre moins élevée (fig. 2, *c*), conique et osseuse, qui n'atteint pas le rocher. Nous la désignerons sous le nom d'*apophyse conique postérieure.*

Modes d'attaches de la bulle au rocher. — Nous avons vu plus haut que l'apophyse conique antérieure de la lèvre externe de la bulle se soude par sa base avec le rocher. Cette première attache se fait sur une longueur de 8 à 10 millimètres. Dans tout le reste de son étendue, la lèvre externe est libre de toute adhérence avec le rocher,

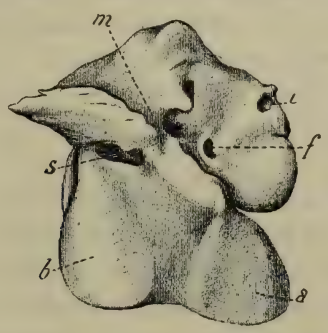

Fig. 3. — Os pétrotympanique de Dauphin vu par son extrémité postérieure. *a*, épaississement formant la lèvre interne; *b*, lèvre externe de la bulle; *f*, fenêtre ronde; *i*, orifice de l'aqueduc du limaçon; *m*, orifice de sortie du nerf facial; *s*, orifice de communication de la caisse avec le sinus postérieur.

sauf toutefois en arrière de son apophyse conique postérieure. A ce niveau en effet un pédicule se dresse qui s'unit bientôt à un pédicule semblable émanant de la lèvre postérieure (fig. 3) pour former une large surface sillonnée profondément en arrière et bombée en avant. Aux sillons répondent des crêtes d'une surface articulaire correspondante de la région mastoïdienne du périotique, et c'est par cette large surface d'engrènement que celle-ci est articulée en arrière avec la bulle. Ces deux pédicules transforment l'extrémité postérieure de l'ouverture de la bulle en un orifice (fig. 2, *s*) qu'ils limitent latéralement et que la surface articulaire formée par eux ferme en dessus. Nous verrons plus loin que cet orifice livre passage à un diverticulum (sinus aérien) de la cavité tympanique.

Orifice tympanique (Pl. IX, fig. XVI, *t*; et ci-dessus, fig. 2, *a*). — Pour terminer cette description de la bulle il nous faut indiquer où

est l'orifice auquel aboutit le conduit auditif externe et comment est constitué le cadre tympanique, points au sujet desquels les auteurs sont fort peu explicites.

Disons tout d'abord que le conduit auditif externe dont nous avons décrit le trajet (2e part., p. 212), dans l'espace libre entre le temporal et l'occipital, vient s'appuyer contre la face antéro-externe de l'apophyse mastoïdienne du rocher. En suivant cette face de bas en haut et un peu obliquement d'arrière en avant, le conduit auditif arrive au niveau des deux apophyses (ap. sigmoïde et ap. conique postérieure) de la lèvre externe de la bulle. Or à ce niveau (fig. 2 et Pl. IX, fig. XVI), il existe une large ouverture donnant dans la cavité tympanique. Cette ouverture est limitée comme suit : en arrière par la face inféro-externe de la surface s'articulant avec la région mastoïdienne ; en avant par la face postérieure de l'apophyse sigmoïde ; en dedans par le rocher à sa jonction avec la région mastoïdienne ; en dehors enfin par le sommet de l'apophyse postérieure de la lèvre externe de la bulle.

L'ouverture ainsi limitée est elle-même divisée en deux orifices, de la façon suivante : L'apophyse sigmoïde qui la borde en avant à, comme nous l'avons dit en la décrivant, son extrémité libre déjetée en avant. Comme cette extrémité est de forme pyramidale, quand son sommet se porte en avant, sa base fait saillie en arrière. Cette base fait en effet une saillie oblique en arrière (Pl. IX, fig. XVI, *c*) dans l'ouverture que nous étudions, et, la traversant d'avant en arrière, vient s'appuyer sur une crête que présente à ce niveau l'apophyse mastoïde du rocher. Crête et apophyse sigmoïde forment ainsi ensemble un pont osseux qui divise l'ouverture tympanique en deux orifices : un externe, l'orifice tympanique proprement dit, livrant passage au conduit auditif, un interne qui fait communiquer la caisse tympanique avec un diverticulum de sa cavité (sinus aérien) sur lequel nous aurons à revenir plus tard.

Cadre tympanique (Pl. IX, fig. VII). — Ceci posé, pour se rendre compte de la forme et de la disposition du cadre tympanique, de grandes difficultés se présentent, car on n'aperçoit pas ce cadre en regardant par l'orifice tympanique ; il faut scier la bulle et le rocher vers leur milieu, suivant un plan horizontal, ce qu'on n'arrive à faire qu'assez difficilement sans endommager les parties essentielles, c'est-à-dire les apophyses de la lèvre externe de la bulle, en raison de l'extrême fragilité de cette lèvre et de l'épaisseur de la lèvre interne.

Nous reproduisons une préparation qui permet de voir dans son entier le cadre tympanique. Dans cette préparation la bulle et le rocher ont d'abord été sectionnés perpendiculairement à leur grand axe, en avant de l'apophyse sigmoïde, puis le promontoire a été enlevé ainsi que tout le plancher de la bulle tympanique. Le cadre tympanique est vu alors par sa face inférieure. Il présente un contour irrégulièrement ovale et est formé d'un bourrelet interrompu en dedans (de *h* à *h'*), au niveau de l'apophyse mastoïdienne, sur 1/4 environ de son étendue. Cette interruption est d'ailleurs normale, car si l'on se reporte à nos descriptions chez les cheiroptères et chez les ruminants, ou à l'étude du cercle tympanique chez l'homme, on constate que toujours il est incomplet en haut et en dedans.

Chez le Dauphin, ce cadre est formé de deux parties, une antérieure (Pl. IX, fig. VII, *v*), demi-circulaire, constituée par l'angle rentrant que forme le bord interne de l'apophyse sigmoïde en s'unissant à la bulle. La saillie de cet angle est d'autant plus accusée, qu'au-dessus de lui l'apophyse sigmoïde est creuse (*t*); c'est d'ailleurs la seule partie de cette apophyse qui soit creuse. Quoi qu'il en soit, il résulte de là que la portion de la membrane du tympan, attachée sur l'angle rentrant en question, est surmontée d'une voûte osseuse.

La partie postérieure et externe du cadre tympanique est formée par le bord libre inférieur et interne de l'apophyse conique postérieure de la lèvre externe de la bulle (Pl. IX, fig. VII, *q*). Il faut en effet se figurer cette apophyse comme un cône creux dont le sommet est dirigé en dedans et la base ouverte en dehors. Ce cône s'unissant à la lèvre externe par la moitié externe de son contour, sa base ouverte donne dans la cavité tympanique (Pl. IX, fig. VII, *p*) et c'est la moitié interne de son contour qui forme la portion postérieure du cadre tympanique. Dans ces conditions la plus grande partie de la surface supérieure de la membrane du tympan est surplombée par l'apophyse conique postérieure (Pl. IX, fig. VII, *s*) qui repose même directement sur elle. Par là même aussi l'orifice de pénétration (*z*) du conduit auditif externe est fortement rétréci, et ce conduit est refoulé par le sommet de l'apophyse conique postérieure contre l'apophyse sigmoïde. Nous croyons devoir insister sur cette particularité que présente la membrane tympanique des Dauphins, d'être ainsi en contact par une grande étendue de sa surface supérieure

avec une *surface osseuse formée par la face inférieure d'un cône creux s'ouvrant dans la cavité tympanique*. La description d'un tel dispositif est fort difficile à faire avec clarté; nous espérons que les figures qui accompagnent le texte aideront efficacement le lecteur.

En résumé le cadre tympanique est disposé de telle sorte que les deux tiers postérieurs environ de sa surface extérieure sont en contact avec l'apophyse conique postérieure [1]; le tiers antérieur et interne seul est à découvert et peut recevoir les ondes sonores; c'est au-dessus de cette dernière partie que l'apophyse sigmoïde forme une petite voûte osseuse.

Membrane du tympan. — La membrane du tympan, chez le Dauphin, est irrégulièrement ovale et mesure 7 mm. sur 4 mm. Son grand diamètre est dirigé obliquement de haut en bas et d'arrière en avant. Sa face extérieure est concave et présente, vers son bord postérieur, une profonde dépression linéaire qui répond au point où sa face profonde (face tympanique) se continue en un ligament triangulaire (Pl. IX, fig. XV, *b*, et fig. 4, p. 385), long de 5 millimètres, large à la base de 3 à 4 millimètres dont le sommet s'attache à un tubercule du bord externe du marteau. Les bords de la membrane du tympan paraissent crénelés; cette apparence est due à l'existence de nombreux faisceaux fibreux qui, irradiant de son centre, le fixent au cadre tympanique.

Nous avons dit que la face extérieure de la membrane du tympan dans toute sa partie postérieure est en contact avec l'apophyse conique postérieure de la lèvre externe de la bulle. Sa face profonde est libre, mais elle ne paraît point ovale comme sa face extérieure; elle est demi-circulaire; ceci résulte de ce que toute sa partie inféro-postérieure est cachée par l'insertion du ligament triangulaire, insertion qui s'étale en éventail.

Le ligament est grisâtre avec des reflets nacrés. Placé perpendiculairement à la surface de la membrane tympanique, il est rigide et présente une direction très oblique en dedans et en avant. Les osselets de l'ouïe occupent leur place normale à la partie supérieure de la cavité tympanique, dans une sorte d'arrière-cavité que nous allons décrire. (Voir Pl. X, fig. VI).

1. Rappelons à ce propos que, chez le mouton (voir 3e part.), la face extérieure de la membrane du tympan est également en contact avec la paroi osseuse du conduit auditif externe, dans toute sa partie inférieure.

Cavité tympanique. — La cavité tympanique est une sorte de gouttière limitée par la bulle et dont le toit et la paroi interne supérieure sont formés par le rocher. Nous avons déjà dit comment la bulle est fixée au rocher; si on se reporte à nos descriptions (page 381) on voit que les points d'attache au rocher déterminent la formation de deux orifices de communication entre la cavité tympanique et l'extérieur (indépendamment de l'orifice tympanique fermé par la membrane du tympan). L'un de ces orifices est circonscrit par les deux pédicules postérieurs qui s'unissent en une surface articulaire pour la région mastoïdienne. En raison de sa situation (fig. 3, p. 381, *s*) nous désignerons cet orifice sous le nom d'orifice postérieur. Le second orifice est situé en dedans de

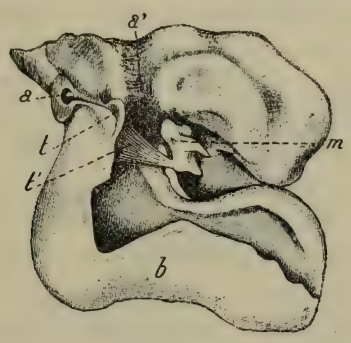

Fig. 4. — Os pétrotympanique du Dauphin, la paroi externe de la bulle enlevée. *a*, conduit auditif externe; *a'*, sillon du sinus supérieur; *b*, bulle; *m*, marteau en place; *t*, membrane tympanique et son ligament *t'*.

l'orifice tympanique; il en est séparé, comme nous l'avons dit, par l'apophyse sigmoïde s'appuyant sur une crête de la région mastoïdienne (Pl. IX, fig. XVI, *o*; et fig. 2, p. 380 *a'*); sa portion profonde est formée par une dépression à la jonction de la région mastoïdienne et du rocher. De là un orifice, ou mieux un conduit que nous désignerons en raison de ses rapports sous le nom de *pétro-tympanique* (*a'*, fig. 4).

En outre de ces deux orifices la cavité tympanique peut encore communiquer avec le dehors par la longue fente qui sépare les deux lèvres de la gouttière constituée par la bulle.

Par ces trois sortes d'ouvertures la cavité tympanique entre en continuité avec un système de grands sinus aériens, expansions de cette cavité et consécutivement de la trompe d'Eustache.

Trompe d'Eustache. — L'extrémité antérieure de la trompe d'Eus-

tache est infundibuliforme; son orifice est une fente longitudinale placée à la partie postérieure de la narine à 12 centimètres environ en arrière de l'évent, au niveau où la muqueuse cesse d'être pigmentée. Cet orifice est entouré de nombreux cryptes au milieu desquels il paraît comme un crypte plus grand.

Une injection heureuse nous a permis de remplir à la fois la trompe d'Eustache, la cavité tympanique et ses diverticules; c'est cette préparation que nous allons décrire et dont nous figurons un schéma Pl. X, fig. I.

Le conduit de la trompe d'Eustache mesure environ 4 millimètres de diamètre; il s'appuie contre la paroi osseuse de la narine formée

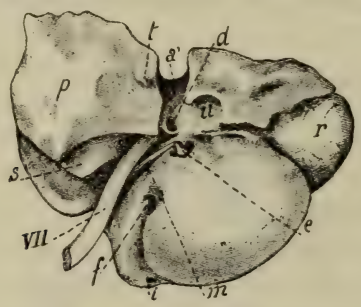

Fig. 5. — Dauphin vulgaire. — Surface inféro-externe du rocher, la bulle détachée. — *a'*, profond sillon occupé par le sinus supérieur. — *d*, fossette sur laquelle s'appuie l'enclume. — *e*, étrier. — *f*, fenêtre ronde. — *i*, orifice de l'aqueduc du limaçon. — *m*, muscle de l'étrier. — *p*, région mastoïdienne du rocher. — *r*, extrémité antérieure du rocher. — *s*, sillon occupé par le nerf facial *VII*, rejeté en bas dans la figure. — *t*, point d'attache du cercle tympanique. — *u*, fossette dans laquelle repose la tête du marteau.

à ce niveau par le ptérygoïde. A 2 centimètres de son orifice antérieur, la trompe dont la direction est oblique en dehors et en arrière passe dans une échancrure que forment le sphénoïde et le ptérygoïde. Sa paroi est alors soutenue par une épaisse lame fibreuse. En continuant son trajet en arrière, le conduit arrive à l'extrémité antérieure de la bulle.

Dans toute son étendue la muqueuse de la trompe est aréolée. En outre on voit sur sa paroi interne (Pl. IX, fig. XVII) une sorte de raphé fibreux longitudinal qui se prolonge jusqu'à la face inférieure du conduit et s'y soude lorsqu'il se rapproche de la bulle. Ce conduit se trouve ainsi divisé en deux parties, une externe (ouverte sur la figure), qui se termine en cul-de-sac un peu en avant de la bulle, et une interne présentant en dedans un orifice (Pl. IX, fig. XVII, *e*) aboutissant d'une part à l'extrémité de la bulle, et faisant commu-

niquer d'autre part la cavité de la trompe avec un vaste sac ou sinus aérien émanant de la cavité tympanique et dont nous parlerons dans un instant.

L'orifice en question mesure 1 centimètre de long sur 3 millimètres de large; il est placé de telle sorte que la trompe par son intermédiaire s'abouche à plein canal à la fois avec la cavité tympanique et avec le sac aérien.

Sacs ou sinus aériens. — La cavité tympanique se prolonge en dehors de la bulle dans un certain nombre de sinus membraneux ou sacs aériens dont nous allons donner la description.

C'est d'abord le sinus dont nous venons de parler et que nous désignerons sous le nom de *sac antérieur* (Pl. IX, fig. XVII, *a*, et Pl. X, fig. I *a*, *a*). Il est formé d'une paroi fibreuse tapissée intérieurement par un prolongement de la muqueuse de la cavité tympanique avec laquelleil s'abouche largement par la partie de l'ouverture béante de la bulle que laissent entre elles les lèvres de celle-ci depuis son extrémité antérieure jusqu'à l'apophyse conique antérieure par laquelle elle se soude au périotique.

Ce sac antérieur est énorme. Il s'étend sur toute la paroi inférieure du crâne sise en avant de l'apophyse falciforme du temporal (voir première partie, page 197) et ne ménage que la fosse temporale et l'orbite; mais il entoure tous les orifices des nerfs crâniens (trou ovale, trou optique) et remplit toutes les anfractuosités qu'offrent les os, anfractuosités très nombreuses dans la région frontale anté-orbitaire. Il se prolonge ainsi jusque dans la profonde gouttière creusée à la face inférieure du maxillaire et en occupe toute l'étendue, c'est-à-dire qu'il arrive jusque vers le milieu du rostre.

En outre le sac antérieur offre un vaste diverticulum (Pl. X, fig. I *pt*) qui remplit la profonde fosse que le palatin et le ptérygoïde forment en se repliant au-dessous du sphénoïde; il passe ainsi au-dessous de la trompe d'Eustache qu'il cache dans toute la partie de son trajet à travers cette fosse. Nous donnerons à ce diverticulum le nom de *sac ptérygoïdien*.

Enfin le sac antérieur communique en arrière avec l'espace vide que laisse le périotique entre sa surface et les os du crâne, grande fosse que nous avons décrite (première partie, p. 197). Cette fosse, limitée en dedans par la haute crête que forme l'occipital basilaire, en haut par la dure-mère qui la sépare de la cavité crânienne, contient la bulle et le rocher. Le sac fibreux qui la tapisse et qui est

continu avec le sac antérieur peut prendre en raison de ses rapports le nom de *sac péribullaire* (Pl. IX, fig. XVII, *b*, et Pl. X, fig. I, *b*). Il ne s'étend pas toutefois à la face inféro-externe de la bulle qui est couverte à ce niveau d'une épaisse couche de tissu fibreux.

En dehors des deux derniers sacs susdits qui sont en réalité des diverticules du sac antérieur et qui communiquent avec la cavité tympanique par son intermédiaire, il existe encore deux autres sacs aériens qui ont avec cette cavité leur abouchement propre.

Ce sont : 1° *un sac postérieur*; 2° *un sac moyen.*

Le *sac postérieur* communique avec la cavité tympanique par l'orifice postérieur de la bulle (voir page 385). Il occupe toute la concavité dont est creusée l'apophyse paraoccipitale (Pl. X, fig. I, *c*), concavité doublée d'un épais cartilage. Un fort coussinet de graisse l'enveloppe en bas et en arrière.

Le *sac moyen* est en communication avec la cavité tympanique par l'orifice pétro-tympanique (voir page 385 et Pl. X, fig. I, *m*). Il s'étale sous la surface concave de l'apophyse zygomatique en dedans et en arrière de la surface glénoïde. Il se prolonge dans la gouttière que nous avons signalée à ce niveau, et le bord postérieur tranchant et concave de l'apophyse falciforme (*f*) lui sert de limite antérieure. Le sac moyen paraît être en communication en dehors à la fois avec le sac antérieur et avec le sac péribullaire.

Tous les sacs aériens que nous venons de décrire se font remarquer par la présence de nombreux trabécules qui divisent leur cavité en aréoles compliquées. Des vaisseaux et spécialement des veines forment sur ces trabécules des *rete* d'une grande richesse. De la paroi supérieure du grand sac antérieur, on voit en outre s'élever un épais et haut repli de la muqueuse, aréolé et très vasculaire, qui gagne l'orifice antérieur de la bulle par lequel il pénètre dans la cavité tympanique. Ce repli, réduit à un cordon à peu près cylindrique quand il entre dans cette cavité, s'y développe en une masse spongieuse, irrégulière et arquée qui traverse la bulle dans toute sa longueur; elle s'attache par son bord concave à l'apophyse antérieure de la lèvre externe de la bulle, puis au corps du marteau près du tubercule où s'insère le ligament de la membrane du tympan; enfin elle se termine par une extrémité élargie près de la fenêtre ronde en se fixant à la base de l'apophyse mastoïde (Pl. X, fig. VI, *n*).

Les rapports de cette masse spongieuse avec le marteau et avec

l'orifice antérieur de la bulle pouvaient faire supposer qu'il s'agissait d'un muscle du marteau; mais à l'examen microscopique nous n'avons pu trouver aucune trace de fibres musculaires. Nous avons alors pratiqué une injection des vaisseaux de la région chez un fœtus de Dauphin de 1 m. 10 de long, et voici ce que nous avons observé :

Carotide interne. — La carotide interne, accompagnée de la veine jugulaire, passe dans l'encoche profonde qui, en arrière du crâne, sépare l'occipital basilaire de la région mastoïdienne (Pl. X, fig. II). Elle pénètre alors dans la cavité tympanique en s'engageant dans l'espace que limite en arrière de celle-ci la lèvre interne de la bulle et le sillon qui sépare le promontoire du reste du rocher. Dans cette première partie de son trajet la carotide interne est tout à fait voisine du nerf facial.

Dans la cavité tympanique *elle occupe l'axe de l'organe spongieux décrit ci-dessus*, et ne mesure pas moins de 3 millimètres de diamètre. Son trajet est flexueux; elle décrit d'abord une courbe à convexité supérieure très prononcée, puis une courbe à convexité inférieure et se dirige finalement vers l'extrémité antérieure de la cavité tympanique. Elle sort par cette extrémité et pénètre dans le grand sac aérien antérieur qu'elle ne fait d'ailleurs que traverser obliquement, de bas en haut et un peu d'arrière en avant pour s'engager aussitôt dans l'orifice carotidien du crâne.

Dans son passage à travers la cavité tympanique l'artère carotide interne est enveloppée d'un volumineux plexus veineux dont les rameaux variqueux ont jusqu'à 1 millimètre et 1 mm. 5 de diamètre. C'est ce plexus mélangé à du tissu fibreux qui forme l'organe énigmatique spongieux que nous avons décrit plus haut; il est tellement riche que lorsque l'injection remplit tous les vaisseaux le volume de l'organe comble presque entièrement la cavité de la bulle.

La varicosité de ce plexus veineux et le grand diamètre de ses vaisseaux nous conduisent à penser que l'organe qu'ils forment en majeure partie est un organe érectile enveloppant la carotide interne. Dans tous les sacs aériens dépendants de la cavité tympanique, il existe de semblables plexus veineux qui offrent les mêmes caractères d'organes érectiles; ces sacs ont leurs parois rapprochées quand on les examine chez l'animal mort, mais l'injection de leur cavité montre qu'ils peuvent prendre un certain volume et il est probable qu'ils ont ce volume dans l'état de vie lorsqu'ils sont

remplis d'air comme la cavité tympanique avec laquelle ils sont en communication. Nous dirons plus loin ce que nous pensons du rôle psysiologique de ces sacs aériens et des plexus veineux érectiles qui les parcourent.

Parois de la cavité tympanique. — Ce que nous avons dit de la bulle en décrivant le cadre tympanique nous dispense d'y insister de nouveau. Nous n'avons plus à décrire que la paroi interne et supérieure de la cavité.

Cette paroi est formée par le promontoire (Pl. X, fig. VI) en dedans et par la portion du rocher qui renferme les canaux demi-circulaires, en haut.

Le promontoire est une surface convexe, lisse, dont la moitié externe seulement répond à la cavité tympanique, la moitié interne faisant face à l'épais bourrelet osseux qui forme la lèvre interne de la bulle. A la limite externe du promontoire (Pl. X, fig. V, *e*) on aperçoit la fenêtre ovale et immédiatement en dehors une profonde gouttière dans laquelle passe le nerf facial en se dirigeant en dehors et en arrière. Cette gouttière (*g*) est surplombée par le rocher qui forme, en s'unissant au promontoire, un angle rentrant dans lequel sont logés les osselets. Immédiatement au-dessus de la fenêtre ovale le bord du rocher présente une petite cupule saillante (fig. 5, *d*, p. 386) destinée à recevoir la courte branche de l'enclume [1]. Plus en avant le rocher porte une dépression (fig. 5, *u*, p. 386), dans laquelle repose la tête du marteau.

Osselets de l'ouïe. — Ils sont au nombre de trois (fig. 6, p. 391).

Le *marteau* est dépourvu de manche. Celui-ci paraît représenté par le ligament fibreux triangulaire fixé à la face inférieure de la membrane du tympan. Le col du marteau présente un petit tubercule sur lequel vient s'attacher ce ligament. La tête articulaire à double face convexe regarde en haut et en arrière. De la face antérieure du col part une forte apophyse triangulaire, arquée et très pointue, qu'on doit évidemment homologuer à l'apophyse grêle de Raw et qui vient en effet se placer dans une profonde rainure que la lèvre externe de la bulle présente à sa face interne, immédiatement en avant de l'apophyse sigmoïde.

1. Ce détail anatomique répond identiquement à la disposition que nous avons décrite chez le mouton, et il en est de même en réalité de presque toutes les parties de l'oreille. Aussi nous paraît-il difficile de nous rattacher à l'opinion des zoologistes qui révoquent en doute la parenté des cétacés et des mammifères terrestres.

Fréquemment nous avons trouvé l'apophyse grêle si profondément engagée dans cette rainure que nous avions quelque peine à dégager le marteau. Chez l'Hyperoodon rostratus, la soudure du marteau avec la bulle est même complète à ce niveau. De là chez les Cétodontes une immobilité plus ou moins absolue de cet osselet dont il faut tenir compte dans une comparaison avec les autres mammifères.

Quoi qu'il en soit, l'apophyse grêle nous apparait ici non seulement dans sa situation normale mais encore engagée, comme nous l'avons vu chez les cheiroptères, dans une sorte de gouttière du bord antérieur du cercle tympanal. C'est qu'en effet toute cette région de la bulle (apophyse sigmoïde, apophyse conique postérieure, rainure où loge l'apophyse grêle) répond au cercle tympanique des autres mammifères.



Fig. 6. — Dauphin, osselets de l'ouïe. — *A*, marteau et enclume droits, vus par la face inférieure et externe ; *B*, vus par la face supérieure et interne. — *C*, *C'*, étrier. — *a*, attache du muscle de l'étrier.

L'*enclume* est (fig. 6) formée d'un corps massif, arrondi, s'articulant par emboîtement avec le marteau et présentant deux branches : 1° une branche courte, cylindrique, grêle, qui partant de son bord supéro-interne va se fixer dans la cupule saillante au-dessus de la gouttière de Fallope; 2° une branche plus longue, bien que relativement courte et épaisse qui se courbe bientôt en dedans pour se poser sur l'étrier.

L'*étrier* est robuste et massif (fig. 6), avec une petite dépression parfois perforée, parfois pleine en son milieu. Il est ordinairement engagé d'une façon si solide dans la fosse de la fenêtre ovale qu'il est impossible de l'en retirer. Nous l'y avons parfois trouvé soudé.

Nous n'avons pas, en décrivant le promontoire, parlé de la fenêtre ronde, car son orifice n'est pas visible dans la cavité tympanique. Par une exagération du fait que nous avons signalé chez la chauve-souris, la fenêtre ronde est ici complètement hors de la cavité tym-

panique. Nous devons rappeler toutefois que les conséquences de cette situation ne peuvent être bien grandes, car la cavité tympanique est, nous l'avons vu, en continuité avec de vastes sacs aériens, et la fenêtre ronde s'ouvre précisément dans un de ceux-ci, dans le sac péribullaire.

Muscles des osselets. — Il n'existe pas de muscle du marteau. Par contre le muscle de l'étrier est très bien développé (Pl. X, fig. VI). Il occupe sa situation ordinaire. Inséré au bord postérieur du sommet de l'étrier, il se dirige en dedans et en arrière et vient s'attacher à la lèvre inférieure de la gouttière faciale, recouvert sur une partie de son trajet par le nerf.

B. Cachalot. — On trouvera les détails relatifs à l'anatomie de l'oreille du Cachalot dans la monographie de cet animal que nous publions en collaboration avec M. le professeur Pouchet, dans les « Nouvelles Archives du Museum ». Qu'il nous suffise de dire que dans sa forme générale l'oreille moyenne du Cachalot rappelle beaucoup celle du Dauphin et qu'il y existe en particulier de nombreux sacs aériens dont l'un est énorme et se trouve sur le trajet de la trompe d'Eustache [1].

C. Balœnoptera rostrata. — La cavité tympanique proprement dite est limitée par une bulle volumineuse dont nous avons décrit la situation à la base du crâne (1re partie, p. 200).

Bulle tympanique. — C'est un os enroulé, comme le dit Cuvier, à la façon d'une coquille de Bulle, et laissant entre ses deux lèvres un orifice qui occupe presque toute sa longueur. La bulle tympanique paraît atteindre très rapidement après la naissance ses dimensions définitives. Elle présente deux faces : une inféro-externe, bombée et marquée de saillies et d'enfoncements irréguliers; une supéro-interne plus lisse. Ces deux faces s'unissent à angle un peu saillant qui devient le bord interne de l'os, la fente ménagée entre les deux lèvres occupant le bord externe.

Les deux lèvres de la bulle sont très dissemblables. L'interne et

1. L'existence de ces sacs aériens, qu'on peut homologuer avec celui que possèdent le cheval et l'âne également sur le trajet de la trompe d'Eustache, vient à l'appui de l'idée que nous avons précédemment émise sur les rapports naturels qui existent entre les équidés et les cétacés (structure de l'appareil limbique de l'encéphale — corps hippomanes sur le cordon et les membranes fœtales — disposition des organes génito-urinaires, sacs aériens).

supérieure est extrêmement épaisse, comme le montre bien une coupe transversale (fig. 7) de l'os, mais cette épaisseur va diminuant vers l'extrémité antérieure de la bulle. Sa surface à peu près lisse est seulement marquée de légères stries qui partent de son bord et s'irradient sur la face supérieure de l'os.

La lèvre externe et inférieure est relativement mince (fig. 7, *e*); par contre elle est fort irrégulière et présente diverses particularités de configuration qui méritent une description et qui rappellent d'ailleurs dans leurs traits principaux ce qui s'observe chez le Dauphin.

Nous procéderons pour cette description, comme nous l'avons fait pour le Dauphin, en partant de l'extrémité antérieure.

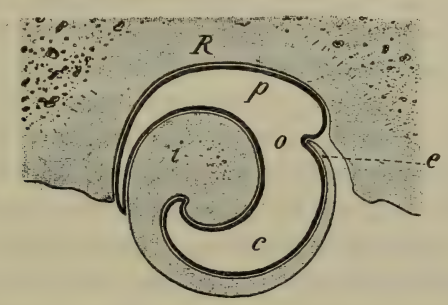

Fig. 7. — Coupe frontale de la bulle de Balœnoptera musculus. — *e*, lèvre externe; *i*, lèvre interne. — *c*, cavité de la bulle communiquant par *o* avec le sinus péribullaire *p*; *R*, rocher. — Le trait noir figure la muqueuse.

Dans sa moitié antérieure la lèvre externe est à peu près régulière, convexe dans ses deux premiers tiers, concave dans son dernier tiers. A l'union de ces deux parties s'élève une sorte de pédicule aplati large de 1 centimètre, haut de 0 cent. 5 environ, qui se soude avec l'apophyse antérieure du rocher qui surplombe à ce niveau. Ce pédicule répond évidemment à l'*apophyse antérieure* de la lèvre externe de la bulle du Dauphin.

La moitié postérieure de la lèvre externe de B. rostrata est entièrement occupée par deux éminences osseuses d'inégale hauteur et de forme différente (Pl. XI, fig. I, *pc*) qui répondent aux apophyses que j'ai désignées chez le Dauphin sous les noms d'*apophyse sigmoïde* et d'*apophyse conique postérieure*. Elles présentent en effet les mêmes rapports que chez ce Cétodonte et s'en rapprochent aussi morphologiquement.

La première (ap. sigmoïde) est une sorte d'auricule saillant de 1 centimètre, présentant une face concave dirigée en arrière et en

haut, et une face convexe dirigée en avant et en bas. Elle constitue une partie du cercle tympanique comme celle du Dauphin, qu'elle représente sous une forme un peu simplifiée. L'apophyse sigmoïde, à sa base, est limitée par un profond sillon oblique en avant et en dehors qui la sépare du reste de la surface inféro-externe de l'os, bombée à ce niveau.

L'apophyse conique postérieure est séparée de la précédente par une profonde scissure. Sa face externe est convexe, et elle participe avec l'apophyse sigmoïde à former le cercle tympanique.

Enfin, tout à fait à l'extrémité postérieure de l'ouverture de la bulle, on voit s'élever un pédicule aplati large de 1 cent. 5 environ, à cheval pour ainsi dire sur les deux lèvres de cette ouverture, mais principalement reporté vers la lèvre interne. Ce pédicule se soude à l'apophyse postérieure (portion mastoïde) du rocher. Ce deuxième pédicule est ainsi dans un plan tout à fait différent du pédicule antérieur (apophyse antérieure de la lèvre externe de la bulle). Tandis en effet que le pédicule antérieur est parallèle au grand axe de la bulle, le postérieur fait avec cet axe un angle de 45° environ, c'est-à-dire qu'il se place dans le même plan que l'axe de l'apophyse mastoïde qui est dirigée en arrière et en dehors. Dans les deux individus que nous examinons, le pédicule postérieur est unique, mais sur une bulle provenant d'un sujet capturé à Villefranche près Nice, on distingue très nettement que ce pédicule est formé de deux pédicules soudés savoir : 1° une partie postérieure, sorte de colonnette émise par l'extrémité postérieure de la bulle et qui s'unit au rocher par une suture très apparente; 2° une partie antérieure, seconde colonnette qui unit l'apophyse mastoïde à la lèvre externe de la bulle. Ces deux colonnettes sont réunies par un pont osseux, mais leurs saillies sont bien accusées. Elles rappellent donc de tous points les deux pédicules séparés par un orifice (orifice postérieur de la bulle) que nous avons décrits chez le Dauphin.

Quoi qu'il en soit, toute la partie de la surface du rocher qui répond à ce pédicule et le pédicule lui-même constituent du côté de l'orifice de la bulle une surface profondément excavée dont la courbe, lorsque l'os est en place à la face inférieure du crâne, se continue très exactement avec celle de la gouttière où repose le conduit auditif externe membraneux. Le bord supérieur de cette surface excavée fait une légère sailie et se contourne de manière à s'adapter exactement au bord inférieur de la susdite gouttière, de

sorte qu'il y a continuité parfaite entre les deux parties. Le pédicule est donc une portion du cercle tympanique au même titre que les apophyses sigmoïde et conique postérieure.

Ainsi, chez B. rostrata, comme chez le Dauphin, c'est vers l'extrémité postérieure de la bulle qu'aboutit le conduit auditif externe, et l'étude comparative de cette région montre une remarquable identité morphologique dans les deux genres. De même aussi il y a un rapprochement à établir entre le Dauphin et la Balœnoptère en ce qui concerne le mode d'attache de la bulle au périotique. Dans les deux cas la bulle est fixée au périotique en deux points, savoir : 1° en avant, par une apophyse (l'apophyse conique antérieure), à sommet proéminant dans la cavité tympanique, chez le Dauphin, plus volumineuse, et en forme de lame chez B. rostrata.

2° En arrière par deux colonnettes unies en un seul pédicule chez B. rostrata, séparées chez le Dauphin [1].

Membrane du tympan. — Le conduit auditif externe membraneux arrivé à l'orifice de la bulle que limitent les parties constituant le cercle tympanique (voir plus haut, page 393) pénètre dans cet orifice, et, arrivé à la base des apophyses sigmoïdes et conique, se réfléchit en s'épaississant considérablement pour former une sorte de long doigt de gant. Ce doigt de gant fait saillie dans le conduit auditif interne membraneux (Pl. X et XI, fig. II, III et IV, *t*), hors de la bulle avec laquelle il communique largement par sa base; c'est en réalité un diverticulum de la cavité tympanique, dont la paroi épaisse est en continuité par sa couche extérieure avec la paroi membraneuse du conduit auditif externe et par sa couche intérieure avec la muqueuse de la cavité tympanique. — La situation et les relations de ce long diverticulum ne peuvent laisser de doute sur sa véritable nature. Il doit être homologué à la membrane tympanique des autres mammifères; mais cette membrane, au lieu d'être plane ou un peu convexe du côté de la cavité de l'oreille moyenne, est transformée en un long cône obtus saillant dans la cavité du conduit auditif externe. Ce long cône chez le jeune individu que nous observons [2] n'a pas moins de 3 cent. 5 de long,

1. Ce n'est là d'ailleurs qu'une différence très secondaire; le cas rapporté plus haut le prouve ainsi que les faits que nous avons observés chez divers cétodontes tels que Hyperoodon et Globiceps, qui ont le pédicule postérieur unique comme la B. rostrata.

2. B. rostrata échouée sur la plage de Mimizan (1889-99), longue de 4 mètres, dont la tête mesure 0 m. 75 de longueur.

près de 2 centimètres de diamètre à sa base, c'est-à-dire au niveau du cercle tympanique et 7 millimètres au sommet.

Cette forme si singulière de la membrane du tympan se retrouve chez les autres Balœnoptères; nous aurons l'occasion d'y revenir à propos de nos observations sur B. musculus.

Cavité tympanique. Sinus aériens. — Pour nous rendre compte de la forme et de l'étendue de la cavité tympanique et de ses annexes, nous avons fait une injection d'une masse à la cire par l'orifice extérieur de la trompe d'Eustache. Puis l'injection solidifiée, nous avons scié horizontalement la bulle tympanique et enlevé toute sa paroi inférieure. Voici alors ce que la dissection nous a montré [1] (Pl. XI, fig. II).

Le conduit de la trompe d'Eustache, à peu près rectiligne et dirigé obliquement en arrière et en dehors, passe dans l'angle que forment le bord inférieur du sphénoïde et l'apophyse digitiforme du ptérygoïde. Il débouche alors dans le vaste sinus ptérygoïdien que nous avons précédemment décrit (1re partie, page 201) et que reproduit notre figure (Pl. X et XI, fig. I, III). Ce vaste sinus ovoïde doit donc être considéré comme une large dilatation de l'extrémité postérieure du canal eustachien. L'orifice de communication de ce canal est pourvu d'une valvule formée d'une languette membraneuse (Pl. XI, fig. III, *l*) pendant de son bord supérieur, et au voisinage de cet orifice le tissu fibreux dense qui recouvre la face inférieure du crâne à ce niveau et ferme en bas le sinus ptérygoïdien, est creusé de nombreuses lacunes que nous trouvons remplies par l'injection et qui dépendent par suite de la trompe d'Eustache.

L'injection a rempli en même temps le vaste sinus ptérygoïde et la cavité tympanique proprement dite. Ces deux cavités en effet communiquent largement par l'orifice antérieur de la bulle ou, pour mieux dire, par l'extrémité antérieure de la longue ouverture ménagée entre les deux lèvres de la bulle (voir page 392). Les rapports du sinus ptérygoïdien avec la trompe d'Eustache d'une part et avec la cavité tympanique d'autre part, nous montrent que ce sinus doit être homologué au diverticulum ptérygoïdien du sinus antérieur que nous avons décrit chez le Dauphin (page 387).

1. Nous reproduisons la photographie de cette préparation, bien qu'elle puisse paraître fort confuse à ceux qui ne sont point exercés à la lecture des photographies; mais nous rappelons que l'usage de la loupe, en donnant beaucoup de relief, permet d'observer d'excellents détails que le dessin ne saurait reproduire avec autant de vérité.

Ce n'est pas tout, de la cavité tympanique l'injection est passée dans trois autres sinus, savoir : 1° une grande cavité qui répond à toute la surface supérieure et interne de la bulle et ne ménage que sa face inférieure; nous le désignons sous le nom de *sinus péribullaire*; 2° un petit diverticule situé à l'extrémité postérieure de la bulle dans la gouttière du bord inférieur de l'occipital latéral; c'est donc un *sinus postérieur*; 3° enfin dans le diverticulum conique en doigt de gant que nous avons décrit comme membrane du tympan (voir notre fig. II, Pl. XI).

Pour les deux premiers de ces sinus leurs rapports indiquent suffisamment qu'ils répondent aux sinus que nous avons respectivement décrits sous les mêmes noms chez le Dauphin. Quant au 3e sinus que la matière à injection a rempli, nous le considérons en raison de sa situation comme homologue du *sinus moyen* du Dauphin (voir page 388); mais chez le Dauphin le sinus moyen est complètement séparé de la membrane du tympan et du conduit auditif externe par le pont osseux que forme l'apophyse sigmoïde rejoignant l'apophyse mastoïdienne, tandis que ce pont n'existe pas chez B. rostrata, puisque l'apophyse sigmoïde plus courte n'atteint pas l'apophyse mastoïdienne; la membrane tympanique et le sinus en question entrent dès lors immédiatement en rapport. Ainsi peut s'expliquer la conformation si singulière de la membrane du tympan chez la Balœnoptère; il semble probable que la paroi interne et supérieure seulement du doigt de gant qui la représente lui appartient en propre; elle se trouverait ainsi ramenée à une membrane très obliquement placée dans le conduit auditif externe. Tout le reste de la paroi du doigt de gant appartiendrait au sinus moyen.

Pour en finir avec la cavité tympanique il me reste à dire deux mots de la partie de cette cavité qui est formée par la bulle. Lorsque la paroi inférieure eut été enlevée, comme je l'ai dit plus haut, je poussai plus loin la préparation et je parvins à extraire complètement la bulle osseuse, en laissant en place l'injection qui était solidifiée et me donnait un moule exact de la cavité tympanique. Je n'ai malheureusement pas pu conserver ce moule qui s'est accidentellement brisé; on comprendra par la description suivante combien il était fragile; la photographie reproduite (Pl. XI, fig. II) en montre la face inférieure. Ce moule avait la forme d'un champignon réniforme à hile externe. Sa surface inférieure convexe était finement

réticulée, reproduisant les réticulations de la face interne de l'os tympanique à ce niveau. Sa surface supérieure était profondément concave, ce qui se comprend puisqu'elle se moulait sur l'énorme lèvre supéro-interne, convexe, de la bulle. Le moule de la cavité tympanique était donc une sorte de chapeau de champignon; le pied de ce champignon était constitué par une mince lame de cire ayant comme épaisseur l'écart entre les deux lèvres de la bulle et s'étendant ainsi sur toute la longueur du bord externe de la face convexe du chapeau. Le peu d'épaisseur (2 cent. 1/2 environ) de ce pédicule explique qu'il se soit facilement brisé; en tout cas il mettait en communication le chapeau avec la cire qui remplissait le grand sinus péribullaire ainsi que les sinus ptérygoïdien et postérieur.

Parois de la cavité tympanique. — Nous avons décrit la bulle qui forme toute la partie inférieure de la cavité tympanique; il ne nous reste qu'à décrire la paroi supérieure et interne de cette cavité représentée par la face inférieure du rocher.

Cette paroi est en grande partie constituée par le promontoire (Pl. X, fig. III et IV) qui fait saillie en arrière sous forme d'une masse ovoïde, où se distinguent facilement en dehors et en avant (*e*) la fenêtre ovale occupée par l'étrier, et en arrière et en dedans la fenêtre ronde (*f*).

Dans l'angle que forme cette partie du rocher avec le bord externe de la bulle se trouve logée la chaîne des osselets (Pl. X, fig. IV), dès lors dans la même situation que chez le Dauphin. La muqueuse de la cavité tympanique recouvre cette chaîne, de même qu'elle se prolonge dans les divers sinus que nous avons décrits plus haut. En avant du promontoire elle présente un repli élevé (*p*) qui s'attache au marteau et à l'enclume en arrière, et qui se dirige obliquement en dedans et en avant, formant comme un repli valvulaire séparant la cavité tympanique du sinus ptérygoïde. J'avais pensé tout d'abord que ce repli, très riche en vaisseaux, pouvait être comparé à celui qui chez le Dauphin enveloppe l'artère carotide dans son trajet à travers la caisse. Il se peut qu'il joue le même rôle que nous avons cru pouvoir assigner à ce dernier, mais en tout cas il n'a pas les mêmes rapports avec la carotide qui passe plus en dedans et ne fait que lui envoyer des branches. A ce propos, je dois dire que les sinus chez la B. rostrata ne sont point pourvus au même degré des riches plexus vasculaires qui sont si développés chez le Dauphin.

Osselets de l'ouïe. Ligament du marteau. — Les osselets de l'ouïe sont, comme ceux du Dauphin, éloignés de la face interne de la membrane du tympan. Le marteau est rattaché à celle-ci par un ligament fibreux cylindrique ou un peu fusiforme long de près de 5 centimètres qui, partant du fond du sinus en doigt de gant, vient s'attacher à la tête du marteau près de son articulation avec l'enclume. (Le sinus ayant, comme nous l'avons dit, 3 cent. 5 de long, le marteau est donc à 1 cent. 5 de sa base.) Ce cordon fibreux, qui est évidemment homologue du plan fibreux triangulaire que nous avons décrit chez le Dauphin, s'attache à la paroi interne et supérieure du sinus en doigt de gant, dans toute sa longueur [1].

Le marteau n'a pas de manche; par contre, son apophyse grêle est très développée, falciforme, cachée dans le repli épais de la base du sinus en doigt de gant.

L'enclume est particulièrement massive. Sa courte apophyse est à peine apparente et se confond avec le corps de l'osselet, et même sa longue apophyse n'est qu'une épaisse saillie de l'extrémité supérieure du corps. Enfin l'étrier est soudé, ou tout au moins très intimement uni, à la fenêtre ovale. Aussi dans les pièces sèches, alors que la bulle et les osselets ont été enlevés, on retrouve encore l'étrier fixé dans la fenêtre ovale.

D. Baloenoptera musculus. *Bulle tympanique* (Pl. XI, fig. III).

Cet os se distingue, chez l'espèce en question, plus par sa taille que par sa forme. En effet, s'il est plus volumineux que chez B. rostrata, il présente d'autre part les mêmes détails de structure et de configuration que chez cette dernière espèce. La différence la plus notable se manifeste dans le mode d'attache de l'os au rocher. De même que chez B. rostrata la soudure se fait en deux points, savoir; en avant de l'apophyse sigmoïde de la lèvre externe, et à l'extrémité postérieure, mais chez B. musculus les pédicules sont beaucoup plus courts. En particulier la soudure antérieure se fait pour ainsi dire par union directe entre la lèvre externe de la bulle et l'apophyse antérieure du rocher sur une longueur de 3 centimètres environ.

1. Tout ce dispositif est assez différent de celui qui est figuré chez la baleine par E. Home. D'après cet anatomiste, chez la baleine la membrane tympanique aurait la forme d'une cloche et serait reliée au marteau par un plan fibreux triangulaire, comme chez le Dauphin. Ici, comme le montre notre figure, c'est un cordon fibreux cylindrique.

A l'extrémité postérieure, d'autre part, il existe bien un pédicule qui unit la bulle à l'apophyse mastoïdienne, mais il est très court et ne mesure pas plus de un demi-centimètre de hauteur. Il en résulte que chez B. musculus l'ensemble du rocher et de la bulle forme une masse beaucoup plus compacte que chez B. rostrata.

Membrane du tympan. (Pl. XI, fig. III, *t.*) — Je l'ai observée chez deux sujets et elle a été conservée en place avec la bulle et le rocher. Chez un individu de Saint-Jean de Monts [1] (Bretagne), long de 12 m. 50, le cul-de-sac digitiforme qui représente la membrane tympanique mesure 6 centimètres de longueur, avec un diamètre de 2 cent. 8 à son entrée dans la bulle. Chez un autre sujet échoué à Montalivet-les-Bains (Gironde) [2], et long de 13 m. 50, il mesure également 6 centimètres de long et un diamètre de 3 centimètres à son entrée dans la bulle.

B. musculus présentant pour les autres parties de l'oreille moyenne les mêmes dispositions anatomiques que B. rostrata, nous n'y reviendrons point.

Considérations générales sur les fonctions de l'oreille moyenne. Conclusions.

Avant d'exposer les considérations générales que nous paraissent entraîner nos recherches anatomiques sur les fonctions de l'oreille moyenne, nous croyons devoir reproduire quelques-unes des conclusions principales auxquelles Savart [3] avait été amené par ses mémorables expériences. Elles sont en effet parfaitement en accord avec les faits que nous avons enregistrés, et il nous a semblé que certaines d'entre elles, bien que très nettement posées par Savart, avaient été découvertes à nouveau plus récemment par des physiologistes étrangers.

« Quant à l'*étendue de la membrane du tympan*, dit Savart, il est probable qu'elle influe, dans les différentes espèces d'animaux, sur le nombre des sons qu'ils peuvent percevoir et en même temps sur *les limites où les sons commencent ou cessent pour eux d'être perceptibles.* Si cette mem-

1. Inscrit au catalogue du magasin du service de l'Anatomie comparée au Museum sous le n° 1887-1160.
2. 1889-403.
3. Savart, Recherches sur les usages de la membrane du tympan et de l'oreille externe, in Journ. de physiol. de Magendie, 1824, t. IV, p. 183.

brane, dans l'homme, était un peu moins étendue, il ne paraît pas douteux que, au lieu de commencer à entendre des sons qui résultent d'environ 30 vibrations par seconde, nous ne pourrions entendre que des sons plus élevés.

En effet, lorsqu'on cherche, au moyen d'un son très grave, à ébranler par influence, à travers l'air, une membrane d'un petit diamètre, on observe qu'elle fait des mouvements extrêmement faibles, tandis que si on l'ébranle ensuite au moyen de sons qui résultent d'un nombre de vibrations beaucoup plus grand, elle devient le siège de mouvements d'autant plus forts, que le son produit approche plus d'être à l'unisson avec celui qu'elle rendrait elle-même si on l'ébranlait directement. Ceci explique pourquoi les sons très graves font une impression si faible sur l'organe de l'ouïe, tandis qu'au contraire les sons très aigus en font une si désagréable et souvent si déchirante. Ainsi, *il paraît naturel de présumer que les animaux qui ont la membrane du tympan beaucoup plus étendue que celle de l'homme entendent des sons beaucoup plus graves que ceux qui résultent d'environ 30 vibrations par seconde, et au contraire qu'il doit y avoir des animaux qui n'entendront que des sons très aigus.*

Toutefois, il faut remarquer que l'étendue de la membrane n'est pas la seule circonstance à laquelle on doive avoir égard dans cette question. *Le changement d'épaisseur et l'élasticité* propre de la membrane, ainsi que son *degré de tension*, pourraient, quoique son étendue fût différente dans les diverses espèces d'animaux, la ramener à donner des résultats semblables.....

En résumé... 2° Il n'est pas nécessaire de supposer, comme on l'a fait jusqu'à présent, l'existence d'un mécanisme particulier pour amener continuellement la membrane du tympan à vibrer à l'unisson avec les corps qui agissent sur elle : il est clair qu'elle se trouve toujours dans des conditions qui la rendent apte à être influencée par un nombre quelconque de vibrations.

3° Que sa *tension* ne varie vraisemblablement que pour *augmenter ou diminuer l'amplitude* de ses excursions.....

4° Que les vibrations de la membrane se communiquent sans altération au labyrinthe, par le moyen des osselets, comme les vibrations de la table supérieure d'un instrument se communiquent à la table inférieure par le moyen de l'âme.

5° Que *les osselets ont encore pour fonction de modifier l'amplitude des excursions des parties vibrantes contenues dans le labyrinthe.*

6° Enfin que *la caisse du tambour sert vraisemblablement à entretenir près des ouvertures du labyrinthe et de la face interne de la membrane du tympan, un air dont les propriétés physiques soient constantes.* »

Nous allons appliquer ces principes de physique à nos recherches pour en tirer les conclusions relativement au rôle de l'oreille moyenne dans la faculté qu'ont certains animaux de percevoir plus

spécialement des sons graves ou des sons aigus. Remarquons tout d'abord que l'oreille moyenne chez les mammifères offre dans ses grandes lignes une remarquable uniformité de composition et de structure.

Cavité tympanique. — Chez tous les animaux que nous avons étudiés, il existe une bulle tympanique. Elle est largement ouverte et a la forme d'une cloche posée sur la face inférieure du rocher, chez les Cheiroptères, tandis qu'elle est au contraire repliée sur elle-même et presque fermée au-dessous du rocher chez les Cétacés. Le mouton nous présente un état intermédiaire, les lèvres de la bulle se rapprochant chez cet animal plus que chez les Cheiroptères et moins que chez les Cétacés.

Il est à remarquer d'autre part que c'est chez les chauves-souris insectivores que la bulle présente le plus grand volume relatif et qu'en même temps ces Cheiroptères sont dépourvus de toute cavité aérienne annexe, puisqu'ils n'ont même pas de cellules mastoïdiennes, la région mastoïdienne étant absolument rudimentaire. Le grand volume de la bulle chez eux paraît donc pouvoir être considéré comme compensant cette absence de cavités annexes qu'on voit représentées ailleurs par des cellules mastoïdiennes, et même chez le mouton par le sinus temporal et chez les Cétacés par les nombreux sinus aériens membraneux que nous avons décrits. Les Cheiroptères insectivores jouissant d'une grande acuité de l'ouïe, l'observation précédente nous conduit à poser en principe que *le grand développement des cavités aériennes annexes de la cavité tympanique n'est pas lié spécialement à l'acuité de l'ouïe* et que dès lors leur existence est entraînée, soit par des particularités de structure des parties voisines de l'oreille, soit par des conditions spéciales de milieu. Dès lors ces cavités et la bulle tympanique entre autres ne doivent pas être considérées comme des appareils de résonance, ainsi que l'ont laissé entendre divers physiologistes ou anatomistes (Hunter, Ev. Home, Esser, etc.). La solidité des parois de la bulle, sa forme rappelant plus ou moins celle d'un coquillage, ont évidemment fait naître cette idée, mais les faits ne la justifient pas [1]. La forme est extraordinairement variable, en réalité, et la solidité des parois est nécessaire pour

1. On remarquera encore que ces soi-disant appareils résonnateurs sont plus ou moins complètement enveloppés de parties molles qui ne doivent guère favoriser leur action.

obtenir rapidement l'équilibre de tension entre l'air que renferme la bulle et l'air extérieur. Savart avait donc raison de dire que la cavité tympanique a pour but d'entretenir, près des ouvertures du labyrinthe et de la face interne de la membrane du tympan, « un air dont les propriétés physiques soient constantes ». Ce qui veut dire aussi un air à la même pression que l'air extérieur, avec lequel la cavité est en communication par la trompe d'Eustache. En ce qui touche le but que nous nous proposons dans ces recherches, cette conclusion entraîne celle-ci : que *la cavité tympanique et les cavités annexes n'ont rien à voir avec la faculté que peut avoir un animal de percevoir des sons plus ou moins graves ou aigus.*

Je ne puis toutefois laisser cette question de côté sans tenter une explication au sujet des volumineux sinus aériens, si riches en vaisseaux, qu'on observe chez les Cétacés et que j'ai particulièrement décrits chez le Dauphin. Chez ces animaux ils paraissent bien destinés à pourvoir aux nombreux changements de pression qu'entraîne le mode de vie dans l'eau. Sous l'influence des fortes pressions qui se produisent quand l'animal plonge, les sacs, en grande partie membraneux, n'ont qu'une cavité virtuelle; leurs parois sont rapprochées et l'air qu'ils pouvaient contenir auparavant se trouve chassé dans la bulle dont les parois osseuses, très épaisses, ne s'affaissent pas; cet air, ainsi accumulé dans la bulle, y fait équilibre à la pression extérieure. Chez les Balœnoptères le sinus en doigt de gant, dont une partie au moins de la paroi représente la membrane du tympan, sera alors fortement tendu et proéminera dans la cavité du conduit auditif externe si l'air atteint une pression suffisante, sinon il s'enfoncera dans la bulle. Lorsqu'au contraire l'animal, remontant vers la surface, la pression extérieure diminue, le sang afflue dans les réseaux périphériques que contiennent les sinus aériens; il écarte les parois de ces sinus et les ouvre à l'expansion de l'air contenu dans la bulle, qui arrive ainsi à se mettre en équilibre avec la nouvelle pression extérieure.

L'explication que je propose paraît d'accord avec les données anatomiques; on remarquera, en tout cas, qu'un mécanisme quelconque permettant d'établir l'équilibre de pression des deux côtés de la membrane du tympan est nécessaire, car lorsque l'animal est dans l'eau la trompe d'Eustache ne peut fonctionner.

Membrane du tympan. — Cette membrane nous a présenté de

très grandes différences dans ses dimensions, et quelques particularités de forme. C'est chez le murin qu'elle est la plus petite (1 mill. 5 seulement de grand diamètre); chez le mouton au contraire elle est relativement énorme (12 millim. de grand diamètre); or les expériences de Savart ont établi que « l'étendue de la membrane du tympan influe sur les limites où les sons commencent ou cessent d'être perceptibles ». On sait d'autre part que les chauves-souris insectivores perçoivent des sons très aigus et que Körner (*Reil Arch.*, t. IX) a établi par des expériences que le mouton est particulièrement sensible aux sons graves. Les faits et l'expérimentation s'accordent donc à reconnaître une certaine part d'influence à la dimension de la membrane du tympan dans la faculté qu'ont les animaux de recueillir des sons graves ou aigus [1].

D'autre part on remarquera, en comparant les chiffres que nous avons donnés au cours de notre mémoire, que le diamètre de la fenêtre ovale est loin d'augmenter dans la même proportion que celui de la membrane du tympan, quand on passe du murin au mouton. Chez le premier, la fenêtre ovale a à peine 1 millim. de diamètre, chez le second elle n'est pas de 1 millim. 5. Or Helmoltz a démontré que la grande dimension de la membrane du tympan par rapport à la fenêtre ovale, chez l'homme, a pour but d'augmenter la force des vibrations reçues et transmises au labyrinthe (c'est l'application, pour ainsi dire, du principe de Pascal à la transmission des ondes sonores). Dans le cas du mouton cette force se trouve, en raison des dimensions considérables de la surface de la membrane du tympan, accrue dans une proportien plus grande que chez tous les autres animaux que nous avons étudiés, ce qui explique que chez cet animal des sons très graves et aussi de très faible intensité peuvent être transmis au labyrinthe. Ajoutons que la situation du marteau, appuyé tout entier sur la surface membraneuse, peut avoir aussi quelque influence sur cette transmission.

Pour ce qui est des Cétacés, la disposition de la membrane tympanique et ses rapports avec le marteau ne sont absolument pas comparables à ce qui s'observe chez les mammifères terrestres. Le tympan

1. Il est bien clair que nous entendons par là des sons graves ou aigus qui ne sont pas perçus par la majorité des animaux, car tous paraissent, dans une certaine limite, capables de percevoir des sons graves et aigus. Il y a, au delà des sons généralement perçus, des sons qui n'impressionnent pas une oreille de structure ordinaire, comme dans le spectre solaire des rayons que l'œil normal ne perçoit pas. C'est dans ces régions que se trouvent les sons perçus par des animaux spécialement favorisés.

est concave encore chez le Dauphin, mais il est fortement convexe chez les Balœnides, au point d'affecter chez les Balœnoptères la forme d'un long doigt de gant. Quand bien même chez ces derniers il faudrait voir dans ce doigt de gant l'union de deux parties, savoir : la paroi d'un sinus aérien annexe de l'oreille, et la membrane tympanique, il y a encore lieu d'observer combien épaisse est cette paroi tympanique. Si elle est appelée à vibrer, il ne semble pas que ce puisse être sous l'influence des mêmes lois qui régissent la vibration des lames minces. Il est vrai que cette épaisseur est nécessitée par les fortes pressions que doit acquérir l'air de la cavité tympanique quand l'animal plonge à de grandes profondeurs, mais dans l'état de forte tension où se trouve alors la membrane tympanique on sait, d'après les expériences de Favart, qu'elle ne peut vibrer que très difficilement et seulement avec de très petites amplitudes. Il résulterait de ces observations que le tympan perd plus ou moins chez ces animaux son rôle de membrane vibrante et qu'il fonctionne plutôt comme corps solide ne faisant qu'un avec la chaîne des osselets, à laquelle il est relié par un ligament rigide. Dès lors la chaîne des osselets n'a plus besoin d'avoir la mobilité qui caractérise ces diverses pièces chez les mammifères à membrane tympanique vibrante, et on ne s'étonnera plus de voir l'étrier le plus souvent soudé à la fenêtre ovale, et le marteau adhérant fortement à la bulle. En un mot l'oreille interne des Cétacés ne reçoit probablement que des vibrations solidiennes transmises soit par les os du crâne, soit par la chaîne solide que forme le tympan épais uni aux osselets par un ligament fibreux.

Fenêtre ronde. — Le rôle de la fenêtre ronde nous paraît ressortir très nettement des observations que nous avons faites. Nous pensons que la fenêtre ronde a pour but de permettre les vibrations du liquide de l'oreille interne. Si en effet cette ouverture n'existait pas, le liquide se trouvant renfermé dans une cavité à parois rigides (la substance osseuse du rocher), ne pourrait entrer en vibration. La fenêtre ronde, avec sa membrane obturatrice, donne au liquide du labyrinthe l'élasticité nécessaire. Dès lors les vibrations transmises par la chaîne des osselets peuvent se communiquer au liquide du labyrinthe qui, étant incompressible, ne vibrerait pas si en aucun point du labyrinthe il n'existait de paroi élastique.

Les particularités anatomiques suivantes me paraissent corroborer cette opinion :

1° La membrane de la fenêtre ronde n'est pourvue d'aucun appareil tenseur, à la façon du tympan et de la membrane de la fenêtre ovale. Elle n'en a d'ailleurs aucun besoin, car sa tension est réglée par celle de la membrane de la fenêtre ovale. Ses relations de fonction avec cette membrane sont par là même absolument démontrées.

2° Il convient de rappeler que nous avons trouvé la fenêtre ronde à la limite postérieure de la cavité tympanique chez les Cheiroptères et le mouton; en dehors même de la bulle chez les Cétacés. Cette situation semble bien indiquer que la membrane de la fenêtre ronde n'est point, comme l'a dit Treviranus, un tympan secondaire et qu'il ne sert pas, comme l'ont écrit quelques physiologistes, à transmettre au labyrinthe les vibrations de l'air de la cavité tympanique.

Somme toute, dans l'oreille moyenne, il semble que c'est plus spécialement à la membrane du tympan qu'est dévolue une action sur la faculté que présentent les divers animaux d'entendre des sons plus ou moins graves ou aigus, en raison de ses dimensions, d'une part, et du rapport de sa surface à celle de la membrane de la fenêtre ovale, d'autre part. Les autres parties de l'oreille moyenne ne paraissent pas en rapport direct avec cette propriété.

Notes bibliographiques.

Oreille moyenne.

1° **Cheiroptères.** — M. Maisonneuve (*Traité de l'ostéologie et de la myologie du Vespertilio murinus*, 1878) avait décrit, comme nous l'avons fait, l'apophyse styloïde embrassant la bulle à sa partie postérieure, mais il n'a pas vu le muscle stylo-mastoïdien que nous décrivons (page 367) et figurons (Pl. IX, fig. XI, *m*), et que nous n'avons d'ailleurs trouvé mentionné nulle part.

G. Hyrtl (*Vergl. Anat. Untersuch. über das Innere Gehörorgan*, Prague, 1845) dit que « la cavité tympanique chez les petites espèces de chauves-souris n'est pas limitée en dessous par une paroi osseuse et est plus ou moins ouverte selon que la bulle est plus large ou plus étroite ». Il paraît bien en être ainsi sur les crânes secs, mais sur des pièces fraîches on peut voir que la cavité tympanique est toujours fermée en dessous. Quand la paroi de la bulle, de nature osseuse ou de nature cartilagineuse, est de trop petite taille pour recouvrir toute la paroi interne de la cavité tympanique, elle est complétée par une lame de tissu fibreux, mais en réalité la cavité tympanique n'est pas ouverte en dessous.

Le même auteur signale avec raison le fait que nous relevons page 370,

à savoir que « le canal de Fallope est ouvert sur toute sa longueur ». Il ne parle, non plus qu'aucun autre auteur, à notre connaissance, de l'*os carotidien* que nous avons signalé dans notre première partie, p. 188. — Hyrtl décrit et figure les osselets. M. Gellé (*Leçons sur l'oreille*, 1881) appelle d'autre part l'attention sur l'allongement du manche du marteau et sur les petites dimensions de l'enclume. « On trouve par mensuration, dit M. Gellé, que la distance de l'extrémité du manche du marteau chez la chauve-souris est égale seulement au 1/5 du diamètre total de la cloison.... Plus on descend dans l'échelle animale, ajoute cet auteur, plus on trouve le manche du marteau allongé.... par contre l'enclume est raccourcie. »

Ruminants. — Nos documents bibliographiques au sujet de l'oreille moyenne du mouton n'offrent pas d'intérêt. Hyrtl (*loc. cit.*) dit bien que l'enclume est logée en entier dans l'arrière-cavité de la caisse, mais il ne signale, pas plus que les autres anatomistes, la particularité remarquable qu'offre cette cavité (voir notre description, page 377) d'être limitée extérieurement par une paroi membraneuse constituée par une expansion de la membrane du tympan.

Cétacés. 1° Dauphins. L'oreille des Dauphins a fait l'objet d'études assez nombreuses, mais généralement peu approfondies. La plus complète de ces descriptions et la plus exacte en ses détails, est celle de Hunter (*Structure and Œconomy of Whales, in Philosoph. Trans. London*, 1787).

Sinus aériens. — Hunter signale l'existence de nombreux sinus au voisinage de l'oreille; sinus « semblables aux cellules de l'apophyse mastoïde de l'homme, bien qu'ils ne soient pas osseux ». Owen (*Anatom. of Vertebrates*) figure l'abouchement de la trompe d'Eustache dans un tissu celluleux qui précède la bulle mais ne décrit pas les sinus. On sait l'erreur dans laquelle était tombé Breschet (*Aperçu descriptif de l'organe auditif du Marsouin, in Ann. des Sc. Natur.*, t. X, 2e série, 1838), qui avait pris les tissus membraneux en question pour « un prolongement du sinus caverneux entrant par l'orifice antérieur de la bulle pour occuper toute la partie interne de l'os tympanal, en sorte que la cavité tympanique n'est qu'une dépendance du sinus caverneux... Il résulte de là, ajoutait Breschet, que la cavité du tympan est constamment remplie de sang veineux, que les osselets sont baignés par ce sang qui doit transmettre les vibrations sonores... » De Blainville (*De l'organisation des animaux*, t. I, 1882) avait déjà dit : « La masse entière de l'appareil auditif (rocher et caisse compris) est logée au milieu d'un vaste sinus qui remplit le trou déchiré postérieur au-dessus comme en dessous. » Hyrtl (*loc. cit.*) fait remarquer que « si la cavité tympanique et les sinus voisins sont remplis de sang coagulé, c'est qu'il y a extravasation à la suite de fractures du crâne causées par les coups qu'on porte à la tête des Dauphins pour les tuer. » Hyrtl donne aussi une description assez détaillée des divers sinus de Delphinus tursio, qui semble bien répondre à la description plus complète que nous donnons (page 388) de

ceux du Dauphin ordinaire. Hyrtl conclut avec raison que ces sacs sont des prolongements de la muqueuse de la caisse tympanique. Les sinus ont été bien décrits également par Anderson [1] dans le Plataniste et l'Orcella (*Anat. and zoolog. Researches of the two Expeditions to western Yunnann*, Londres, 1878).

Bulle tympanique. — Bien qu'étudiée par un grand nombre d'auteurs, a bulle tympanique du Dauphin n'a fait l'objet d'aucune description complète. En particulier le mode de fixation de la membrane tympanique à la bulle est complètement négligé. F. Cuvier (*Hist. Nat. des Cétacés*, p. 82, 1836) se contente de dire que la membrane du tympan est tout à fait dépourvue de cadre. G. Cuvier est beaucoup plus exact lorsqu'il écrit (*Anat. C.*, t. III) : « Dans les Cétacés il n'y a point de cadre du tympan proprement dit, mais la caisse a trois apophyses qui en échancrent l'ouverture très irrégulièrement et lui donnent une figure à trois lobes. » Nous avons décrit avec soin (page 382) cette ouverture à trois lobes, que nous considérons en réalité comme le cercle tympanique proprement dit, cercle très nettement limité en dedans de la bulle (voir nos figures) où il forme un anneau saillant sur lequel s'insère la membrane du tympan. C'est donc à tort également que MM. Van Beneden et P. Gervais (*Ostéographie des Cétacés*) écrivent : chez les Marsouins et les Dauphins « c'est par deux points que la caisse auditive adhère au labyrinthe, et ces deux points sont séparés l'un de l'autre par l'ouverture tympanique *qui manque ici de cadre osseux.* »

Si les auteurs s'accordent à voir la membrane du tympan obturer l'orifice tympanique de la bulle (orifice formé ou non par un cadre tympanique), aucun d'eux n'a vu le sinus qui s'étend hors de la bulle en passant par une portion de cet orifice (notre sinus *moyen*) à moins que ce ne soit le sinus que Rapp décrit *en arrière de l'arc superciliaire.* Ce détail anatomique a cependant une grande importance, car sa connaissance nous permet de comprendre ce qu'est le soi-disant tympan convexe en dehors des Mysticètes dont nous reparlerons plus loin [2].

Contenu de la caisse tympanique. — Hunter signale dans la cavité tympanique l'existence d'un « plexus de vaisseaux fixé par un bord seulement et libre dans le reste de son étendue, à la façon du plexus choroïde dans les ventricules du cerveau ». Il s'agit ici évidemment du plexus veineux (érectile?) que nous avons vu envelopper l'artère carotide interne et qui communique avec les plexus vasculaires des sinus aériens. Il n'est fait mention de cet organe dans aucune des descriptions des auteurs.

1. Hunter et Anderson s'accordent pour comparer ces sinus avec les poches eustachiennes du cheval; nous profitons de cette observation pour rappeler encore une fois que plus on détaille l'anatomie des Cétacés plus on reconnait leurs affinités avec les Equidés.

2. Il se pourrait cependant que ce soit de ce sinus (*sinus moyen*) dont parle Hunter, lorsqu'il dit : « Un de ces sinus sortant de la caisse tout près de la membrane du tympan, après un court trajet dans la même direction, entre en communication avec de nombreuses cellules. »

Balænoptères. — Hunter (*loc. cit.*) a donné une très bonne description sans figures de la membrane tympanique de Balænoptera rostrata, qu'il dit « convexe et retournant en arrière dans le conduit auditif externe sur une longueur d'un pouce ».

Nous ne connaissons pas d'autre description de cet organe. Carte et Macalister (*Philos. Trans.*, 1868), en particulier dans leur étude anatomique de B. rostrata, n'en parlent pas. La forme convexe de la membrane tympanique n'est plus décrite que chez les vraies Baleines par Ev. Home, Buchanan, Owen, Gervais et Van Beneden. Ces derniers figurent (*Pl. VI, fig. 5 de l'Ostéographie*) le tympan en place chez B. mysticetus. Il est en forme de dé à coudre, beaucoup plus court par suite que chez les Balænoptères. Hyrtl (*loc. cit.*), qui n'a eu l'occasion que d'étudier des Cétodontes, doute fort de l'existence d'une telle membrane tympanique convexe; dont il ne parvient pas à s'expliquer la raison d'être. Nous avons exposé page 397 comment on doit envisager ce soi-disant tympan convexe; c'est en réalité un diverticule aérien, un sinus de la caisse qui emprunte à la membrane du tympan pour former une partie de sa paroi.

Everard Home (*Lect. of Comp. Anat.*, p. 260) dit que chez la Baleine « il n'y a pas de connexion entre la membrane du tympan et les osselets, *comme Hunter pensait que c'était le cas par cela même qu'il l'avait vu dans le Marsouin.* Le fait est, ajoute-t-il, qu'il n'y a aucune connexion entre la membrane du tympan et le marteau. » C'est cependant Hunter qui avait raison, comme le fit remarquer plus tard Rapp (*die Cetaccen*). Owen (*loc. cit.*) d'autre part a figuré l'oreille de balæna mysticetus avec un ligament triangulaire semblable à celui du Dauphin et répondant par sa base à la membrane du tympan et par son sommet au marteau; nous avons montré que chez les Balænoptères, le ligament qui existe également ne revêt pas la forme triangulaire, c'est un faisceau cylindrique partant de la portion du diverticule aérien répondant à la membrane du tympan, qui se détache comme nous le décrivons et figurons, pour aller se fixer au marteau. C'est ce que Hunter exprimait d'une façon d'ailleurs peu claire en disant : « One side (of the tympanum) being fixed to the malleus, similar to the tendinous process which goes from the inside of the membrana tympani in the others. » Si la figure de Owen est vraie (elle est empruntée, croyons-nous, à E. Home), les Baleines à ce point de vue se rapprocheraient des Cétodontes. Ev. Home signale également chez les Baleines vraies l'existence d'un plexus vasculaire comparable à celui que nous avons décrit chez B. rostrata et qui répond en même temps à celui de l'oreille moyenne du Dauphin et du Marsouin.

Explication des planches IX, X et XI.

Planche IX.

Fig. 1. — Préparation de l'oreille droite de Pteropus medius montrant la bulle *b*, avec le cercle tympanique *c* qu'on aperçoit après avoir coupé le conduit auditif externe dont on voit les anneaux cartilagineux *d* tirés en arrière et en dehors. — La langue *l* est rejetée à gauche; la parotide *p*, *p*, et les muscles et vaisseaux de la région ont été disséqués; l'épingle *e* est fichée dans l'orifice de la trompe d'Eustache.

Fig. 2. — Osselets de l'ouïe de Pteropus medius, vus par leur face externe : A, marteau; B, enclume; C, étrier.

Fig. 3. — Cercle tympanique osseux de Pt. medius, montrant le repli lancéolé de sa branche antérieure.

Fig. 4. — Osselets de l'ouïe du Murin (*Vespertilio murinus*). A, marteau; B, enclume; leurs surfaces articulaires réciproques sont mises en regard.

Fig. 5. — Préparation de l'oreille moyenne du Murin (*V. murinus*). *c*, portion du canal semi-circulaire externe; *e*, enclume; *h*, muscle du marteau; *m*, marteau; *p*, promontoire; *r*, fenêtre ronde; *s*, muscle de l'étrier; *t*, sillon de la trompe d'Eustache, VII, nerf facial, son trajet dans la chambre, moyenne.

Fig. 6. — Le cercle tympanique *a* et la membrane du tympan du Mouton vus par leur face interne. Le marteau *m* et l'enclume *e* ont été laissés en place; *m*, *m*, les 2 faisceaux du muscle du marteau; *l*, ligament fixant le marteau au temporal.

Fig. 7. — Dauphin vulgaire (*Eudelphinus delphis*). Préparation de la bulle dont on a enlevé la partie antérieure et le fond pour montrer le cercle tympanique par sa face interne. — Ce cercle est incomplet, comme il l'est d'ailleurs chez tous les mammifères; entre ses extrémités *h*, *h'*, la membrane tympanique se fixe au rocher *r*. *o*, section de la lèvre inférieure de la bulle; *p*, cavité de l'apophyse conique postérieure dont la marge *q* forme une partie du cercle tympanique; *s*, apophyse conique postérieure surplombant en partie l'orifice tympanique; *t*, sinus creusé à la base de l'apophyse sigmoïde, limité en dehors par une saillie arquée, *v*, contribuant à former le cadre tympanique; *x*, entrée du sinus supérieur; *z*, orifice tympanique.

Fig. 8. — Mouton. Préparation de l'oreille moyenne du mouton obtenue en enlevant la partie inférieure de la bulle; *a*, cercle tympanique saillant dans l'oreille moyenne; *b*, le promontoire et la fenêtre ronde; *c*, trompe d'Eustache; *d*, apophyse styloïde; *e*, orifice du conduit auditif externe;

m, muscle du marteau; *n*, bord sectionné de la bulle; *s*, section du sphénoïde.

Fig. 9. — Mouton. Face profonde de l'oreille moyenne et arrière-cavité avec les osselets en place. Le marteau *m'* avec son muscle *m*; l'enclume *g*, sous laquelle passe le facial VII. — Les Ve, IXe, XIe et XIIe paires nerveuses sont indiquées par leurs chiffres correspondants; les autres lettres comme dans la figure 8.

Fig. 10. — Roussette (*Pteropus medius*). Préparation de la paroi profonde de l'oreille moyenne; *a'*, sillon du bord du cadre tympanique dans lequel s'engage la branche grêle du marteau; *g*, gouttière occupée par le facial, relevé ici, et par le muscle de l'étrier, *t*.

Fig. 11. — Murin (*V. murinus*). Préparation de l'oreille; — *a*, *a'* a^2, cartilages du conduit auditif externe; — *b*, bulle; *c*, cercle tympanique; *d*, stylhyal; *m*, muscle stylo-mastoïdien.

Fig. 12. — Roussette. Préparation de l'arrière-cavité où l'on voit les osselets; le marteau *m* au milieu du cercle tympanique, mais sa tête occupant au-dessus de ce cercle une partie de l'arrière-cavité; l'enclume *c* avec son apophyse engagée dans une profonde encoche du temporal; VII, nerf facial.

Fig. 13. — Mouton. Préparation de la paroi profonde de l'oreille moyenne, réduite aux surfaces osseuses et aux orifices; *o*, fenêtre ovale; *p*, promontoire; *r*, fenêtre ronde; *g*, gouttière du facial, dont on voit en *m* l'orifice de pénétration dans l'oreille moyenne.

Fig. 14. — Mouton. Osselets de l'ouïe très grossis. A, marteau vu par sa face supérieure; B, enclume; C, étrier et son muscle.

Fig. 15. — Dauphin (*Eudelph. delphis*). Cadre tympanique et membrane du tympan, en place, vue par sa face interne; *a*, la membrane tympanique; *b*, son ligament triangulaire; *c*, sommet de l'apophyse sigmoïde; *d*, apophyse conique postérieure; *e*, conduit auditif externe. Cette préparation est obtenue en ne conservant de la bulle que la portion de sa lèvre externe qui délimite le cadre du tympan.

Fig. 16. — Dauphin. Vue de l'orifice tympanique de la bulle; on n'a conservé de celle-ci que la portion de sa lèvre externe qui délimite l'orifice en question et la portion du rocher *r* qui participe à cette délimitation. L'apophyse sigmoïde *c* vient reposer sur le rocher et sépare de l'orifice tympanique *t* un autre orifice *o* par lequel le sinus moyen est en communiation avec la bulle; *d*, apophyse conique postérieure.

Fig. 17. — Tête de Dauphin, vue latérale inférieure. — Les sinus sont ouverts, ainsi que la bulle; *a*, sinus antérieur montrant les trabécules dont sa surface interne est pourvue; *b*, sinus péribullaire; *c*, sinus postérieur; *d*, partie terminale de la trompe d'Eustache; *e*, l'orifice par lequel elle communique directement avec le sac antérieur; une soie *f* montre qu'elle débouche en outre dans la bulle *g*; *h*, orifice de l'extrémité posté-

rieure de la bulle qui donne issue au sinus postérieur; *i*, conduit auditif externe; *p*, veine jugulaire; VII, nerf facial à sa sortie de l'oreille; il est relevé dans la préparation contre le conduit auditif externe.

Planche X.

Fig. 1. — Crâne de Dauphin sur lequel l'emplacement occupé par les sinus aériens est marqué de stries; *a*, *a*, *a*, sinus antérieur; *b*, sinus péribullaire; *c*, sinus postérieur; *d*, trompe d'Eustache passant sous le diverticule pterygoïdien *pt* du sinus antérieur; *f*, apophyse falciforme dont le bord saillant sépare l'extrémité postérieure du sinus antérieur du sinus moyen *m*, qu'on voit sortir de la bulle *t*, en dedans de l'orifice tympanique *n*.

Fig. 2. — Tête de jeune Dauphin avec injection de la carotide *c* et de la jugulaire. La bulle *b* est ouverte à sa face inféro-externe et montre la carotide interne enveloppée d'un riche plexus *p*; *e*, conduit auditif externe.

Fig. 3. — Balœnoptera rostrata. Oreille moyenne, préparation obtenue en enlevant toute la bulle, sauf sa partie externe *b*; on voit alors que l'oreille moyenne, en avant, est en large communication avec un grand sinus, le sinus ptérygoïdien *pt*, excavation creusée dans le ptérygoïde. C'est au bord antérieur de ce sinus que se trouve l'orifice terminal *d* de la trompe d'Eustache, dans lequel une sonde est apparente qui relève une languette membraneuse *l* jouant le rôle de valvule.

Dans l'oreille moyenne dont la muqueuse est conservée en place, on voit : *e*, l'étrier; *f*, la fenêtre ronde; *m*, le marteau; *n*, son ligament qui s'enfonce dans l'orifice *o* du sinus en doigt de gant, appelé membrane tympanique, dont on aperçoit en *t* l'extrémité convexe placée dans le conduit auditif externe *c*; *p*, plexus carotidiens.

Fig. 4. — Même préparation, mais la muqueuse de l'oreille moyenne a été enlevée et le sinus en doigt de gant est ouvert dans toute sa longueur — mêmes lettres que dans la figure précédente; *q*, condyle de l'occipital; *s*, temporal.

Fig. 5. — Rocher du Dauphin, avec les osselets en place; *a*, marteau; *a'*, saillie sur laquelle se fixe son ligament; *b*, enclume; *c*, étrier; *d*, promontoire; *e*, fenêtre ronde; *f*, portion mastoïdienne du rocher; *g*, surface de soudure de la bulle au rocher; *m*, gouttière du sinus moyen; *g*, gouttière de Fallope.

Fig. 6. — Dauphin. Préparation de l'oreille moyenne après ablation de la bulle, dont on n'a conservé que l'extrémité antérieure *k* et la portion de la lèvre externe formant le cercle tympanique. *a*, attache du plexus carotidien au marteau et à la bulle; *b*, trompe d'Eustache, les flèches indiquent ses communications d'une part avec le sinus antérieur et d'autre part avec la bulle; *c*, artère carotide interne; *e*, conduit auditif externe; *l*, ligament du marteau *m*; *n*, plexus carotidien; *o*,

enclume; *p*, promontoire; *q*, apophyse conique postérieure; *r*, rocher; *s*, apophyse sigmoïde; *t*, étrier et son muscle; *v*, apophyse conique antérieure.

Planche XI.

Fig. 1. — Région auditive gauche de la face inférieure du crâne de Balœnoptera rostrata, montrant le cadre tympanique avec ses apophyses conique *c* et postérieure *p*, en regard du conduit auditif externe osseux *e*, que limite partiellement en arrière l'apophyse postérieure ou région mastoïdienne *m* du rocher; *f*, l'apophyse falciforme du temporal délimitant ici le trou ovale; *pt*, le ptérygoïdien, et *q*, le sinus ptérygoïde.

Fig. 2. — Reproduction d'une préparation faite sur une jeune Bal. rostrata. Les cavités de l'oreille moyenne, savoir la cavité tympanique *d*, les sinus ptérygoïdien et péribullaire *q*, le sinus en doigt de gant *s*, avaient été injectés par la trompe d'Eustache dont on voit en *o* le débouché dans le sinus ptérygoïdien; l'injection solidifiable par refroidissement donna, lorsque la bulle osseuse eut été enlevée, le moule de tous ces sinus aériens. Ce sont ces moules que reproduit la photographie; la même préparation laisse voir le sinus en doigt de gant, membrane tympanique des auteurs, dans sa véritable forme et sa position, engagé dans le conduit auditif externe *e* dont la paroi a été fendue.

Cette figure est à un grossissement plus fort que les figures 1 et 3.

Fig. 3. — Os de l'oreille de Balœnoptera musculus (1889-403) [1] montrant la membrane tympanique *t* en doigt de gant; *r*, rocher; *a*, apophyse antérieure du rocher; les autres lettres comme fig. 1.

1. Il s'agit d'un spécimen long de 14 mètres environ jeté à la côte à Montalivet-les-Bains (Gironde).

EFFETS PRODUITS SUR LES ANIMAUX

PAR LA

COMPRESSION ET LA DÉCOMPRESSION

Par Gustave PHILIPPON
Docteur ès sciences naturelles.

(*Suite* [1].)

II. — APPAREILS EMPLOYÉS

SOMMAIRE : *Appareil à décompression instantanée. — Appareils pour l'observation de petits animaux placés in vitro.*

A. — Appareil à décompression instantanée.

§ 1. — Au début de mes recherches, j'ai employé deux appareils qui se trouvaient au laboratoire de physiologie générale du Muséum.

Le premier était un récipient clos, dont la capacité permettait de recevoir des chiens de taille moyenne, le second un vase de verre ayant la forme et le volume d'un appareil à eau de Seltz; dans ce dernier, les animaux de petite taille pouvaient être vus du dehors, pendant les expériences.

C'est dans le premier de ces deux récipients que mon maître, M. le Dr N. Gréhant, avait au cours de ses leçons répété quelques expériences de Paul Bert, sous les yeux du public. — Le second appareil avait servi au Dr Moreau, dans ses expériences sur la vessie natatoire des poissons.

Bien qu'il fût construit pour résister à dix ou douze atmosphères,

1. Voir le n° de mai-juin.

je ne pouvais obtenir, dans le grand récipient, des pressions supérieures à 8 atmosphères; je cherchais alors le moyen de me procurer une compensation en le rendant capable de produire une décompression plus rapide, espérant obtenir ainsi des effets ana-

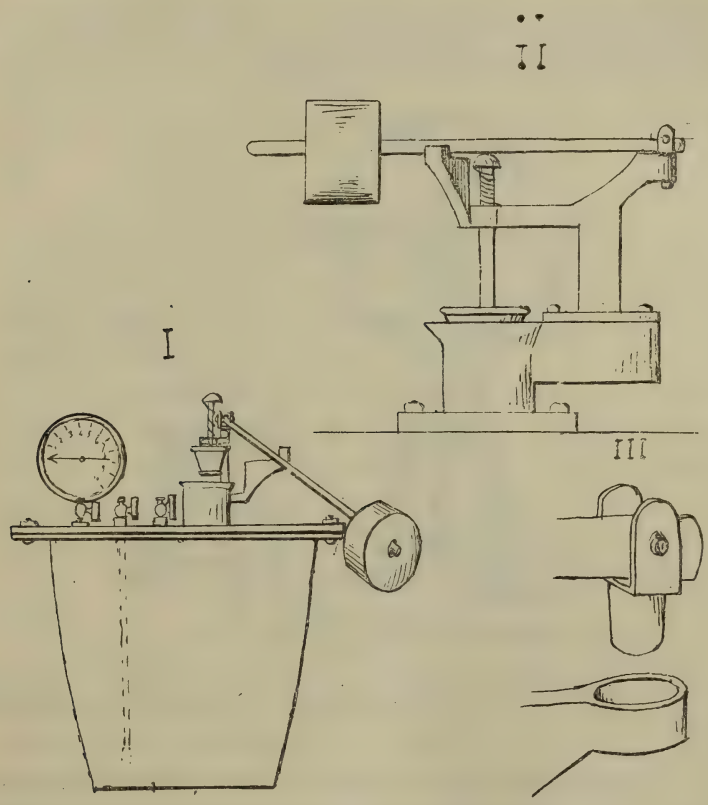

Fig. 11. — Appareil permettant une décompression brusque très rapide comparable en vitesse à celle d'une explosion. — I, ensemble de l'appareil (récipient, son couvercle boulonné, soupape de grande dimension, lévier mobile horizontalement et verticalement, manomètre et robinets). — II, levier tenant la grande soupape fermée et appui du levier, dans le cas où la soupape est librement ouverte. — III, pivot sur lequel tourne le levier quand il cesse de peser sur la tête de la soupape.

logues à ceux que des appareils plus puissants, mais à décompression plus lente, avaient fournis ailleurs.

Les résultats que je souhaitais obtenir n'avaient-ils pas été réalisés une fois par Paul Bert, dans l'expérience où, par suite d'une explosion, l'animal soumis à la pression de neuf atmosphères et demie avait été instantanément ramené à la pression ordinaire ? (Expérience XLVIII, déjà citée p. 315.)

Je transformai alors l'appareil du laboratoire ainsi que je l'indique dans le paragraphe suivant, et les résultats consignés dans la suite du présent travail prouvent que mes prévisions étaient fondées.

§ 2. *Description de l'appareil à décompression instantanée.* — Cet appareil se compose d'une chaudière de 23 litres, pouvant



Fig. 12. — Récipient de bronze permettant la décompression lente ou la décompression brusque à volonté. — Il est en communication avec la pompe aspirante et foulante de M. Golaz.

être hermétiquement close au moyen d'un couvercle fortement boulonné. Au travers du couvercle sont pratiquées quatre ouvertures. Trois d'entre elles sont chacune pourvues d'un robinet, la quatrième est un corps de pompe dans lequel s'engage une soupape analogue aux soupapes dites *de sûreté*, très semblable à la soupape de la marmite de Papin (fig. 11 et 12).

Le premier robinet est réduit à son ajutage même. Il est destiné à mettre le récipient en communication avec la pompe qui y foule le gaz.

L'ajutage du second robinet se prolonge, sous forme tubulaire, jusqu'au fond du récipient, de sorte que les gaz qui pénètrent par le robinet précédent ne peuvent sortir du récipient qu'après y avoir pénétré jusqu'au fond.

Le troisième ajutage porte, extérieurement, un manomètre de Bourdon, indiquant, à tout instant, la pression à laquelle se trouve le gaz contenu dans l'appareil.

La soupape constitue la partie la plus importante de l'appareil. Son orifice est un corps de pompe vertical, ayant 5 centimètres de diamètre, dans lequel s'engage le piston faisant fonction d'une soupape qui se soulève de bas en haut. Ce piston a la forme d'un tronc de cône; il est fait de cuir pressé entre deux disques métalliques; sa section transversale moyenne est égale à celle du corps de pompe. Sa tige joue verticalement dans un guide annulaire exactement situé au-dessus du corps de pompe; elle est entourée d'un ressort à boudin, disposé de telle façon qu'à la pression ordinaire, il tienne le piston soulevé, laissant, par conséquent, le corps de pompe librement ouvert.

Sur la tête du piston vient s'appuyer un levier qui, lorsqu'il est horizontal, maintient la soupape dans l'orifice qu'il ferme. Un poids court sur ce levier, produisant un effet d'autant plus énergique de haut en bas, qu'il est plus éloigné de la tête du piston. La charnière, placée au point fixe du levier, permet à celui-ci d'être soulevé à volonté dans le plan vertical et d'être en même temps rejeté de côté.

Il résulte de cette disposition que, si l'on veut produire la décompression instantanée, il suffit, lorsque le manomètre indique la pression convenable, de soulever à la main le levier du côté du poids et de le rejeter vivement dans le sens latéral. La soupape se soulève aussitôt et l'équilibre s'établit, presque instantanément, entre l'intérieur du récipient et l'air atmosphérique.

Si, préalablement, un animal a été placé dans le récipient, en moins d'une demi-minute, après la décompression, temps nécessaire à dévisser les écrous qui maintiennent le couvercle du récipient, cet animal peut être soumis à l'observation dans l'air libre.

L'avantage de cet appareil est bien de pouvoir produire une décompression presque aussi rapide qu'une explosion. Il en a pourtant un autre qui a sa valeur : c'est que d'un prix relativement modéré il permet de répéter la plupart des expériences de Paul Bert sur la compression et la décompression, si bien que lorsque j'en ai présenté la description à l'Académie des sciences, je l'ai appelé : *Appareil permettant de répéter facilement les expériences de Paul Bert, sur l'air et l'oxygène comprimés.*

Quant à son principal inconvénient, c'est de ne pas permettre l'observation de l'animal, pendant qu'il est sous pression.

§ 3. *Effets de l'appareil précédent.* — La comparaison entre l'expérience DLXIV que je copie dans l'ouvrage *la Pression barométrique* et celle qui, dans mon travail, porte le n° d'ordre XII, dont je donne ci-après les phases parallèlement à la première, montre clairement les effets obtenus à l'aide du récipient à large soupape, décrit plus haut.

Exp. DLXIV. 12 juin. — Jeune chien blanc de petite taille très bien portant. — Placé dans le grand cylindre; amené rapidement à *cinq atmosphères et demie* de pression. Maintenu sous cette pression avec courant d'air pendant *quatre heures.*

L'animal paraît fort tranquille pendant tout ce temps.

Décomprimé en vingt secondes.

Sorti de l'appareil il s'échappe en courant et l'on a la plus grande peine à le reprendre.

Le chien gardé en observation pendant plusieurs jours, *ne présente aucun accident consécutif.*

(*Pression barométrique*, p. 952)

Exp. XII. — Un chien pesant 5 kil. 5 est placé dans le grand récipient à 4 h. 15. On comprime de l'air à l'aide de la pompe Golaz. A 4 h. 25 la pression est six atmosphères; l'appareil fuyant légèrement, elle est maintenue entre six et cinq et demie.

A 5 heures, l'animal s'agite légèrement.

A 5 h. 20, décompression instantanée.

A sa sortie de l'appareil le chien est *mourant.*

Meurt à 5 h. 23 sans convulsions.

(La compression a duré *une heure*, dont 55 minutes à la pression maxima de *cinq atmosphères et demie.*) — (*P.* 59).

B. — Appareils permettant d'observer les petits animaux pendant la compression.

§ 4. *Récipient de verre à décompression.* — Avant de me servir du dispositif décrit au paragraphe suivant, auquel je me suis fixé définitivement, par la suite, j'ai fait usage, ainsi que je l'ai dit, d'un récipient faisant partie du matériel du laboratoire de physiologie générale du Muséum.

C'était un ballon de forme ovoïde (fig. 13), ayant une capacité d'environ un litre et demi, entouré d'un filet métallique, sur la large encolure duquel était mastiquée une armature métallique à deux voies. L'une des voies était pourvue d'un robinet et pouvait, par l'intermédiaire d'un pas de vis, recevoir le tube de refoulement

de la pompe Golaz; l'autre voie communiquait avec un manomètre.

La raison qui me fit abandonner cet appareil est trop instructive,

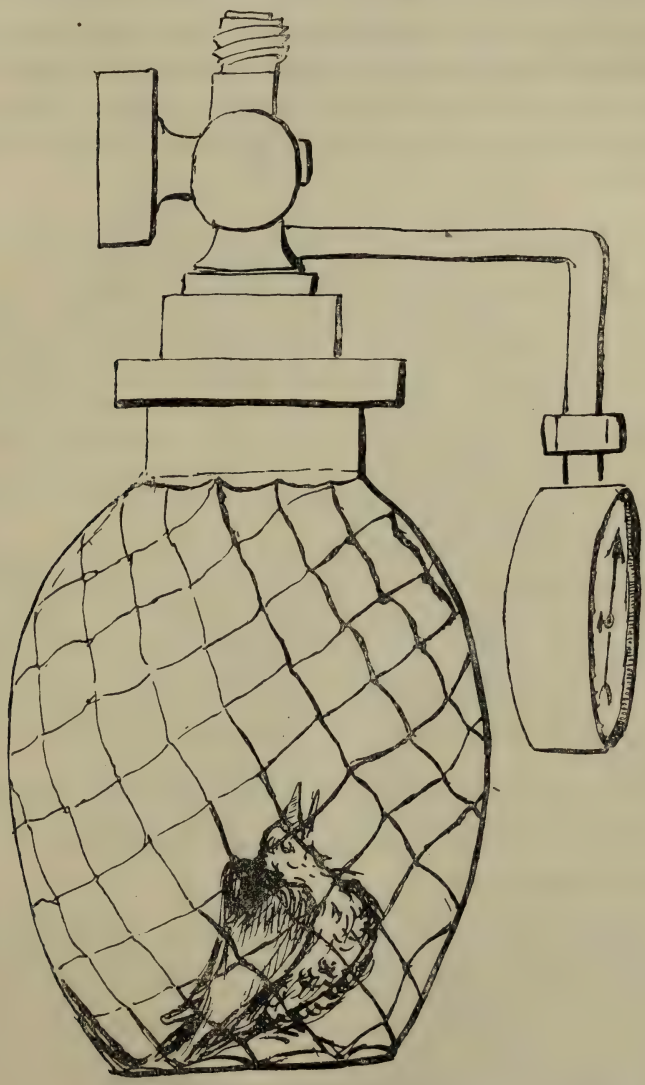

Fig. 13. — Récipient en verre entouré d'un filet métallique.

au point de vue des effets de la décompression brusque, pour que je la passe sous silence.

Malgré la date relativement récente de l'expérience ci-après, la dernière que j'aie faite avec le récipient que je viens de décrire, je

lui donne cependant le premier numéro d'ordre, non pas seulement pour les besoins de l'harmonie dans l'exposition écrite de mon travail, mais encore parce que cette expérience est bien, à mon sens, une expérience préliminaire. Elle prouve, une fois de plus, combien les effets de la décompression réellement brusque sont différents de ceux qui résultent de décompressions ralenties, les seules que les appareils de verre soient malheureusement capables de fournir.

Expérience I. — 4 h. 15. — Un bruant est placé dans l'appareil en verre, dans l'air, à la pression de six atmosphères. A 4 h. 20, rien de particulier ne s'est manifesté, l'animal est demeuré calme.

A 4 h. 20, décompression durant cinq minutes jusqu'à ramener la pression à quatre atmosphères. J'injecte immédiatement de l'oxygène dans l'appareil, jusqu'à y faire remonter la pression à six atmosphères. A 4 h. 30, l'oiseau secoue la tête et ouvre le bec, il vomit à peu près de minute en minute jusqu'à 4 h. 35. A 4 h. 45, les mouvements respiratoires sont très ralentis, l'animal crie, il bat ensuite des ailes, remue la tête et contracte son larynx comme s'il chantait. A 4 h. 50, l'état de l'animal ne s'est pas sensiblement modifié.

Décompression lente en deux minutes ne produisant aucun effet. Je manque d'oxygène, je continue l'expérience avec de l'air, ayant l'intention de prolonger le séjour de l'animal dans ce gaz, plus que je ne l'aurais fait dans l'oxygène, et de produire aussi une pression plus élevée. A 4 h. 55, j'introduis de l'air et je fais monter la pression à quatre atmosphères, le bruant devient immédiatement calme. A 5 heures, décompression brusque en quelques secondes, ne produisant aucun effet, du moins immédiat.

Je fais de nouveau monter la pression à huit atmosphères avec de l'air. Cette pression est maintenue jusqu'à 5 heures 30 sans que je remarque aucun signe de malaise chez l'animal, qui est toujours calme. A 5 h. 30, nouvelle décompression.

Au moment de la détente l'animal saute, puis il retombe au fond de l'appareil; il a les ailes pendantes. Je comprime de nouveau de l'air; la pression atteint dix atmosphères. Pendant la compression, l'animal est tranquille et paraît bien portant.

A 5 h. 40, l'appareil fait explosion. L'oiseau est projeté sur la table où se trouvait le récipient.

Il y tombe mort, sans que j'aie surpris un mouvement.

Je n'ai pas pratiqué l'autopsie de ce bruant, j'ai pourtant remarqué qu'il était assez fortement météorisé.

Cet accident m'a mis, par hasard, dans des conditions très analogues à celle de l'expérience décrite dans la *Pression barométrique*, dont j'ai déjà parlé plus haut. Quand l'appareil de la Sorbonne

chargé d'air comprimé à neuf atmosphères et demie a fait explosion, le chien qui y était enfermé est mort foudroyé, comme mon bruant.

Je n'aurais pas parlé de cette expérience si elle ne m'avait pas fortifié dans la conviction que mon appareil à décompression

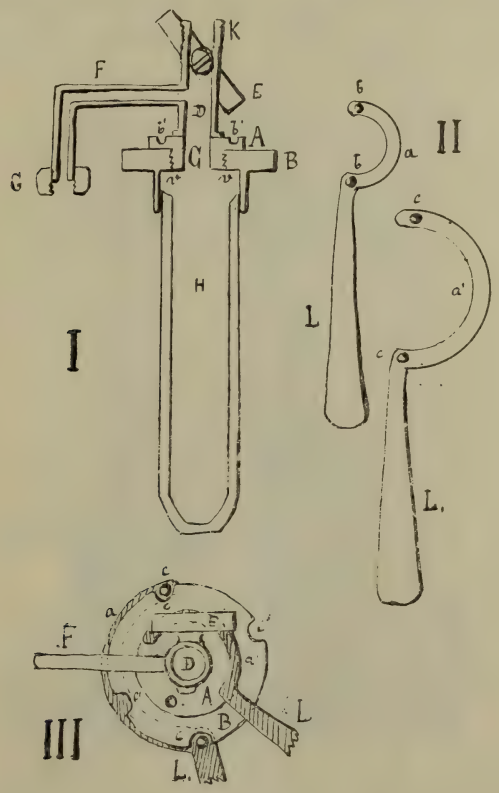

Fig. 14. — Éprouvette servant à l'étude des petits animaux. — I. *Projection verticale.* — A, disque de bronze vissé sur un second disque B. — B′, manchon métallique auquel l'éprouvette H est cimentée. — G D, communication entre l'éprouvette et l'extérieur, pouvant être interceptée par le robinet E. — F, tube de communication avec le manomètre G. — K, pas de vis destiné à recevoir le tube de la pompe. — Écrou sur lequel se visse le manomètre. — II. *Clefs* servant à visser la pièce A sur la pièce B. — III. *Projection horizontale* avec les clefs placées pour agir. — Les douilles *b* de la clef *k* sont engagées dans les trous *b′* du disque supérieur, les douilles *c* de la clef *k* sont engagées dans les échancrures *c′* du disque B. — Pour serrer ou desserrer la vis *v*, on rapproche ou on éloigne l'un de l'autre les deux manches L L′.

brusque devait me donner des résultats nouveaux, tenant à la vitesse de la décompression qu'il peut produire.

Mais aussi rapide que soit cette détente, je me donne presque tort de l'avoir qualifiée d'instantanée. L'explosion seule nous représente

la décompression réellement instantanée et si elle constitue des conditions d'expérience qui soient irréalisables couramment, elle n'en donne pas moins le résultat le plus nettement caractérisé que produise la décompression instantanée sur les animaux placés dans l'air à haute pression.

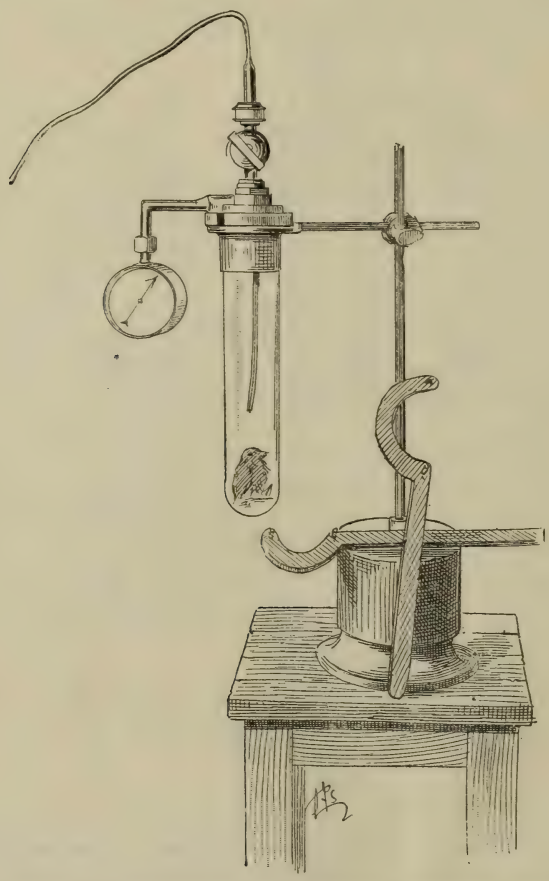

Fig. 15. — Éprouvette en communication avec la pompe Golaz et dans laquelle se trouve un moineau soumis à la compression. — Sur le pied de l'appareil, les 2 clefs à main permettant d'ouvrir ou de fermer l'appareil.

§ 5. *Éprouvette à décompression.* — Je remplaçai l'appareil précédent par un dispositif nouveau dont voici la description :

Deux disques de bronze A et B (fig. 14 et 15) peuvent, au moyen d'un système particulier de deux clefs, se visser l'une au-dessus de l'autre, de façon à ce qu'ils soient concentriques et que la face inférieure du disque supérieur soit très exactement appliquée sur la

face supérieure du disque inférieur. Chacun de ces disques est percé d'une ouverture circulaire en son centre.

B coiffe une éprouvette en verre vert H à paroi très épaisse, à laquelle il est fortement mastiqué.

L'ouverture du disque supérieur se prolonge sous forme d'un canal D muni d'un robinet E, au moyen duquel on peut établir ou intercepter la communication entre l'éprouvette et l'extérieur. Le tube de la pompe de Golaz se visse au-dessus de l'orifice du

Fig. 16. — Éprouvette servant à l'étude des petits animaux soumis à de fortes pressions, protégée par son étui de fonte sur lequel on voit l'une des deux fenêtres diamétralement opposées dont est pourvu cet étui.

canal D. Celui-ci, d'autre part, communique librement avec un manomètre, par l'intermédiaire d'un tube F que termine un écrou G. On peut, au besoin, desserrer plus ou moins cet écrou et lui faire jouer ainsi le rôle d'un robinet à débit plus ou moins grand.

§ 6. *Fonctionnement de l'appareil précédent.* — L'usage de cet appareil se comprend facilement.

L'éprouvette est ouverte quand les deux disques A et B sont

séparés. C'est alors qu'on y introduit l'animal (souris ou moineau) qu'on veut soumettre à l'expérience. On ferme l'appareil à l'aide des clefs et on place l'éprouvette sur un support. Le robinet E est ouvert, le tube de communication avec la pompe ou avec le récipient qui contient le gaz comprimé est vissé en K. Le récipient est ouvert et envoie dans l'éprouvette le gaz, l'oxygène, par exemple, qui ressort d'abord par le tube F. Quand on pense que l'éprouvette ne contient plus que de l'oxygène, on adapte le manomètre à l'écrou G qu'on serre fortement et l'on voit monter la pression. Lorsqu'elle a atteint la valeur voulue, ou bien on ferme le robinet E et celui du récipient, ou bien on desserre, avec précaution, l'écrou G, de façon à ce que tout en demeurant à une pression constante, le gaz contenu dans l'éprouvette soit renouvelé sans cesse. D'ailleurs, pour que ce renouvellement s'effectue plus convenablement encore, avant d'établir la communication avec le récipient, j'engage dans le canal du robinet E, un tube de caoutchouc jusqu'à ce que son extrémité inférieure parvienne tout près du fond de l'éprouvette (fig. 15).

Veut-on décomprimer le gaz contenu dans l'éprouvette? On serre l'écrou G en même temps qu'on ferme le robinet E, on intercepte la communication entre le récipient et l'orifice supérieur de l'appareil, puis on ouvre le robinet E, complètement si l'on désire déterminer une décompression rapide, incomplètement si l'on veut que la décompression soit lente.

A l'aide de ce dispositif, j'ai pu observer des animaux de petite taille soumis à des pressions supérieures à quinze atmosphères. Dans ce cas, je prenais la précaution d'entourer l'éprouvette d'un manchon de fer présentant des fentes longitudinales diamétralement opposées (fig. 16). Je pouvais ainsi voir ce qui se passait dans l'intérieur sans être exposé aux conséquences d'une explosion, qui, du reste, ne s'est jamais produite.

Je rappelle que si cet appareil a l'avantage de permettre l'observation des animaux pendant qu'ils sont sous pression, il ne permet pas de produire une décompression aussi rapide que le premier.

III. — EFFETS DE LA COMPRESSION ET DE LA DÉCOMPRESSION BRUSQUE DANS L'AIR

SOMMAIRE : *A. Expériences dans l'air ordinaire. Effets de la compression et de la décompression sur les mammifères et les oiseaux. — B. Substitution du protoxyde d'azote à l'azote de l'air, ses effets mécaniques et toxiques sur les animaux à sang chaud et sur les animaux à sang froid.*

A. — Expériences dans l'air ordinaire.

§ 1. *Premières expériences.* — J'ai d'abord exécuté une série d'expériences assez nombreuses avec le récipient, alors qu'il n'était pas encore pourvu de sa soupape. Je les passerai sous silence. Elles représentent une période de tâtonnements où j'arrivais à mal démêler les différentes actions de l'air ordinaire, de l'air suroxygéné et de l'oxygène qui, acheté tout préparé, n'était pas pur.

Les différents phénomènes dus à chacun de ces gaz se sont dégagés plus clairement quand, pour l'étude de l'air comprimé, je pus faire fonctionner la soupape à détente brusque et quand, pour les besoins des recherches dont je parle dans le chapitre V, j'employai l'oxygène préparé au laboratoire.

Dans le présent chapitre je rends compte des résultats que j'ai obtenus en comprimant, à diverses pressions, des animaux de différentes espèces, maintenus à des pressions assez faibles et assez peu durables pour que l'oxygène de l'air n'agisse pas par sa tension. Je ne rends compte que d'un certain nombre d'expériences types choisies parmi d'autres similaires, ne m'étant jamais contenté de vérifier un fait, ni de donner un nombre, après une seule observation, ni une seule mesure.

J'ai cru bon également de ne pas suivre exactement l'ordre chronologique dans lequel j'avais accompli les expériences, mais au contraire, de les classer méthodiquement. C'est ainsi qu'autant que cela m'a été possible j'ai, dans ce travail, disposé les expériences semblables suivant l'ordre zoologique naturel des animaux expérimentés.

Expériences sur les mammifères.

§ 2. — Exp. II. — Un lapin est placé dans le récipient, pendant une heure, à la pression de 5 atmosphères 1/2. Décompression instantanée par le soulèvement de la soupape.

Mort de l'animal en moins d'une minute.

Autopsie. — Les vaisseaux sont remplis de gaz libre.

Exp. III. — Lapin porté à 7 atmosphères 5, pendant quarante-cinq minutes. Décompression instantanée. L'animal est vivant, mais très malade, il est tué par section du bulbe.

Autopsie. — Les vaisseaux contiennent du gaz libre.

Exp. IV. — Lapin porté à 4 atmosphères.

Décompression instantanée, après une heure de compression. Mort de l'animal, une minute après la décompression.

Autopsie. — Gaz libre dans tout le système vasculaire.

Je rends compte de ces trois expériences, les premières que j'ai pratiquées sur des mammifères, quoique les ayant déjà publiées. J'ai fait alors remarquer que je déterminais ainsi, par des séries semblables, le degré de résistance des espèces différentes, à la décompression brusque.

C'est à 5 atmosphères, après une compression que des expériences ultérieures m'ont prouvé devoir durer quarante-cinq minutes environ, que les lapins meurent de la décompression instantanée.

Dans l'expérience suivante, le lapin est mort dans l'appareil, de la décompression instantanée, au lieu de périr après qu'il avait été retiré du récipient, comme dans les expériences II, III et IV.

Exp. V. — A 10 h. 30, j'enferme un lapin dans le grand récipient. Après y avoir fait passer un courant d'air, pendant cinq minutes, afin d'y renouveler l'air, on y fait monter la pression, en se servant de la pompe Golaz. A 10 h. 40, l'air intérieur est à la pression de 5 atmosphères. A 10 h. 47, la pression est 6 atmosphères. Je maintiens cette dernière jus-

qu'à 11 h. 30. Agitation de l'animal, à 11 h. 25, qui cesse après une minute et demie. A 11 h. 30, j'effectue la décompression brusque. L'animal s'agite fortement, pendant quelques secondes, puis tout bruit ayant cessé, j'ouvre l'appareil à 11 h. 35. L'animal est mort. Les membres sont flasques. Météorisme abdominal assez prononcé.

Autopsie. — Les intestins sont très gonflés ainsi que l'estomac. Les pou-

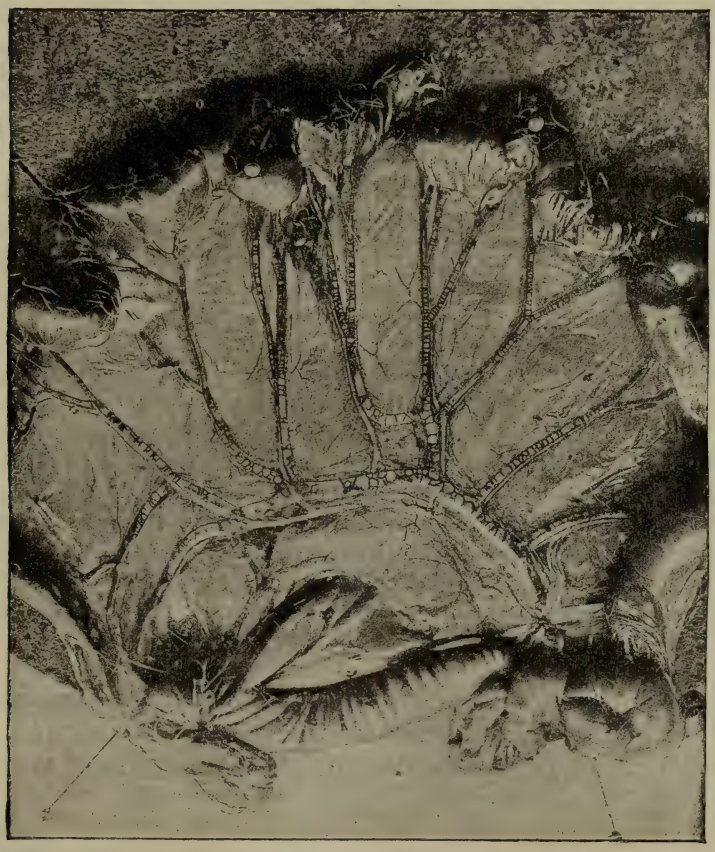

Fig. 17. — Gaz libres dans vaisseaux mésentériques d'un lapin, après une décompression brusque. (Photogravure d'après une préparation naturelle.)

mons sont piquetés de taches rouges. Les vaisseaux mésentériques sont remplis de bulles de gaz. Le sang du cœur est spumeux.

Je fais une préparation d'une anse intestinale et du mésentère de la même région. Je l'étends sur une plaque de liège ajourée au-dessous du mésentère, afin que cette membrane se voie bien par transparence. Le réseau vasculaire apparaît très bien avec sa nappe sanguine coupée de distance en distance par des bulles de gaz, plus ou moins longues, variant depuis moins d'un millimètre jusqu'à près d'un centimètre.

La figure 17 représente cette préparation d'après la photographie que j'ai communiquée à l'Académie des Sciences.

Si le dégagement libre des gaz dans les vaisseaux après la décompression dans l'air n'est pas un fait nouveau, je n'en connais pas de préparation qui ait été reproduite.

Quant à l'expérience elle-même dans laquelle le lapin est mort certainement sous le coup de la décompression brusque, elle fait déjà prévoir, qu'à l'aide de mon appareil, pour peu que le temps de compression préalable soit suffisant, on tuera l'animal à coup sûr, quand on aura déterminé la valeur de la pression représentant son degré de résistance et qu'il sera resté soumis à cette dernière pression le temps nécessaire et suffisant.

Dans ces circonstances, l'oxygène peut n'avoir pas le temps d'agir comme toxique, et *c'est seulement de la décompression brusque que meurt l'animal expérimenté.*

Ces faits vont du reste apparaître plus clairement, dans la suite, et dès les deux expériences qui suivent.

Exp. VI. — Un lapin est placé dans le grand récipient à 10 h. 15. Je renouvelle l'air dans l'appareil, puis je fais monter d'emblée à 4 atmosphères. Pour cela, je mets le récipient en communication avec un cylindre de provision, dans lequel j'ai fait à l'avance comprimer de l'air. A l'aide de la pompe Golaz je fais monter la pression jusqu'à 7 atmosphères. A 10 h. 20, décompression brusque. On ouvre l'appareil, l'animal est à l'état normal.

La compression a duré, dans cette expérience, cinq minutes au plus et, bien qu'elle soit supérieure à celle à laquelle un animal de même espèce a été soumis, dans l'expérience précédente, le sujet a survécu.

Exp. VII. — Le lapin précédent est placé dans les mêmes conditions que dans l'expérience VI, mais il reste sous pression, pendant près d'une heure, de 10 h. 30 à 11 h. 25. Il n'y a pas eu d'agitation.

A 11 h. 25, je commence la décompression, la décompression lente; pour la réaliser, au lieu d'ouvrir la soupape, j'ouvre faiblement un robinet dont je règle le débit. Pendant la décompresssion à 11 h. 37, le lapin crie. A 11 h. 40, la décompression est terminée.

A l'ouverture de l'appareil, le lapin est trouvé vivant. A terre il demeure sur place, je le pousse pour le solliciter à marcher, il fait très péniblement un pas, puis s'arrête. Je le pousse de nouveau, même résultat. A 11 h. 45, il est à l'état normal et survit.

Ici la décompression lente a sauvé l'animal. Peut-être même n'aurais-je constaté aucun accident consécutif à la décompression, fait que j'ai observé souvent, si la décompression avait été plus lente. Sans doute aussi, les cris poussés par l'animal à 11 h. 37 étaient un signe de malaises dus à la décompression trop rapide.

Exp. VIII. — Une souris blanche est placée dans l'éprouvette dans laquelle on fait monter la pression à 5 atmosphères. Trois coups de pompe suffisent. L'animal reste à cette pression de 9 heures à 9 h. 20. Il a montré un peu d'inquiétude au début de l'expérience, puis il se calme. A 9 h. 20, décompression en une minute. Aucun résultat.

L'expérience double (IX et X) à laquelle a été soumise une même souris, d'abord dans l'éprouvette, ensuite dans le récipient, est des plus concluantes.

Exp. IX. — Une souris blanche est placée dans l'éprouvette à 10 heures; j'y fais monter la pression jusqu'à 12 atmosphères avec de l'air. L'animal est inquiet, il grimpe le long du caoutchouc qui amène l'air au fond de l'éprouvette; je le force à tomber au bas de l'appareil où il demeure parfaitement tranquille jusqu'à 11 heures. J'ouvre alors largement le robinet, après avoir enlevé le tube de la pompe. La décompression se produit aussi brusque que possible, c'est-à-dire en plus d'une seconde. L'animal s'agite, il se gratte le museau vivement avec les pattes antérieures, il monte alertement le long du tube de caoutchouc. Sorti de l'appareil et placé sous une cloche de verre, il ne tarde pas à manger.

Exp. X. — La souris expérimentée précédemment est placée dans le grand récipient avec un cobaye et un moineau à 1 h. 30. Je fais monter d'emblée la pression à 4 atmosphères, puis j'injecte de l'air à la pompe, jusqu'à ce que la pression s'élève à 5 atmosphères; cette dernière pression est maintenue une heure, mais pendant ce temps l'air du récipient est renouvelé plusieurs fois, sans que la pression varie. A 2 h. 30, décompression instantanée. On ouvre l'appareil immédiatement. La souris et le cobaye sont morts, le moineau a résisté, son état est normal, il n'a eu aucun accident consécutif.

Ainsi la souris a supporté sans aucun malaise une pression de 7 atmosphères pendant une heure, suivie d'une décompression ayant duré plus d'une seconde, tandis qu'elle a péri des suites d'une compression égalant 5 atmosphères, entretenue également une heure mais suivie d'une décompression instantanée.

Le cochon d'Inde était d'ailleurs dans un cas très analogue. J'avais expérimenté déjà sur des cochons d'Inde, ayant résisté à des épreuves tout à fait équivalentes, comme conditions, à celles de l'expérience X.

Je fais remarquer encore ici que, dans aucun cas, les animaux expérimentés dans l'air comprimé n'ont eu d'accidents convulsifs, ni dans l'appareil ni après leur sortie de l'appareil. Nous verrons au chapitre suivant combien ces accidents, au contraire, sont prompts à survenir dans l'oxygène à haute pression. Il en est de même des accidents de paralysie consécutive à la compression. Quand, après une longue expérience dans l'air comprimé, des animaux sortaient paraplégiques de l'appareil, ils guérissaient toujours; je n'ai certainement pas enregistré plus de deux ou trois morts sur cent à la suite de compression dans l'air, accompagnées d'accidents convulsifs ou de paralysies.

Voici maintenant une série d'expériences, pratiquées sur les chiens, très analogues aux précédentes aussi bien comme conditions que comme résultats.

Exp. XI. — Chien placé dans le récipient à 2 h. 30. On fait monter la pression à 8 atmosphères avec de l'air. Quand cette pression est atteinte, il est 3 heures. La pression 8 atmosphères est assez difficile à maintenir. A 3 h. 35, décompression lente, pendant dix minutes. L'animal ne s'est pas agité au cours de l'expérience. A sa sortie de l'appareil il essaye de marcher, il traîne ses pattes de derrière, il est fortement paraplégique. Ecume à la bouche. Le lendemain, il paraît encore un peu gêné dans les mouvements de l'arrière-train, mais il vient facilement à moi quand je l'appelle. Revenu, par la suite, complètement à l'état normal.

Exp. XII. — Un chien pesant 5 kil. 5 est placé dans le grand récipient à 4 h. 15 minutes. On comprime de l'air à l'aide de la pompe Golaz. 4 heures 25, la pression est de 6 atmosphères, elle est maintenue entre 5 atmosphères 1/2 et 6. En effet, l'appareil fuit légèrement, l'air s'y renouvelle donc constamment. 5 heures, l'animal s'agite légèrement. 5 h. 20, décompression instantanée. L'animal crie, agitation faible. 5 h. 21, le récipient est ouvert. L'animal est mourant. Les membres ne sont pas raidis, il meurt sans convulsions à 5 h. 23.

Autopsie. — Abdomen météorisé. Estomac fortement distendu par des gaz, les intestins contiennent également beaucoup de gaz. Vaisseaux mésentériques remplis de bulles gazeuses, sang du cœur spumeux. Je recueille une certaine quantité du gaz stomacal.

Analyse du gaz contenu dans l'estomac :

Volume de gaz recueilli :	25 centimètres cubes.
Acide carbonique.....	1 —
Oxygène.....	quantité presque nulle.
Azote.....	23 cent. cubes 7.

En quantité centésimale :

Acide carbonique.....	4
Oxygène.....	1,2
Azote.....	94,8

Exp. XIII. — Chien placé dans le grand récipient, une heure, à la pression de 4 atmosphères 1/2. Décompression en cinq minutes. L'animal respire péniblement, il marche en vacillant, la tête basse, les yeux hagards. Il va s'appuyer sur le mur, mais se remet en moins d'une heure. Conserve pendant quelques heures encore un peu de tristesse, se refuse à manger un morceau de viande deux heures après. Revient à l'état normal.

Exp. XIV. — Un chien pesant 4 kil. 6 est placé dans l'air comprimé à 6 atmosphères pendant trente minutes. Décompression en quatre minutes. Sort de l'appareil à l'état normal.

Exp. XV. — Un chien est placé dans le récipient pendant vingt-cinq minutes. Pression : 6 atmosphères. Décompression instantanée, l'animal est mort.

Exp. XVI. — Un chien malade (il a un certain nombre d'abcès en pleine suppuration) est à trois reprises introduit dans le récipient. La première fois pendant quinze minutes à 6 atmosphères, la seconde fois pendant trente minutes à 6 atmosphères, la troisième fois pendant quarante-cinq minutes à 7 atmosphères. Il a supporté trois décompressions instantanées. La troisième fois seulement, il sort de l'appareil incommodé, il se couche sur le flanc avec de la dyspnée; mais après une demi-heure, il est revenu à son état initial.

Exp. XVII. — Petit chien porté à 7 atmosphères 1/2 dans l'air comprimé. Il y est maintenu quarante-cinq minutes, de 11 h. 10 à 11 h. 55. Décompression instantanée. Agitation immédiate de l'animal dans le récipient; à l'ouverture de l'appareil, le chien est mort. Écume à la bouche. Météorisme; membres flasques.

C'est donc entre six atmosphères et demie et sept que le chien meurt de la décompression instantanée, après une compression préalable de quarante-cinq minutes environ.

Expériences sur les oiseaux.

§ 3. Exp. XVIII. — Un canard est placé dans le grand récipient à 10 h. 15. Dès qu'on fait monter la pression avec de l'air, l'animal s'agite. A 10 h. 30, la pression est de 2 atmosphères 1/2. Elle est maintenue égale jusqu'à décompression instantanée. L'animal est bien portant.

Exp. XIX. — A 11 h. 15, le même canard que celui de l'expérience précédente est remis dans le grand récipient. 11 h. 18, la pression est de 4 atmosphères. 11 h. 35, même pression, décompression instantanée. L'animal paraît bien portant. A 1 h. 45, il a cessé de se soutenir sur ses pattes, il tombe sur le flanc. Quelques convulsions agoniques, il crie et meurt à 3 h. 15.

Autopsie. — Quelques bulles rares dans les vaisseaux mésentériques. Le sang du cœur n'est pas spumeux. Caillots de sang filamenteux le long de la grande scissure du cerveau.

Exp. XX. — Un canard et un jeune moineau sont placés dans le même appareil à 3 h. 40. La pression est de 4 atmosphères à 3 h. 50, de 6 atmosphères à 4 h. 4, elle demeure égale à 6 atmosphères jusqu'à 4 h. 30. Décompression brusque. Le canard est mourant, il meurt moins de deux minutes après sa sortie de l'appareil. Le moineau était mort, dès l'ouverture du récipient.

Exp. XXI. — 4 h. 40. Je place deux jeunes moineaux dans le récipient. 4 h. 50, la pression est de 3 atmosphères 1/2. Décompression brusque. L'un des moineaux est mort, l'autre est bien portant. Ce dernier est attaché par la patte, dans le jardin du laboratoire. Il mange du pain mouillé que lui présente le garçon.

Exp. XXII. — Le moineau qui a survécu est introduit dans l'éprouvette à 5 h. 15. La pression est élevée jusqu'à 10 atmosphères. L'animal est immobile au fond de l'appareil. 5 h. 42, il vomit. 6 heures, décompression aussi brusque que possible. L'oiseau tombe sur le dos, bat des ailes et meurt les ailes étendues et le bec ouvert après quelques convulsions agoniques.

Comme pour les mammifères, dans les expériences conduites comme celles dont je viens de rendre compte, en les prenant parmi les nombreux essais semblables que j'ai tentés, j'attribue la mort des oiseaux à l'action seule de la décompression brusque.

Le canard de l'expérience XIX a survécu quelques heures à la décompression, peut-être n'en serait-il pas mort, s'il n'avait pas eu d'hémorragie cérébrale.

Bien que certains moineaux aient résisté plus que d'autres, il

résulte de l'ensemble de mes expériences que les oiseaux offrent moins de résistance que les mammifères à la décompression brusque.

La moyenne de toutes mes expériences sur différents mammifères et oiseaux m'a donné, du reste, les chiffres suivants :

Noms des animaux.	Durée de la compression.	Pression moyenne, limite de la résistance.
Chiens.....	45 min.	6 atm. 1/2 à 7.
Lapins.....	id.	5 atm. à 5 1/2.
Souris.....	id.	5 à 6 atm.
Cobayes.....	id.	6 atm. à 6 atm. 1/2.
Canards.....	id.	4 atm.
Moineaux.....	id.	4 atm. 1/2 à 5.

Lésions organiques diverses.

§ 4. *Gaz libres des cavités viscérales.* — Dans un certain nombre d'autopsies, outre la présence du gaz libre contenu dans les vaisseaux sanguins et dans le cœur, j'ai rappelé le gonflement quelquefois énorme de l'estomac et des intestins.

J'ai déjà donné une analyse des gaz contenus dans l'estomac, je la rappelle ici :

Volume de gaz analysé : 25 cent. cubes.	*Oxygène*.....	1,2 0/0.
	Acide carbonique.. ...	4 0/0.
	Azote.....	94,8.

Les vaisseaux exhalent donc surtout de l'azote dans les viscères quand, à une compression durant une heure au plus dans l'air, succède une décompression brusque.

Quant à l'oxygène, dans ces conditions, il est consommé par les tissus.

§ 5. *Lésions pulmonaires.* — Outre le dégagement du gaz libre dans le sang et dans les intestins on a signalé, et je les ai vus très souvent, des piquetés rouges à la surface et dans l'épaisseur des masses pulmonaires.

Souvent même, au lieu de simples ponctuations, l'apoplexie pulmonaire se traduit par de larges taches de couleur rouge sombre au centre, plus claire à leur périphérie, à bords mal définis où la teinte sanguine se perd dans la masse pulmonaire ressemblant aux éclaboussures d'une tache d'encre.

Mais grâce à la rapidité de la détente obtenue avec la soupape du grand récipient, à l'action violente qui s'en suit, j'ai provoqué souvent un accident dont je donne la description ci-après.

A l'ouverture des cadavres de mammifères morts de décompres-

Fig. 18. — Effets de la décompression brusque. Poumons d'un lapin présentant des ecchymoses et plusieurs ruptures causées par la décompression brusque de l'air à 7 atmosphères (photographie prise sur une préparation naturelle).

sion brusque, je constatais souvent que le diaphragme présentait une forte saillie dans la cavité abdominale, il était distendu par la pression du gaz au point d'être transparent dans sa région centrale.

Au moment où je le coupais, une forte poussée gazeuse faisait irruption du thorax dans l'abdomen et le diaphragme redevenait flasque, comme dans le cas où ce muscle est coupé, chez les animaux normaux.

En explorant la cavité thoracique, je trouvais le plus souvent des caillots sanguins et, dans ce cas, toujours une et souvent plusieurs plaies sanguinolentes à la surface des poumons.

Les poumons avaient éclaté et dans les lèvres de leurs déchirures

à arêtes vives et radiées des caillots sanguins prouvaient que c'étaient les vaisseaux pulmonaires qui s'étaient rompus, laissant échapper dans le thorax le sang et le gaz qui, en s'en dégageant en masse, avait rempli les cavités pleurales, pressant sur le diaphragme et renversant sa courbure normale pour le faire saillir du thorax dans l'abdomen.

J'ai fait des préparations de poumons ainsi déchirés, par le fait de la décompression brusque, j'en ai pris des photographies et je donne à la figure 18 la reproduction de l'une de ces photographies prises sur les poumons d'un lapin.

L'animal a été comprimé dans l'air pendant une heure (*Expérience XXIV*), puis décomprimé brusquement.

Ces résultats se sont manifestés souvent fortuitement au cours d'expériences où je cherchais à déterminer tout autre accident, je les ai également souvent provoqués.

Ne permettent-ils pas de croire que bien souvent, quand les animaux meurent des suites de la décompression brusque, c'est que des hémorragies internes échappant à l'autopsie se sont produites?

Les hémorragies dans l'encéphale, en particulier, moins importantes que celle dont je parle à l'expérience XXIV, sont pourtant mortelles.

Dans bien des cas, alors, et mon opinion est fondée sur l'expérience, ce n'est pas seulement par embolie due au dégagement subit de l'azote dans le sang que périraient les animaux soumis à la décompression brusque de l'air, mais bien par suite de ruptures vasculaires.

Le traumatisme et le froid subit accompagnant la décompression ne sont pas non plus évidemment sans effet.

§ 6. *Décompression dans les sacs aériens des oiseaux.* — Je me suis demandé si les ruptures vasculaires ne devaient pas se produire aussi dans les sacs aériens des oiseaux, qui sont si vasculaires.

Voici l'expérience que j'ai faite à ce sujet :

Exp. XXV. — Je mets à nu les sacs aériens abdominaux d'un canard, sur une longueur de 3 centimètres. Je referme ensuite imparfaitement l'abdomen en pratiquant des points de suture avec du fil à ligature. Je place le canard ainsi préparé dans le grand récipient, à côté d'un second canard normal. A 2 heures, les animaux sont soumis à la pression de

7 atmosphères, jusqu'à 2 h. 35, il avait fallu 25 minutes pour atteindre cette pression. J'effectue alors la décompression brusque, mais aussitôt j'ouvre un robinet mettant l'intérieur du récipient en communication avec un cylindre contenant de l'air comprimé. La pression remonte à 4 1/2 en quelques secondes. J'ai entendu de l'agitation au moment où j'ai décomprimé, sans pouvoir reconnaître si les deux canards ou bien l'un des deux seulement en étaient auteurs. A 2 h. 55, la pression est remontée à 6 atmosphères 1/2. Décompression lente, durant 20 minutes. A 3 h. 15, l'appareil est ouvert. Le canard opéré est mort. Les sacs aériens abdominaux sont rompus, les points de suture également. L'autre canard est vivant.

Au moment où les gaz se sont épanchés dans les sacs abdominaux des deux canards, ces sacs se sont fortement distendus. Ils ont éclaté chez celui des deux animaux où ils n'ont pas rencontré la résistance de la paroi abdominale qui, chez l'autre, leur a opposé son élasticité. Mais cette dernière force de réaction elle-même doit avoir ses limites et il se pourrait qu'à la suite de pressions beaucoup plus élevées, bien au-dessus de celles que je puis produire avec le récipient dont je me suis servi, la décompression instantanée déterminât la rupture des sacs aériens d'un oiseau non mutilé pour les besoins de la cause. A moins que, et les choses semblent se passer ainsi d'après l'expérience XXV, la paroi abdominale ne revienne sur elle-même, après avoir été dilatée, faisant sortir des sacs aériens une certaine quantité du gaz épanché, jusqu'à ce que l'équilibre s'établisse entre la pression de la paroi abdominale et le gaz des sacs.

B. — Substitution du protoxyde d'azote à l'azote de l'air.

§ 7. *Aperçu historique.* — Ce n'est que comme auxiliaire et particulièrement pour me servir de son action mécanique plus énergique que celle de l'azote, dans la décompression, que j'ai songé à employer le protoxyde d'azote mêlé à l'oxygène.

Aussi, bien qu'ayant enregistré ses effets toxiques à haute pression, ne m'étant pas attaché tout spécialement à ces effets, n'en ai-je rien dit dans le chapitre I consacré à l'historique de mes recherches.

Sans parler longuement des travaux réalisés dans le passé sur les

effets physiologiques de ce gaz, je ne puis me dispenser pourtant d'en dire quelques mots, ne fût-ce que pour écarter le soupçon qui pourrait peser sur moi, à la lecture de mon travail, d'avoir cru ce gaz sans histoire en physiologie, en n'en parlant qu'à propos des expériences où je l'ai employé.

Le protoxyde d'azote est irrespirable, comme le chloroforme et comme l'éther [1]. Ni le sang, ni les tissus ne l'utilisent [2]. Ce gaz se dissout conformément aux lois de Dalton dans le sang mais sans exercer d'action chimique, il agit donc comme gaz asphyxiant, inerte. D'autre part son pouvoir anesthésiant ne s'exerce que s'il est pur.

« *Le protoxyde pur anesthésie, mais il tue par asphyxie; le protoxyde mélangé ne tue point, mais il n'anesthésie pas.* » (Dastre [3].)

On ne peut donc employer le gaz pur par inhalation, dans le cas d'opérations chirurgicales un peu longues, aussi ne fut-il longtemps en usage que dans l'art opératoire dentaire où l'insensibilisation peut ne durer que quelques secondes.

Grâce au principe qu'il avait établi : *L'action des gaz sur l'être vivant est réglée par leur tension partielle*, Paul Bert put rendre l'emploi du protoxyde d'azote inoffensif en le faisant administrer non pas pur, mais dans un mélange respirable où ce gaz a la même tension que s'il était pur, en même temps que l'oxygène libre a la tension que ce gaz possède dans l'air.

Ce mélange est constitué comme il suit :

Protoxyde d'azote : 5 volumes.

Oxygène mesuré à la pression atmosphérique : 1 volume.

Pression totale du mélange 91 centimètres de mercure supérieure à la pression normale de 1/5.

Dans ces conditions le mélange devient en même temps respirable et anesthésiant :

Ce serait sortir de mon sujet que de parler ici de certaines critiques et de signaler, par exemple, la difficulté matérielle d'appliquer couramment le protoxyde d'azote dans la pratique chirurgicale. Je dois demeurer sur le domaine de la science physiologique pure où se pose la question : le protoxyde d'azote est-il réellement

1. Jolyet et Blanche, 1873.
2. Hermann, 1864.
3. *Les Anesthésiques*, physiologie et applications chirurgicales, par A. Dastre. Paris, 1890.

un gaz inerte? avec le temps, son action demeure-t-elle absolument nulle sur l'organisme, à la tension qu'il a s'il est pur, à la condition de ne pouvoir pas jouer le rôle de gaz asphyxiant?

La note suivante, que M. le professeur Gréhant a communiquée à la Société de biologie, répond à cette question.

M. le professeur N. Gréhant a récemment [1] étudié l'action du protoxyde d'azote à la pression ordinaire. Voici les résultats auxquels il est parvenu et que je donne en citant le texte littéral de l'auteur :

« Je fais respirer à un chien un mélange de 80 volumes d'hydrogène et de 20 volumes d'oxygène; cinq minutes après, 100 centimètres cubes de sang contenaient 1 centimètre cube d'hydrogène, et une trace d'azote, l'hydrogène avait déplacé l'azote du sang; l'animal respire dans l'air pendant cinq minutes, une seconde prise de sang donne 0 c. c. 2 ou 5 fois moins d'hydrogène et onze minutes après, une troisième prise de sang ne contenait que 0 c. c. ou 8 fois moins d'hydrogène; l'élimination de ce gaz se fait donc rapidement, il est remplacé par de l'azote *qui vient de l'air*.

J'ai composé dans le gazomètre un mélange de protoxyde d'azote et d'oxygène en opérant d'une manière très simple et très exacte : je me suis procuré un récipient de protoxyde d'azote liquéfié de Duflos que j'ai uni directement avec le tube central qui débouche au centre de la surface plane sur laquelle repose la cloche du gazomètre : j'ai introduit rapidement 126 litres de protoxyde d'azote et 33 litres d'oxygène provenant d'un autre gazomètre de 500 litres qui est rempli d'oxygène.

L'analyse du mélange sur le mercure par l'acide pyrogallique concentré et la potasse, et l'absorption du protoxyde d'azote, faite ensuite par l'alcool amylique, m'a donné, sur 100 volumes, 21,5 d'oxygène, 74,5 de protoxyde d'azote et 4 d'azote.

On fait respirer à l'animal ce mélange pendant quinze minutes, on note de l'agitation, des périodes d'apnée, il y a défécation; on prend un premier échantillon de sang qui est noir, ce qui indique une période d'asphyxie, puis on laisse respirer l'animal dans l'air, il devient très calme et on fait successivement, de dix minutes en dix minutes, trois prises de sang dont on extrait les gaz aussi rapi-

1. *Comptes rendus des séances de la Société de biologie*, 10 juin 1893. — *Sur l'absorption par le sang de l'hydrogène et du protoxyde d'azote introduits dans les poumons; élimination de ces gaz*, par M. N. Gréhant.

dement que possible dans le même récipient chauffé à 60 degrés.

Voici les résultats obtenus rapportés à 100 centimètres cubes de sang :

	1	2	3	4
Volumes de gaz.....	79.2	49.8	48.9	56.3
Acide carbonique.....	42.8	23.4	21.6	28.1
Oxygène.....	7.8	22.1	22.9	26.2
Azote.....	2.1	2.1	2.1	1.9
Protoxyde d'azote.....	26.4	2.1	0.4	0

Il est bon de remarquer que la présence, dans 100 centimètres cubes de sang, de 26 c. c. 4 de protoxyde d'azote ne produit pas l'insensibilité cornéenne, ce qui est tout à fait d'accord avec les faits si bien établis par Paul Bert. Le protoxyde d'azote mélangé avec 1/5 d'oxygène ne devient anesthésique que sous une pression dépassant de 18 centimètres de mercure la pression atmosphérique.

J'ai démontré qu'au bout de trente minutes il ne reste plus dans le sang la moindre trace du protoxyde d'azote qui avait été absorbé. »

Il est d'autres travaux sur l'action physiologique du protoxyde d'azote et que je passe sous silence, parce que, je le répète, ils n'offrent pas d'intérêt assez direct dans le cas très spécial où j'ai employé ce gaz.

§ 8. — J'ai pensé que le protoxyde d'azote ayant un coefficient de solubilité cinquante-deux fois plus grand que celui de l'azote à 15° (M. Bunsen), il se dégagerait en plus grande masse et produirait des effets bien plus considérables que l'azote si, substitué artificiellement à celui-ci dans l'air, on faisait respirer sous haute pression à des animaux un mélange d'oxygène et de protoxyde d'azote et qu'on effectuât ensuite la décompression brusque.

Les résultats en ce sens ont été affirmatifs dès la première expérience.

Exp. XXVI. — Je forme d'abord dans un gazomètre un mélange titré de 79 parties de gaz protoxyde d'azote et de 21 parties d'oxygène.

Un chien est ensuite enfermé dans le grand récipient. A l'aide de la pompe je fais passer pendant cinq minutes un courant du mélange gazeux dans l'appareil. La pression monte à 5 atmosphères, elle est maintenue pendant vingt minutes. J'effectue alors la décompression brusque ; on ouvre l'appareil, le chien est mort. Météorisme énorme et généralisé. La percussion produit sur tous les points du tronc une résonance de tambourin.

Autopsie. — Le tissu cellulaire sous-cutané est rempli de gaz. L'estomac et les intestins sont extrêmement distendus. Les vaisseaux mésentériques contiennent un nombre de bulles de gaz plus considérables et plus longues que dans les cas de l'azote.

Je signale en passant l'intérêt démonstratif tout particulier de cette expérience, si l'on veut montrer en public l'effet produit par le dégagement de gaz libre, au moment de la décompression.

Exp. XXVII. — Afin de mieux suivre les différentes phases de cette expérience, je place une souris grise dans l'éprouvette à décompression. A 4 heures j'injecte dans l'appareil le mélange d'oxygène et de protoxyde d'azote, au même titre que dans l'expérience précédente. La pression monte à 5 atmosphères. En moins d'une demi-minute, l'animal s'endort après quelque agitation. Ses mouvements respiratoires se ralentissent, ils sont arrêtés à 4 h. 15. Je recueille un certain volume de gaz contenu dans le récipient, sans laisser tomber la pression. Décompression brusque à 4 h. 20 La souris est morte. Le météorisme se développe immédiatement. il atteint le maximum en une seconde environ. L'animal ressemble à un boudin, à peine si les extrémités font saillie.

A sa sortie de l'éprouvette, je jette la souris dans un cristallisoir contenant de l'eau, elle flotte. Je place l'animal sous un entonnoir à gaz s'ouvrant dans une éprouvette à mercure, pendant que je le maintiens au-dessous du niveau libre du liquide, je fends la peau de son ventre, quelques bulles de gaz se rendent en haut de l'éprouvette. Le gaz recueilli rallume une allumette ne présentant plus qu'un point en ignition. Il est donc composé d'une proportion notable de gaz comburant. Ce gaz est surtout du protoxyde d'azote, et c'est bien ce dernier qui cause l'énorme météorisme, remplaçant ici, avec plus d'énergie, l'azote des expériences antérieures.

Exp. XXVIII. — 8 h. 30, un moineau est placé dans l'éprouvette, on y fait pénétrer le mélange gazeux, la pression monte à 10 atmosphères. Immédiatement se manifestent de très vives agitations; puis des convulsions très nettes. 8 h. 33, le moineau est en anesthésie. 8 h. 36, arrêts des mouvements respiratoires. 8 h. 40, décompression lente durant 10 minutes. Au cours de la décompression, faibles convulsions, se manifestant par un frémissement général. Météorisme assez accentué après la décompression. Convulsions très fortes qui durent 5 minutes. A 8 h. 45, le moineau est mort.

Exp. XXIX. — Même expérience que la précédente sur un second moineau. Durée de la compression : 10 minutes (de 9 heures à 9 h. 10). Je fais monter la pression à 10 atmosphères et la décompression dure 20 minutes. L'oiseau est mort, il n'a eu de convulsions, ni au cours de la ompression, ni pendant la décompression.

Dans cette expérience, la mort de l'oiseau doit être due à l'action prolongée du protoxyde d'azote, agissant comme un anesthésique à haute tension tout comme dans l'expérience XXXI.

Fig. 19. — Effets de la décompression brusque. — A, silhouette d'un lapin avant et pendant la compression dans un mélange de 21 parties d'oxygène pur et de 79 parties de protoxyde d'azote. — B, silhouette du même animal, après la décompression.

Exp. XXX. — Un lapin est photographié avant d'être introduit dans le grand récipient. Il est soumis à des conditions identiques à celles de l'expérience XXVI. Il est photographié à sa sortie de l'appareil. La figure montre l'animal avant et après l'expérience, d'après les photographies que j'en ai prises.

Exp. XXXI. — Un chardonneret est placé dans l'éprouvette à 3 heures. Injection du mélange gazeux; la pression monte à 5 atmosphères. L'oiseau s'endort après avoir battu convulsivement des ailes, avoir vomi et déféqué. A 3 h. 5, les mouvements respiratoires ont beaucoup diminué. La décompression dure 15 minutes. Quand elle est terminée l'animal présente du météorisme. Avant qu'on ait le temps d'ouvrir l'appareil, l'oiseau a de fortes convulsions et meurt.

Exp. XXXII. — 9 heures. Une grenouille est introduite dans l'éprouvette. Injection du mélange gazeux. Pression 10 atmosphères. Les mou-

Fig. 20. — Effets de la décompression brusque. — A, grenouille avant et pendant la décompression dans un mélange de 21 parties d'oxygène et 79 parties de protoxyde d'azote. — B, la même grenouille après la décompression.

vements respiratoires se ralentissent et s'arrêtent assez vite. 9 h. 15, anesthésie très manifeste. Décompression brusque. Énorme météorisme se développant très rapidement. A l'autopsie, je constate que les poumons sont rompus. Le cœur bat faiblement.

Exp. XXXIII. — Mêmes conditions que précédemment, l'animal expérimenté est encore une grenouille. Pression 10 atmosphères. Convulsions violentes, puis arrêt des mouvements respiratoires quand la pression approche de 5 atmosphères. Durée de la compression 10 minutes, de 9 h. 35 à 9 h. 45. La décompression dure 20 minutes. A la pression

8 atmosphères, faibles mouvements convulsifs des quatre membres. A 10 h. 5, l'appareil est ouvert, très faible météorisme. On ne distingue pas, à travers les parois thoraciques, si le cœur bat ou ne bat pas. L'animal paraît mort. Conservée sous une cloche humide, la grenouille n'est pas ranimée le lendemain. Le cœur ne bat plus.

Exp. XXXIV. — Une grenouille est placée dans l'éprouvette. Pression du mélange 5 atmosphères. Durée de la compression 5 minutes (de 9 h. 5 à 9 h. 10). L'animal est immobile, les mouvements respiratoires ont cessé. Décompression en une seconde. Le météorisme se produit. J'injecte de l'air pur par la pompe, aussitôt le météorisme diminue, puis disparaît presque complètement; en dévissant l'écrou du manomètre le gaz sort lentement de l'appareil, le météorisme augmente à mesure que la pression diminue. A un nouveau coup de pompe correspond une nouvelle diminution dans le volume de l'animal. Le même effet se produit aussi souvent que je reproduis les mêmes alternances de décompression et de compression. Je maintiens la pression à 5 atmosphères, la grenouille a son volume normal. A 9 h. 30, décompression lente, durant plus de 20 minutes. Le météorisme est nul, la grenouille est vivante, mais très mal portante, elle n'exécute de mouvements que si on l'y force. Mouvements respiratoires très raréfiés. Elle est mise sous une cloche humide, le lendemain le cœur ne bat plus, elle est morte.

Dans cette expérience encore l'animal a dû mourir sous l'influence du gaz anesthésiant. Mais là n'est pas le point qui a le plus fixé mon attention. Quand j'ai employé le protoxyde d'azote en remplacement de l'azote, c'était dans le but de rendre plus évident le dégagement des gaz libres lors de la décompression brusque, et si je ne devais pas laisser néanmoins passer avec indifférence les phénomènes dus à l'action certainement toxique du protoxyde d'azote, sous tension élevée, la production exagérée du météorisme était, lui, la réponse que j'attendais de mes expériences.

La dernière expérience me paraît singulièrement intéressante et démonstrative pour montrer à un auditoire comment le gaz, retenu par le sang seulement à l'état de dissolution, se comporte lorsque la pression à laquelle est soumis l'animal augmente ou diminue.

Ce fait une fois bien établi, je ne dois pas, ai-je dit, garder le silence sur les accidents graves résultant de l'inhalation du protoxyde d'azote à haute pression.

Le travail de M. Gréhant, sur les effets de ce gaz à la pression ordinaire, faisait déjà prévoir, qu'administré à dose condensée par les voies respiratoires, il devait produire de graves accidents.

A fortiori, si le protoxyde d'azote est respiré sous tension, est-il dangereux.

Il suffit de jeter un coup d'œil sur le résumé des expériences dont je viens de rendre compte, pour se convaincre que le protoxyde d'azote provoque des accidents rapidement mortels, quand il est respiré à haute pression.

Animaux expérimentés.	Durée de la compression et de la décompression	Valeur de la pression.	Accidents mortels et durée de ces accidents.
Chien..... Exp. XXVI.	20 min. déc. instant.	5 atm.	Mort en moins de 20 minutes sous pression.
Souris..... Exp. XXVII.	20 min. décomp. inst.	5 atm.	Morte en moins de 15 minutes sous pression. 2 minutes d'agitation, suivies de sommeil anesthésique. Arrêts de la respiration après 15 minutes.
Moineau..... Exp. XXVIII.	10 min. déc. en 20 min.	10 atm.	Vives agitations. Sommeil anesthésique au bout de 3 minutes. Arrêts des mouvements respiratoires, 3 minutes après. Décompression lente après 10 min. de compression. Convulsions très fortes pendant 5 min. Mort.
Chardonneret... Exp. XXXI.	5 min. déc. en 15 min.	5 atm.	Battement des ailes. Vomissements. Sommeil après 2 min., diminution des mouvements respiratoires après 5 min. Mort avec de fortes convulsions pendant la décompression.
Grenouille..... Exp. XXXII.	10 min. déc. en 20 min.	4 atm.	Violentes convulsions. Arrêt des mouvements respiratoires. Anesthésie. Convulsions pendant la décompression. Mort survenue, pendant la décompression.

§ 9. *Conclusions du chapitre.* — La conclusion première de ce chapitre, nous en avons énoncé la formule déjà.

C'est qu'à des pressions relativement peu élevées dans le grand récipient, j'ai obtenu des effets plus puissants dus à la décompression brusque presque instantanée. Ces conclusions seront consignées et mieux en place tout à fait à la fin de ce travail.

Quant à celles qui découlent de la substitution du protoxyde d'azote à l'azote, dans l'air comprimé, elles sont de deux ordres :

1° Celles qui sont relatives à l'action mécanique de ce gaz, dans le phénomène de la décompression brusque, bien courtes à énoncer.

Le protoxyde d'azote étant plus soluble que l'azote, se dissout en plus grande quantité dans le sang pour des pressions égales, et lorsque se produit la décompression brusque il cause un météorisme bien plus considérable de l'animal qui l'a respiré.

2° Celles des conclusions qui sont relatives à l'action anesthésique et toxique du gaz protoxyde d'azote sont évidentes dans le tableau de la page précédente.

Le protoxyde d'azote à haute pression est un anesthésique puissant, agissant comme toxique, déterminant des convulsions qui précèdent le sommeil qu'il cause, et rapidement mortel.

Il arrête les mouvements respiratoires, la mort est précédée également de convulsions généralisées.

IV. — ACTION DE L'OXYGÈNE RESPIRÉ A HAUTE PRESSION

SOMMAIRE : *Influence de la pureté de l'oxygène. — Expériences sur les animaux à sang chaud et sur les animaux à sang froid.*

§ 1. *Influence de la pureté de l'oxygène.* — Je rappelle ce que j'ai dit au début du chapitre II, dans le § 3.

L'addition de la large soupape au grand récipient m'a permis d'étudier, à des pressions relativement basses, les seuls effets mécaniques de l'azote rendu libre par suite d'une décompression très brusque.

L'emploi de l'oxygène pur va faire assister aux seuls accidents dus à l'action de ce gaz respiré à haute pression.

Sans rapporter ici, non plus que pour l'action de l'air comprimé,

toutes les expériences préliminaires à la suite desquelles j'ai employé toujours l'oxygène préparé par mes soins au laboratoire, j'en donnerai pourtant deux d'entre celles qui ont été exécutées avec de l'oxygène acheté tout préparé parce qu'elles démontrent bien, par comparaison avec les autres, l'importance du degré de pureté du gaz employé.

Ajoutons, dès le début, qu'il résulte de l'ensemble de toutes les expériences réalisées avec l'oxygène comprimé, que quand ce gaz est pur, la vitesse de la décompression est sans la moindre importance, au moins dans la limite des pressions que j'ai produites.

Redoutant cependant des accidents de traumatisme causés par la rentrée brusque du gaz, j'ai, par mesure de précaution, évité souvent la décompression brusque ou plus souvent encore fait l'expérience en double, l'une suivie de la décompression brusque, l'autre de la décompression lente. Mais dans le champ de mes expériences, cette précaution n'est certainement pas indispensable.

Exp. XXXV. — Un chien pesant 6 kil. 2 est placé à 4 h. 5 dans le grand récipient. Je projette dans l'appareil de l'oxygène acheté tout préparé. A 4 h. 10, la pression est de 5 atmosphères; à 4 h. 13, de 5 atm. 1/4, premières agitations, aboiements; 4 h. 15, l'animal est calmé, la pression est 6 atmosphères. Je n'entends plus rien jusqu'à 4 h. 25, la pression est alors de 7 atmosphères, pression maintenue jusqu'à la fin de l'expérience. Convulsions plus tranchées que les premières, le bruit des ongles qui frottent sur le récipient est rythmé. Je renouvelle l'oxygène contenu dans le récipient, tout en maintenant la même pression. A 4 h. 55, décompression brusque. L'animal est dans un état fort piteux. Il râle sur le flanc, ses pattes sont raidies, opisthotonos assez prononcé. Mouvements respiratoires amples et fréquents. Il a déféqué dans l'appareil. Il se rétablit pourtant lentement. A 5 h. 10, agitations, il fait des efforts pour se relever, tourne les yeux du côté où on l'appelle, mais il ne peut encore se dresser sur les pattes. A 5 h. 20, il marche. Paraplégie, il traîne ses pattes postérieures jusqu'à 6 heures. Alors il commence à s'en servir, mais sans les mouvoir pourtant autrement que pour en pousser le sol en le grattant, comme dans la locomotion du saut. A 6 h. 15, il est revenu à l'état normal.

Exp. XXXVI. — Je fais l'analyse du gaz employé et celle du même gaz quand il était parvenu dans le récipient.

	Gaz du sac.	Gaz du récipient.
Acide carbonique.....	0 0/0.	très faible quantité.
Oxygène.....	90,25 0/0.	89 0/0.
Azote.....	9,75 0/0.	10 0/0.

L'oxygène employé dans toutes les expériences suivantes était préparé au laboratoire. J'ai répété avec le gaz ainsi préparé un très grand nombre de fois l'analyse comparative, ainsi que je l'ai pratiquée ci-dessus pour l'oxygène fabriqué commercialement, bien que je ne donne pas des analyses de gaz après chacune de mes expériences.

Exp. XXXVII. — Un chien pesant 5 kil. 3 est introduit dans le grand récipient. De 2 h. 50 à 3 heures on fait passer un courant d'oxygène préparé au laboratoire. A 3 heures, la pression monte d'emblée à 6 atmosphères. A 3 h. 5, premières agitations convulsives. Je fais monter la pression à 6 atm. 1/4 à l'aide de la pompe, toujours avec de l'oxygène. 3 h. 8, nouvelles convulsions plus fortes. Aboiements suivis de plaintes. De 3 h. 20 à 3 h. 24, convulsions plus continues. A partir de 3 h. 30, n'ayant plus perçu de mouvements, je décomprime jusqu'à 3 h. 37. L'animal est mort, il est en état de rigidité cadavérique. Opisthotonos prononcé. Le chien est vraisemblablement mort à 3 h. 30. Je ne trouve rien de particulier à l'autopsie.

Analyse du gaz dans le récipient avant la décompression :

Oxygène	90,74 0/0.
Acide carbonique	1,23 0/0.
Azote	8,03 0/0.

Cette analyse ne donnait pas encore des résultats satisfaisants, l'azote ne provenait pas d'une défectuosité dans le mode de préparation du gaz oxygène, mais plutôt de la pompe qui fut envoyée à l'examen du constructeur.

Exp. XXXVIII. — Animal expérimenté : un chien. Pression, 6 atmosphères. Durée de la compression 15 minutes.

Analyse du gaz dans le récipient :

Oxygène	96,4 0/0.
Acide carbonique	1,1 0/0.
Azote	2,5 0/0.

Exp. XXXIX. — Un lapin est introduit dans le récipient à 3 h. 10. On y introduit de l'oxygène pur (98 p. 100 d'oxygène). 3 h. 20, la pression est 4 atmosphères, à 3 h. 30 elle est égale à 5 atmosphères. On maintient cette dernière pression jusqu'à la fin de l'expérience. 3 h. 43, cris prolongés. 3 h. 45, fortes convulsions. 3 h. 50, convulsions plus faibles que les précédentes et puis je n'entends plus rien. Je recueille du gaz provenant du récipient pour l'analyser. Décompression brusque. L'animal est mort, opisthotonos, rigidité cadavérique.

Analyse du gaz recueilli dans le récipient :

Oxygène	92,4 0/0.
Acide carbonique	2,13 0/0.
Azote	5,47 0/0.

L'animal est probablement mort après les dernières convulsions, c'est-à-dire quarante minutes après le commencement de la compression.

Exp. XL. — 4 h. 25, un second lapin est placé dans le récipient. Pression d'oxygène pur obtenue d'emblée : 4 atmosphères. Je la fais monter par la pompe à 5 atmosphères, il est 4 h. 32. A 4 h. 45, premières convulsions assez fortes sans cris. A 4 h. 52, nouvelles convulsions cessant à 4 h. 54. A 5 heures, décompression en 3 minutes. L'animal est mort. Opisthotonos, raideur des membres.

Dans l'avant-dernière expérience, l'animal a mis plus de temps à mourir que dans la suivante. Il est, en effet, resté moins longtemps soumis à la pression supérieure, puisque j'ai fait monter la pression à l'aide de la pompe, au lieu de l'établir immédiatement à la hauteur déjà élevée de 4 atmosphères.

(*A suivre.*)

Le propriétaire-gérant : Félix Alcan.

Coulommiers. — Imp. Paul Brodard.

DEC 1 4 1894

CONTRIBUTION A L'ÉTUDE
DU SYSTÈME NERVEUX SOUS-INTESTINAL
DES INSECTES

Par A. BINET.

(Planches XII a XV.)

Travail du Laboratoire de M. le Professeur Balbiani au Collège de France.

INTRODUCTION

I

HISTORIQUE

Nous nous sommes proposé comme but, dans ce travail, de faire l'étude de la chaîne ganglionnaire ventrale des Insectes, au triple point de vue de l'histologie, de l'anatomie microscopique et de la physiologie.

Jusqu'ici, les auteurs qui ont étudié, avec les procédés de la technique moderne, et spécialement à l'aide de coupes en série, le système nerveux des Insectes, ont porté de préférence leurs investigations sur les ganglions cérébroïdes, c'est-à-dire sur la masse nerveuse sus-œsophagienne qui, donnant naissance aux nerfs de la sensibilité spéciale, a reçu pour cette raison le nom de cerveau; il suffit de consulter les beaux travaux de Dietl, Flögel, Berger, Bellonci, Viallanes, pour voir avec quel soin on a décrit les lobes de substance ponctuée et les différents organes qui sont situés dans les ganglions cérébroïdes. Les ganglions de la chaîne, au contraire, ont été presque complètement négligés; on ne connaît jusqu'ici que leur topographie externe, et c'est pour ce motif que nous avons cru utile de choisir ces ganglions comme sujet de notre étude.

Afin d'avoir des termes de comparaison, nous avons également examiné les ganglions ventraux de quelques Crustacés et de quelques Vers; mais nous n'insisterons pas ici sur les résultats de ces recherches, dont nous parlerons seulement dans la mesure que nous croyons nécessaire pour éclairer notre étude sur les Insectes.

Commençons par énumérer sommairement les principaux travaux qui ont été publiés sur l'anatomie microscopique et l'histologie du système nerveux des Arthropodes [1].

Pour mettre un peu d'ordre dans cet historique, il faut indiquer quelles sont les principales questions qui ont été l'objet de recherches. On s'est d'abord préoccupé de connaître la nature histologique des éléments nerveux, des cellules et des fibres. Pour les cellules, on a étudié leur membrane d'enveloppe et la structure de leur protoplasma; la question s'est posée, de très bonne heure, de savoir si le protoplasma de la cellule nerveuse est constitué par une substance homogène, ou s'il contient une structure fibrillaire. On a également recherché, en ce qui concerne les tubes nerveux, s'ils sont remplis d'une substance homogène, ou s'ils contiennent un faisceau central de fibrilles, ou des fibrilles dispersées; sur cette structure, on a fait différentes hyposthèes, que nous indiquerons plus loin.

Cette même étude histologique comprend les rapports qui existent entre le prolongement cellulaire et le corps de la cellule; on a soutenu diverses opinions; beaucoup d'auteurs qui admettent une structure fibrillaire de la cellule et du tube nerveux ont admis également que ce sont les mêmes fibrilles qui s'épanouissent dans le globe cellulaire et se réunissent parallèlement dans le tube nerveux, pour constituer un faisceau. Quelques observateurs ont recherché s'il n'existait point une relation entre les fibrilles du tube nerveux et le noyau, voire les nucléoles, de la cellule.

On a suivi le prolongement cellulaire dans son trajet intra-ganglionnaire pour savoir s'il se dichotomise ou se ramifie, et pour connaître surtout le point auquel il aboutit; on voit souvent, dans les préparations, les fibres nerveuses se perdre dans cette substance complexe qui occupe la région centrale des ganglions nerveux d'Arthropodes, et qui porte le nom de substance ponctuée; on s'est

1. Des bibliographies complètes, relatives au système nerveux des Invertébrés, ont été faites par Solbrig (1872), Hermann (1875), Schultze (1879), Vignal (1883), Freud (1882), Nansen (1887) et Retzius (1890).

demandé si le prolongement cellulaire se termine dans cette substance par des extrémités libres, ou s'il s'anastomose avec les fibrilles émanées d'une autre cellule; enfin, on a recherché si une fibre nerveuse qui émane directement d'une cellule se continue dans un nerf périphérique : autant de questions qui ont soulevé et soulèvent encore des controverses.

Tout ce qui précède constitue ce qu'on peut appeler, dans le sens étroit et spécial des termes, l'histologie du système nerveux des Arthropodes. D'autres études sont venues compléter les précédentes; ce sont des études d'anatomie microscopique, qui ont pour but la description des organes contenus dans les ganglions, le trajet des nerfs dans ces ganglions, et le groupement des cellules. Ces recherches d'anatomie microscopique n'ont jamais pris autant d'extension que celles d'histologie; elles n'ont guère été faites jusqu'ici que sur les Vers, et quelques Crustacés; en ce qui concerne les Insectes, on n'a fait l'anatomie que de leur cerveau; l'examen des ganglions de la chaîne ventrale reste à faire.

Il résulte de ces quelques indications sommaires que nous pouvons, en retraçant l'historique de nos recherches, le diviser en deux parties bien distinctes : l'une portera le nom d'histologie, l'autre celui d'anatomie microscopique.

I. *Histologie*. — Laissant de côté les travaux d'Ehrenberg, Helmholtz, et quelques autres auteurs de la même époque, nous ferons commencer avec Remak l'étude histologique du système nerveux des Invertébrés [1].

Traduisons quelques citations de son travail; il a eu pour objet les tubes nerveux des connectifs de la chaîne ganglionnaire chez l'*Astacus fluviatilis* et l'*Astacus marinus*.

« Les plus grosses fibres primitives non ramifiées du cordon ventral de l'Écrevisse, dit-il, sont, ainsi qu'Ehrenberg l'avait figuré, et que cela a été confirmé par Hanover, des cylindres creux à mince paroi. Elles mesurent chez l'Écrevisse fluviatile 1/50e à 1/30e de ligne de diamètre.

« On y distingue deux minces enveloppes entre lesquelles il y a des noyaux granuleux. Au centre même de la cavité du cylindre, qui est transparente comme de l'eau, apparaît à l'état frais un cordon onduleux de fibres délicates formant le quart du diamètre

1. Remak, Ueber den Inhalt der Nervenprimitivrohren, *Müller's Arch.*, 1843, p. 197.

du tube. A un grossissement de 250 diamètres, on voit que ce sont des fibres lisses, parallèles, sans ramifications ou anastomoses appréciables, avec une épaisseur de 0,0005 de ligne. Un même faisceau renferme cent et plus de ces fibres.

« Quand le tube a été blessé, on aperçoit tout le faisceau formant des courbures, les filaments conservant leur disposition parallèle. Sur d'autres blessures du tube, les fibres du faisceau s'écartent les unes des autres, et en même temps plusieurs se brisent. Sous l'influence d'une pression ou de l'eau, les faisceaux se décomposent en une masse nuageuse, raison pour laquelle Ehrenberg décrit ces grosses fibres comme contenant de la moelle, et Hanover indique que le contenu du tube est finement granuleux et comme nuageux. Sur des coupes transversales, on voit le faisceau sortir de la lumière du tube en faisant des courbures, sans que le diamètre du tube se modifie. Il arrive plus souvent qu'on blesse la paroi du tube, cas dans lequel tout le faisceau sort par la fente latérale. Pendant l'issue du faisceau, les fibres se décomposent en petits bâtonnets, ce qui arrive souvent dans l'eau. Le meilleur liquide à employer est une goutte de sang d'Écrevisse. Il ne faut pas se laisser tromper par les faisceaux du tissu conjonctif onduleux qui est disposé entre les tubes nerveux. Sur des tubes plus fins du cordon ventral, ceux qui ont moins de 1 centième de ligne, je n'ai point aperçu de filament central. Ils sont clairs comme de l'eau, ou granuleux, ce qui indique un reste de fibre longitudinale détruite. Le liquide qui remplit l'espace entre la paroi et le faisceau central est transparent, incolore, avec des globules qui résultent probablement d'une coagulation. Ces mêmes globules se voient aussi dans l'intérieur des tubes dont ils recouvrent la paroi interne comme une mosaïque. Ils sont plus abondants dans les tubes ne contenant pas de faisceau central. Je ne puis décider de savoir si le faisceau central correspond aux cylindres-axes des Vertébrés, ou si c'est une formation spéciale, un quatrième élément du tube nerveux de l'Écrevisse. Les tubes avec les faisceaux centraux traversent les masses grises de la moelle ventrale, entre les cellules ganglionnaires, mais je n'ai pas pu saisir leurs connexions avec ces éléments. J'ai vu des filets plus fins sortir des cellules, auxquelles ils donnaient la forme de massues; le contenu finement granuleux entourant le noyau clair se continuait directement avec le contenu granuleux des tubes. D'autres cellules ne montraient pas de prolongement. »

L'année suivante, en 1844, Remak publie un second Mémoire, accompagné de figures, où il décrit dans l'intérieur de la cellule nerveuse chez l'Écrevisse une substance punctiforme qui prend, surtout autour du noyau, un aspect fibrillaire [1].

Will a publié à la même époque une étude sur le système nerveux d'un grand nombre d'Invertébrés. Il a examiné le névrilème, les cellules nerveuses, dont le contenu lui paraît, à l'état frais, clair et transparent, sauf chez l'*Helix pomatia*, où elles présentent une striation concentrique foncée.

Faivre [2] admet que le contenu des tubes nerveux est granuleux. « Un tube de sangsue, dit-il, se compose de deux parties, l'enveloppe et le contenu. L'enveloppe est anhiste, sans structure appréciable, sans noyaux — le contenu des tubes est formé par une substance finement granuleuse, et d'une consistance molle, même à l'état frais. » Avec de forts grossissements, on constate que cette substance consiste en très petits granules agglutinés par une sorte de substance intermédiaire amorphe. Le contenu des cellules serait granuleux, demi-fluide.

Haeckel, dans sa thèse inaugurale [3], étudie les éléments nerveux de l'Écrevisse; il admet que les cellules nerveuses des ganglions chez cet animal sont semblables à celles des ganglions sympathiques des Vertébrés; il pense que les tubes nerveux contiennent une substance visqueuse, transparente, et que les cellules sont en rapport avec ces tubes nerveux.

Owsjannikow [4], qui a étudié l'histologie des centres nerveux chez le Homard, l'Écrevisse et la Langouste, observe que le contenu des tubes nerveux est liquide et homogène, et que les fibrilles apparaissent seulement lorsqu'on fait agir un peu d'eau sur l'élément; il pense que cette apparence fibrillaire est une production *post-mortem*. Les vues de cet auteur sur le noyau de la cellule et sur les prolongements lui sont toutes personnelles. Pour montrer le caractère absolument systématique de ses idées, nous rappellerons que suivant son opinion les petites cellules multipolaires, qu'il considère comme sensitives, ont quatre prolongements, l'un se dirigeant

1. Remak, Neurologische Erläuterungen, *Müller's Arch.*, 1844, p. 468.
2. Faivre, Etude sur l'histologie comparée du système nerveux de quelques Annélides, *Th. de doct.*, Faculté des sciences de Paris, 1856.
3. Haeckel, Ueber die Gewebe des Flusskrebses, *Arch. f. Anat. u. Phys.*, 1857, p. 469.
4. Owsjannikow, Recherches sur la structure intime du système nerveux des Crustacés, *Ann. des sc. nat.*, 4e série, t. XV, p. 129, 1861.

vers le cerveau, le second vers le côté opposé pour s'y réunir à une cellule de la même espèce, et les autres se rendent aux racines pour former les nerfs périphériques. Un coup d'œil jeté sur les planches qui accompagnent son travail fait naître les doutes les plus sérieux sur l'exactitude de ses observations. Il a représenté, dans une de ses figures (fig. 7) plus de seize cellules qu'il appelle multipolaires, et qui nous paraissent être tout simplement des cellules mal fixées, dont le protoplasma, en se rétractant, a quitté d'une manière irrégulière la membrane d'enveloppe. Cet auteur dit encore que les nerfs périphériques proviennent des cellules, et que chaque ganglion présente trois commissures transversales unissant les cellules de droite aux cellules de gauche. L'examen de ses planches, nous le répétons, montre que ce n'est là qu'une vue de l'esprit. Si le fait est plus tard reconnu exact, Owsjannikow ne peut être considéré comme l'ayant démontré.

Le même auteur dit avoir vu dans quelques préparations la substance du noyau se prolonger en forme de lignes grêles et claires dans l'une des fibres de la cellule. Tout cela nous paraît contestable. Owsjannikow a cependant fait quelques observations justes. Citons-en une : il décrit, au milieu d'une coupe de ganglion abdominal, deux espaces arrondis, limités, qui, vus à l'aide d'un grossissement moyen, ressemblent à une masse finement granuleuse. En examinant cette portion à l'aide d'un grossissement considérable, on reconnaît, dit-il, qu'elle est composée de fibres minces, coupées transversalement. Ce sont des fibres qui appartiennent principalement aux petites cellules.

Nous décrirons nous-même cette région chez les Insectes sous le nom de *colonne ventrale*.

Pour Buchholz[1], les prolongements cellulaires et les fibres nerveuses sont des rubans de substance homogène, sans aucune enveloppe; ce sont, à proprement parler, des cylindres-axes nus. Quant au protoplasma des cellules, il y trouve deux substances, dont l'une peut s'exsuder, par pression, sous la forme de perles hyalines. Les cellules seules, d'après cet auteur, sont l'origine des tubes nerveux; il n'y a point de cellules apolaires, et le prolongement cellulaire ne prend point son origine dans le noyau. Le prolongement, en pénétrant dans la substance ponctuée, se ramifie, et

1. Buchholz, Bemerkungen über den hist. Bau des Central-Nervensystems d. Süsswassermollusken, *Müller's Arch.*, 1863, p. 234-264.

se subdivise en un grand nombre de fibrilles. Ces fibrilles sont séparées les unes des autres, dit Buchholz, par une certaine quantité de liquide séreux, qui, dans les préparations, a l'apparence d'une substance finement granulée, apparence qui serait artificielle, et produite par une destruction partielle de la substance nerveuse. Quant au rôle de cette substance ponctuée, il ne consisterait pas à former des fibres nerveuses (suivant l'hypothèse de Leydig), mais à produire une correspondance entre les cellules nerveuses, lesquelles n'ont jamais une connexion directe.

Les importants travaux de Leydig[1] font époque dans l'étude de la structure du système nerveux chez les Invertébrés. Il a d'abord, comme ses devanciers, étudié l'histologie de la cellule et de la fibre; il a admis, dans une certaine mesure seulement, une structure fibrillaire du nerf et il a vu dans certaines cellules, notamment chez les Gastéropodes, des fibrilles disposées concentriquement dans le protoplasma, tout autour du noyau. Mais ce n'est pas sur ces points qu'il a apporté le plus de lumière et qu'il a changé l'orientation des idées; c'est par ses descriptions de la *substance ponctuée*. Il a décrit cette substance comme une « netzförmig gestricktes Gewirr feinster Fäserchen » — c'est-à-dire : un fouillis de très fines fibrilles constituant un réseau; cette substance ponctuée formerait une étape entre les prolongements des cellules et les nerfs périphériques; d'une part, en effet, la substance ponctuée recevrait ces prolongements, et, d'autre part, elle donnerait naissance aux nerfs périphériques, qui se construiraient dans sa masse. « Es erleidet, dit-il, nach dem was Ich sehe, gar keinen Zweifel, dass erst aus dieser centralen Punktsubstanz die Anfänge der Nervenfasern sich hervorbilden. »

Cependant Leydig a noté que dans quelques cas assez rares, chez les Gastéropodes, on voit le nerf périphérique prendre directement naissance dans la cellule nerveuse. « Es kommen auch in den Nervencentren der Wirbellosen einzelne, bestimmt gelagerte Ganglienkugeln vor, deren Fortsätze, ohne Vermittelung von eingeschobener Punktsubstanz geraden Wegs als Nervenfasern weitergehen. » Cette description sommaire a contenté beaucoup d'auteurs, qui n'ont pas cru à propos de s'engager plus avant dans ce difficile sujet.

Leydig a vu que la substance ponctuée présente des aspects nom-

1. Leydig, Ueber das Nervensystem der Anneliden, *Reichert und Du Bois-Reymond's Arch.*, 1862, p. 90.

breux, et parmi ces aspects, il a décrit « eine Punktsubstanz von netz-oder geflechtartig gestricktem Character », qui occupe le milieu des ganglions; et c'est au centre de cette masse que les prolongements cellulaires se résolvent en fibrilles et que les nerfs périphériques se construisent.

En 1863, paraissent deux mémoires, de Walter[1] et de Waldeyer. Walter a étudié le système nerveux de l'*Hirudo medicinalis*, du *Lumbricus agricola*, de la *Scolopendra electrica*, de l'*Astacus fluviatilis*, et du *Limnaeus stagnalis*. Nous ne parlerons que de ses études sur l'Écrevisse. Il y a distingué cinq espèces de cellules nerveuses : 1° de grosses cellules unipolaires, à noyau peu visible, à nucléoles très réfringents; le protoplasma contient des granulations qui sont arrangées concentriquement autour du noyau; 2° de petites cellules unipolaires, avec noyau volumineux et un seul nucléole, peu visible; le protoplasma est dépourvu de granulations; 3° des cellules multipolaires; 4° des corpuscules nucléés avec prolongement filiforme; 5° des cellules sans prolongement et complètement libres.

Faut-il ajouter que Walter, cherchant à deviner la fonction de ces éléments par leur répartition dans les ganglions, a admis que les petites cellules unipolaires sont motrices, que les corpuscules nucléés sont des éléments sensitifs, que les grosses cellules unipolaires sont sympathiques et les multipolaires réflexes? Reproduire ces assertions, c'est les juger.

Le Mémoire de Waldeyer[2] touche à un grand nombre de points; même en nous bornant à ce qui concerne les Insectes et les Crustacés, nous devons nous en tenir à l'essentiel. Il a critiqué les distinctions faites par Walter entre les cellules nerveuses des Crustacés; il croit que les deux premières espèces de cellules sont seules nerveuses. Dans les grosses cellules unipolaires, il n'a point vu une striation concentrique du protoplasma autour du noyau, il constate seulement que le protoplasma est un peu granuleux. Sur l'origine des nerfs, il a une hypothèse personnelle; il pense que le prolongement émis par une cellule unipolaire s'anastomose avec un de ceux des petites cellules multipolaires, et que les fibres nerveuses

1. Walter, Mikroscopische Studien über das Central-ystem wirbelloser Thiere, Bonn, 1863.

2. Waldeyer, Untersuch. über d. Ursprung und Verlauf des Axencylinders bei Wirbellosen und Wirbelthieren, *Zeitschr. für rat. Med.*, Bd. XX, 1863, p. 193.

proviennent de ces prolongements. Pour lui, la substance ponctuée aurait son origine dans les divisions des prolongements cellulaires.

Yung publie en 1878 une thèse sur la structure des centres nerveux des Crustacés Décapodes. Son travail contient une partie histologique et aussi une partie physiologique. Il considère les tubes nerveux des Crustacés comme remplis d'une substance visqueuse, claire et homogène, et il met en doute le faisceau de fibrilles que Remak a signalé au centre des gros tubes. Ces tubes lui paraissent se dichotomiser au point de départ des nerfs périphériques. Les cellules sont apolaires, monopolaires, bipolaires; elles ont une enveloppe fine, sans noyau, un contenu homogène, sans striation concentrique, et un noyau qui renferme plusieurs nucléoles. L'absence de myéline et de cylindre-axe différencié dans les tubes nerveux des Crustacés, la forme et la composition des cellules, rapprochent ces éléments de ceux du système grand sympathique chez les Vertébrés; ils n'en diffèrent que par leurs grandes dimensions.

Hans Schultze a publié en 1879 un travail très estimé [1], dans lequel l'auteur a recouru à une technique supérieure à celle de beaucoup de ses devanciers. Hans Schultze est un de ceux qui ont le mieux mis en lumière la structure fibrillaire de la cellule nerveuse. Il a montré, à la suite de ses recherches sur la Sangsue, le Lombric et quelques Mollusques, que le protoplasma des cellules, de même que leur prolongement cellulaire, de même encore que le contenu des tubes nerveux, est constitué par deux substances; l'une de ces substances consiste en « *Primitivfibrillen* », fibrilles qui sont noyées, qui nagent en quelque sorte au milieu d'une autre substance liquide, réfractant la lumière; à cette seconde substance, Schultze donne, comme l'ont fait de précédents auteurs, le nom d'*Interfibrillär-Substanz* (substance interfibrillaire). C'est l'action des réactifs qui transformerait en granulations cette substance.

Hermann [2] a publié en 1875 un travail sur le système nerveux de la Sangsue, travail devenu classique. Il décrit la substance ponctuée, ou masse centrale des ganglions, comme étant formée par des fibrilles dispersées dans une substance visqueuse et granuleuse, qu'il appelle *Zwischensubstanz*. Ces fibrilles ont des points de

1. H. Schultze, Die fibrilläre Structur der Nervenelemente bei Wirbellosen, *Archiv. für mikros. Anat.*, 1879, Bd. XVI, p. 57.
2. E. Hermann, Das Central-Nervensystem von Hirudo medicinalis, München, 1875.

jonction, *Knotenpunkte*, mais pas de manière à former un véritable réseau. Cette masse centrale est séparée de la partie corticale cellulaire par une capsule conjonctive, *innere Kapsel*, qui, en outre, divise et sépare les cellules nerveuses en plusieurs groupes ou lobules.

Vignal publie en 1883 [1] des recherches histologiques sur les centres nerveux de quelques Invertébrés. Après un historique développé, il étudie les tubes nerveux des connectifs, des commissures et des nerfs, les cellules nerveuses et le système sympathique de quelques Crustacés (Homard, Langouste, Palémon, Écrevisse, Crabe-Araignée, Tourteau); il a même fait quelques coupes à travers les ganglions abdominaux du Homard pour en connaître l'organisation, mais il ne s'y est point arrêté. Comme on peut l'avoir remarqué déjà, les auteurs n'ont presque jamais décrit jusqu'ici l'anatomie microscopique du système nerveux sous-intestinal des Arthropodes. Vignal admet que les cellules des ganglions cérébroïdes, thoraciques et abdominaux sont presque toutes unipolaires et renferment des fibrilles très fines, disposées concentriquement autour du noyau, qui apparaissent spécialement sous l'influence de l'acide osmique. Les fibres nerveuses ont une paroi propre, présentent un contour simple ou double, suivant leur volume qui est très variable. A la surface ou dans l'intérieur de la paroi se trouvent des noyaux ovalaires allongés. La substance des tubes nerveux contient des fibrilles en faisceau ou des fibrilles dispersées.

Vignal a vu que les fibres nerveuses se divisent dichotomiquement, division qui avait été niée par d'anciens auteurs, notamment par Helmholtz; les fibres nerveuses émettent en outre des fibres plus petites qu'elles. Quant aux relations entre les cellules et les nerfs périphériques, Vignal les résume ainsi : « Le centre des ganglions est formé par des fibres nerveuses d'un côté, des prolongements cellulaires de l'autre; ces fibres et ces prolongements se mêlent intimement et forment un plexus d'où partent les nerfs. »

Vignal a étudié également les éléments nerveux des Mollusques et des Vers (Lombric, Sangsue). Il a vu chez les Mollusques et les Hirudinées la striation concentrique des cellules.

Freud [2], qui a fait paraître en 1882 une étude d'histologie sur le

1. W. Vignal, Archives de zoologie expérimentale, série 2, t. I, p. 267, Paris, 1883.
2. Freud, Ueber den Bau der Nervenfasern und Nervenzellen beim Flusskrebs, *Sitzber. der Kais. Akad. Wiss. Wien.*, Bd. LXXXV.

système nerveux de l'Écrevisse, a décrit la structure fibrillaire des cellules nerveuses, structure qu'il a observée à l'état frais dans le sang de l'animal. Il donne la description suivante : on reconnaît, dit-il, dans le protoplasma la présence de fibrilles qui, d'une part, se disposent concentriquement autour du noyau et, d'autre part, convergent dans le prolongement de la cellule unipolaire. Chaque fibrille ne décrit pas un cercle entier, mais seulement un petit arc. Si on en suit une avec attention, on voit qu'elle rencontre, après un court trajet, une autre fibrille; les fibrilles entre elles forment un réseau dont les mailles entourent le noyau de la cellule.

Sur les relations entre le protoplasma de la cellule et le cylindre-axe, il a fait une observation curieuse que nous jugerons plus loin; il a admis que dans certaines cellules, le prolongement cellulaire trace, en rampant à la périphérie de la cellule, un demi-tour circulaire, avant de pénétrer dans l'intérieur même de la cellule : « In manchen Zellen ist ein Uebergangsstück zwischen Zellleib und Nervenfaser nicht vorhanden; die Nervenfaser entspringt in anderer, sehr eigenthümlicher Weise. Dieselbe schmiegt sich nähmlich in Gestalt eines hellen Halbringes der Peripherie der Zelle an, um dann in's Innere des Zellleibes einzutreten [1]. »

Dans ces dernières années, Leydig est revenu sur ses premières vues histologiques, et il a publié un ouvrage [2] où il enseigne que les cellules et fibres nerveuses n'ont point une structure fibrillaire. Ce qu'on a appelé les fibres primitives (Primitivfibrillen) ne seraient que des parties d'une substance spongieuse et de soutien, qu'il appelle *Spongioplasma*; et dans les mailles du reticulum formé par ce Spongioplasma se trouverait une substance liquide, amorphe, qui serait la véritable substance nerveuse, le *Hyaloplasma*.

II. — Il semble que nous devons faire commencer ici une seconde période pour l'étude histologique des éléments nerveux des Invertébrés, période caractérisée par la découverte et l'emploi de plusieurs méthodes nouvelles, la méthode de Golgi, la méthode d'Ehrlich, et en troisième lieu la méthode moins connue de Viallanes.

La première de toutes, en importance, est celle de Golgi, qui a donné des renseignements si nouveaux sur la structure microsco-

1. *Loc. cit.*, p. 26.
2. Leydig, *Zelle und Gewebe*, Bonn, 1885.

pique des centres nerveux. On sait que cette méthode, qui ressemble par plus d'un point à la méthode de Ranvier sur l'imprégnation par le chlorure d'or, consiste dans une imprégnation des cellules nerveuses par l'argent; elle est fondée sur cette propriété que présentent les sels d'argent de se réduire au contact des éléments nerveux. Nous ne rapporterons pas les formules nombreuses données par les auteurs; leur nombre suffit déjà à montrer les difficultés qu'on éprouve à faire pénétrer l'argent dans les ganglions nerveux.

Nous ne pensons pas qu'il soit utile de rappeler en détail, après tous les travaux qui ont paru dans ces dernières années, la conception qui prévaut en ce moment sur la structure du système nerveux des Vertébrés [1]. Le point le plus important est le suivant : les cellules nerveuses émettent des prolongements ramifiés, mais ne s'anastomosent jamais au moyen de ces prolongements.

En 1887, a paru une étude de Nansen [2] sur l'histologie des centres nerveux des Invertébrés. L'étude de Nansen, quoiqu'elle n'ait pas été faite avec les méthodes du bleu de méthylène et du chromate d'argent — l'auteur s'est servi uniquement de fixation avec la liqueur de Flemming — cette étude, disons-nous, porte la trace évidente des idées que l'étude du système nerveux des Vertébrés par les méthodes nouvelles a introduites dans la science. Nansen applique directement aux Invertébrés bilatéraux la distinction histologique de Golgi relative aux nerfs sensitifs et nerfs moteurs; il admet que les nerfs moteurs sont les seuls qui ont leur point de départ ganglionnaire dans une cellule nerveuse; les nerfs sensitifs au contraire aboutiraient dans le ganglion à la substance fibrillaire et s'y perdraient en arborisations très fines; ces arborisations se trouveraient mêlées, au sein de la substance ponctuée, aux arborisations produites par les rameaux latéraux du cylindre-axe moteur, et l'excitation passerait des premières aux secondes sans qu'il y eût nécessité d'une union véritable, c'est-à-dire d'une anastomose. A ce propos, Nansen imagine un schéma de l'action réflexe, qui rend les cellules nerveuses tellement inutiles que pour leur attribuer un rôle quelconque l'auteur leur donne simplement une fonction nutritive.

1. On trouve le résumé des travaux de Golgi et de Ramon y Cajal dans plusieurs livres récents, notamment le traité d'anatomie de Van Gehuchten : *Le système nerveux de l'homme*, Lierre, 1893. Dans la dernière édition de son *Histologie*, Köllicker admet et vérifie un grand nombre d'observations de Ramon y Cajal.

2. F. Nansen, The structure and combination of the Histological Elements of the central nervous system (sans date ni nom d'éditeur).

Biedermann [1] a publié en 1891 un travail d'histologie sur le système nerveux des Invertébrés, qu'il a étudiés au moyen de la méthode d'Ehrlich. Il a étudié la Sangsue médicinale, l'Écrevisse, le Cloporte, etc.; sur l'Ecrevisse, ses observations ont été en petit nombre, car il n'a pas pu se procurer des sujets jeunes dont les ganglions peuvent s'étudier commodément par transparence. Il a décrit et figuré une cellule nerveuse qui donne naissance à un prolongement puissant, lequel se ramifie de la manière la plus riche; et ces rameaux sont aplatis et ont l'aspect de rubans (ramification dendritique). A une certaine distance de la cellule, le prolongement se divise en deux branches, et constitue une ramification en T. Remarquons qu'en terminant ses recherches, cet auteur adopte l'opinion de Golgi sur la distinction des cellules sensitives et motrices.

Ces recherches ont été quelque peu rejetées dans l'ombre par d'autres, plus récentes, de Retzius, pratiquées avec la même méthode. Retzius a fait paraître [2] une étude approfondie sur le système nerveux des Crustacés et des Vers, étude accompagnée de nombreuses figures en couleur, dessinées à une grande échelle. Malgré la difficulté d'analyser en quelques mots ses observations, nous dirons ici quels sont les points principaux qu'il a mis en lumière. Les cellules ganglionnaires des Crustacés sont généralement unipolaires, c'est-à-dire que de leur corps protoplasmique part toujours un prolongement unique; ce prolongement d'origine (*Stammfortsatz*) émet latéralement pendant son trajet des rameaux secondaires (*Nebenfortsätze*) qui se rendent dans la substance ponctuée des ganglions, s'y ramifient d'une manière plus ou moins abondante, et se terminent par de petits rameaux noueux. Ainsi, la terminaison se fait par des extrémités libres, et, conformément à l'opinion de Golgi et de Ramon y Cajal, il n'y a jamais d'anastomoses entre les prolongements de cellules nerveuses; la substance ponctuée est formée par les innombrables rameaux latéraux, qui peuvent se rapprocher les uns des autres, s'entortiller les uns autour des autres, mais ne contractent entre eux aucune union réelle.

Le prolongement d'origine des cellules nerveuses a un trajet tout

1. Biedermann, Ueber den Ursprung und die Endigungsweise der Nerven in den Ganglien wirbelloser Thiere, *Jenaische Zeitsch.*, Bd. XXV, 1891, p. 429.
2. Retzius, *Biologische Untersuchungen*, Stockholm, 1890, 1892, 1893.

différent de celui des rameaux latéraux : il pénètre soit dans les connectifs, soit dans les faisceaux nerveux périphériques.

Retzius n'a décrit qu'un seul type de cellules nerveuses ; il n'a pu confirmer l'opinion émise avant lui par Nansen, d'après laquelle il existerait deux genres de cellules nerveuses : les unes qui présenteraient un prolongement d'origine se rendant dans les connectifs et les nerfs périphériques (cellules motrices), les autres donnant lieu à un prolongement qui se perd tout entier, en se ramifiant, dans la substance fibrillaire du ganglion. Retzius n'a pu voir chez les Crustacés que les cellules du premier type.

Dans le sixième et dernier mémoire que Viallanes a publié sur le système nerveux des animaux articulés [1], cet éminent auteur est arrivé à la conclusion suivante, qui est un peu plus compliquée que celle de Retzius : d'abord, il existe des cellules volumineuses, cellules motrices, qui émettent des cylindres-axes centrifuges ; ces cylindres-axes, après avoir émis quelques branches latérales dans leur trajet à travers la substance ponctuée, sortent par les nerfs périphériques, dont ils constituent les filets moteurs. Sur ce point, Viallanes confirme Retzius. Il admet en outre que les cylindres-axes centripètes, ou sensitifs, beaucoup plus grêles que les cylindres-axes moteurs, se terminent dans la substance ponctuée par des arborisations très fines, sans pouvoir être suivis jusqu'à des cellules. En troisième lieu, Viallanes admet l'existence de très petites cellules, à protoplasma réduit (*cellules chromatiques* de Saint-Rémy, ou *noyaux ganglionnaires* de Dietl) dont les prolongements cellulaires viennent se perdre dans la substance centrale des ganglions.

Enfin le travail le plus récent que nous citerons est celui de von Lenhossek sur les Vers [2]. Cet auteur, en employant la méthode de Golgi, a fait les observations suivantes : les cellules nerveuses, dont le type le plus commun est le type unipolaire, ont un corps pyriforme, qui s'amincit régulièrement en un cylindre-axe ; ce cylindre-axe conserve son individualité, il ne se ramifie pas ; mais il émet sur son trajet un très grand nombre de rameaux secondaires qui se ramifient à l'extrême et se terminent par des extrémités libres.

1. Viallanes, Études histologiques et organologiques, etc., *Ann. sc. nat. zool.*, t. XIV, 1893.

2. Lenhossek (von), Usprung, Verlauf und Endigung der sensibeln Nervenfasern bei Lumbricus, *Arch. für mikros. Anat.*, Bd. XXXIX, 1892.

Ces rameaux et ramuscules, en se rapprochant, en s'intriquant, et sans jamais s'anastomoser, forment la substance ponctuée de Leydig. Von Lenhossek donne à ces prolongements le nom de *cylindrodendrites*, pour bien marquer qu'ils partent du cylindre-axe, et par opposition aux *cytodendrites*, ou prolongements des cellules stellaires des Vertébrés. Il donne conséquemment à la substance ponctuée le nom de *zone dendritique*. Les cellules dont le cylindre-axe se prolonge directement dans les nerfs périphériques sont des cellules motrices. D'après l'auteur, il n'existe que des cellules motrices dans le système nerveux du Lombric. Les cellules sensitives ont un siège tout différent; elles sont placées dans le tégument, parmi les cellules épithéliales; il en part des fibres centripètes, qui, une fois arrivées dans la chaîne ventrale, se divisent en Y, donnent une branche ascendante et une branche descendante; ces deux branches, toutes deux longitudinales, se terminent par des pointes.

Tout récemment, M. de Nabias, dans une thèse sur le système nerveux des Mollusques [1], auxquels il a appliqué principalement la méthode de Viallanes (hématoxyline cuivrée), est arrivé à constater que les cellules motrices émettent un cylindre-axe qui se rend directement dans le nerf, tandis que les fibres centripètes, de nature sensitive, se résolvent dans une arborisation terminale. L'auteur a fait cette démonstration en pratiquant des coupes très épaisses et très colorées dans le ganglion asymétrique de l'Aplysie, et il a pu se convaincre que si, dans tant de coupes bien orientées, on ne peut constater pour ainsi dire que par accident l'origine directe, c'est-à-dire cellulaire, des nerfs moteurs, c'est parce que ces nerfs, avant de sortir du ganglion, décrivent des anses qui les font changer de plan suivant les trois directions, et par conséquent il est rare qu'un cylindre-axe se trouve compris pendant tout son trajet intra-ganglionnaire dans le plan d'une seule coupe.

III. *Anatomie microscopique*. — Nous serons plus bref sur l'anatomie microscopique des centres nerveux des Insectes; cette étude date d'une époque relativement récente, et elle n'a été rendue possible que du jour où l'on a appliqué à ces organes la méthode si précise des coupes en série.

1. B. de Nabias, *Recherches histologiques et organologiques sur les centres nerveux des Gastéropodes*, Bordeaux, 1894.

Cependant bien avant cette époque des observateurs ont cherché à comprendre la structure interne des ganglions, soit en faisant des expériences de physiologie, soit en examinant les ganglions *in toto*, après leur avoir fait subir une légère compression ou les avoir éclaircis par la glycérine. Nous rappellerons simplement que Lyonnet, dans ses études sur la chenille du *Cossus ligniperda*, plus tard Treviranus, et en troisième lieu Newport [1], ont cherché à se rendre compte de l'histologie de la chaîne nerveuse des Insectes ; ils ont cru voir dans les connectifs de la chaîne deux colonnes, l'une sensitive, l'autre motrice, distinctes chez les chenilles, surtout quand elles viennent de subir leur dernière mue. Voici comment on peut résumer l'opinion de Newport sur cette question. Les colonnes sensitives, au nombre de deux, occupent la partie inférieure de la chaîne ganglionnaire; elles sont composées de fibres qui, de distance en distance, rencontrent sur leur trajet des masses opaques de substance médullaire ; quelques-unes des fibres passent du côté interne de cette masse, mais la majeure partie passe du côté externe. Les deux colonnes motrices occupent un plan supérieur aux précédentes, dont elles diffèrent principalement en ce qu'elles se composent uniquement de fibres, sans substance médullaire. Certains nerfs qui sont à la fois sensitifs et moteurs sont en relation avec les deux colonnes ; ainsi les nerfs des ailes ont une double racine dont l'une est fournie uniquement par la colonne motrice, et dont l'autre provient en partie de la colonne motrice et en partie de la colonne sensitive. Il faut comprendre que les fibres des deux colonnes sont directement appliquées les unes sur les autres, et on ne parvient à les distinguer que par une ligne longitudinale qui s'étend sur les côtés des connectifs.

Il paraît que Newport est arrivé à faire ces distinctions sans se servir du microscope. Son étude renferme en outre une partie physiologique importante, où il s'est efforcé, par des expériences sur l'Écrevisse, de retrouver sur cet animal la distinction des racines motrices et sensitives, distinction due à la découverte de Bell et Magendie.

Un de ses compatriotes, Carpenter, fit aussi des recherches dans le même sens [2].

1. Newport, On the nervous system of the Sphynx Ligustri, *Philosophical Transactions*, 1832, p. 384.

2. Carpenter, Dissertatio on the physiological interferences, to be deduced from the structure of the nervous systems in the invertebrated class of animals. Edinburgh, 1839.

Si nous laissons de côté ces premiers travaux qui n'ont qu'un intérêt purement historique, nous voyons que la méthode des coupes, qui seule a permis de débrouiller la structure interne des ganglions, a été appliquée d'abord à l'étude des ganglions cérébroïdes. Nous ne parlerons ici que des études faites sur la chaîne ventrale.

En première ligne, il convient de citer le travail de Krieger[1]. On doit à cet auteur une excellente étude sur l'anatomie microscopique des ganglions de l'Écrevisse, étude qui comprend non seulement les cérébroïdes, mais la masse sous-œsophagienne, les ganglions thoraciques et abdominaux. On a pu voir, par le rapide historique qui précède, combien rares sont les auteurs qui se sont occupés de l'organisation interne des ganglions sous-intestinaux, chez les Arthropodes. Nous ne connaissons que deux travaux relatifs à ce sujet : celui de Michels sur les Insectes et celui de Krieger sur les Crustacés; ce dernier est de beaucoup le plus complet des deux. Il serait inutile de résumer en entier le travail de Krieger, parce que les détails de topographie ont besoin de descriptions minutieuses et de figures pour être compris. Nous devons nous borner, pour donner une idée de l'ensemble, à décrire d'après Krieger un ganglion abdominal.

Les ganglions abdominaux de l'Écrevisse sont au nombre de 6 ; chacun émet trois paires de nerfs ; la paire la plus antérieure, qui est en relation avec les pattes natatoires de l'abdomen, pénètre dans le ganglion vers le quart de sa hauteur; la seconde paire, destinée aux muscles de l'abdomen, pénètre vers la moitié de la hauteur du ganglion; la troisième paire nerveuse ne pénètre pas dans le ganglion, mais dans les commissures, à un millimètre en arrière. Chacune des deux premières paires de nerfs se rend à une masse distincte de substance ponctuée. Il existe dans l'intérieur du ganglion abdominal deux masses de substance ponctuée qui sont placées l'une derrière l'autre. La première de ces masses est constituée par deux lobes elliptiques, qui sont réunis entre eux par un pont et par une commissure filamenteuse. La seconde masse, plus petite, est également double; elle est formée de deux lobes arrondis, placés symétriquement à droite et à gauche, et réunis par une commissure courte et large. C'est dans l'espace compris

1. Krieger, Ueber das Central Nervensystem des Flusskrebses, *Zeitschrift für wiss. Zool.*, Bd. XXXIII, 1880, p. 527.

entre ces deux masses de substance ponctuée que se trouvent les plus grosses cellules des ganglions; ce sont aussi les plus grosses cellules du système nerveux tout entier. Les petites cellules, qui occupent la ligne médiane du ganglion (ligne médiane antéro-postérieure), unissent leurs prolongements et les envoient, obliquement, dans la substance de la première masse ponctuée. Les cellules volumineuses envoient perpendiculairement leurs prolongements vers la région dorsale du ganglion; arrivés à ce niveau, les prolongements s'infléchissent et passent dans l'autre moitié du ganglion, où on les voit se perdre dans les masses ponctuées. Ces masses reçoivent également des nerfs provenant des connectifs. Les nerfs périphériques de la première et de la seconde paire présentent chacun, en pénétrant dans le ganglion, deux racines; l'une de ces racines, la plus inférieure, se rend dans la substance ponctuée; la seconde se rend dans les fibres connectives provenant du ganglion antérieur. Pour la troisième paire de nerfs, l'auteur n'a pas pu saisir son origine.

De belles figures schématiques en couleur permettent d'avoir une idée d'ensemble sur l'organisation des ganglions.

Michels [1] a publié en 1880 une étude d'anatomie et d'histologie sur le système nerveux de l'*Oryctes nasicornis*, à l'état de larve, de pupe et d'Insecte parfait. Il considère la substance ponctuée comme une substance fibrillaire et non une « molekulare Punktmasse ». Il a pu suivre, et il a figuré, les prolongements fibrillaires des groupes de cellules; il a vu qu'un groupe de cellules appartenant par exemple à la moitié droite du ganglion envoie des prolongements qui traversent la substance ponctuée de droite à gauche et sortent par le nerf périphérique du côté gauche. Les nerfs des connectifs s'unissent en partie avec ces prolongements pour constituer les nerfs périphériques.

Nous ne connaissons jusqu'ici aucune autre étude d'anatomie microscopique sur les ganglions sous-intestinaux des Arthropodes [2].

Les cérébroïdes ont été étudiés par Dietl [3], Flögel [4], Berger [5],

1. Michels, *Zeitschrift für wiss. Zool.*, Bd. XXIV, 1880.

2. Différents auteurs ont publié des figures de coupes isolées, mais non des séries méthodiques.

3. Die Organisation des Arthropodengehirns. *Zeit. für wiss. Zoologie*, XXVII, 1876.

4. Uber den einheitlichen Bau des Gehirns in den verschidenen Insecten-Ordnungen. *Zeitsch. für wiss. Zool.*, XXX, supp., 1878.

5. Untersuchungen über den Bau des Gehirns der Arthropoden, *Arb. aus. dem zool. Inst. zu Wien*, I, 1878.

Bellonci[1], Saint-Remy[2], Viallanes[3]. Ce dernier auteur, après dix ans de recherches ardues, a résumé de la manière suivante ses principales conclusions :

« *Organisation du cerveau des Insectes.* — Chez les Insectes, le cerveau est formé de trois segments répondant aux trois premiers zoonites céphaliques. Le premier segment, ou *protocérébron*, innerve les yeux, c'est le siège des perceptions visuelles et c'est aussi en lui que résident les centres psychiques. Le deuxième segment, ou *deutocérébron*, innerve les antennes; il est le siège des perceptions olfactives. Le troisième segment, ou *tritocérébron*, innerve le labre et les parties initiales du tube digestif; en lui réside le centre des perceptions gustatives.

« Avant d'entrer dans plus de détails sur la constitution des segments cérébraux, disons que les deux premiers sont entièrement pré-œsophagiens; c'est-à-dire que les commissures qui réunissent leurs parties symétriques sont situées en avant de l'œsophage. Il n'en est point de même pour le troisième segment; ici toutes les fibres commissurales passent en arrière de l'œsophage, où elles constituent la commissure connue sous le nom de *commissure transverse de l'anneau œsophagien.*

« Le protocérébron se compose d'une paire de masses latérales désignées sous le nom de ganglions optiques et d'une masse moyenne intermédiaire. Les ganglions optiques ont une constitution des plus remarquables et des plus constantes; ils sont formés par une série de trois masses ganglionnaires unies l'une à l'autre par des fibres entrecroisées. La masse protocérébrale moyenne est formée d'une paire de lobes intimement soudés, englobant dans leur intérieur : 1° les corps pédonculés qui sont le siège des fonctions psychiques; 2° le corps central, organe où convergent des fibres

1. Morphologia del sistema nervoso centrale della Squilla Mantis, *Ann. d. Mus. civ. di Genova*, XII, 1878; Sistema nervoso ed organi de sensi dello Sphaeroma serratum, *Reale acad. de Lincei*, 1881; Nuove Ricerche sulla struttura del ganglio ottico della Squilla Mantis, *Ac. delle scienze di Bologna*, 1882. Intorno al ganglio ottico degli Arthropodi superiori, *Intern. Monatschrift*, III, 1886.

2. Contribution à l'étude du cerveau chez les Arthropodes trachéates, *Arch. de zool. exp.*, 2e série, V bis, supp. 1887.

3. Etudes sur les centres nerveux et les organes des sens des animaux articulés (5 mémoires), *Ann. des sciences naturelles* (*zoologie*), 1885-1887. Etudes histologiques et organologiques sur les centres nerveux et les organes des sens des animaux articulés (6e mémoire), *Ann. des sc. nat.* (*zoologie*), 1893. Recherches anatomiques et physiologiques sur l'œil composé des Crustacés et des Insectes; *Ann. des sc. nat.*, 1892, p. 356.

venant de tous les points du cerveau; 3° le pont des lobes protocérébraux, partie découverte par moi et de signification encore inconnue.

« Le deutocérébron se compose d'une partie dorsale dont la structure n'a rien de particulier et de deux lobes olfactifs hautement différenciés en vue de leurs fonctions spéciales et caractérisés surtout par la présence d'organes connus sous le nom de glomérules olfactifs. Les lobes olfactifs, d'où les fibres sensitives du nerf antennaire tirent leur origine, sont unis aux ganglions optiques et aux corps pédonculés par des fibres croisées sur la ligne médiane; cette connexion absolument constante semble être liée à des nécessités physiologiques. En outre des nerfs des antennes, le deutocérébron donne naissance à une paire de nerfs tégumentaires et à une paire de racines destinées au système nerveux viscéral.

« Le tritocérébron est représenté chez l'Insecte seulement par une paire de masses ganglionnaires que nous désignerons sous le nom de ganglions œsophagiens, ceux-ci sont écartés de la ligne médiane et reliés l'un à l'autre en arrière de l'œsophage par la commissure transverse de l'anneau œsophagien. Chacun des ganglions œsophagiens donne naissance par un tronc commun à un nerf destiné au labre et à une racine du système nerveux viscéral.

« Chez les Insectes, le système nerveux viscéral se compose : 1° d'une série de trois ganglions médians reliés les uns aux autres et dont le premier, connu sous le nom de « ganglion frontal », s'unit aux ganglions œsophagiens par une paire de racines souvent dédoublées; 2° d'une paire de ganglions latéraux. Chacun de ces derniers s'unit, d'une part, à l'un des ganglions médians, d'autre part, au deutocérébron par une racine nerveuse déjà mentionnée. »

II

TECHNIQUE

Tous les Insectes, et de même tous les Arthropodes, ne sont pas également favorables aux études microscopiques. Il est quelques types dont les ganglions nerveux ne se fixent pas d'une manière certaine et satisfaisante. Nous citerons en premier lieu le Dytique, genre qui se recommande par sa grande taille et son abondance en

toute saison; nous ne sommes jamais parvenu à avoir de bonnes fixations d'un ganglion thoracique ou abdominal de Dytique, même en faisant agir l'agent fixateur sur le ganglion vivant et mis à nu; nous attribuons notre insuccès à cette circonstance que le ganglion nerveux chez le Dytique est entouré et protégé par une membrane conjonctive relativement très épaisse, et que cette membrane oppose un obstacle au liquide fixateur; ce dernier, en pénétrant dans l'intérieur du ganglion, trouve les cellules déjà altérées. Même difficulté, en ce qui concerne certains Crustacés; on obtient de bonnes fixations avec l'Ecrevisse, parce que la membrane d'enveloppe du ganglion est assez fine; au contraire, il en est tout différemment pour le Homard; ici, membrane épaisse, très résistante; et les cellules nerveuses du ganglion, après qu'on a fixé celui-ci, présentent une curieuse structure alvéolaire, qui paraît être une altération cadavérique. Il est de fait que si on prend la précaution de fendre le ganglion dans le sens de sa longueur, au moyen d'un coup de scalpel, avant de l'immerger dans le liquide fixateur, on obtient des cellules nerveuses qui ne présentent pas au même degré la pseudo-structure alvéolaire que nous signalons.

D'une manière générale, on peut remarquer que les ganglions sous-intestinaux sont protégés par une enveloppe beaucoup plus épaisse que celle des ganglions cérébroïdes, et que par conséquent ils sont beaucoup plus difficiles à fixer. Si on ajoute que ces ganglions contiennent des structures moins différenciées que celles des cérébroïdes, on comprendra de quelles difficultés est entourée leur étude.

Nous avons essayé un très grand nombre de liquides fixateurs, mais nous ne citerons ici que ceux qui nous ont donné de bons résultats : ce sont le sublimé et l'acide osmique.

Nous avons employé l'acide osmique, soit en solution alcoolique (liqueur de Ranvier et Vignal), soit sous la forme de liqueur de Flemming (formule de Fol), soit sous la forme de liqueur de Hermann, où, comme on sait, l'acide chromique est remplacé par le chlorure de platine [1]. Les liquides à base d'osmium ont de grands avantages pour l'étude de la substance ponctuée; ils produisent dans cette substance une différenciation qui en facilite l'intelligence;

1. Pour la composition de ces liquides, je renvoie à l'ouvrage de MM. Bolles Lee et Henneguy, Traité des méthodes techniques de l'anatomie microscopique, Paris, 1887.

certaines régions de la substance ponctuée, sous l'influence de l'acide osmique, prennent une coloration foncée, qui les distingue d'autres régions, et permet de délimiter certains lobules importants. On s'aperçoit facilement des avantages que rend l'acide osmique à ce point de vue, si on compare une préparation traitée par l'acide osmique à une préparation fixée par le sublimé : dans ce dernier cas, la substance ponctuée a un aspect plus homogène.

Les pièces à fixer sont immergées dans le Flemming ou l'Hermann après une dissection rapide et incomplète faite à sec, ou plutôt dans le sang même de l'animal, qui est le seul liquide vraiment neutre. Pour l'étude du système nerveux chez quelques larves, nous avons employé le procédé recommandé par Viallanes; ce procédé consiste à pousser une injection de liqueur de Flemming dans le corps de l'animal au moyen d'une seringue de Pravaz.

L'inconvénient de la fixation par l'acide osmique est qu'un séjour trop prolongé des pièces dans cet acide les charge d'osmium, les noircit à l'excès et rend les colorations difficiles. Nous avons pu, dans tous les cas, éviter cet inconvénient et débarrasser les pièces d'un excès d'acide osmique, et cela dans la mesure jugée nécessaire, — en employant le permanganate de potasse. Notre excellent ami M. F. Henneguy a montré récemment que le permanganate de potasse, en solution aqueuse étendue (1 0/0), constitue un très bon mordant qui permet de fixer les colorations sur certaines pièces histologiques et favorise les colorations électives. Nous pouvons ajouter que ce même permanganate réduit l'acide osmique; on peut traiter par ce moyen les coupes après les avoir fixées sur la lame au moyen du procédé connu de l'albumine coagulée par la chaleur; quand on a examiné ces coupes au microscope, et qu'on les a trouvées trop noires, on les lave à l'eau, puis au permanganate; elles ne tardent pas à s'éclaircir et à jaunir; si même on laisse la réduction se faire trop longtemps, les coupes deviennent complètement transparentes.

Le second liquide de fixation auquel j'ai eu souvent recours est le sublimé à chaud ou à froid, dissous à saturation dans l'eau, avec addition d'un peu d'acide acétique.

On emploie la solution suivante :

Sublimé corrosif.....	5 gr.
Acide acétique cristallisable.....	5 c. c.
Eau distillée.....	100 gr.

Le sublimé est le mode de fixation qu'on emploie dans la méthode de Viallanes, et je dois dire quelques mots de cette méthode, parce qu'elle m'a rendu de très grands services. Elle m'a été obligeamment communiquée par M. de Nabias, qui l'a appliquée à l'étude de quelques types de Gastéropodes. C'est une méthode qui consiste à colorer les pièces *in toto* par l'hématoxyline, en se servant comme mordant du sulfate de cuivre. Voici les doses et la marche à suivre. Les pièces, après avoir été fixées par le sublimé à 5 p. 100 en solution aqueuse acidulée, et ensuite lavées à grande eau, sont traitées pendant vingt-quatre heures par une solution à 1 p. 100 de sulfate de cuivre; on les lave ensuite pendant six heures et on les colore pendant douze heures dans une solution récente d'hématoxyline ainsi composée :

Hématoxyline.....	0 gr. 05
Alcool absolu.....	15 c. c.
Eau distillée.....	25 c. c.

Puis, nouveau bain dans une solution de sulfate de cuivre à 1 p. 100, puis déshydratation par les alcools, etc. Cette méthode donne d'excellents résultats pour l'étude des fibres nerveuses et aussi pour l'étude des cellules. Je l'ai appliquée à quelques Insectes, et surtout aux Crustacés (*Astacus fluviatilis*, *Palinurus*, *Homarus*, *Oniscus*, etc.).

Sous l'influence du sulfate de cuivre et de l'hématoxyline, les fibres nerveuses et le noyau des cellules prennent une belle coloration bleu vert foncé; le protoplasma des cellules prend une teinte plus pâle, d'un vert gris. J'ai observé qu'on a grand avantage à traiter les pièces par la safranine, après avoir fait les diverses réactions de la méthode de Viallanes; on obtient ainsi des doubles colorations qui sont fort instructives. La safranine se porte sur tous les points qui ont été faiblement teintés par l'hématoxyline. Ainsi, quand un ganglion a été traité par la méthode de Viallanes, puis coupé et fixé sur une lame de verre, si on le traite par la safranine, on voit d'abord les cellules conjonctives se colorer en rouge; on peut suspendre à ce moment l'action de la safranine et obtenir des coupes où seules les cellules conjonctives sont en rouge; si, au contraire, on laisse cette action se continuer, le protoplasma des cellules nerveuses se colore à son tour; il ne se colore pas *in toto* de la même manière; la coloration rouge apparaît d'abord dans les régions cen-

trales du protoplasma, celles qui entourent immédiatement le noyau : les régions périphériques gardent plus longtemps leur coloration bleu vert. En même temps, au milieu du noyau coloré en bleu vert, on voit apparaître de petits nucléoles colorés en rouge. Nous dirons plus loin quels avantages nous avons tirés de cette méthode des doubles colorations pour l'étude de la structure fibrillaire des cellules nerveuses.

On a préconisé dans ces dernières années de nouvelles méthodes pour l'étude du système nerveux des Invertébrés. La méthode de Golgi, sous la forme spéciale, dite intensive, imaginée par Ramon y Cajal, nous a donné des résultats si partiels, si peu constants que nous jugeons inutile d'en parler ici.

Une seconde méthode, qui a été souvent employée dans ces dernières années, est la méthode au bleu de méthylène (méthode d'Ehrlich); elle consiste soit à colorer au bleu de méthylène l'organe vivant, — et dans ce cas on fait l'injection du liquide dans la cavité générale du corps de l'animal, — soit à immerger l'organe disséqué dans une solution faible. C'est la méthode que Retzius a employée dans son étude sur l'Ecrevisse.

Les résultats donnés par cette méthode sont à peu près comparables à ceux que donne la méthode de Golgi; ils éclairent l'étude des prolongements cellulaires et des relations qui existent entre les différentes cellules. Au contraire, la méthode d'Ehrlich est impropre à l'étude de la structure fibrillaire du protoplasma; elle est donc loin de faire double emploi avec la méthode de Viallanes.

Ehrlich, en injectant du bleu de méthylène, mêlé à une solution physiologique de chlorure de sodium, dans des grenouilles vivantes, constata le premier que cette substance colore avec intensité les terminaisons nerveuses et spécialement les terminaisons sensitives; cette coloration, on ne peut l'obtenir sur le vivant ni avec la fuchsine, ni avec le violet de méthyle, ni avec la safranine. Ehrlich remarqua que la coloration par le bleu de méthylène se fait mieux quand la pièce reste exposée pendant quelque temps au contact de l'air, mieux aussi quand l'injection a lieu dans l'animal vivant; le bleu de méthylène ne se fixe sur les tissus en conservant sa couleur que dans le cas où il s'oxyde; c'est pour ce motif que la coloration a besoin de se faire en contact avec l'air; si elle se fait dans un tissu à l'abri de l'air, la substance se réduit aussitôt, absorbe deux atomes d'hydrogène et donne un produit incolore. Quand le tissu

est vivant, il contient une plus grande quantité d'oxygène que le tissu mort, et par conséquent il se colore mieux; dans certaines pièces dont la coloration est incomplète, le bleu ne se manifeste qu'à la périphérie, c'est-à-dire dans les parties les mieux exposées à l'air. Enfin Ehrlich a constaté que la réaction est favorisée par un milieu alcalin; si l'alcalinité des fibres nerveuses est faible, la coloration sera difficile.

Un grand nombre d'auteurs ont, nous l'avons vu dans l'historique, appliqué la méthode d'Ehrlich à des Invertébrés, et en ont modifié certaines parties. Dogiel a obtenu de bonnes colorations sur des pièces disséquées et exposées à l'air. Biedermann a favorisé l'oxydation des tissus en les plaçant dans une atmosphère imprégnée des vapeurs de térébenthine résinifiée; on sait que cette substance dégage de l'ozone. Enfin Retzius, aussitôt après avoir fait l'injection, qu'il dirigeait dans la région abdominale des Écrevisses, ouvrait l'abdomen en enlevant le tégument de la face ventrale, pour mettre la chaîne nerveuse en contact direct avec l'air; il attendait ensuite six heures et davantage avant d'examiner les pièces, ayant constaté que la coloration devient avec le temps plus élective et plus belle. Retzius employait des solutions de bleu de méthylène à 1 millième. Mme Rina Monti, dans un travail récent auquel nous avons emprunté quelques-uns des détails précédents, a fait usage d'une solution beaucoup plus concentrée.

Bleu de méthylène	0 gr. 50
Chlorure de sodium	0,37
Eau	50

L'inconvénient principal et très sérieux de la méthode d'Ehrlich est de ne pas donner des préparations permanentes. Quand la pièce colorée est soustraite à l'action de l'air, la réduction de la matière colorante ne tarde pas à se manifester et donne des produits incolores; c'est ce qui a lieu par le seul fait qu'on met la pièce à examiner sous une lamelle, pour l'étudier au microscope; on sait que la réduction continue également dans la glycérine et le baume. Les auteurs se sont efforcés de trouver un réactif fixant la matière colorante. On n'y est pas encore complètement parvenu; on a cependant trouvé quelques substances qui retardent la décoloration. La meilleure est le picrate d'ammoniaque. On place la pièce dans une solution saturée de picrate, on l'y laisse séjourner pendant un cer-

tain temps, puis on la porte dans un mélange à parties égales de picrate et de glycérine, dans lequel on fait l'examen microscopique. Biedermann a indiqué un procédé utile pour empêcher que la coloration ne s'évanouisse avant le moment où le picrate d'ammoniaque pénètre au centre de la pièce; il place la pièce sur un petit coussinet de papier filtré, imbibé de picrate; le tout est conservé en chambre humide, de sorte que la pièce n'est pas soustraite au contact de l'air pendant la pénétration du picrate d'ammoniaque.

PREMIÈRE PARTIE

HISTOLOGIE

I

STRUCTURE FIBRILLAIRE DES CELLULES NERVEUSES D'ARTHROPODES

Dans la partie purement histologique de notre travail, nous ne passerons point en revue, ce qui serait beaucoup trop long, toutes les questions qui ont été soulevées tour à tour par nos prédécesseurs, et qui sont encore, comme nous l'avons vu, si éloignées d'une solution définitive; nous choisirons parmi ces questions les deux qui nous paraissent d'une importance primordiale : la structure de la cellule nerveuse et les relations des prolongements cellulaires.

Ces deux points ne peuvent pas être étudiés avec les mêmes méthodes. Quand on veut se rendre compte du trajet d'un prolongement cellulaire, quand on veut connaître le lieu où il aboutit, ses relations avec d'autres cellules et d'autres fibres, il faut avoir recours soit à la méthode de Golgi, soit à la méthode d'Ehrlich, qui ont été conçues précisément dans le but d'éclaircir ces problèmes de topographie cellulaire. En revanche, ces deux méthodes ne peuvent pas donner de renseignements sur la structure intime du protoplasma. Traitée par la méthode de Golgi, la cellule nerveuse se présente avec une coloration d'un noir d'ébène, et cette coloration est si intense qu'elle ne laisse même pas apercevoir le noyau de la cellule. Les colorations au bleu de méthylène, sans avoir la même intensité, sont également impropres à nous renseigner sur la struc-

ture du protoplasma. La cellule nerveuse colorée par le bleu de méthylène laisse encore voir son noyau et même ses nucléoles, mais l'image manque de netteté. Pour ces recherches de structure, rien ne vaut, à ma connaissance, la méthode de Viallanes; c'est des résultats obtenus par cette méthode remarquable et encore trop peu connue que nous parlerons dans le présent chapitre.

Si l'on ouvre un traité quelconque d'histologie et qu'on lise avec soin ce qui a trait à la cellule nerveuse, on y trouvera l'affirmation explicite ou implicite de cette idée que le prolongement cellulaire n'est pas autre chose, comme son nom l'indique, qu'une expansion du corps de la cellule, une expansion de son protoplasma, qui se façonne en forme de fibres pour recueillir ou transmettre les excitations en un point plus ou moins éloigné du corps cellulaire. Cette idée paraît être en confirmation avec les recherches microscopiques les plus récentes, qui montrent que lorsqu'on emploie les doubles colorations, par exemple pour différencier le protoplasma et le noyau, on obtient une coloration uniforme pour le protoplasma et le prolongement cellulaire : preuve évidente, semble-t-il, que ces deux éléments présentent une identité parfaite de composition chimique.

Et cependant, si l'on réfléchit aux fonctions de la fibre nerveuse et du corps protoplasmique, on ne peut s'empêcher de remarquer que ces fonctions sont quelque peu différentes; la fibre nerveuse, comme sa forme, son trajet et son point d'aboutissement dans les organes sensoriels périphériques et dans les muscles l'indiquent nettement, la fibre nerveuse est avant tout un organe de conduction, de transmission; elle recueille l'impression et la porte au corps protoplasmique, ou bien elle la reçoit du corps protoplasmique et la transmet à la périphérie, au muscle ou à la glande. Le corps protoplasmique, au contraire, est sous l'influence directe du noyau dont le rôle physiologique a été si bien mis en lumière par les expériences modernes de mérotomie; le corps protoplasmique lui-même joue un rôle actif dans les phénomènes de division cellulaire, qu'il dirige au moyen des centrosomes émanés de sa substance. Cet ensemble de faits tend à montrer que le corps protoplasmique est le centre de fonctions importantes, et qu'il n'a pas simplement un rôle de conductibilité. Dès lors, il est vraisemblable qu'à cette différence de fonctions doit correspondre une différence de constitution chimique; mais ce n'est là qu'une hypothèse; et nous avons hâte d'ajouter que les faits paraissent la confirmer.

Nous sommes arrivé, au moyen de la méthode de Viallanes, compliquée par une coloration à la safranine, à obtenir une coloration différente pour le protoplasma cellulaire et pour les fibres nerveuses qui en émanent. Nous avons obtenu pour la première fois cette double coloration en traitant les cellules nerveuses de l'Écrevisse et d'autres Crustacés. On sait que pour les recherches histologiques certains types d'animaux constituent des sujets d'élection; le phénomène dont nous parlons nous paraît trop important pour ne pas s'étendre au groupe entier des Arthropodes.

Rappelons d'abord ce qu'on peut voir si on se contente de dissocier le tissu nerveux vivant d'une Écrevisse dans le sang de l'animal, ou si on favorise la dissociation, suivant le procédé de Ranvier, en laissant séjourner un ganglion pendant vingt-quatre heures dans l'alcool au tiers, et ensuite en le secouant fortement dans un tube à essai, pour obtenir par cette action mécanique la dissociation de quelques cellules nerveuses qu'on recueille ensuite au fond du tube au moyen d'une pipette. Cette méthode met sous les yeux de l'observateur des cellules à protoplasma granuleux, avec un noyau peu visible et des nucléoles très réfringents. A l'état frais, nous n'avons pas pu saisir nettement la structure fibrillaire dont il va être question, bien qu'on puisse la deviner en quelque sorte quand on la connaît déjà.

Si on fixe la pièce par le sublimé, qu'on la durcisse, qu'on la coupe et qu'on la colore sur lame au moyen du cuivre, de l'hématoxyline et ensuite de la safranine, on n'obtient encore rien de satisfaisant. Nous possédons beaucoup de préparations auxquelles nous avons fait subir sur lame la méthode complète de Viallanes et de la safranine, et nous n'y trouvons pas, au moins avec une parfaite évidence, la double coloration du protoplasma et de la fibre nerveuse.

Pour que cette double coloration se produise, il y a *une condition expresse*, sur laquelle nous ne saurions trop insister, c'est que la coloration par l'hématoxyline, après mordançage par le sulfate de cuivre, soit faite *in toto*. Nous ne pouvons donner les raisons du fait, mais nous nous portons garant de son exactitude. Quand la coloration par l'hématoxyline a été faite *in toto*, on colore par la safranine sur lame, et alors on constate nettement que la fibre nerveuse présente une coloration d'un bleu vert intense, analogue à celle du noyau, tandis que le protoplasma de la cellule prend une belle coloration rouge, parfois un peu violacée (pl. XII, fig. 2).

Il est sans doute important d'ajouter qu'on peut, même en réduisant cette technique à son maximum de simplicité, obtenir la double coloration. Si l'on a soin de ne pas faire agir trop longtemps l'hématoxyline sur la pièce, ou encore si on fait usage de solutions d'hématoxyline plus faibles que celles dont nous avons indiqué plus haut la formule, on obtient des cellules faiblement colorées; le protoplasma apparaît en vert jaune, en même en jaune brunâtre, tandis que la fibre nerveuse est colorée en bleu vert, ou en vert franc (fig. 4, pl. XII), ce qui tient à ce que la fibre nerveuse condense avec beaucoup plus d'énergie que le protoplasma cette matière colorante. On peut donc avec une seule matière colorante obtenir pour la fibre nerveuse et le protoplasma de la cellule une double coloration. Mais nous devons ajouter que ce résultat est moins certain et moins évident que celui que donne l'emploi de la safranine; à lui seul, il ne serait pas significatif, étant donné le nombre considérable des nuances que l'hématoxyline peut produire, suivant des conditions multiples et parfois difficiles à préciser[1]. Nous n'insistons pas sur ces réactions un peu infidèles, qu'on ne reproduit pas toujours à volonté, et nous pensons qu'il vaut mieux s'en tenir à la double réaction par l'hématoxyline et la safranine.

Donnons à ce propos quelques détails de plus sur les réactions produites par ces diverses matières colorantes.

La safranine, à la condition que son action soit de peu de durée, et qu'elle s'exerce sur une coupe fortement pénétrée de coloration verte, agit d'abord et presque exclusivement sur les cellules conjonctives qui sont disséminées dans la masse du ganglion, et sur les enveloppes conjonctives du ganglion. Nous possédons des coupes où cette élection est absolument satisfaisante. Les cellules nerveuses conservent leur coloration verte, plus pâle pour le protoplasma, plus intense pour le noyau : et la substance ponctuée conserve également la même coloration.

Si l'on fait agir la safranine pendant un temps plus prolongé

1. Puisque l'occasion s'en présente, nous citerons ici un fait curieux : le traitement par l'hématoxyline nous a donné pour toute la série de ganglions abdominaux d'une Écrevisse des colorations différentes pour les connectifs dorsaux; les uns étaient colorés en vert franc, d'autres en bleu, d'autres en rouge tirant sur le roux; comme ces différences de colorations spéciales étaient les mêmes pour les deux connectifs d'une même paire, et les mêmes aussi dans des ganglions différents, nous pensons qu'il y a là une preuve que ces connectifs ont chacun une composition chimique propre; mais n'ayant pas pu, malgré beaucoup de recherches, reproduire à volonté ces différences de coloration, nous avons renoncé à poursuivre dans cette voie.

(pendant une heure, par exemple, et même un temps beaucoup plus long) sur une coupe qui a été peu fortement modifiée par le cuivre et l'hématoxyline, on obtient des résultats sensiblement différents. La safranine colore en rouge vif les fibrilles de la substance ponctuée, le protoplasma des cellules nerveuses et leurs nucléoles; mais les tubes nerveux de grande dimension qui sillonnent la substance ponctuée, principalement les tubes nerveux géants des connectifs, et ceux que l'on voit pénétrer dans les cellules gardent leur coloration verte; il en est de même pour les noyaux des cellules nerveuses. Il résulte de ces différentes réactions qu'une même cellule nerveuse a son protoplasma et ses nucléoles colorés en rouge, son noyau et son cylindre-axe colorés en bleu. Nous avons constaté à plusieurs reprises que ces colorations différentes et si tranchées peuvent rendre de grands services dans la lecture des coupes.

Si on ne colore que par la safranine une coupe fixée par le sublimé, on obtient des cellules dont le nucléole est coloré en rouge vif, dont le noyau reste pâle, et dont le protoplasma se colore nettement; dans ce protoplasma on voit parfois se dessiner un cordon pâle qui se continue dans le prolongement cellulaire; c'est le cylindre-axe intracellulaire, qui ne présente point d'affinité pour la safranine (fig. 3, pl. XII).

Avec la coloration au carmin borique et au picrocarminate, nous ne sommes point parvenu à voir le cylindre-axe intracellulaire. Enfin, dans des coupes fixées par l'acide osmique (liqueur d'Hermann), nous n'avons pas réussi davantage à discerner le faisceau intracellulaire.

Il résulte de ce qui précède que puisqu'on peut colorer différemment le protoplasma et son expansion en forme de fibre, cette méthode de double coloration permettra de connaître les relations de ces deux éléments; nous avons pu, en effet, suivre la fibre nerveuse après sa pénétration dans le corps cellulaire et nous rendre compte de ce qu'elle devient. Nous rencontrons ici une question à propos de laquelle notre court historique a montré qu'il s'est produit une masse énorme de controverses. Bien que Remak ait nettement observé, il y a bientôt un demi-siècle, la structure fibrillaire des fibres nerveuses, ce point important a été contesté par un très grand nombre de ses successeurs. Nos préparations nous semblent lever tous les doutes; la fibre nerveuse est bien constituée, comme

l'a pensé et figuré Remak, par un faisceau de fibres parallèles, et ces fibrilles, au moment où elles pénètrent dans le corps protoplasmique, peuvent être suivies pendant une certaine partie de leur trajet.

Nous allons étudier principalement : le cylindre-axe intracellulaire et la structure fibrillaire du protoplasma.

Cylindre-axe intracellulaire.

On peut répartir les cellules nerveuses des ganglions de la chaîne ventrale de l'Écrevisse en trois grandes catégories.

1° Dans la première catégorie, nous comprenons les cellules dans lesquelles le cylindre-axe pénètre sans qu'on puisse saisir aucun détail sur le mode de pénétration ; la substance du cylindre-axe paraît être en continuité directe avec celle du protoplasma, et c'est tout (on voit des cellules de ce genre figurées dans la figure 6, pl. XII).

2° Dans une seconde catégorie de cellules, on observe une légère striation de lignes circulaires et concentriques ; et de plus, on peut constater que ces fibrilles, disposées régulièrement autour du noyau, convergent vers le cylindre-axe et s'y réunissent, ce qui montre que ce sont bien les fibrilles du cylindre-axe qui entourent le noyau de la cellule et en sillonnent le protoplasma. Cette structure est celle qui a été le plus souvent décrite ; elle a été figurée, notamment, par Vignal chez le Homard (*op. cit.*, fig. 8, pl. XV).

Cette figure montre un certain nombre de fibrilles du cylindre-axe, qui en pénétrant dans la cellule s'écartent régulièrement les unes des autres et entourent le noyau, de manière à représenter une striation concentrique. Vignal n'a pas pu suivre ces fibrilles dans leur trajet autour du noyau : il ne leur fait décrire qu'un demi-cercle. Sa description est incomplète, et nous y ajouterons les points suivants :

Les fibrilles font le tour complet de la cellule, et entourent par conséquent le noyau d'une série de cercles complets ; c'est ce que l'on aperçoit nettement sur les coupes qui passent à travers le prolongement cellulaire ainsi que le noyau ; mais sur des coupes orientées différemment, sur des coupes obliques, ou sur des coupes très superficielles, on peut constater que la distribution des fibrilles dans le protoplasma de la cellule est loin de se faire d'une manière aussi simple ; c'est ce que nous montrons ci-après.

3° Nous rangeons dans une troisième catégorie des cellules, en général de grande taille, dans lesquelles le cylindre-axe pénètre et même décrit un demi-cercle, en conservant les dimensions qu'il présente dans le nerf; ce sont des cellules à *cylindre-axe intracellulaire*. Dans ce trajet, le cylindre-axe se distingue nettement du protoplasma par la puissance avec laquelle il concentre la matière colorante; il se présente d'ailleurs sous des aspects divers qui dépendent du sens dans lequel la coupe a été faite; tantôt la coupe l'entame perpendiculairement, et il se présente alors sous l'aspect d'une masse arrondie ou peu allongée (fig. 60, pl. XV), tantôt la coupe est parallèle à sa direction, et il apparaît sur une partie de sa longueur (même fig. 60, 2). Ce n'est que sur des coupes un peu épaisses que l'on peut le voir presque entièrement, dans toute sa longueur, comme nous l'avons représenté dans les figures 2, 4, 5, 8, pl. XII : et encore le faisceau entier n'est-il pas compris dans ces figures; son extrémité intracellulaire n'y est pas représentée, et ne peut pas l'être, parce que le faisceau ne se développe pas tout entier dans le même plan.

Le faisceau est formé des mêmes fibrilles accolées ensemble que dans le cylindre-axe extracellulaire; ces éléments fibrillaires constituent une substance plus dense et plus résistante que le protoplasma, comme le prouve ce fait que dans les coupes au rasoir la section du faisceau produit parfois une légère déchirure tout autour.

Il est important de noter que le faisceau, après avoir pénétré dans le protoplasma de la cellule, se dirige tout entier d'un seul côté du noyau, sans présenter aucune tendance à l'éparpillement de ses fibres; aucune fibre, semble-t-il, dans un faisceau qui se dirige d'un seul côté du noyau, ne s'en sépare pour se répandre de l'autre côté. Par là, ce troisième type de cellule nerveuse se distingue nettement du second type, où les fibrilles du cylindre-axe, au moment de leur pénétration dans la cellule, divergent dans tous les sens pour se répandre uniformément dans toutes les parties de la masse protoplasmique. C'est un type asymétrique.

Voici quel est le trajet intracellulaire du cylindre-axe. Nous prendrons comme type de description une cellule située dans la région ventrale d'un ganglion de l'abdomen. Une telle cellule, volumineuse et pyriforme, a son extrémité effilée dirigée vers la région supérieure du ganglion; c'est par cette extrémité que pénètre le cylindre-axe, qui n'est du reste qu'une émanation de la cellule. Le

cylindre-axe se dirige vers la base de la cellule, en suivant une ligne spirale qui se tient à peu près à égale distance de la membrane d'enveloppe et du noyau; sur aucun point de son trajet, nous n'avons vu le cylindre-axe entrer en contact avec le noyau; nous n'avons jamais rencontré ces prolongements axiles ayant leur origine dans le noyau, et décrits par Owsjannikow, Haller, etc. Même dans son dernier tour de spire, au moment de terminer son trajet, le cylindre-axe ne se rapproche point du noyau; il reste toujours à la même distance. Sur quelques coupes on voit parfois le noyau prendre la forme d'un croissant dont la concavité est tournée exactement vers le cylindre-axe.

Sur tout ce parcours, il conserve, à peu de chose près, les mêmes dimensions, et il se termine brusquement; de son extrémité partent de très fines fibrilles, qui sont assez longues, et continuent en éventail la direction du gros faisceau. Les coupes favorables à l'étude de ce pinceau terminal sont assez rares, nous en donnons une figure 6. Le cylindre-axe, dans sa ligne spirale, décrit au maximum un cercle et demi autour du noyau; le plus souvent il ne décrit que les trois quarts du cercle. La direction dans laquelle la ligne spirale se développe peut être facilement suivie sur une série de coupes horizontales passant par la région ventrale d'un ganglion, région où les grosses cellules de ce type s'accumulent (figure 60, pl. XIV). On constate que cette direction n'a rien d'uniforme, elle peut être différente pour des cellules voisines, et de même sens pour deux cellules situées symétriquement à droite et à gauche du plan antéro-postérieur d'un ganglion.

Il ne faudrait pas croire que toutes les cellules nerveuses de grande taille possèdent un cylindre-axe intracellulaire. Beaucoup de cellules volumineuses appartiennent au second type. La région ventrale d'un ganglion abdominal est occupée par une vingtaine de grosses cellules; sur ce nombre, la moitié seulement possède un cylindre-axe intracellulaire. Les cellules du second et du troisième type se trouvent mélangées sans aucun ordre apparent. La figure 60 est assez démonstrative à cet égard; pratiquée dans la région ventrale d'un ganglion abdominal d'Écrevisse, elle montre une réunion de cellules de dimension différente, parmi lesquelles plusieurs cellules petites et même volumineuses sont entièrement dépourvues de cylindre-axe intraprotoplasmique (figure 60, 2), tandis que d'autres montrent des faisceaux coupés sous des angles divers. Très

rarement, le cylindre-axe intracellulaire se dichotomise, soit dans la cellule elle-même (fig. 1), soit un peu avant d'aborder la cellule (fig. 5).

A peu de chose près, les descriptions précédentes sont applicables aux cellules nerveuses du Homard, de la Langouste et du Tourteau.

Structure fibrillaire de la cellule nerveuse. — Nous allons montrer maintenant comment on peut suivre les fibrilles dans le protoplasma de la cellule nerveuse. Ces fibrilles émanent soit du cylindre-axe et au moment où il pénètre dans la cellule, soit du bout terminal du cylindre-axe qui a un trajet intracellulaire. Notre description s'applique indifféremment à ces deux types de cellule.

On a admis jusqu'ici — nous passons sur un grand nombre d'hypothèses — que les fibrilles nerveuses ne se répandent pas uniformément dans toutes les parties du globe protoplasmique, mais qu'elles se concentrent dans la couche périphérique.

C'est ce que M. Ranvier a bien vu dans les cellules des ganglions spinaux des Poissons cartilagineux; il a décrit dans ces cellules une écorce fibrillaire formée par les fibrilles des prolongements de la cellule; mais il n'est point arrivé à colorer différemment le protoplasma et les fibrilles. Notre méthode de double coloration confirme de la façon la plus nette cette manière de voir. Si l'on fait agir avec beaucoup de lenteur et de ménagement la safranine, on remarque que sa première action sur le protoplasma consiste à colorer en rouge vif la couche qui est en contact direct avec le noyau; on peut, à ce moment, suspendre l'action du réactif, laver à l'alcool, et conserver une préparation dont les cellules présentent, dans leur protoplasma, une zone interne, rouge, et une zone externe, bleue (fig. 7 et 8, pl. XII).

Le carmin borique, l'éosine donnent les mêmes résultats. Il est donc bien évident que ces deux régions du protoplasma ont chacune leur structure propre. Ce même fait peut se présenter sous une forme un peu différente. Si l'on fait agir longtemps la safranine, ou si l'on opère sur une pièce très peu colorée par l'hématoxyline (ces deux conditions sont jusqu'à un certain point équivalentes), on obtient le plus souvent des colorations rouges du protoplasma tout entier, ainsi que nous l'avons représenté sur les figures 1 et 2; cependant, on peut encore s'apercevoir que ce protoplasma

présente deux couches distinctes, par ce fait que la couche interne, en contact avec le noyau, absorbe avec plus de force la matière colorante; il y a donc dans ce cas une couche externe rose et une couche interne d'un rouge intense : différence de coloration qui se conserve facilement sur des préparations permanentes. Enfin une action plus prolongée de la safranine donne au protoplasma tout entier la même teinte.

Dans les préparations où l'on a pu réussir à obtenir une coloration bleu verdâtre de la couche protoplasmique externe — préparations très difficiles à faire — on constate que cette couche est essentiellement fibrillaire, tandis que la couche interne est essentiellement granuleuse. Nous avons essayé de reproduire ce contraste dans les figures 7 et 8, qui l'exagèrent un peu ; ces deux figures appartiennent à une même cellule, coupée à deux niveaux différents ; la figure 7 coupe en plein le noyau dont on voit la teinte bleu verdâtre et un nucléole coloré vivement en rouge. La couche externe tranche nettement dans ces deux figures sur la couche interne; en réalité, il y a un passage graduel entre les deux; à la périphérie s'accumulent des fibres colorées en vert; à la limite entre les deux couches se trouvent des fibres dont la coloration n'est pas franche, tire sur le rouge, et forme une transition graduelle avec la couche interne.

Il est possible, dans certains cas, de se faire une idée sur la direction des fibres nerveuses dans le protoplasma; on a dit parfois qu'elles figurent un réseau; nous ne croyons pas que cela soit exact, au moins en ce qui concerne les cellules nerveuses des Crustacés. Pour les étudier, il faut choisir les coupes qui entament superficiellement la cellule. Déjà les figures 7 et 8 montrent un fait important; les fibrilles, en s'étalant sur le globule cellulaire, dont elles forment l'écorce, suivent plusieurs ensemble la même direction; elles se développent parallèlement. La figure 59 montre la même disposition; les fibrilles dessinent non pas isolément, mais plusieurs ensemble, des spirales à lignes concentriques, rappelant un peu par leur aspect les empreintes papillaires des doigts. Naturellement, cette comparaison n'a d'autre utilité que d'expliquer et de faire comprendre.

En partant de ce qui précède, on pourrait admettre que le prolongement cellulaire renferme une substance autre que le protoplasma, bien qu'il en soit une émanation directe. Il nous semble

plus juste d'admettre [1] l'existence, dans le protoplasma, de deux éléments distincts, l'un fibrillaire, l'autre interfibrillaire, éléments qui peuvent, dans des circonstances favorables, prendre des colorations différentes. La fibrille domine dans le prolongement cellulaire, tandis que l'autre élément domine dans le protoplasma. Ce qui semble donner un certain appui à cette interprétation, c'est d'abord que la safranine ne teint pas uniformément le protoplasma de la cellule; elle colore plus vivement les parties voisines du noyau; ce sont celles où les fibrilles sont les plus rares.

La structure fibrillaire que nous venons de décrire n'a point été signalée par les auteurs précédents; quelques-uns cependant semblent en avoir soupçonné l'existence. Il nous paraît vraisemblable que si Owsjannikow a cru voir, dans la cellule nerveuse d'Écrevisse, un prolongement cellulaire prenant son origine dans le noyau, c'est parce qu'il a aperçu sans le comprendre le cylindre-axe intracellulaire. Mais l'interprétation que nous donnons est hypothétique, comme la plupart de celles que l'on peut imaginer pour expliquer les erreurs d'un observateur. Plus d'un auteur, dans ces dernières années, a décrit une striation concentrique des cellules de l'Écrevisse, mais en figurant toujours des fibrilles qui s'écartent régulièrement les unes des autres en pénétrant dans le globe cellulaire. Plus récemment, deux auteurs allemands se sont rapprochés davantage de la vérité. Le premier des deux, Krieger, décrit de la manière suivante les relations de la cellule avec le prolongement cellulaire : « Der Uebergang von dem gestreiften Protoplasma der Zelle in den homogenen Fortsatz geschieht in der Weise, dass letzterer in der Nähe der Zelle von ersterem wie von einer Scheide umgeben wird. Selten dringt der homogene Fortsatz bis in die Zelle selbst vor, se dass dann Bilder entstehen, bei deren Betrachtung man an ein Kernfortsatz denken könnte. Ich möchte jedoch diesen Bildern keine zu grosse Beweiskraft zuschreiben, da die Zellen, an denen sie auftreten, meist schlecht erhaltene sind. »

« Le passage du protoplasma strié de la cellule dans le prolongement homogène a lieu de telle sorte que ce dernier dans le voisinage de la cellule est embrassé par celle-là comme d'une gaine. Rarement le prolongement homogène pénètre dans l'intérieur de la cellule

1. Cette opinion a été déjà présentée par H. Schultze, qui a étudié les éléments nerveux de quelques Mollusques, du Lombric.

elle-même, de façon qu'il en résulte des images dont l'examen pourrait faire croire à un prolongement nucléaire. Je ne voudrais pourtant pas attribuer à ces images une trop grande force démonstrative, attendu que la plupart des cellules où elles se présentent sont mal conservées. »

On voit par ce qui précède que Krieger a cru que le cylindre-axe s'invagine dans la cellule, qui l'entoure d'une sorte de gaine; cette disposition n'est point exacte. Krieger a mal interprété le trajet du cylindre-axe dans la cellule. Quelque temps après, Freude a commis une autre erreur sur cette même structure; il a cru voir que le prolongement cellulaire, avant de pénétrer dans l'intérieur de la cellule, décrit autour d'elle un demi-cercle, en s'appliquant directement sur elle. Freude a figuré cette disposition dans la planche annexée à son travail (fig. 1 et 5). Il n'est pas douteux, à mon avis, qu'il a eu sous les yeux le cylindre-axe intracellulaire, et que, comme il examinait les cellules à l'état frais, il ne s'est pas rendu compte que ce prolongement cellulaire n'est point appliqué sur la cellule, mais existe dans l'intérieur du protoplasma. Le même auteur a décrit et figuré des masses homogènes, fortes et brillantes, dans l'intérieur du protoplasma des cellules nerveuses appartenant au stomato-gastrique; il est possible que ces apparences soient produites par le cylindre-axe vu en raccourci; sur nos coupes en série, nous trouvons souvent des sections du cylindre-axe, qui se présentent sous la forme de petites masses arrondies occupant des situations variables dans le protoplasma (fig. 60, pl. XIV).

Plus récemment, Nansen, dans ses études histologiques sur le système nerveux du Homard, a décrit une striation concentrique des fibres émanées du cylindre-axe, autour du noyau de la cellule. Quelques-unes de ses figures, 23 B, par exemple, rappellent celle de Vignal, et montrent les fibres du cylindre-axe qui s'écartent et forment une striation concentrique dans la cellule. Mais la fig. 23 A est plus intéressante; on y a représenté les fibres du cylindre-axe passant toutes à la fois d'un seul côté du noyau, autour duquel elles décrivent un tour complet. L'auteur ajoute, il est vrai, dans son texte explicatif, que cette figure est mal venue et exagère la structure fibrillaire de la cellule (voir p. 100) qui n'a jamais été aussi distincte que dans son dessin. Cependant ce dessin est peut-être, de tous ceux qui ont été publiés jusqu'à ce jour, le plus rapproché de la vérité. L'erreur consiste simplement à montrer des fibrilles

suffisamment écartées les unes des autres pour donner à la cellule entière l'apparence d'une striation concentrique; il n'en est pas réellement ainsi, et nous nous référons sur ce point à nos dessins personnels, qui montrent un faisceau de fibrilles bien individualisé, circulant autour du noyau, à une certaine distance, sans donner à la cellule une striation concentrique (fig. 2, pl. XII).

Accessoirement, nous avons constaté chez les Insectes, relativement à la structure des cellules nerveuses, quelques points qui méritent en passant une courte mention.

Cellules nerveuses. — Les cellules nerveuses présentent des dimensions très variables; parmi tous les Insectes que nous avons étudiés, nous avons trouvé les cellules nerveuses les plus considérables chez la Cigale; on trouve dans la région abdominale des centres nerveux de cet Insecte deux cellules géantes mesurant 150 μ suivant leur plus grand diamètre.

Les cellules nerveuses des Insectes présentent un noyau de forme sphérique, qui contient, en général, dans les grandes cellules, plusieurs nucléoles. Les cellules sont ovalaires ou piriformes, et se distinguent par là très nettement des cellules que l'on rencontre dans les centres nerveux de quelques Mollusques lamellibranches, par exemple l'Anodonte. La figure 70, pl. XV, reproduit aussi exactement que possible l'aspect d'une coupe de ganglion d'Insecte fixée par l'acide osmique.

Les cellules nerveuses appartiennent au type unipolaire. On en a décrit qui sont apolaires (Yung), mais l'existence de ces cellules a été révoquée en doute, notamment par Vignal, qui dit fort justement : « Toutes celles qu'on serait tenté de considérer comme telles présentent toujours en un point de leur surface une brisure qu'il est facile de reconnaître [1]. » L'auteur cité suppose ici qu'on a fait l'étude des cellules par dissociation. On rencontrerait, au dire des auteurs, mais très rarement, des cellules à plusieurs prolongements.

Les cellules très petites, telles que celles qu'on rencontre chez le *Rhizotrogus*, se réduisent aux dépens du protoplasma plutôt que du noyau; cependant le protoplasma reste toujours visible, et nous n'avons point rencontré jusqu'ici dans les ganglions sous-intestinaux des Insectes des cellules comparables aux *cellules chro-*

1. *Op. cit.*, p. 317.

matiques qu'on a décrites dans les ganglions cérébroïdes de ces Insectes.

Nous n'avons point observé dans nos coupes du système nerveux des Insectes adultes des cellules nerveuses en voie de division karyokinétique; toutefois, sur nos coupes de cérébroïdes de larves du Hanneton et d'autres Coléoptères, M. Henneguy a constaté dans les cellules nerveuses plusieurs figures de karyokinèse.

Noyau cellulaire. — Le noyau des cellules nerveuses d'Insectes prend une coloration bien différente sous l'influence des réactifs, suivant la manière dont la pièce a été fixée. Dans les fixations par la liqueur de Flemming, par exemple, et la coloration par la safranine, c'est le protoplasma de la cellule qui concentre la plus grande partie de la matière colorante; le noyau conserve toujours une teinte plus claire. Au contraire, lorsqu'on fixe par le sublimé et qu'on colore ensuite par la méthode de Viallanes, le noyau prend une coloration verte plus intense que le protoplasma.

La grande majorité des cellules possèdent un noyau unique; cependant nous avons rencontré parfois dans la chaîne ventrale de l'Écrevisse des cellules nerveuses à deux noyaux; les deux noyaux ne sont point accolés l'un contre l'autre, mais éloignés, et ils occupent chacun une position excentrique par rapport à la cellule. Yung a signalé une disposition analogue dans les cérébroïdes de différentes espèces de Crabes [1].

Le noyau des cellules nerveuses d'Insectes renferme en général un ou deux nucléoles bien distincts, mêlés à une substance dont il est très difficile de déterminer la structure, et qui a le plus souvent l'aspect d'un petit pointillé. Nous devons signaler cependant que dans certaines grosses cellules nerveuses d'Écrevisse, situées dans le ganglion sous-œsophagien, région postérieure, on trouve la cavité du noyau remplie de grains nucléaires dont le nombre n'est pas moins de vingt : plusieurs de ces nucléoles sont réunis ensemble de manière à former un chapelet, qui compte parfois cinq à six grains; on comprend que le rasoir, en partageant la cellule en plusieurs tranches, a coupé plusieurs de ces chapelets, ne laissant subsister que ceux qui se trouvaient par hasard dans le plan de la section.

1. *Op. cit.*, p. 25.

II

LES FIBRES NERVEUSES

Nous nous proposons d'étudier dans ce chapitre la distribution topographique des fibres nerveuses. Notre introduction historique, où nous avons résumé l'opinion des principaux auteurs qui ont étudié l'histologie des centres nerveux des Invertébrés, a montré quelles sont les questions qui sont en ce moment à l'ordre du jour. On est arrivé à démontrer plusieurs points importants : 1° les cellules nerveuses ne s'anastomosent point au moyen de leurs fibres nerveuses, et chaque cellule, envisagée avec l'ensemble de ses fibres, constitue un élément distinct et indépendant, ce qu'on appelle aujourd'hui un neurome; 2° certaines cellules — les cellules motrices — envoient leurs prolongements directement dans les nerfs périphériques ou dans les connectifs; 3° d'autres cellules — les cellules sensorielles — envoient leurs prolongements dans la substance ponctuée, où ils se résolvent en une arborisation terminale.

Pour étudier ces différentes questions chez les Insectes, on peut employer les trois méthodes que nous avons déjà eu l'occasion de signaler plusieurs fois : la méthode de Golgi, celle d'Ehrlich, celle de Viallanes. Nous ne parlerons point de la méthode de Golgi, parce que nous n'avons pas encore réussi à en obtenir des résultats satisfaisants; mais nous parlerons des deux autres méthodes, que nous avons eu l'occasion d'employer et de comparer l'une à l'autre.

Nous traiterons sous deux chefs distincts l'étude de l'Écrevisse et celle de différents Insectes.

Ecrevisse. — Notre attention a été attirée sur le système nerveux de l'Écrevisse par les beaux travaux de Retzius, et en particulier par les planches à grande échelle où cet auteur a figuré les cellules et les fibres contenues dans les différents ganglions de ce Crustacé. On ne peut s'empêcher, à l'examen de ces planches, de faire la supposition qu'elles présentent en quelque sorte une beauté toute schématique. Mais si on s'astreint à répéter les expériences de Retzius, en suivant pas à pas la marche qu'il a pris soin d'indiquer, on ne

tarde pas à obtenir des préparations à peu près équivalentes aux siennes.

Les colorations que j'ai obtenues sur les ganglions de l'Écrevisse rappellent d'une manière frappante celles qui sont figurées par Retzius, et si en général elles sont plus pauvres en détail, cela tient évidemment à ce que les figures de Retzius sont des synthèses où il a réuni les faits recueillis au moyen de nombreuses séries de préparations.

Il est important d'ajouter tout de suite que si on traite les mêmes ganglions par la méthode de Viallanes, on obtient des résultats qui sur certains points confirment les précédents, et sur d'autres points sont en désaccord. Le premier point qui frappe en regardant une préparation par le bleu de méthylène, c'est que les éléments colorés par le bleu, les cellules et les fibres, laissent entre eux des espaces vides, et ne sont point juxtaposés, contigus, serrés les uns contre les autres. Les ganglions dessinés par Retzius, qui sont loin d'être remplis par les éléments histologiques, ne font que reproduire exactement ce que l'on voit au microscope. Or, si l'on examine, dans le but de faire une comparaison, un ganglion traité par la méthode de Viallanes, et débité en coupes minces, on constate qu'au contraire les cellules nerveuses sont contiguës, en contact direct les unes avec les autres et souvent même se déforment par pression réciproque; ce que nous disons des cellules, on peut le répéter des fibres. L'aspect de l'ensemble des éléments est donc tout autre dans les deux genres de préparation, et comme il va sans dire qu'on doit accorder plus de créance à une préparation permanente et très fine, qu'à l'aspect *in toto* d'un ganglion vu par transparence et contenant des colorations fugitives, on est amené logiquement à cette conclusion que dans la méthode d'Ehrlich tous les éléments nerveux ne sont point colorés; on constate du reste dans les meilleures préparations que quelques-uns des éléments sont colorés très vivement, et d'autres le sont avec moins d'intensité; il est naturel d'ajouter qu'un grand nombre doivent rester incolores.

Un autre fait qui appartient au même ordre d'idées mérite d'être signalé ici. Lorsqu'on examine des coupes des centres nerveux d'Écrevisse traitées par la méthode de Viallanes, on remarque que la plupart des cellules volumineuses sont groupées par deux; elles sont juxtaposées, et dirigent dans le même sens leur faisceau de

fibres; les deux faisceaux restent accolés l'un à l'autre en traversant la substance ponctuée du ganglion. Or, cette disposition si caractéristique n'est signalée nulle part dans les figures de Retzius.

De cet ensemble de faits, je crois pouvoir conclure que la méthode du bleu de méthylène ne donne pas une notion complète sur le contenu d'un ganglion nerveux; elle colore seulement une partie des éléments, ce qui a précisément pour résultat de donner des images claires et frappantes, et d'aspect un peu schématique. Pour cette raison, on ne doit se contenter en aucun cas de décrire un ganglion en employant cette seule technique.

Nous arrivons maintenant au point important : au mode de terminaison des cylindres-axes émanés des cellules nerveuses. Nous n'avons réussi à suivre, soit par la méthode d'Ehrlich, soit par la méthode de Viallanes, que les fibres émanées des plus grosses cellules. Or, ces deux méthodes nous ont montré que la grande majorité des fibres nerveuses pouvant être suivies se rendent dans les connectifs et passent de là, très probablement, dans un ganglion voisin. Nous avons pu suivre un prolongement cylindre-axile émané d'une cellule du quatrième ganglion abdominal : ce prolongement traverse, d'avant en arrière, sans s'y arrêter, les connectifs, le cinquième ganglion abdominal, et vient se perdre (?) dans le dernier ganglion abdominal.

Insectes. — Nous avons traité par la méthode d'Ehrlich un grand nombre de systèmes nerveux d'Insectes; nous avons fait principalement une étude détaillée du système nerveux de la Blatte (les deux espèces, *Blatta germanica* et *Blatta orientalis*) en employant des injections de solution à 1/100. Après cinq ou six heures, l'animal est sacrifié, et son système nerveux est examiné dans la glycérine.

Pour l'étude du ganglion d'Insecte au moyen de la méthode d'Ehrlich, la présence des trachées constitue un sérieux obstacle, et empêche souvent de connaître le trajet exact des fibres nerveuses.

Les trachées ne se colorent point par le bleu de méthylène comme le font les fibres nerveuses, et aucune confusion n'est possible de ce fait, confusion qui au contraire se produit assez facilement dans l'interprétation des coupes après fixation par l'acide osmique. Les inconvénients qui naissent de la présence des trachées viennent de ce que les trachées recouvrent le ganglion et forment écran; les gros troncs trachéens sont situés à l'émergence des nerfs, et se répandent de là sur la surface externe du ganglion.

Un grand nombre de cellules conjonctives se trouvent en contact direct avec les trachées, embrassent le tronc de ces trachées ou sont placées à califourchon entre deux branches.

Nous résumerons les observations que nous avons faites sur les nerfs, les connectifs et les cellules.

Nerfs. — L'étude des ganglions de la chaîne abdominale montre d'abord un fait général qui reste peu visible dans les coupes en série; c'est que chaque nerf abdominal se divise nettement, après son entrée dans le ganglion, en deux racines : l'une de ces racines se rend dans le ganglion même, où le faisceau nerveux se résout en fibrilles; l'autre faisceau ne fait que traverser ce ganglion et remonte dans les connectifs pour se rendre dans les ganglions placés antérieurement. Cette disposition importante se répète dans tous les ganglions de la chaîne abdominale, le dernier compris; nous n'avons jamais rencontré de faisceau ayant un trajet inverse, et se rendant du nerf abdominal du quatrième ganglion par exemple au cinquième ganglion.

Dans la figure 1 (texte), et qui représente le dernier ganglion abdominal de la grande Blatte, on peut voir que l'un des nerfs a deux racines, dont l'une se dirige vers l'intérieur du ganglion, et dont l'autre remonte par les connectifs. Le dessin de n'importe quel ganglion abdominal nous montrerait la même distribution de deux racines.

Dans les ganglions thoraciques, la distribution des racines des nerfs à l'intérieur des ganglions présente une particularité curieuse ; les racines de deux nerfs voisins se croisent à angle droit, et forment une sorte de treillis dont on voit nettement les différents plans, en mettant au point avec le microscope pour des hauteurs différentes (fig. 2 du texte).

Le calibre des nerfs varie beaucoup; il en est quelques-uns qui sont très grêles, d'autres sont plus volumineux; leur calibre ne reste pas constamment le même. Quelques nerfs périphériques, après avoir pénétré dans le ganglion, s'y épaississent et se terminent en massue. Ayant rencontré cette apparence à plusieurs reprises chez des animaux différents, nous croyons devoir la signaler, mais nous ne sommes pas en mesure de l'interpréter.

Connectifs. — Un grand nombre de connectifs, le plus grand nombre, traversent les ganglions dans le sens antéro-postérieur sans s'y arrêter; c'est ce que l'on voit nettement dans les ganglions

abdominaux; quelques-uns des connectifs, comme nous l'avons déjà dit, se rendent dans les nerfs périphériques du thorax et de l'abdomen; ces connectifs proviennent de ganglions antérieurs. Quelques connectifs se croisent dans l'intérieur du ganglion, de sorte que celui de droite passe dans le connectif gauche et celui de gauche dans le connectif de droite (fig. 2 du texte).

Fig. 1. — Dernier ganglion abdominal de *Blatta orientalis*.

Enfin, on peut remarquer que certains connectifs doubles se réunissent sur la ligne médiane pour former un tronc unique (fig. 10, pl. XII), disposition dont on trouve l'équivalent dans le système nerveux de l'Écrevisse.

Le mode de terminaison exact des connectifs dans l'intérieur des ganglions est difficile à déterminer; dans certaines préparations (fig. 2 du texte), on voit des nerfs de grande dimension qui se terminent brusquement; d'autres nerfs se terminent par des ramifications très fines. La question est de savoir si ce sont là des termi-

naisons véritables au moyen d'extrémités libres, ou si la continuation de la fibre ne se fait pas par une partie restée incolore, et par conséquent invisible. Les défiances que nous avons exposées relativement à la méthode d'Ehrlich trouvent ici leur justification.

Cellules. — Les cellules nerveuses se colorent en bleu postérieurement à la coloration des fibres, et il n'est pas rare d'obtenir des préparations où les fibres seules sont colorées; pour donner une

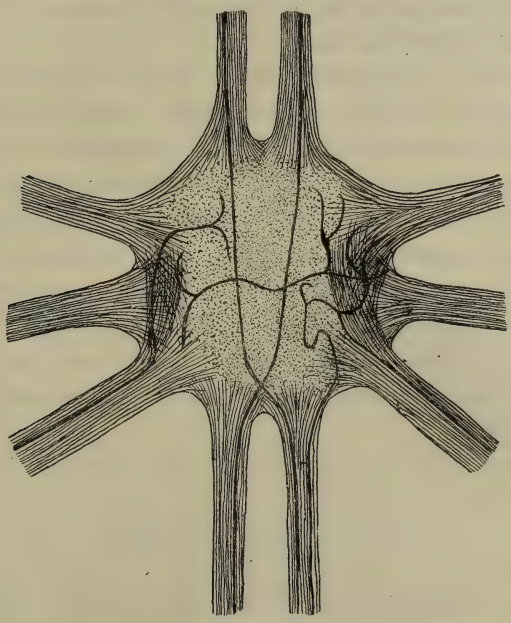

Fig. 2. — 3e ganglion thoracique de *Blatta orientalis.*

idée de ces préparations, nous avons représenté dans le texte (fig. 2) le dernier ganglion thoracique de la Blatte, en supprimant les cellules nerveuses.

La cellule nerveuse se colore en bleu pâle, le noyau en bleu plus foncé; en général, le nucléole est peu apparent. La cellule est en général piriforme; l'extrémité effilée se continue avec le cylindre-axe, qui présente un calibre régulier, sans épaississement sur un point quelconque de son trajet. Ce cylindre-axe émet latéralement, de place en place, de petits rameaux très fins, dont les extrémités sont difficiles à suivre. En général, on ne peut suivre exactement le cylindre-axe que dans les cellules de grande dimension.

On voit avec la plus grande netteté les cylindres-axes de ces cel-

lules nerveuses se continuer dans les nerfs périphériques (voir fig. 1 du texte, et fig. 10, pl. XII); cette dernière figure présente un grossissement d'une partie de la figure 1 : très nettement on y voit une cellule volumineuse dont le prolongement, après avoir décrit un demi-cercle, se rend dans un nerf périphérique.

Quant à la question de savoir si le prolongement d'une cellule s'anastomose ou non avec le prolongement d'une autre cellule, nous ne pouvons apporter aucun document nouveau. Nous n'avons jamais vu une semblable anastomose.

Les cellules de petite dimension forment, en certains points bien délimités des ganglions, de petits groupes auxquels se rendent et parmi lesquels aboutissent des nerfs périphériques (voir fig. 1, où nous avons représenté un de ces groupes de petites cellules). Il nous a semblé que le nerf périphérique ne présente pas de connexion directe avec ces petites cellules; en examinant la région avec de forts grossissements, on y aperçoit un écheveau compliqué de fibrilles dans lesquelles les petites cellules sont logées; mais on ne démêle pas cet écheveau. Nous ne sommes donc pas en mesure d'éclairer le mode de rapport des petites cellules avec les nerfs périphériques.

DEUXIÈME PARTIE

ANATOMIE MICROSCOPIQUE

I

DESCRIPTION GÉNÉRALE DU SYSTÈME NERVEUX SOUS-INTESTINAL DES INSECTES

Pour avoir une idée d'ensemble sur la structure interne des ganglions sous-intestinaux, il est utile de jeter un coup d'œil sur une coupe orientée de telle sorte qu'elle contienne tous les ganglions de la chaîne. La figure 11 (pl. XIII) satisfait à ces conditions, en reproduisant une section horizontale des ganglions thoraciques et abdominaux du Hanneton.

En avant s'isole une première masse, le premier ganglion thoracique; le second ganglion thoracique et le troisième sont soudés;

semblablement, la longue masse abdominale est soudée directement à ces deux ganglions thoraciques.

Les éléments cellulaires occupent la périphérie de l'organe, où ils forment, suivant les points, une ou plusieurs couches; la région centrale du ganglion est occupée par la substance ponctuée, qui en représente la plus grande partie; en certains points, qui ne se rencontrent pas sur notre coupe, la substance ponctuée vient en contact direct avec la membrane conjonctive du ganglion.

Cette disposition de la substance ponctuée par rapport aux cellules ganglionnaires se retrouve dans les cérébroïdes de l'Insecte, qui présentent toujours une substance ponctuée centrale garnie d'un revêtement cellulaire. A ce point de vue, les cérébroïdes et le système nerveux sous-intestinal sont construits d'après le même plan; différence à noter avec le système nerveux des Vertébrés, chez lesquels les fibres et les cellules ne présentent pas la même répartition anatomique dans la moelle épinière et dans le cerveau. Du reste, l'étude approfondie des ganglions sous-intestinaux des Insectes montre des analogies nombreuses entre ces organes et les cérébroïdes; et les différences qu'une comparaison suivie révèle en eux n'empêche pas de leur reconnaître une unité de plan de structure. Au contraire, chez les Vertébrés, la différenciation qui s'est opérée entre le cerveau et la moelle est si considérable qu'elle rend douteuse toute tentative d'homologation.

Notre but, dans ces études, est de présenter ce qu'on peut appeler l'anatomie microscopique de la substance ponctuée. En quoi consiste cette étude?

Elle consiste à suivre les nerfs qui pénètrent dans le ganglion, et à décrire le nombre, la direction et la terminaison de leurs racines; elle consiste en second lieu à connaître le trajet intra-ganglionnaire des connectifs qui vont d'un ganglion à l'autre; et en troisième lieu, il nous faudra voir si la substance ponctuée forme, dans l'intérieur du ganglion, des masses distinctes, de véritables organes auxquels on peut décrire un contour, et qui sont reliés aux organes symétriques ou simplement voisins par des commissures. C'est une morphologie qui se suffit en quelque sorte à elle-même, et qui est distincte de la physiologie; on peut se proposer de connaître la manière dont la substance ponctuée est répartie en lobes et en lobules dans l'intérieur d'un ganglion, sans se préoccuper de savoir le rôle joué par chacune de ces parties.

C'est là du reste le but unique auquel l'anatomie du cerveau chez les Insectes a prétendu jusqu'ici.

Le premier fait que démontre l'examen microscopique de la substance fibrillaire a une portée générale : c'est que chaque ganglion du système sous-intestinal présente, à peu de chose près, la même disposition intérieure. Il est peut-être difficile de se convaincre de cette disposition en se bornant à étudier une seule coupe horizontale ; cependant on peut voir, dans la région abdominale notamment, des dispositions de substance ponctuée qui figurent par leur ensemble une sorte d'échelle, et qui se répètent d'un ganglion à l'autre. Si on examine patiemment une série de coupes transversales, on voit aussi un retour régulier des mêmes formes.

Par conséquent, la connaissance de l'organisation d'un ganglion permet de savoir combien il existe de ganglions fusionnés dans une masse en apparence unique ; les anatomistes ont pu faire déjà cette analyse pour les cérébroïdes des Insectes, qui sont formés par la réunion de trois ganglions, portant les noms de protocérébron, deutocérébron et tritocérébron, et qui innervent les trois zoonites dont la tête de l'Insecte est formée. Nous pourrons faire cette même analyse pour les autres parties du système nerveux, notamment pour le ganglion sous-œsophagien, qui résulte de la soudure de trois ganglions.

Soudure n'est point fusion ; en réalité, deux ganglions successifs ne se fusionnent point, ils restent distincts, ils conservent chacun sa structure propre ; mais ils peuvent se rapprocher et faire directement suite l'un à l'autre, avec suppression des connectifs.

Parfois, cependant, il se produit une légère complication, dont il faut être averti pour ne pas commettre une erreur d'interprétation ; certaines parties d'un ganglion chevauchent sur le ganglion subséquent, de sorte que sur une même coupe transversale on peut rencontrer des structures appartenant à des ganglions différents. Nous donnerons plusieurs exemples de cette complication. On la rencontre principalement chez les types dont le système nerveux est fortement condensé, par exemple chez les Diptères ; les lobes cruraux se prolongent en arrière de la limite du ganglion auquel ils appartiennent, et ils s'étendent sur les côtés des ganglions subséquents ; mais ils ne se soudent point avec ces derniers.

Les considérations précédentes sur l'autonomie des ganglions

ont pour effet d'enlever quelque importance à un caractère anatomique du système nerveux des Insectes, sur lequel M. Émile Blanchard a longuement insisté dans ses beaux travaux; ce caractère, c'est la longueur des connectifs. M. É. Blanchard a essayé de fixer les affinités des groupes d'Insectes et d'établir, ou du moins de consolider, leur classification, en prenant en considération le degré variable de condensation que présentent les ganglions de la chaîne nerveuse. Quelle que soit la portée de ce caractère au point de vue de l'affinité des espèces, il est incontestable que ce caractère n'influe point sur l'organisation interne des ganglions, puisque ceux-ci conservent toujours la même organisation, qu'ils soient rapprochés ou éloignés les uns des autres.

II

ORGANISATION D'UN GANGLION THORACIQUE

I. — Il serait bien inutile de décrire les uns après les autres tous les ganglions de la chaîne; ce serait s'exposer à des répétitions fastidieuses; nous nous bornerons à la description de trois ganglions types, un ganglion du thorax, un ganglion de l'abdomen, et le ganglion sous-œsophagien. Nous commencerons par le thorax.

Les descriptions qui suivent ont trait à un Mélolonthien de petite taille, le *Rhizotrogus solstitialis*.

Le premier ganglion thoracique, chez le *Rhizotrogus*, n'émet qu'un seul nerf important, le nerf crural, qui innerve les pattes antérieures, et qui fournit en outre des branches aux muscles des parois du corps. Le second ganglion thoracique et le troisième possèdent, outre leur nerf crural, un nerf pour les élytres et pour les ailes; ils présentent, par conséquent, une organisation un peu plus compliquée; nous choisirons l'un d'eux pour notre description; tout ce qui suit s'applique au second ganglion thoracique du *Rhizotrogus*.

Trois dessins schématiques (dans le texte) serviront à donner une première idée sommaire de l'organisation interne du ganglion; ces trois dessins représentent trois coupes faites suivant les trois dimensions de l'espace; la figure 3 est une coupe transversale, pratiquée perpendiculairement à l'axe principal ou longitudinal

du corps de l'Insecte. La figure 4 est une coupe longitudinale pratiquée parallèlement aux flancs. La figure 5 est une coupe horizontale pratiquée parallèlement à la face ventrale.

L'orientation de ces coupes ne présente point les mêmes diffi-

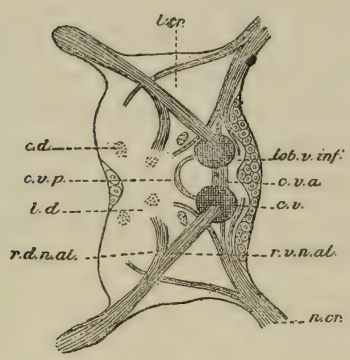

Fig. 3. — Coupe transversale.

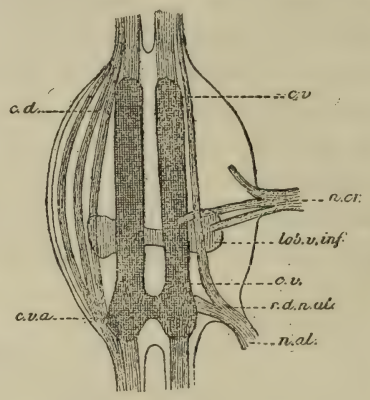

Fig. 5. — Coupe horizontale.

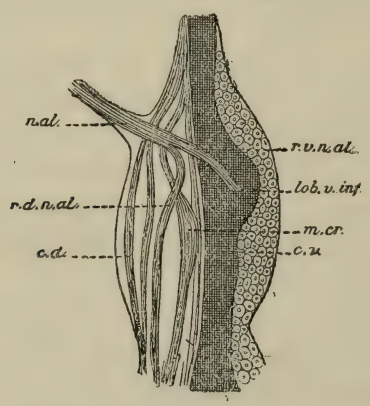

Fig. 4. — Coupe longitudinale.

c. v. Colonne ventrale. — *n. cr.* Nerf crural. — *n. al.* Nerf alaire. — *l. d.* Lobe dorsal. — *l. v.* Lobe ventral. — *l. cr.* Lobe crural. — *r. d. n. al.* Racine dorsale du nerf alaire. — *r. v. n. al.* Racine ventrale du nerf alaire. — *lob. v. inf.* Lobule ventral inférieur. — *c. v. a.* Commissure ventrale antérieure. — *c. v. p.* Commissure ventrale postérieure. — *c. d.* Connectifs dorsaux. — *m. cr.* Mamelon crural.

cultés que l'orientation des coupes à travers la masse céphalique; en effet, le système nerveux sous-intestinal est placé, chez le *Rhizotrogus*, au-dessous du tube digestif, et appartient à un plan sensiblement horizontal; il suffit donc de définir la position de l'Insecte pour comprendre l'orientation de la coupe. Au contraire, les cérébroïdes n'ont pas la même fixité de position; ils font avec la

chaîne nerveuse un angle dont la valeur change avec les espèces; et pour que la coupe passe à travers un des axes principaux des cérébroïdes, il faut tenir compte du degré de courbure céphalique.

Les figures 3, 4 et 5 ne représentent point des coupes isolées, mais des synthèses de coupes; sur chacune d'entre elles nous avons dessiné en projection, autant que cela nous a été possible, toutes les structures que l'on rencontre dans la série de coupes faites dans un même sens; ainsi la figure 4 est la synthèse de toutes les coupes longitudinales. Chacune de ces figures représente à peu près ce qu'on apercevrait si le ganglion était rendu, par hypothèse, parfaitement transparent, et qu'on le regardât dans une direction donnée; par en haut pour la coupe horizontale, par le côté pour la coupe longitudinale, et par la face antérieure pour la coupe transversale.

Nous avons simplifié quelques-unes des structures, afin de rendre le dessin facile à comprendre; ce n'est, il faut bien le savoir, qu'un dessin schématique.

En voici la description abrégée.

Le ganglion thoracique est formé par la réunion de trois lobes; un lobe dorsal, impair et médian, un lobe ventral, impair et médian, et un lobe crural, latéral et double.

Déjà, en examinant la figure 11 (pl. XIII), on a pu reconnaître que ce qui distingue le plus nettement les ganglions thoraciques des abdominaux, c'est leur développement dans le sens transversal; ce développement est dû, en majeure partie, à la présence des lobes cruraux.

Aucun de ces trois lobes n'est séparé des autres par une limite distincte et continue; mais on reconnaît leur position notamment sur la coupe transversale 3 (texte).

Le lobe ventral contient un organe très important, la *colonne ventrale*; elle est formée de deux masses de substance ponctuée très dense; ces deux masses ont une forme allongée, vaguement cylindrique, et elles s'étendent dans le sens antéro-postérieur. La figure 3 (texte) les présente en coupe, la figure 5 (texte) les montre vues d'en haut, et la figure 4 (texte) en présente la face latérale. Dans leur portion antérieure, les deux colonnes sont réunies par une large commissure, qui a été figurée sur les coupes 3 et 5. C'est la *commissure ventrale antérieure*. Il existe une seconde commissure, en arc, qui réunit les deux colonnes; elle est située en

arrière de la précédente; elle est indiquée seulement sur la coupe 3; c'est la *commissure ventrale postérieure*.

Des deux extrémités des colonnes ventrales partent des faisceaux de fibres qui se rendent dans les ganglions voisins; ce sont les *connectifs ventraux*.

Sur un plan horizontal un peu inférieur à la colonne ventrale, se trouve le *lobule ventral inférieur*, formé de deux masses de substance ponctuée qui sont réunies l'une à l'autre par des fibres transverses. On trouve cette formation indiquée d'abord dans la figure 3, en dessous de la colonne ventrale; dans la figure 5, elle apparaît sous la forme d'un croissant, sur lequel reposent les deux colonnes; et enfin cette même masse figure dans la coupe 4, où elle affecte la forme d'une saillie, d'un coude de la colonne ventrale.

Un dernier détail, et la description du lobe ventral est terminée. La face supérieure de la colonne ventrale est longée par des fibres nombreuses auxquelles nous donnons le nom de *connectifs ventraux supérieurs*, car elles se continuent dans les ganglions subséquents.

Considéré dans son aspect général, le lobe ventral est celui où la substance ponctuée présente la structure la plus dense et la plus fine; lorsqu'on fixe le ganglion d'une manière uniforme par l'acide osmique, le lobe ventral est la région qui prend la coloration la plus intense.

Le lobe dorsal est constitué par une substance fibrillaire, qui ne présente aucun caractère particulier, et qui est d'une texture plus lâche que celle du lobe ventral. Cette région dorsale est traversée par un grand nombre de connectifs qui portent le nom générique de *connectifs dorsaux*. — Sur la figure 3, on les voit en coupe; ils ont été représentés d'une manière toute conventionnelle sur la figure 5, où, pour ne pas compliquer le dessin, on les a indiqués d'un côté seulement, du côté gauche, et même on les a rejetés un peu en dehors de la ligne médiane; cette figure sert simplement à montrer que les connectifs dorsaux traversent le ganglion dans le sens antéro-postérieur.

On peut mieux les comprendre sur la figure 4; ils y apparaissent superposés, et on reconnaît de suite qu'il en existe trois, le connectif dorsal supérieur, le moyen et l'inférieur. Le supérieur longe le bord dorsal du ganglion; le moyen est situé un peu au-dessous, et l'inférieur traverse une masse de substance fibrillaire, le *mamelon latéral*, dont nous aurons à parler dans un instant.

Il est à noter que chacun de ces connectifs dorsaux est pair; les deux connectifs de même niveau traversent le ganglion dans le sens antéro-postérieur, en restant à peu près parallèles. Le connectif dorsal moyen n'est pas double, mais quadruple.

Les deux lobes que nous venons de décrire, le lobe dorsal et le lobe ventral, se continuent latéralement avec le lobe crural; ce dernier lobe, qui reçoit les principales fibres du nerf crural, et n'existe point dans les ganglions abdominaux (les zoonites abdominaux étant apodes), présente un épaississement de sa région ventrale, où la substance fibrillaire prend un caractère analogue à celle du lobe ventral; et peut-être devrons-nous conclure de cette analogie de structure à une analogie de propriétés physiologiques; on peut donner à cette portion épaisse, mal délimitée, du lobe crural, le nom de *masse crurale inférieure*. Nous ne l'avons pas représentée dans nos dessins du texte.

Au-dessus, s'isole imparfaitement une autre petite masse, dans laquelle plongent les connectifs dorsaux inférieurs; cette masse, par laquelle le lobe crural fait en quelque sorte saillie dans le lobe dorsal, a reçu de nous le nom de *mamelon latéral*.

Telles sont les dispositions qu'affecte la substance ponctuée dans l'intérieur d'un ganglion nerveux. Il nous reste à indiquer, pour terminer cette description sommaire, le trajet du nerf des pattes et du nerf des ailes après leur pénétration dans le ganglion.

Le nerf crural aborde le ganglion à l'union de sa face latérale et de sa face ventrale; la plupart de ses racines se perdent dans la substance fibrillaire du lobe crural; quelques-unes, assez grêles, et entremêlées de trachées, paraissent se rendre dans le lobe dorsal, mais on ne peut pas les suivre longtemps; elles ont été figurées dans la coupe 3; d'autres, plus volumineuses, se rendent dans le lobule ventral inférieur et dans la colonne ventrale (coupe 3 et 5); ces racines ventales sont plus fines que les dorsales et l'osmium les noircit fortement.

Le nerf des ailes, ou plutôt le nerf élytral, se distingue à première vue du nerf des pattes par l'absence d'un lobe spécial qui lui serait affecté. Il pénètre dans le ganglion à l'union de la face dorsale et de la face latérale; aussitôt après sa pénétration, il donne une très mince racine dorsale, qui n'est peut-être pas constante, car nous n'avons pas pu l'observer avec certitude chez tous les types de Coléoptères que nous avons étudiés. Cette racine contourne la face

dorsale du ganglion et s'y perd; elle est accompagnée de trachées. Puis le tronc du nerf alaire s'enfonce obliquement en bas et en dedans, et se divise en deux racines qui paraissent d'importance à peu près égale; l'une d'elles se dirige directement vers la colonne ventrale, c'est la *racine ventrale du nerf alaire*; elle est indiquée sur la coupe transversale, qui est particulièrement favorable à son étude; on la retrouve aussi sur les deux autres coupes.

L'autre racine a un trajet assez curieux; à peine formée, elle décrit une courbe à concavité supérieure, et se dirige de bas en haut et d'avant en arrière; elle est destinée au lobe dorsal, dont elle traverse une certaine longueur; on voit, sur la coupe 3, la manière dont elle se détache de la racine ventrale; on peut se rendre compte de son trajet soit sur la coupe 4, soit encore mieux sur la coupe 5. Nous donnerons à cette racine le nom de *racine dorsale inférieure;* son volume indique qu'elle est beaucoup plus importante que la *racine dorsale supérieure*.

La substance fibrillaire, dont nous venons d'indiquer l'organisation, est revêtue, comme nous l'avons dit déjà, d'une couche de cellules ganglionnaires; ces cellules, qui appartiennent au type unipolaire, se groupent en certains points en lobules; elles émettent des prolongements qui se réunissent en faisceaux, et on peut suivre ces faisceaux de fibrilles à une certaine distance dans l'intérieur de la substance ponctuée. Cette distance est généralement assez courte.

Les cellules ganglionnaires varient en nombre et en importance suivant les régions. Sur la face dorsale du ganglion, les cellules ganglionnaires sont peu nombreuses, et en revanche de grande dimension; elles sont très rapprochées de la ligne médiane, et dans certains cas nous n'en avons pu compter que six ou huit (par exemple dans le premier ganglion thoracique). Au contraire, sur les faces latérales et sur la face dorsale, elles deviennent très nombreuses et forment jusqu'à quatre ou cinq couches; elles présentent toutes les dimensions; il y en a de très petites; il y en a qui sont aussi volumineuses que celles de la région dorsale.

Pour terminer cette courte description, nous signalerons quelques analogies entre les structures que nous venons de signaler et celles d'autres organes et d'autres animaux. On peut comparer d'abord les ganglions de la chaîne aux cérébroïdes; en tenant compte de la courbure céphalique, on remarque que les cérébroïdes contiennent, comme les ganglions de la chaîne, une région dorsale

formée de substance ponctuée à texture lâche, et une région ventrale dans laquelle se dessinent des organes (les lobules olfactifs, une portion des corps pédonculés) qui contiennent une substance ponctuée plus dense, plus fine, et noircissant fortement sous l'influence de l'acide osmique. Il y a donc dans les cérébroïdes comme dans les ganglions de la chaîne, la même opposition entre la région supérieure et la région inférieure des ganglions. Nous nous sommes attaché pendant quelque temps à découvrir d'autres analogies, mais nous avons abandonné cette recherche, faisant la remarque qu'on n'est pas encore parvenu à homologuer le protocérébron avec le deuto et le tritocérébron, et que, par conséquent, puisque cette homologation fondamentale n'est pas encore faite, il est oiseux de chercher celles qui peuvent exister entre les ganglions du thorax et le cerveau. Notons qu'on a décrit dans les cérébroïdes des Insectes des cellules dites chromatiques, présentant une réduction considérable du corps protoplasmique. Ces cellules chromatiques ne se rencontrent en aucun point de la chaîne ventrale.

Comparant les ganglions des Insectes avec ceux des Crustacés, de l'Écrevisse par exemple, on retrouve dans ces derniers la même opposition de la région dorsale et de la région ventrale. La principale différence paraît consister dans la présence, chez l'Écrevisse, de tubes nerveux géants qui parcourent les ganglions et les connectifs en traversant la région supérieure du lobe dorsal; ces tubes nerveux géants, qui sont à rapprocher de formations analogues chez les Vers, n'ont point d'équivalents chez les Insectes.

II. — Après cette description, qui n'est en somme qu'une nomenclature rapide, nous allons chercher à faire une analyse plus détaillée. Nous commencerons par le lobe crural.

Lobe crural (*l. cr.*) — Il occupe les régions latérales du ganglion; il s'étend, de bas en haut, depuis la face ventrale jusqu'à la face dorsale (voir la coupe longitudinale 38, pl. XIV); il se rapproche un peu moins de la face ventrale et il en reste séparé par une ou plusieurs rangées de cellules; il en résulte que les premières coupes horizontales (celles qui se rapprochent le plus de la région ventrale) ne l'entament pas (voir fig. 48, pl. XIV, partie droite de la figure); mais dans le reste des coupes horizontales, il est représenté à tous les niveaux. Considéré dans le sens antéro-postérieur, il est plus large en haut qu'en bas.

Dans le sens transversal, il occupe environ les deux tiers externes de chaque moitié de ganglion (voir coupes transversales 14 à 20, pl. XIII). Sur sa face interne, il ne présente point de limites précises; il se confond en bas avec la substance fibrillaire de la colonne ventrale et en haut avec la substance fibrillaire de la région dorsale.

Points de pénétration (*p.*). — Les contours sont arrondis; ils sont interrompus par des échancrures livrant passage aux prolongements axiles des cellules ganglionnaires, qui se perdent dans sa substance; ces échancrures sont peu nombreuses et ont une situation à peu près constante. Il n'en existe point sur la face supérieure ni sur la face inférieure du lobule crural; elles sont distribuées sur les faces antérieure et postérieure du lobule.

Nous en comptons quatre, qui se voient facilement sur la série de coupes transversales. La coupe 14 (pl. XIII) montre les deux points de pénétration antérieurs, indiqués seulement sur la moitié droite de la figure; et les coupes 19 et 20 montrent les deux points de pénétration postérieurs [1].

Nous avons insisté quelque peu sur ces dispositions parce que l'étude comparée des autres ganglions nous en a montré l'importance; ces points de pénétration sont autant de points de repère qui servent à délimiter un ganglion, quand il se trouve soudé à d'autres.

Trachées (*tr.*). — Une des grandes difficultés qu'on rencontre dans l'étude des ganglions d'Insectes résulte de l'existence de nombreuses trachées qui pénètrent dans l'intérieur du ganglion, et qui parfois ont l'aspect de fibres nerveuses. Dans le second ganglion thoracique, le point le plus important de pénétration des trachées est le lieu d'origine du nerf crural; les trachées accompagnent ce nerf à son entrée; elles en occupent la région supérieure; une fois arrivées au contact du ganglion, la plus grande partie remonte en en contournant la surface, au-dessous de l'enveloppe conjonctive (coupe transv. 18, pl. XIII); et on voit, dans ce faisceau ascendant, des trachées qui, à différentes hauteurs, se séparent du faisceau et s'incurvent en plongeant dans la substance du lobule crural. On retrouve ces trachées en coupe sur toutes les coupes horizontales,

1. Dans les ganglions thoraciques de l'Écrevisse, on retrouve ce point de pénétration postérieur, et on peut suivre les prolongements axiles des grosses cellules situées en cette région; les prolongements pénétrant dans la moitié droite du ganglion passent dans la moitié gauche, au niveau de la région dorsale.

à partir de celles où se fait l'émergence du nerf crural (coupe horiz. 51, pl. XIV), et on voit qu'elles font sur le côté du ganglion une saillie arrondie; cette saillie diminue d'importance à mesure que les coupes horizontales se rapprochent de la face dorsale; cette diminution de grandeur tient à ce que des trachées comprises dans le faisceau ascendant s'en séparent pour plonger obliquement dans le lobule crural.

Fibres crurales inférieures (*f. c. i.*). — Des fibres, dont la direction générale est antéro-postérieure, passent au-dessous de la face ventrale du lobule crural comme une sangle; on les voit bien sur les coupes horizontales (fig. 48, pl. XIV). Nous en ignorons la nature; ce sont peut-être des fibres nerveuses, peut-être des fibres conjonctives. Quoi qu'il en soit, ces fibres qui entourent la face ventrale du lobule crural ont pour effet d'isoler cette face, qui ne se laisse point pénétrer, comme les faces latérales du lobule, par les prolongements axiles des cellules ganglionnaires. Nous trouverons une disposition analogue, quand nous étudierons la colonne ventrale.

Mamelon latéral (*m. l.*). — Le lobule crural n'est point formé d'une substance homogène; sur des coupes longitudinales, on remarque que la substance fibrillaire a un aspect plus dense et plus foncé vers la région ventrale; mais cette région est indistincte sur les coupes longitudinales les plus périphériques, et c'est à mesure qu'on se rapproche de la ligne médiane qu'on commence à apercevoir des organes bien délimités; nous en sigalerons deux : le mamelon latéral et la masse crurale inférieure.

Le *mamelon latéral*, d'abord très indistinct (fig. 38 à 40, pl. XIV), se détache peu à peu de la colonne crurale placée en dessous, et n'y adhère plus que par une atmosphère fibrillaire; il a, à ce niveau et sur cette coupe, une forme ovoïde à grand axe antéro-postérieur; il sert de relai à un grand nombre de fibres, qui appartiennent au connectif ventral inférieur; on voit nettement les fibres les plus inférieures de ce connectif plonger superficiellement dans la masse du mamelon latéral (fig. 40, pl. XIV). Ceci se passe en un point qui sert de limite entre le lobule crural et le lobule dorsal.

Masse crurale inférieure (*m. c. i.*). — Nous donnons ce nom à un épaississement de substance fibrillaire qui occupe la région ventrale du lobe crural (fig. 38 et 39, pl. XIV), et qui rejoint la colonne ventrale, sans qu'on puisse fixer exactement le point où elle finit.

Cette colonne crurale est beaucoup moins bien délimitée et individualisée que la colonne ventrale. La fusion est complète entre ces deux organes sur les coupes transversales 17 et 18, pl. XIII.

Colonne ventrale (*c. v.*). — Elle présente sur les coupes transversales une section vaguement circulaire; on la reconnaît de suite à la couleur foncée qu'elle a prise sous l'influence de l'acide osmique. Ses limites supérieures sont généralement peu marquées; elle est entourée d'une atmosphère fibrillaire de dimensions indécises; latéralement, à certains niveaux (coupes transv. 17 et 18, pl. XIII) elle se confond avec la masse crurale inférieure; en bas, elle est en relation avec les cellules ganglionnaires de la périphérie.

La colonne ventrale et ses annexes ont une structure fibrillaire qui est remarquable par sa densité, son homogénéité et sa finesse. Ces caractères avaient frappé les anciens observateurs qui avaient donné à ces parties le nom de *masses médullaires*. M. de Nabias a remarqué que des caractères de ce genre appartiennent spécialement aux trames fibrillaires des régions sensorielles (*op. cit.*, p. 9) et que leur homogénéité et leur finesse peuvent s'expliquer de la manière suivante : les fibrilles sont d'une finesse extrême parce qu'elles proviennent de cellules sensitives qui sont elles-mêmes très petites. Nous montrerons bientôt qu'il y a en effet des raisons pour admettre que la colonne ventrale est une région sensitive.

Commissures entre les deux colonnes. — Sur la plus grande partie de leur longueur (voir coupes transv. 13 à 21, pl. XIII), les deux colonnes restent distinctes l'une de l'autre, séparées le plus souvent par des fibres et des cellules conjonctives et parfois par les prolongements axiles de cellules nerveuses; mais en deux points importants, la communication se fait entre les deux colonnes. Pour avoir une idée exacte de ces commissures, il faut se rappeler que le ganglion est divisé en deux parties, l'une antérieure, l'autre postérieure par une colonne conjonctive; quelque peu difficile à reconnaître sur une série de coupes horizontales, cette colonne conjonctive passe en plein par la coupe transversale 18, et divise de haut en bas le lobe dorsal et le lobe ventral. Or si l'on compare les commissures de la colonne ventrale dans ces deux régions antérieure et postérieure qui sont établies et délimitées par la colonne conjonctive, on remarque que la forme, la position et l'importance de ces commissures sont bien différentes. Dans la région postérieure

on ne rencontre qu'une seule commissure, assez grêle, qui décrit un arc de cercle au-dessus des deux colonnes; c'est la *commissure postérieure de la colonne ventrale* (coupe transv. 19, pl. XIII); au contraire, dans la région antérieure, il en est tout différemment; les deux colonnes se trouvent fusionnées (coupes transv. 15, pl. XIII) de la façon la plus complète : c'est la *commissure ventrale antérieure.*

Connectifs ventraux (*co. v.*). — La colonne ventrale reçoit directement, par son extrémité antérieure, des fibres nerveuses qui proviennent de la colonne ventrale du ganglion prothoracique. Ces fibres, pour la plupart, se perdent dans la substance très dense de la colonne; elles établissent une relation entre les colonnes ventrales des diffé rents ganglions; on les voit sur les coupes longitudinales 41 et 42, pl. XIV. On peut leur donner le nom de connectifs ventraux. Si l'on étudie les fibres composant le connectif qui unit deux ganglions successifs, par exemple le premier ganglion thoracique et le second, chez le *Melolontha*, on remarque de suite, sur une pièce fixée par l'acide osmique, que les fibres des connectifs ventraux (fig. 57, pl. XIV) se distinguent des autres fibres par une teinte plus foncée et une finesse plus grande des fibres. Nous n'avons pas pu retrouver ce caractère chez le *Rhizotrogus.*

Outre les connectifs ventraux, il existe un faisceau lâche de fibres, qui ne pénètrent pas dans la colonne ventrale, mais en parcourent d'avant en arrière la face supérieure.

Lobule ventral inférieur (*l. v. i*). — C'est une petite masse compacte de substance fibrillaire qui est située au-dessous de la colonne ventrale, dans la région antérieure du ganglion.

Examiné sur les coupes horizontales (fig. 48, pl. XIV), le lobule ventral inférieur apparaît comme deux masses latérales réunies par une commissure transverse, qui a presque autant d'importance que les deux masses latérales. Ce lobule paraît donc avoir particulièrement pour fonction de mettre en relation l'une avec l'autre les deux moitiés symétriques du ganglion. Sur une série de coupes longitudinales, on voit le lobule faire saillie sur le contour inférieur de la colonne ventrale, avec laquelle il est intimement soudé par sa face supérieure; on le trouve sur la coupe 42 (pl. XIV); sur la coupe longitudinale qui passe par la ligne médiane (coupe 43, pl. XIV) il est représenté par une section de sa commissure.

Ce sont les coupes transversales qui sont les plus favorables à son étude. On y voit que le lobule ventral inférieur vient s'adjoindre

à la colonne ventrale au point où les deux parties de celle-ci cessent d'être réunies par la commissure antérieure (fig. 15 et 16, pl. XIII). En outre, le lobule ventral inférieur y apparaît fusionné d'une part avec le lobule crural et d'autre part avec la colonne. La commissure du lobule ventral inférieur est formée de deux parties : l'une, antérieure, est surtout formée de fibrilles lâches; la seconde, postérieure, est constituée par de la substance ponctuée comme le lobule lui-même.

Lobe dorsal (*l. d.*). — Le lobe dorsal forme, avec les deux autres lobes ventral et crural, les trois grands lobes suivant lesquels nous avons divisé la substance fibrillaire centrale des ganglions thoraciques. Le lobe dorsal, ainsi que le lobe ventral, se trouve sur la ligne médiane, et il est divisé en deux parties symétriques par le plan antéro-postérieur du corps. Ajoutons que, toujours comme le lobe ventral, il entre dans le plan fondamental du ganglion, tandis que le lobe crural est accessoire et surajouté. Ce dernier point sera éclairci quand nous étudierons un ganglion abdominal.

Le lobe dorsal n'a point de limites continues, et de fait, il confond sur un très grand nombre de points sa substance avec celle des lobes voisins. Les quatre points de pénétration cellulaire le limitent sur les coupes transversales (voir notamment coupes 14 et 20) du lobe crural; vis-à-vis du lobule dorsal, nous prendrons comme limite conventionnelle un plan fictif passant horizontalement sur la surface supérieure des deux colonnes ventrales; tout ce qui se trouve au-dessus de ce plan appartiendra au lobe dorsal.

Le lobe dorsal est divisé, comme le lobe ventral, par une colonne conjonctive (coupe transv. 18, pl. XIII), en deux régions, dont l'une est antérieure et l'autre postérieure. Il est constitué par une substance fibrillaire beaucoup moins dense que celle du lobe ventral; sa face supérieure vient en contact avec l'enveloppe conjonctive du ganglion, et n'en est point séparée, comme la face inférieure du lobe ventral, par une ou plusieurs rangées de cellules ganglionnaires; on ne rencontre des cellules ganglionnaires que sur sa face antérieure et sur sa face postérieure; quant à sa face supérieure, elle en est dépourvue à peu près partout, excepté sur la ligne médiane, où l'on voit dans la région centrale quelques cellules d'assez grande dimension (coupe transv. 16, pl. XIII).

On pourrait conclure de ces dispositions que le lobe dorsal n'est point en relation aussi directe que les autres lobes avec la couche

de cellules ganglionnaires qui revêt la périphérie du ganglion. Mais cette conclusion serait erronée; car en réalité, un grand nombre des cylindres-axes qui font leur entrée dans la substance fibrillaire par les points de pénétration inférieurs ne sont point destinés aux lobes ventral et crural, mais se prolongent jusque dans le lobe dorsal.

Connectifs dorsaux (*c. d.*). — Ils peuvent être divisés en trois groupes : les supérieurs, les moyens, les inférieurs. Pour en avoir une bonne idée d'ensemble, surtout pour être convaincu de l'individualité de chacun de ces faisceaux, il faut jeter un coup d'œil

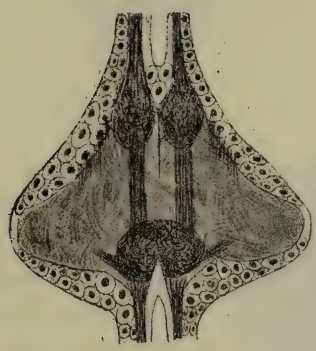

Fig. 6.

Fig. 7.

Coupes horizontales du 1er ganglion thoracique du *Melolontha vulgaris.*

sur une série de coupes horizontales pratiquées dans le premier ganglion thoracique du *Melolontha.*

La figure 6 du texte passe au-dessous de ces connectifs, et intéresse les fibres lâches qui parcourent comme nous l'avons dit la face supérieure de la colonne ventrale. La figure 7 du texte montre les deux connectifs dorsaux inférieurs, qui se colorent fortement, et tranchent sur la substance ponctuée.

La figure suivante (fig. 8, texte) passe par une région caractérisée par un grand nombre de fibres commissurales, à direction transversale; ces fibres sont accompagnées de nombreuses trachées.

La figure 9, texte, contient les connectifs dorsaux moyens, qui sont doubles; et enfin, la figure 10, texte, nous montre les connectifs dorsaux supérieurs. Dans des préparations faites avec la liqueur de Flemming et colorées avec le plus grand soin, on arrive à fixer la coloration presque exclusivement sur ces faisceaux, qui alors se

détachent vivement sur le fond clair de la substance ponctuée.

La petitesse des ganglions du *Rhizotrogus*, où la substance nerveuse est en quelque sorte plus tassée que dans les ganglions du *Melolontha*, ne nous a pas permis de dissocier aussi nettement les

Fig. 8.

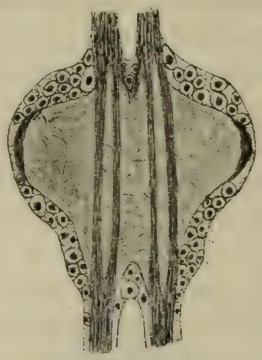

Fig. 9.

Fig. 10.

Coupes horizontales du 1er ganglion thoracique du *Melolontha vulgaris*.

trois ordres de connectifs dorsaux; nous pouvons cependant, en examinant les coupes du *Rhizotrogus*, ajouter quelques détails importants à la description de l'un de ces connectifs, le connectif dorsal inférieur.

Les connectifs dorsaux inférieurs (*c.d.i.*), au nombre d'une paire seulement, traversent le ganglion d'avant en arrière, en restant à peu près dans le même plan longitudinal sur tout leur parcours; c'est du reste une disposition commune à presque tous les connectifs qu'on peut suivre dans les ganglions de la chaîne; nous n'en avons pas encore pu observer nettement un seul qui eût un trajet chiasmatique, c'est-à-dire qui, après avoir parcouru une des moitiés latérales du ganglion, continuât son trajet dans l'autre moitié [1].

1. Il existe dans les cérébroïdes des Insectes un chiasma des fibres optiques; mais les auteurs qui nous ont précédé, Yung, par exemple, ont constaté l'absence de

Si on suit le connectif dorsal inférieur à sa sortie du premier ganglion thoracique, qu'il quitte après avoir traversé un amas de substance fibrillaire, on le voit dessiner une courbe à concavité inférieure, de façon à passer au-dessus du nerf élytral, qui à ce niveau se trouve sur son trajet rectiligne et lui barre en quelque sorte le passage (fig. 40, pl. XIV). Après avoir contourné la surface supérieure et antérieure de ce nerf, le connectif traverse le ganglion d'avant en arrière, en décrivant une courbe de très grand rayon, à concavité supérieure; vers le milieu de son trajet, ce faisceau pénètre dans le mamelon latéral, où très probablement plusieurs de ses fibres viennent se terminer; nous n'avons pas à le suivre dans son trajet ultérieur; disons seulement que dans son parcours du troisième ganglion il présente les mêmes rapports de position; il passe au-dessus du nerf alaire et traverse le mamelon latéral. On peut même le suivre dans les ganglions abdominaux.

Les fibres composant ce faisceau ne sont pas toutes de même nature; sa partie supéro-interne est occupée par un faisceau plus condensé, qui noircit davantage sous l'influence de l'acide osmique. Il nous a paru probable que ce faisceau obscur présente des connexions différentes de celles du faisceau clair, mais il nous a été jusqu'ici impossible de les déterminer sûrement.

La coupe 51 (pl. XIV) qui est horizontale, est parcourue par les 2 connectifs dorsaux inférieurs.

Sur les coupes transversales 16 et 17, on discerne facilement le connectif dorsal inférieur, qui se présente sous la forme d'une coupe ovale, dont la moitié supérieure, plus foncée que le reste, correspond au faisceau sombre que nous avons décrit.

Au connectif ventral inférieur sont annexées deux commissures de dimension importante, qui servent très probablement à établir des relations non-seulement entre les deux connectifs, mais aussi entre les deux mamelons latéraux que ces connectifs traversent. Nous donnerons à ces deux commissures la désignation de *commissures transverses des deux connectifs dorsaux inférieurs;* la première, située dans la région antérieure du ganglion, s'appellera *commissure antérieure*, et la seconde, *commissure postérieure*. La commissure antérieure, *c. t. a* (fig. 17, pl. XIII), est formée par un

chiasma dans les ganglions ventraux. Grâce à la méthode d'Ehrlich, nous avons pu observer quelques fibres chiasmatiques dans les ganglions du thorax.

faisceau de fibrilles très fines qui unissent les deux connectifs, et semblent, en partie, se prolonger dans le lobe crural; le trajet exact de ces fibres nous paraît très difficile à suivre. La commissure postérieure, *c. t. p.*, se rencontre à peu près au même niveau que la commissure postérieure de la colonne ventrale, en réalité un peu en arrière; c'est pour diminuer le nombre de nos coupes que nous les avons représentées toutes deux au même niveau (fig. transv. 19, pl. XIII). Ces deux commissures, l'antérieure et la postérieure, se retrouvent sur une même coupe horizontale (fig. 51, pl. XIV), et forment, avec les deux connectifs ventraux inférieurs, dont elles paraissent partir, un quadrilatère de fibres, au centre duquel on remarque la coupe de plusieurs faisceaux ascendants de fibres. Nous devons dire que nous ne cherchons point à définir complètement ces structures complexes; les préparations que nous avons sous les yeux ne nous le permettent pas; nous nous contentons de décrire ici l'aspect optique de ces organes, aspect qui est trop caractéristique pour que nous puissions le passer sous silence.

III

LE NERF CRURAL ET LE NERF ALAIRE.

Le ganglion mésothoracique, ainsi que le ganglion métathoracique, émet deux nerfs, le nerf crural, qui se rend dans les pattes, et le nerf alaire, qui donne aux ailes la sensibilité et le mouvement. Ces deux nerfs sont les seuls qui, d'après la description anatomique de M. É. Blanchard, émanent du ganglion mésothoracique du *Melolontha*; et il en est de même pour le *Rhizotrogus*. Chez d'autres Coléoptères, le ganglion mésothoracique donne naissance à un beaucoup plus grand nombre de nerfs; chez le Carabe doré, par exemple, chez le Cérambyx, chez le Dytique, etc., ce ganglion émet, outre les deux nerfs crural et alaire, un certain nombre de filets nerveux, le plus souvent assez grêles, qui se rendent dans les masses musculaires des parois du corps, et méritent pour ce fait de prendre le nom de nerfs pariétaux. Cette différence entre le système nerveux périphérique du *Melolontha* et des autres Coléoptères que nous venons de nommer est plus apparente que réelle; les nerfs pariétaux existent chez le *Melolontha* et chez le *Rhizotrogus*, seulement ils n'ont point une origine distincte; leurs fibres s'unissent tant avec

celles du nerf alaire qu'avec celles du nerf crural; c'est ce qui ressort avec évidence des figures publiées par M. É. Blanchard. Nous trouvons dans cette disposition un exemple de coalescence analogue à celle qui se produit parfois dans les ganglions abdominaux, qui se rapprochent et semblent se fusionner en une seule masse sous une enveloppe conjonctive commune.

Nerf alaire (*n. al.*). — Le deuxième ganglion thoracique donne naissance — non pas précisément au nerf alaire, qui anime les ailes membraneuses, organes du vol, — mais au nerf élytral, c'est-à-dire au nerf de ces étuis cornés qui protègent comme des boucliers les ailes au repos; l'élytre ne sert point au vol, il n'est pas en état de vibration pendant le vol, il s'écarte simplement pour permettre le développement des ailes membraneuses.

Le nerf élytral pénètre dans le ganglion par les régions latérales de la face supérieure, c'est-à-dire par le point qui est le plus voisin de l'organe auquel il se rend, l'élytre. Il se dirige en bas et en dedans, sans pénétrer dans le lobule crural, dont il longe la face antérieure. On reconnaît cette position sur les trois séries de coupes. Le nerf pénètre sans se diviser jusqu'en un point compris entre le connectif ventral inférieur, qui passe au-dessus de lui, et la colonne ventrale. Nous étudierons le nerf alaire d'abord sur la série de coupes transversales. La coupe transversale 13, pl. XIII, nous montre le faisceau de fibres se divisant en deux branches, qui constituent les deux racines du nerf alaire. L'une de ces racines, qui paraît continuer la direction oblique et descendante du nerf, se dirige en ligne droite vers la colonne ventrale; c'est la *racine ventrale*. Elle aboutit vers le centre de la colonne ventrale. Le point exact où elle pénètre mérite d'être fixé; il est situé dans cette portion de la colonne ventrale qui est antérieure au lobule ventral inférieur (fig. 15, pl. XIII).

Chez le *Rhizotrogus*, chez le *Melolontha* et chez un grand nombre d'autres types, nous n'avons constaté qu'une seule racine ventrale; l'étude du Cerf-volant (*Lucanus cervus*) nous a montré que cette racine ventrale peut être double; elle est formée de deux branches, dont l'une se dirige vers le centre de la colonne ventrale, et l'autre un peu au-dessous. Nous ignorons si cette dualité des racines est un fait important, et surtout si elle existe d'une manière constante.

Au delà de la coupe transversale 14, on peut encore retrouver la

trace de cette racine sur les autres coupes, en examinant avec soin la colonne ventrale, qui présente une section de cette racine; on a l'impression que la racine ventrale du nerf alaire, qui se prolonge ainsi dans toute la longueur de la colonne, occupe toute la substance ponctuée de cette colonne, à l'exclusion des racines des autres nerfs. Nous verrons tout à l'heure, en étudiant le nerf crural, une application de cette remarque.

Il existe une autre racine du nerf alaire, dont le trajet se fait principalement dans le lobe dorsal du ganglion; nous l'appellerons *racine dorsale*, et nous ajouterons *inférieure*, pour la distinguer d'une troisième racine. La racine dorsale inférieure est très volumineuse, au moins autant que la racine ventrale ; elle se sépare de cette dernière à mi-chemin de son trajet, c'est-à-dire quand elle a atteint la région moyenne du ganglion ; elle s'en sépare brusquement; on voit tout un faisceau de fibres à direction d'abord descendante, qui se rebroussent, qui décrivent un petit arc de cercle à concavité supérieure; ces fibres, bien visibles sur la coupe transversale 14, pl. XIII, se dirigent vers la région dorsale du ganglion; on les retrouve, mais avec un peu de difficulté, sur les coupes subséquentes de la même série.

Il existe une troisième racine, à laquelle nous donnons le nom de *racine dorsale supérieure*; elle est extrêmement grêle et peu apparente; nous ne l'avons pas retrouvée chez le *Rhizotrogus solstitialis*; mais elle existe certainement chez d'autres espèces de *Rhizotrogus*, chez le *Melolontha* et un grand nombre d'autres Coléoptères. Cette racine se dirige vers la région supérieure de la région dorsale ; elle quitte le tronc du nerf alaire presque aussitôt après la pénétration de celui-ci dans la couche cellulaire du ganglion; elle pénètre dans la substance ponctuée et en suit le contour périphérique; on ne peut pas observer longtemps son trajet, pour deux raisons : elle est très grêle et elle est confondue avec un certain nombre de trachées, qui suivent à peu près la même direction.

En résumé, les coupes transversales nous montrent que le nerf alaire possède trois racines principales, par lesquelles ce nerf se met en communication avec toutes les régions du ganglion, sauf les régions latérales, qui sont réservées au nerf crurale.

Sur la série longitudinale (fig. 38 à 41, pl. XIV) l'on retrouve les deux racines principales du nerf alaire ; la racine dorsale supé-

rieure ne s'y reconnaît pas, sans doute parce que l'orientation de la coupe n'est pas favorable à l'étude de son trajet. La racine ventrale, d'abord, est visible sur la coupe 40, pl. XIV : on voit qu'elle fait un angle avec le tronc du nerf alaire, pour se diriger vers la colonne ventrale; cette légère inflexion était moins nettement visible sur les coupes transversales. On reconnaît également sur la coupe 40 que le point de pénétration de cette racine dans la colonne ventrale se fait un peu en avant du lobule ventral inférieur. Sur les ganglions plus volumineux que ceux du *Rhizotrogus*, sur ceux du *Melolontha* par exemple, nous avons pu nous convaincre que beaucoup de fibres de la racine ventrale du nerf alaire parcourent la colonne ventrale dans le sens de son axe, et se prolongent jusque dans la colonne ventrale du ganglion métathoracique.

La racine dorsale inférieure est particulièrement visible sur la série longitudinale; elle se détache en formant un angle très aigu avec le tronc du nerf alaire; la comparaison des coupes 41 et 40, dont la dernière est plus périphérique que la première, montre que la racine dorsale inférieure est en dedans du connectif dorsal inférieur; en effet ce connectif est indiqué sur la coupe 40, et la racine est indiquée sur la coupe 41, plus rapprochée de la ligne médiane; la racine a une direction d'avant en arrière et de bas en haut; en traversant le lobe dorsal, elle croise le connectif dorsal moyen; malheureusement, nous n'avons pas pu suivre exactement son trajet chez le *Rhizotrogus*. L'examen du *Melolontha* comble cette lacune; sur une coupe fortement oblique, tenant le milieu entre une coupe longitudinale et une coupe horizontale, nous avons pu rendre le trajet de cette racine bien évident; elle croise le connectif dorsal inférieur, puis le connectif dorsal moyen; son trajet est un peu courbe; arrivée à la région postérieure du ganglion mésothoracique, elle continue sa route, et nous avons vu très nettement qu'elle pénètre dans le lobe dorsal du ganglion métathoracique.

Il résulte de cette disposition que la racine dorsale inférieure du nerf élytral établit une communication entre les ganglions méso et métathoraciques; mais cette racine n'a pas cette seule fonction; l'examen de la coupe précédente montre en outre que, tout le long de son parcours, la racine cède des fibrilles à la région dorsale du ganglion mésothoracique; elle est donc en communication directe avec ce ganglion.

Il nous reste, pour terminer ce qui a trait au nerf alaire, à jeter

un coup d'œil sur la série horizontale; nous y retrouvons (fig. 51) la racine ventrale du nerf alaire, que l'on voit plonger vers la colonne ventrale, et (fig. 52, pl. XIV) la racine dorsale, qui parcourt le ganglion d'avant en arrière.

Nerf crural. — Il est plus difficile de suivre, dans le ganglion, le trajet du nerf crural que celui du nerf alaire, parce que la plupart de ses fibres plongent directement dans le lobule crural.

Le nerf crural aborde le ganglion dans l'angle formé par la face latérale avec la face inférieure (fig. 16, pl. XIII).

Il envoie un grand nombre, le plus grand nombre de ses racines dans le lobule crural; en outre, il envoie une racine volumineuse (*r c'*) à la colonne ventrale; cette racine parcourt le ganglion de dehors en dedans, en traversant le lobule crural dans sa partie inférieure; on peut la suivre jusque dans la colonne ventrale où elle paraît se résoudre en fibrilles. Mais ici, il faut faire une distinction, suivant qu'il s'agit du ganglion prothoracique, ou des deux autres ganglions. Dans le ganglion prothoracique, la racine dont nous parlons, quand elle arrive à la colonne ventrale, se subdivise en deux racines secondaires, dont l'une aboutit à la colonne ventrale, et l'autre aboutit au lobule ventral inférieur. La coupe 16 de notre planche XIII, quoiqu'elle corresponde au deuxième ganglion thoracique, présente ces deux racines, qui ne se rencontrent réellement que dans le premier ganglion. Pour avoir une représentation exacte du deuxième et du troisième ganglion thoracique, il faut supprimer la racine qui se rend dans la colonne ventrale; le nerf crural ne fournit de racine qu'au lobule ventral inférieur. La raison de cette différence tient peut-être à ce que, dans le deuxième et le troisième ganglion, la colonne ventrale reçoit à ce niveau une racine du nerf alaire, et que si par conséquent une racine crurale s'était terminée en ce point, il y aurait eu un même centre fibrillaire pour deux racines d'ordre différent.

Le nerf crural émet en outre plusieurs autres branches qui sont, il faut le reconnaître, un peu difficiles à suivre; il y a d'abord une branche (*r c''*) qui se rend dans le mamelon latéral, où passe le connectif dorsal inférieur; branche assez difficile à suivre chez le *Rhizotrogus* (fig. 18, pl. XIII), très visible au contraire chez quelques Coléoptères et surtout chez des Orthoptères (*Grillus*, *Grillotalpa*, etc.). Nous n'avons pas pu suivre plus loin le trajet de cette

branche, mais nous supposons qu'elle est destinée à suivre les connectifs et à passer dans d'autres ganglions.

Une autre branche (*r c'''*), également difficile à discerner chez le *Rhizotrogus*, parcourt la région ventrale du lobule crural, et arrivée près de la ligne médiane du ganglion s'infléchit et remonte vers la région dorsale (voir fig. 17 et 18), où elle se perd; trajet qu'on voit nettement chez le *Grillus*.

En résumé, le nombre des racines que donne le nerf crural dans l'intérieur d'un ganglion thoracique est relativement considérable.

Nous avons fait un grand nombre de recherches et des coupes sur différents groupes d'Insectes, pour obtenir des points de comparaison; mais nous n'avons jamais rencontré de différences importantes. Le seul fait qui mérite une mention est le suivant : chez beaucoup d'Insectes, la distance entre le ganglion mésothoracique et le ganglion métathoracique est inférieure à la distance d'insertion des pattes de la 2e et de la 3e paire; il en résulte que le nerf de la troisième paire de pattes doit faire un trajet plus long que le nerf de la 2e paire pour parvenir à son centre ganglionnaire. Le lobule crural de la 3e paire de pattes, au lieu de se développer dans le sens transversal, se développe dans le sens antéro-postérieur, comme s'il était tiré par le nerf; et sur des coupes transversales qui passent par le premier ganglion abdominal on voit latéralement la coupe des lobules cruraux, lesquels ne contractent aucune relation avec le ganglion abdominal. La figure 63, planche XV, empruntée à un Diptère, rend bien compte de cette disposition.

Nous avons étudié les lobules cruraux d'Insectes qui ont une marche différente (comme le *Timarcha*, par exemple, qui a une marche lente, méthodique, bien coordonnée, et le *Geotrupes*, qui a une marche maladroite), ou qui se servent de leurs pattes pour divers usages spéciaux (pattes sauteuses, fouisseuses, natatoires, etc.). Nous n'avons pu reconnaître dans nos préparations aucune différence de structure pouvant correspondre à ces différences de fonctions.

Nous avons étudié les ganglions qui innervent les fausses pattes, chez quelques chenilles (le Ver à soie, le *Bombyx rubi*, etc.), pour comparer la structure de ces ganglions à celle des ganglions qui innervent les pattes vraies et les segments apodes. Les différences sont les suivantes : dans les ganglions apodes, il n'y a point de lobules cruraux; dans les ganglions thoraciques, il y a des lobules

cruraux; dans les ganglions abdominaux de segments munis de pattes, il existe des lobules cruraux, moins développés comme dimension que ceux des ganglions thoraciques.

IV

ORGANISATION D'UN GANGLION ABDOMIMAL

Les ganglions abdominaux, chez le *Rhizotrogus* adulte, paraissent fusionnés en une masse unique; nous avons dit déjà que cette fusion des ganglions n'est qu'une apparence; bien que les divers ganglions de la chaîne ne soient pas rendus distincts par la forme de l'enveloppe conjonctive qui les entoure, ils sont cependant réellement distincts; nous voulons dire par là que chacun d'eux possède la même organisation interne que s'il était isolé des autres. Pour peu que l'on connaisse cette organisation interne, on arrive à reconnaître que la substance ponctuée de la masse abdominale renferme plusieurs ganglions, et on peut même les compter.

Cette distinction peut se faire indifféremment sur les coupes orientées dans les trois sens; elle est plus complète peut-être et plus sûre pour une série de coupes transversales, comme il est facile de s'en rendre compte en jetant un coup d'œil sur les figures de 24 à 28, planche XIII. La première a été faite à peu près exactement entre deux ganglions successifs, ce que l'on reconnaît à la présence d'une traînée de cellules et de fibres conjonctives qui partagent verticalement la substance ponctuée en deux masses [1].

La coupe suivante a passé à travers la région antérieure du ganglion que nous cherchons à individualiser; elle a rencontré la colonne ventrale, dont les deux parties symétriques sont ici largement unies l'une à l'autre par la commissure ventrale antérieure; au-dessus de la colonne et un peu latéralement, on distingue la coupe des connectifs dorsaux inférieurs. La fig. 26 passe en arrière de la commissure, elle montre les deux colonnes ventrales distinctes; sur la fig. 27 il se produit un changement important au-dessous d'elles, l'apparition du lobule ventral inférieur, qui va de l'une à l'autre, et qui émet entre elles quelques fibres à

1. Sur des coupes bien orientées, on rencontre parfois à ce niveau un canal de lumière très étroite, dont la paroi est formée par du tissu conjonctif.

fibres à direction ascendante. Une coupe postérieure, la dernière que nous ayons figurée, nous montre la commissure ventrale postérieure, avec la forme en arc que nous lui connaissons.

Si, continuant cet examen, on étudie les coupes suivantes, que nous avons cru inutile de figurer, on trouve d'abord une figure analogue, à peu de chose près, à la figure 24, puis une autre analogue à la figure 25, et ainsi de suite; en d'autres termes, la même série de structures se répète régulièrement dans toute la série des sections abdominales; et il est clair que le nombre de ces répétitions marque le nombre des ganglions abdominaux.

Sur les coupes longitudinales, qui ont l'avantage de laisser embrasser toute la chaîne abdominale d'un seul coup d'œil, les structures caractéristiques qui permettent de compter les ganglions ne manquent pas; la plus commode nous paraît être fournie par le lobule ventral inférieur, qui, vu de profil, forme une sorte de coude à la face inférieure de la colonne ventrale; ces diverses proéminences se répètent régulièrement à chaque ganglion.

Enfin, pour les coupes horizontales, les plus explicites au point de vue qui nous occupe en ce moment nous paraissent être celles que l'on a pratiquées dans la région ventrale et qui intéressent par exemple la colonne ventrale et ses commissures antérieures. La figure 10 *bis*, planche XIII, contient une telle coupe, qui appartient au Hanneton adulte; la masse abdominale se trouve divisée par une succession régulière de commissures transverses qui ne sont autre chose que les commissures ventrales antérieures.

Ces quelques détails suffiront à montrer que les ganglions de la chaîne abdominale sont bien distincts les uns des autres, quoique la membrane conjonctive qui les entoure ne marque pas leur indépendance par des caractères extérieurs et grossiers, comme cela a lieu par exemple chez la larve.

Ce fait fondamental étant bien établi, il est nécessaire de déterminer par quels caractères l'organisation d'un ganglion abdominal diffère de celle d'un ganglion thoracique.

Un ganglion abdominal représente, à notre avis, un ganglion type, réduit à ses structures fondamentales; c'est d'ailleurs ce que nous enseigne la physiologie nerveuse de l'abdomen des Insectes, car cette physiologie est relativement assez simple. Si l'on met à part les ganglions terminaux de la chaîne, qui fournissent des nerfs à l'armure génitale, les autres fournissent simplement des

nerfs aux parois de l'abdomen, des nerfs sensitifs et des nerfs moteurs; ces derniers sont chargés de provoquer ces mouvements respiratoires complexes, si bien décrits par Plateau, que l'abdomen des Insectes exécute. Les ganglions abdominaux, dont le même auteur a étudié les fonctions, sont principalement des ganglions respiratoires. L'abdomen étant dépourvu d'appendices, et notamment de pattes, représente une série de zoonites réduits à leur maximum de simplicité, ne se composant que des parties essentielles. Cette même simplicité doit se retrouver dans l'organisation d'un ganglion abdominal.

L'étude des ganglions abdominaux nous fournit en quelque sorte l'*a b c* de la substance fibrillaire; et en nous reportant ensuite aux autres ganglions, plus complexes et plus spécialisés, nous pourrons voir quelles sont les structures surajoutées au plan fondamental et aussi, ce point est un peu plus délicat, dans quelle mesure les structures fondamentales elles-mêmes se trouvent modifiées.

On peut comparer le ganglion abdominal à un ganglion mésothoracique, qui serait privé de ses lobes cruraux; cette comparaison est celle que suggère naturellement une coupe d'ensemble; voir fig. 11, planche XIII; au premier coup d'œil, les ganglions abdominaux diffèrent des thoraciques par un développement moindre dans le sens transversal, et cette différence tient à l'absence des lobules cruraux; ceci confirme, soit dit en passant, le rôle physiologique que nous avons assigné à ces lobules.

En mettant à part ces lobules latéraux, l'analogie des ganglions thoraciques et abdominaux se montre dans presque tous les détails de leur structure interne. La colonne ventrale, d'abord, se montre disposée de la même façon; elle est formée de deux portions symétriques, qui, d'abord séparées l'une de l'autre, s'unissent ensuite par une large commissure transversale (comparez fig. 14 à fig. 25), c'est la commissure ventrale antérieure; puis les deux colonnes redeviennent distinctes (comparez fig. 15 à fig. 26), et elles se trouvent solidarisées par l'apparition, au-dessous d'elles, du lobule ventral inférieur (comparez fig. 16 à fig. 27). Quelques coupes plus loin, les deux colonnes sont encore distinctes, le lobule ventral inférieur a disparu, et la commissure ventrale postérieure, en arc, apparaît (comparez fig. 19 à fig. 28). Ces analogies sont si frappantes que nous avons cru inutile de les confirmer par les dessins d'autres coupes.

Le lobe dorsal présente, dans le ganglion abdominal, la même structure lâche que dans le ganglion mésothoracique; et si les connectifs qui le traversent sont un peu plus difficiles à reconnaître, cela tient évidemment à ce que leur importance diminue à mesure qu'ils s'avancent vers l'extrémité postérieure du système nerveux.

Il semble permis de conclure de ces rapprochements que le ganglion mésothoracique, pas plus qu'un ganglion abdominal, ne présente de structures différenciées, en rapport par exemple avec une fonction de sensibilité spéciale. Cette conclusion peut être étendue au ganglion métathoracique.

Les descriptions précédentes s'appliquent sans grand changement aux espèces dont les ganglions abdominaux ne sont pas fusionnés en une seule masse. Il est à remarquer que chez tous les Coléoptères que nous avons étudiés le premier ganglion abdominal est soudé au dernier ganglion thoracique.

Chaque ganglion abdominal n'émet chez le *Rhizotrogus* qu'une seule paire de nerfs; le nerf abdominal (*n. ab.*), qui est assez grêle, et qu'on ne voit bien que sur des coupes très minces, pénètre dans le ganglion à l'union des faces latérales et de la face supérieure; son origine extérieure est donc à peu près la même que celle du nerf alaire chez le *Rhizotrogus* (fig. 25, pl. XIII). Aussitôt après sa pénétration dans la couche de cellules ganglionnaires, le nerf se divise en deux racines : l'une de ces racines se rend dans les régions supérieures du lobe dorsal; elle est accompagnée de trachées nombreuses; elle est grêle; l'autre, plus importante, se subdivise en deux racines qui divergent légèrement; elles sont toutes deux ventrales par leur trajet; mais elles sont situées en arrière l'une de l'autre, l'antérieure se rend directement dans la colonne ventrale du ganglion, et elle y pénètre à peu près au niveau de la commissure ventrale antérieure; la racine postérieure se rend dans le lobule ventral inférieur; une coupe horizontale un peu oblique permet de voir simultanément les deux racines [1] (fig. 29, pl. XIII).

Il est utile de comparer le nerf abdominal au nerf crural et au nerf alaire des ganglions thoraciques; cette comparaison révèle des

1. Ajoutons que chez d'autres types d'Insectes, chez le Dytique par exemple, chez la larve de Stratiomys, etc., on peut voir une branche du nerf abdominal traverser d'arrière en avant le ganglion pour se rendre dans les ganglions antérieurs. La méthode d'Ehrlich met le fait hors de doute chez tous les Insectes que nous avons examinés.

différences et aussi des analogies, qui nous serviront plus tard de guide dans l'interprétation de quelques faits anatomiques intéressants.

Comme le nerf crural, le nerf abdominal fournit des racines à la colonne ventrale et au lobule ventral inférieur; seulement il en diffère profondément par l'absence d'un lobule spécial qui lui serait annexé; ce qui caractérise avant tout le nerf crural, c'est le lobule crural, véritable organe de perfectionnement qui atteste la variété et la complexité des mouvements exécutés par la patte; le nerf abdominal ne se rend dans aucun lobule de ce genre.

Par là, il se rapproche du nerf des ailes et du nerf des élytres, qui, eux aussi, ne paraissent posséder aucun lobule en propre; et cette analogie — l'absence de lobule spécifique — paraît s'expliquer par cette considération embryogénique que l'aile et l'élytre ne constituent point des appendices, dans le sens propre du mot, mais sont simplement des modifications des parois des zoonites, et que par conséquent leurs nerfs doivent être considérés, jusqu'à un certain point, comme des nerfs pariétaux modifiés.

Le nerf abdominal et le nerf alaire ont deux racines analogues, la racine dorsale supérieure et la racine ventrale; il est bon d'ajouter, en ce qui concerne la racine ventrale, que celle du nerf alaire présente des dimensions beaucoup plus considérables que celle du nerf abdominal.

La principale différence entre ces deux nerfs tient à cette racine dorsale inférieure, à trajet si curieux, qui manque absolument au nerf abdominal, et qui existe dans le nerf alaire. Cette racine dorsale inférieure nous paraît donc caractéristique du nerf alaire, elle lui appartient en propre; et on pourrait presque dire, passant sur les légères différences que nous avons signalées dans les autres racines, que le nerf alaire est un nerf abdominal auquel on ajouterait une racine dorsale inférieure.

Nous allons montrer, dans le chapitre suivant, l'intérêt de ces rapprochements.

V

LE NERF ALAIRE DES COLÉOPTÈRES APTÉSIQUES

Nous interrompons, dans ce chapitre, la description du système nerveux du *Rhizotrogus*; nous la reprendrons dans le chapitre

suivant; il nous a paru indispensable, après avoir décrit l'organisation des ganglions thoraciques chez des Insectes qui possèdent la faculté du vol complètement développée, d'étudier des Coléoptères qui ne volent point; cette comparaison doit nous mettre sur la voie des fonctions physiologiques des structures que nous étudions; on sait que la physiologie nerveuse est le but que nous poursuivons sans cesse à travers nos études anatomiques; nous allons trouver ici une occasion vraiment exceptionnelle de comprendre la signification des organes dont nous connaissons déjà l'anatomie; et le résultat auquel nous allons parvenir nous servira maintes fois encore par la suite à faire la lumière au milieu des fibres de la substance ponctuée.

On possède déjà quelques notions intéressantes sur la physiologie des ganglions thoraciques; ces notions sont dues aux recherches délicates et précises de Faivre [1], un naturaliste aussi éminent que modeste, qui n'a peut-être pas acquis tout le renom qu'il mérite. Faivre a étudié longtemps, avec prédilection, le Dytique, ce Coléoptère aquatique qui, par la facilité avec laquelle on se le procure en toutes saisons et par sa taille relativement considérable, semble prédestiné aux vivisections et peut être considéré comme la grenouille des Invertébrés. Faivre a étudié longuement, minutieusement, les propriétés de chaque ganglion nerveux, des nerfs, des connectifs et du stomato-gastrique. Il ignorait la structure interne des parties sur lesquelles il expérimentait; la méthode des coupes n'était point pratiquée à son époque; il rattachait simplement l'effet des irritations, des piqûres, des lésions expérimentales de toutes sortes au point exact qui avait été lésé; il a tracé ainsi une physiologie topographique dont la précision me paraît admirable, car toutes les fois que j'ai repris ses expériences, je suis arrivé exactement au même résultat. Nous ne parlerons point ici de ses études sur le stomato-gastrique, ni de celles sur le cerveau, où il était parvenu à délimiter le centre moteur des antennes, à un moment où l'on ignorait encore l'existence du deutocérébron; nous nous bornerons à rappeler les résultats acquis par lui dans l'expérimentation sur les ganglions thoraciques.

1. Recherches sur la distinction de la sensibilité et de l'excitabilité dans les diverses parties du système nerveux du Dytique, *Ann. des sc. nat.*, 5e série, t. I, p. 89, 1864.

Guidé certainement par l'idée d'une analogie entre les fonctions des ganglions nerveux chez les Insectes et les fonctions de la moelle épinière chez les Vertébrés, Faivre rechercha si la face la plus périphérique du ganglion d'un Insecte n'était point douée de propriétés spécialement sensitives, tandis que la face la plus profonde serait douée de propriétés spécialement motrices. Nous avons à peine besoin de rappeler ce fait banal que chez l'Insecte, pris dans sa position naturelle, en marche, le système nerveux du thorax et de l'abdomen est sous-intestinal, tandis que le système nerveux du Vertébré est situé tout entier au-dessus du tube digestif, et que par conséquent la face de ce système la plus rapprochée de la périphérie du corps est ventrale chez l'Insecte, dorsale chez le Vertébré; en d'autres termes, le développement du système nerveux, qui se fait pareillement dans ces deux embranchements d'animaux aux dépens du feuillet ectodermique, a lieu pour les ganglions sous-intestinaux de l'Insecte dans l'ectoderme de la région ventrale, et pour le Vertébré dans l'ectoderme de la région dorsale. Il résulte de cette disposition que la face ventrale d'un ganglion d'Insecte est l'homologue de la face dorsale de la moelle, et Faivre a effectivement prouvé que ces deux faces jouissent des mêmes propriétés sensitives.

Les expériences de Faivre portaient spécialement sur les mouvements des pattes, qu'il est beaucoup plus facile d'observer et qui sont beaucoup plus variés que les mouvements de l'aile et de l'élytre chez les Dytiques; l'expérimentateur établit tout d'abord qu'on peut abolir isolément la sensibilité d'une patte et sa motilité. Il y a des lésions, ou de simples irritations, localisées de telle sorte qu'une patte peut rester immobile quand on l'irrite directement, tandis qu'elle se meut avec vivacité quand on fait l'irritation ailleurs, sur une autre patte, ou sur une antenne, ou sur le pygidium; on interprète ce cas en disant que la patte a perdu la sensibilité, puisqu'elle ne répond plus aux excitations directes, et qu'elle a conservé le mouvement. A l'inverse, on peut localiser les lésions de telle sorte qu'une patte reste complètement immobile et inerte dans tous les cas, pendant les excitations directes de cette patte ou des autres pattes et pendant les mouvements spontanés de l'animal, et que cependant si l'on irrite cette patte, l'effet moteur se produit sur les autres parties du corps; dans ce cas, la sensibilité est conservée, le mouvement est détruit.

Il est donc possible, nonobstant l'opinion contraire de quelques physiologistes, d'abolir séparément une de ces deux fonctions de la sensibilité et du mouvement, qui ne sont point aussi indissolublement liées qu'on le croit.

Pour produire ces deux effets inverses, Faivre trouva, après bien des tâtonnements, une localisation précise de la lésion; le moyen le plus favorable lui parut être une pression légère exercée avec une lancette plate sur une des faces du ganglion; la compression de la face dorsale, ou une légère piqûre de cette face, ou la pénétration de la lame sous l'enveloppe conjonctive produisent la paralysie motrice sans anesthésie; la compression de la face ventrale produit l'anesthésie sans perte de mouvement; ce dernier symptôme paraît plus difficile à provoquer, et il faut avoir grand soin de ne pas exagérer la compression si l'on veut avoir une anesthésie pure de tout trouble moteur. Ajoutons que ces deux phénomènes paralytiques sont très souvent passagers, et disparaissent en quelques heures : mais leur durée est bien suffisante pour permettre une observation exacte, qui entraîne la conviction de l'expérimentateur.

Nous avons repris les expériences de Faivre, avec une méthode nouvelle que nous indiquerons avec détail dans la partie de notre travail qui est consacrée aux recherches physiologiques; disons seulement, en passant, que nous les avons vérifiées et trouvées pleinement exactes.

Ce que nous nous proposons en ce moment, c'est de montrer comment on peut arriver au même résultat que Faivre par l'anatomie comparée; pour arriver à savoir que tel organe est moteur, tel autre sensitif, on peut se passer des expériences physiologiques, et remplacer le scalpel par le microscope; sans faire aucune lésion qui détruit l'ordre naturel des organes, en examinant simplement une coupe microscopique, on peut lire dans cette coupe la signification physiologique de certaines structures. Cette méthode de l'anatomie comparée va même beaucoup plus loin, à ce qu'il me semble, que celle de Faivre; d'abord, elle est plus précise, puisqu'elle remplace une expérience, c'est-à-dire un phénomène passager dont il ne reste bientôt qu'un souvenir, par l'observation d'une préparation permanente; en outre, les vivisections de Faivre ne s'adressaient et ne pouvaient s'adresser qu'à une région, et non à un organe; établir que la face ventrale du ganglion est sensible

est un à peu près; qu'est-ce que la face ventrale? quels organes internes du ganglion comprend-elle? où s'arrête-t-elle? autant de questions auxquelles on ne peut pas donner de réponse avec un scalpel; l'anatomie comparée, nous allons le voir, ne se contente pas d'indiquer la région sensible, elle détermine l'organe et le nerf.

Voyons maintenant comment cette démonstration anatomique a pu être faite. Nous nous sommes adressé à certains Coléoptères qui présentent ce double caractère intéressant de posséder des ailes et de ne pas s'en servir pour le vol, ni pour aucun mouvement d'aucune sorte. Un nom manquait pour désigner ces Coléoptères, nous les avons appelés aptésiques (de *a*, privatif, et *ptésis*, vol) pour bien indiquer que ce qui leur fait défaut, ce n'est pas l'organe, c'est la fonction. Notre examen s'est borné à trois de ces Coléoptères, qui appartiennent à des familles très différentes : le *Blaps mortisaga*, le *Timarcha tenebrieosa*, et le *Carabus auratus*.

Chez ces trois espèces, les ailes membraneuses, qui normalement, chez les autres Coléoptères, sont les organes uniques du vol, n'existent point; la paire d'ailes antérieures, les élytres, subsistent, mais ils présentent une modification curieuse qui paraît être la cause de la disparition des ailes membraneuses; ils sont immobiles, et le plus souvent soudés l'un à l'autre sur la ligne médiane.

On sait que les élytres des Coléoptères ne servent point directement au vol; ce sont des étuis chitineux qui protègent les ailes membraneuses au repos; et de plus, ils entourent d'une sorte de bouclier la paroi dorsale de l'abdomen; quand l'Insecte prend son vol, les deux élytres s'écartent, pour permettre le développement des ailes membraneuses. Chez les Coléoptères aptésiques que nous venons de nommer, l'élytre conserve son rôle de bouclier protecteur pour l'abdomen, mais il perd sa motilité. Sous quelle influence se produit ce changement dans la fonction de l'organe? On ne le sait.

Il est donc tout indiqué de rechercher dans quelle mesure cette modification physiologique a retenti sur les structures internes du ganglion : et c'est là le but que nous poursuivons dans ce chapitre. Jamais l'idée d'une pareille recherche ne viendrait à l'esprit si l'on ne savait pas que les Insectes d'un même ordre sont comparables les uns aux autres, et si nos études ne nous avaient déjà appris qu'un ganglion thoracique, par exemple, a sensiblement la même

organisation chez tous les Coléoptères. On peut donc légitimement supposer que les racines du nerf alaire présentent la même disposition chez un Coléoptère qui vole et chez un Coléoptère aptésique, et que les différences qui peuvent exister entre les deux cas pourront être mises sur le compte de la modification physiologique que nous avons signalée.

Nous avons dit déjà que notre description du nerf alaire du *Rhizotrogus* convient non seulement à ce Mélolonthien, mais encore, à peu de chose près, à tous les Coléoptères qui volent. Chez tous ceux dont nous avons coupé les ganglions, nous avons trouvé le nerf alaire se partageant, après son entrée dans le ganglion, en trois racines, dont deux sont plus considérables que la troisième; ce sont la racine dorsale inférieure et la racine ventrale. Cette observation a été répétée chez la Cétoine dorée, le Bousier (*Copris* et *Geotrupes*), le Hanneton, le Cérambyx, l'Hydrophile, le Dytique, le Scarabée foulon, le Cerf-volant, etc., avec une telle constance que nous avons jugé inutile de chercher des vérifications plus nombreuses.

Il en est tout autrement chez les trois types cités de Coléoptères aptésiques, comme le montre une coupe qui représente le nerf alaire du *Blaps* (fig. 22, pl. XIII). Dans cette coupe, on voit que les racines du nerf alaire ont subi une réduction importante. La racine dorsale supérieure subsiste; elle se trouve dans une coupe antérieure que nous n'avons pas indiquée. La racine ventrale subsiste également; elle est beaucoup plus volumineuse que la précédente, elle se présente ici avec ses dimensions normales. La suppression porte sur la racine intermédiaire, sur la racine dorsale inférieure, dont nous avons décrit déjà le curieux trajet; nous n'avons point figuré cette racine sur nos dessins, parce que nous n'avons pas pu la rencontrer sur nos préparations. A-t-elle réellement disparu en totalité? Nous ne répondrons point d'une manière catégorique. Il suffit d'avoir jeté un coup d'œil sur l'enchevêtrement fibrillaire d'une préparation — que nos dessins simplifient et schématisent toujours beaucoup — pour comprendre combien il serait dangereux de nier jusqu'à l'existence de quelques fibrilles, qui peuvent parfaitement échapper à l'œil le mieux exercé. Du reste, un résultat négatif doit toujours être accepté avec prudence. La seule conclusion à retenir — et cette conclusion est bien suffisante pour servir de base à nos déductions physiologiques, — c'est que s'il existe

dans ces coupes des fibres représentant la racine dorsale inférieure du nerf alaire, ces fibres doivent être considérablement réduites en nombre et en importance, puisqu'on ne les constate pas nettement, tandis que cette racine dorsale inférieure se reconnaît avec la plus grande facilité dans le ganglion d'un Insecte qui a conservé la faculté du vol. Si, plus tard, on arrive, au moyen d'une technique meilleure, à mettre en évidence ces quelques fibrilles, il sera toujours vrai de dire que la perte de la faculté du vol chez le *Timarcha*, le *Blaps* et le *Carabus auratus* est spécialement marquée sur cette racine dorsale inférieure, et que par conséquent cette racine doit être considérée comme de nature motrice.

Telle est la conclusion dont nous sommes maintenant en possession, et qui va nous servir de point de départ pour toute une série de déductions; mais avant de l'accepter, il faut chercher les critiques qu'on pourrait lui adresser.

Si la racine dorsale inférieure est motrice, la racine ventrale est sensitive; les deux conclusions sont liées l'une à l'autre; soit, mais on peut se demander alors quelle est la nature de cette grêle racine qui contourne la région dorsale du ganglion mésothoracique. Elle est trop éloignée de la racine ventrale pour qu'on puisse lui attribuer des propriétés sensitives; faudra-t-il la considérer comme motrice? Supposition qui paraît contredite par le fait que l'élytre est immobile et n'a nul besoin d'un nerf moteur.

Cette petite difficulté d'interprétation nous paraît trouver sa solution dans une remarque faite précédemment sur la constitution du nerf alaire. Ce nerf, avons-nous dit, n'est pas uniquement constitué par des fibres se rendant à l'aile; il en part des rameaux qui se distribuent aux parois du corps; le nerf alaire est un nerf mixte, c'est-à-dire à la fois alaire et pariétal; peut-être sa racine dorsale supérieure, que l'on trouve également représentée dans les nerfs abdominaux, appartient-elle à ces fibres pariétales.

Il reste maintenant à savoir comment est représenté le nerf alaire dans le ganglion métathoracique d'un Coléoptère qui ne possède point d'ailes membraneuses. Une coupe unique (fig. 23, pl. XIII), qui appartient au *Blaps*, suffira pour répondre à la question; le nerf alaire, dans ces conditions, est représenté par un nerf grêle, présentant deux racines, l'une ventrale, l'autre dorsale supérieure. Est-ce là un nerf alaire? Non, c'est bien plutôt un nerf pariétal, du type des nerfs abdominaux; ces deux racines grêles, l'une dorsale supérieure,

l'autre ventrale, sont bien celles d'un nerf pariétal. Tel est donc le nerf qui remplace et représente le nerf alaire quand les ailes disparaissent complètement. Rien ne saurait mieux démontrer l'analogie qui existe entre ces deux nerfs, analogie à laquelle nous étions déjà arrivé par le raisonnement.

Le nerf alaire du ganglion mésothoracique, chez un Coléoptère aptésique, diffère du nerf pseudo-alaire du ganglion métathoracique par un seul caractère, mais ce caractère est très important; il consiste dans les dimensions considérables de la racine ventrale, que nous avons considérée comme sensitive; cette racine présente des dimensions que l'on ne rencontre jamais dans un nerf pariétal.

On peut dès à présent considérer comme établi que le nerf alaire présente une racine sensitive, c'est la racine ventrale, et une racine motrice, c'est la racine dorsale. Cette conclusion, on le voit, se trouve en accord parfait avec les expériences de Faivre, qui avait établi que la face ventrale du ganglion jouit de propriétés sensitives, et la face opposée de propriétés motrices. Notre conclusion va plus loin, puisque au lieu de porter sur une région mal délimitée, elle porte, avec une précision absolue, sur un faisceau de fibres nerveuses. Connaissant la nature de ces fibres, nous pouvons, en examinant les lobes où elles se rendent, connaître par voie de conséquence les propriétés physiologiques de ces lobes. C'est ainsi que la colonne ventrale et que le lobule ventral inférieur, recevant des fibres sensitives, doivent être considérés comme des centres de sensibilité, tandis que le lobe dorsal, qui reçoit des fibres motrices, est certainement un centre de mouvement.

Pareillement, les connectifs dorsaux sont sensitifs et les ventraux sont moteurs. Il nous semble qu'on peut tirer de ces faits une conclusion instructive relativement aux fonctions du cerveau des Insectes, et en particulier relativement au corps pédonculé, organe mystérieux dont on ignore encore les fonctions.

VI

LE GANGLION SOUS-ŒSOPHAGIEN.

Le ganglion sous-œsophagien, chez le *Rhizotrogus*, présente une situation intéressante, que nous signalerons en passant, parce qu'elle est importante à connaître pour les expériences de vivisec-

tion. Ce ganglion n'est point situé dans la région céphalique, comme chez le Hanneton et la grande majorité des Coléoptères; il est situé beaucoup plus en arrière, dans le thorax, et s'unit au premier ganglion thoracique par des connectifs assez courts : c'est ce que montre la coupe longitudinale 37 (pl. XIV). Cette disposition anatomique présente, pour les expériences de vivisection, un intérêt pratique; si l'on tranche d'un coup de ciseau la tête du *Rhizotrogus*, en ayant le soin de donner un mouvement brusque et de ne pas exercer de tiraillement sur la chaîne, la section, faite au niveau du cou, sépare les cérébroïdes et le ganglion sous-œsophagien; celui-ci reste dans le thorax, adhérant aux ganglions de la chaîne sous-intestinale. Le corps de l'animal, quoique privé de tête, n'est point privé du sous-œsophagien. Au contraire, la même opération, quand on la pratique exactement dans les mêmes conditions sur un Hanneton et sur maint autre Coléoptère, produit un résultat tout différent; le corps privé de la tête est en même temps privé du sous-œsophagien.

Les expériences, déjà anciennes, de Faivre sur les fonctions des différents ganglions de la chaîne méritent d'être rappelées à ce propos, car les dispositions anatomiques que nous venons d'indiquer pourraient leur servir de vérification cruciale. Faivre a montré, au moyen de vivisections sur le Dytique, que le ganglion sous-œsophagien est le centre coordinateur des mouvements de la marche; le centre moteur de chaque patte réside — nous en sommes pour notre part bien convaincu — dans le ganglion particulier à cette patte, et plus précisément dans le lobe crural correspondant; c'est ce lobe qui innerve la patte et qui lui fait exécuter les mouvements complexes de flexion et d'extension qui constituent le pas; le ganglion sous-œsophagien intervient pour régler les mouvements de ces six pattes, pour les coordonner entre eux, et pour leur donner cet ordre de soulèvement qui constitue la marche hexapode. Tel est le fait important qui semble résulter des expériences de Faivre, bien que celui-ci n'ait point décrit sous cette forme le résultat de ses vivisections, et n'ait pas établi, peut-être, avec une clarté suffisante, la distinction qu'il faut faire entre le mouvement isolé de chaque patte et la coordination des mouvements des six pattes. Quoi qu'il en soit, il nous semble qu'une expérience comparée sur le *Melolontha* et sur le *Rhizotrogus* pourrait servir à démontrer dans quelle mesure le sous-œsophagien possède réelle-

ment une influence coordinatrice sur la marche; il faudrait rechercher si un Hanneton décapité, étant privé non seulement des cérébroïdes, mais du sous-œsophagien, ne peut plus exécuter que des mouvements incoordonnés, et si un *Rhizotrogus* décapité, qui conserve son sous-œsophagien, peut encore accomplir des mouvements de marche bien coordonnés.

J'ai entrepris cette expérience, mais je n'ai pas pu la faire dans de bonnes conditions, les animaux qui me servaient de sujets étant un peu affaiblis par la captivité; c'est une expérience à reprendre au printemps, à la campagne.

Après ces préliminaires, essayons de décrire l'organisation interne du ganglion sous-œsophagien.

Les études de grosse anatomie ont montré que le ganglion sous-œsophagien innerve trois paires de pièces buccales : les mandibules, les mâchoires et la lèvre inférieure; ces trois sortes d'appendices appartiennent à des zoonites distincts, qui se sont intimement soudés les uns aux autres; il en résulte que le sous-œsophagien ne représente point un ganglion unique, comparable au ganglion du prothorax ou du mésothorax; il représente trois ganglions rapprochés les uns des autres et soudés ensemble, comme les zoonites qui sont sous sa dépendance. Cette coalescence n'est point un fait particulier à la masse sous-œsophagienne; nous l'avons déjà rencontrée chez le *Rhizotrogus* adulte dans la portion terminale de son système nerveux, c'est-à-dire dans la masse abdominale; nous avons vu que cette masse est enveloppée d'une membrane conjonctive commune, qui ne marque point, par des étranglements successifs, l'individualité de chaque ganglion.

Seulement — et cette différence est peut-être importante — dans la larve, chaque ganglion de la chaîne abdominale est bien distinct des autres, et leur fusion en une seule masse se produit ultérieurement, pendant la nymphose; c'est ce que montre bien une comparaison entre les figures 10 *bis* et 11, pl. XIII, qui représentent l'état de la chaîne abdominale chez le Ver blanc et chez le Hanneton adulte. Au contraire, les trois ganglions dont se compose la masse sous-œsophagienne sont confondus même chez la larve du Ver blanc; ils ne sont représentés que par un seul ganglion.

Cet état de coalescence larvaire ne se retrouve, chez le Hanneton et le *Rhizotrogus*, que dans les parties les plus antérieures de leur système nerveux, c'est-à-dire dans les cérébroïdes. On sait que les

cérébroïdes de l'Insecte, quoique formés, d'après leur apparence extérieure, d'une seule masse, correspondent à trois ganglions fusionnés : un premier ganglion, en rapport avec les yeux, et qui est en outre le siège des fonctions psychiques; un second ganglion, en rapport avec les nerfs de l'odorat; et un troisième, qui innerve la lèvre antérieure ou labre; ces trois ganglions fondamentaux sont fusionnés chez l'adulte, comme le sous-œsophagien; et fait curieux, ils sont également fusionnés chez la larve, toujours comme le sous-œsophagien. Ce rapprochement s'impose, et il peut être utile de remarquer que l'extrémité antérieure du système nerveux des Insectes, comprenant les cérébroïdes et le sous-œsophagien, présente ce caractère fondamental d'une coalescence qui existe déjà pendant la période larvaire.

Les anatomistes ont longuement discuté la question de savoir s'il faut attacher une supériorité biologique à la concentration des ganglions nerveux des Insectes; le fait précédent nous paraît apporter un argument sérieux à l'appui de cette thèse, parce qu'il nous montre une coalescence s'opérant, même pendant la période larvaire, dans les ganglions qui ont reçu les fonctions les plus complexes et les plus élevées.

Il faut maintenant montrer qu'il existe bien trois ganglions dans la masse sous-œsophagienne; nos précédentes études sur les autres ganglions vont nous être ici d'un précieux secours, en nous indiquant quelles sont les structures fondamentales d'un ganglion.

Sur une coupe longitudinale appropriée (fig. 47, pl. XIV) qui passe un peu en dehors de la ligne médiane, on remarque que la substance fibrillaire du ganglion présente, sur son contour ventral, trois saillies successives; ces saillies, de forme arrondie, correspondent aux trois ganglions mandibulaire, maxillaire, et labial qui existent dans la masse sous-œsophagienne; ce qui le démontre bien, c'est que ces trois saillies sont séparées les unes des autres par des points de pénétration fibrillaire; on remarque en effet que les cellules ganglionnaires de la région ventrale émettent des prolongements fibrillaires qui pénètrent dans la substance ponctuée entre chacune de ces masses saillantes (fig. 46, pl. XIV); les prolongements se dirigent à peu près verticalement dans la substance ponctuée, et on peut suivre leur trajet assez loin pour se convaincre qu'ils atteignent le lobe dorsal du ganglion; la position de ces faisceaux et leur direction nous les font comparer à ceux que nous

avons déjà étudiés dans le second ganglion du thorax; nons avons vu qu'il existe là deux points de pénétration inférieure pour les cylindres-axes des cellules nerveuses; l'un de ces points est situé en avant des lobes fibrillaires du ganglion, l'autre en arrière; ils sont disposés de telle sorte qu'on peut les considérer comme marquant la frontière du ganglion; nous avons vu en outre que si on excepte l'espace compris entre les deux colonnes ventrales, ces deux points de pénétration sont les seuls de la région ventrale par où les cellules nerveuses correspondent avec la substance fibrillaire centrale; la substance ponctuée comprise entre ces deux points ne se laisse point pénétrer par les prolongements des cellules; elle en est en quelque sorte protégée par des fibrilles à direction antéro-postérieure, qui suivent son contour. Ces différents traits d'organisation se retrouvent dans les trois ganglions de la masse sous-œsophagienne; les saillies que nous venons de décrire, quoique entourées par des assises de nombreuses cellules nerveuses, ne livrent passage à aucun de leurs prolongements; ces prolongements pénètrent seulement dans les encoches situées entre deux de ces masses saillantes.

De telles analogies nous permettent de supposer que les coupes longitudinales 46 et 47 (pl. XIV) nous mettent sous les yeux les contours de trois ganglions distincts.

C'est ce que va confirmer l'examen des coupes transversales : deux d'entre elles (fig. 32 et 34, pl. XIII) seulement méritent d'être examinées à ce point de vue; la première nous montre un premier point de pénétration cellulaire; ce point de pénétration marque la limite de deux ganglions, du ganglion mandibulaire et du ganglion maxillaire; par conséquent, le ganglion mandibulaire comprend la série des coupes transversales 30, 31 et 32; le ganglion maxillaire comprend les deux coupes suivantes (fig. 33 et 34). La coupe 34 contient un second point de pénétration cellulaire; cette figure rappelle par son aspect la figure 20, empruntée à l'étude du ganglion mésothoracique; ce second point de pénétration sépare le ganglion maxillaire du ganglion labial, qui est représenté par les deux dernières coupes, 35 et 36.

Ganglion mandibulaire. — Le ganglion mandibulaire est celui qui présente le moindre développement dans le sens de la hauteur, par suite de la présence de cellules nombreuses et de grande taille qui occupent la région dorsale du ganglion; c'est ce que montrent les

coupes transversales 30 et 31 (pl. XIII). C'est ce que montrent encore mieux les deux figures 11 et 12 du texte, empruntées à l'anatomie du *Melolontha vulgaris*, qui ont l'avantage d'être plus grandes.

Sur une coupe longitudinale du *Rhizotrogus*, passant par la ligne médiane (fig. 47, pl. XIV), l'amas de grosses cellules apparaît nettement.

Cet amas de grosses cellules ganglionnaires est caractéristique de cette région, on ne le retrouve sur aucun autre point de la chaîne. Quel est le rôle de ces cellules? Si ce sont des cellules motrices — et le fait nous paraît assez vraisemblable, par suite de leur position et de leur volume — il se peut qu'elles appartiennent au ganglion mandibulaire, qui est un ganglion essentiellement moteur, puisqu'il innerve les premières mâchoires, les plus fortes; peut-être ces cellules motrices jouent-elles un rôle dans l'action directrice que le ganglion sous-œsophagien exerce sur la marche de l'Insecte. On sait, nous l'avons rappelé plus haut, que, d'après Faivre, le sous-œsophagien est un organe de direction motrice et d'équilibration, une sorte de cervelet; on pourrait donc supposer que les grandes cellules motrices que nous décrivons prennent quelque part à cette fonction.

Le lobe dorsal du ganglion mandibulaire ne présente aucune structure particulière; il est développé surtout dans le sens transversal (voir fig. 31, pl. XIII, et fig. 12 du texte); il est limité en haut par la coupe des deux connectifs, dont il est séparé par une ligne tracée en quelque sorte par des cellules conjonctives; cette ligne de démarcation incomplète disparaît bientôt, et sur la figure 32, on ne peut plus distinguer le lobe dorsal et les connectifs.

Le lobe ventral est occupé par une colonne ventrale dont les deux moitiés s'unissent sur la ligne médiane. Le ganglion du *Rhizotrogus* est un peu petit pour permettre à l'œil de préciser la forme de cet organe; sur une coupe de Hanneton, on voit les deux colonnes ventrales s'unir l'une à l'autre, en formant une figure d'un aspect caractéristique, figure sur laquelle nous croyons devoir appeler l'attention en passant; elle rappelle d'une manière assez curieuse une coupe céphalique de la larve de Hanneton, passant à travers le corps pédonculé, en entamant les tubercules antérieurs et internes de cet organe (voir dans le texte fig. 12).

Le ganglion mandibulaire présente deux lobules latéraux, qui sont bien marqués sur la figure 32 (pl. XIII); la présence de ces

lobules surajoutés est certainement liée à celle des mandibules, appendices vrais, qui sont innervés par le ganglion mandibulaire.

Le nerf mandibulaire pénètre dans le ganglion par la face antérieure, immédiatement au-dessous des connectifs, comme le montre la coupe transversale fig. 30 (pl. XIII); il est également apparent sur la coupe longitudinale fig. 45 (pl. XIV), où on le voit s'infléchir légèrement vers le ganglion mandibulaire; il se subdivise en deux branches : l'une, purement fibrillaire, se dirige vers la région ventrale du ganglion, où l'on perd rapidement ses traces; l'autre racine, qui est composée en majeure partie de trachées, mais qui renferme peut-être aussi des fibres nerveuses, se dirige vers le haut; on ne peut pas la suivre longtemps.

Fig. 11.

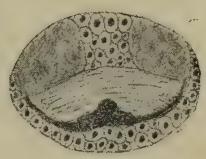

Fig. 12.

Ganglion mandibulaire du *Melolontha vulgaris*.

Ganglion maxillaire. — Le ganglion maxillaire, qui est situé immédiatement en arrière du ganglion mandibulaire, se rapproche davantage du type normal d'un ganglion sous-intestinal; il n'est point limité, à la partie supérieure, par un important groupe de cellules volumineuses.

Les expériences de différents auteurs, et notamment de M. Plateau, ont montré que les maxillaires, et en particulier les palpes maxillaires, sont des organes périphériques de goût; par conséquent on peut supposer que le ganglion maxillaire est, en grande partie, un centre de sensibilité spéciale. Nous n'avons pas encore réussi à constater dans ce ganglion des modifications de structure pouvant être mises en rapport avec cette fonction; mais nous ne désespérons pas de les trouver plus tard, en nous adressant à des types plus favorables que le *Rhizotrogus*, par exemple à des espèces qui ne sont point polyphages, et qui par conséquent, exerçant dans

leur alimentation un choix, ont probablement une sensibilité gustative plus développée.

Le nerf maxillaire, chez le *Rhizotrogus*, aborde le ganglion sous-œsophagien par la face antérieure, ainsi que le font du reste tous les nerfs qui se rendent à ce ganglion. On aperçoit le nerf maxillaire sur la coupe longitudinale 44 (pl. XIV); on le retrouve sur la coupe horizontale 55 (pl. XIV), qui permet en outre de le suivre sur la totalité de son parcours; ce nerf aborde le ganglion dans le même plan horizontal que le nerf mandibulaire, mais plus en dehors; il se dirige d'abord parallèlement à l'axe antéro-postérieur du ganglion, puis il change brusquement de direction; il fait un angle droit avec sa direction primitive; il plonge alors vers la région centrale du ganglion. Les coupes transversales ne sont guère favorables à son

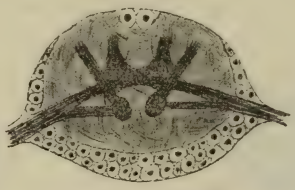

Fig. 13. — Ganglion maxillaire de *Cerambyx heros*.

étude, parce qu'elles sont perpendiculaires à la première partie de son trajet; la coupe 33, pl. XIII, montre le nerf changeant de direction et aboutissant à la colonne ventrale.

Ce trajet un peu compliqué dépend probablement en partie de la position excentrique du ganglion sous-œsophagien chez le *Rhizotrogus*. Si on considère ce même nerf chez d'autres espèces, par exemple le *Cerambyx*, dont le ganglion sous-œsophagien est logé dans la tête, on voit le nerf maxillaire émerger à l'union de la face ventrale du ganglion et de sa face latérale.

L'étude de ce dernier Insecte fournit quelques compléments intéressants à celle du *Rhizotrogus*. Nous avons réuni ces détails complémentaires sur une seule coupe transversale, bien qu'ils appartiennent à plusieurs coupes distinctes; notre figure est donc, en partie, schématique.

En étudiant cette coupe (fig. 13 du texte), on remarque tout d'abord que le nerf maxillaire présente une double racine ventrale; l'une d'elles, la racine inférieure, se rend dans la colonne ventrale du ganglion; l'autre, qui est située un peu au-dessus, a un autre

point d'arrivée; il existe, en effet, au-dessus des deux colonnes ventrales, un petit amas de substance ponctuée qui les unit l'une à l'autre; ce petit amas, qui se colore fortement par l'acide osmique, a la forme d'un pont jeté entre les deux colonnes; c'est dans son tissu qu'aboutit la racine ventrale supérieure du nerf maxillaire.

L'examen de la même coupe nous montre que la colonne ventrale et ce petit pont de substance ponctuée qui la surmonte sont chacun l'aboutissant d'un paquet important de fibres nerveuses; la coupe n'indique point la provenance de ces fibres; mais si on les suit sur la série de coupes antérieures, on peut reconnaître leur présence sous la forme de petites ponctuations noires, qui occupent la région des connectifs; ceci nous prouve que ces faisceaux émanent des connectifs, et qu'après avoir suivi un trajet parallèle à l'axe antéro-postérieur de l'insecte, ils s'infléchissent au niveau du ganglion

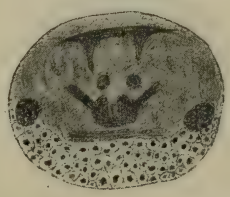

Fig. 14. — Ganglion maxillaire du *Scarabeus fullo.*

maxillaire pour pénétrer dans quelques-uns de ses organes; même dans leur trajet antéro-postérieur, ces faisceaux commencent à s'individualiser et concentrent avec énergie l'acide osmique. Il résulte de cette disposition importante qu'il existe des relations fibrillaires directes entre certains organes du ganglion maxillaire et les centres encéphaliques; nous pouvons donner à ces faisceaux, par conséquent, le nom générique de faisceaux céphalo-maxillaires.

Nous n'avons pas réussi à retrouver ces différents détails chez toutes les espèces que nous avons examinées. Le *Scarabeus fullo*, par exemple, dont nous figurons une coupe (fig. 14 du texte), ne possède point le pont de substance ponctuée que nous avons décrit chez le Cérambyx; il existe seulement au-dessus des colonnes ventrales deux petits corps, de forme à peu près circulaire, auxquelles aboutissent les nerfs maxillaires (non figurés sur la coupe) et une partie des connectifs céphalo-maxillaires. Quant au nerf maxillaire, nous ne sommes pas parvenu à y distinguer plus d'une racine ventrale.

Ganglion labial. — Le ganglion labial, situé immédiatement en arrière du ganglion maxillaire, est représenté dans notre planche XIII par les coupes 35 et 36.

Par son aspect général, ce ganglion ressemble au ganglion maxillaire, et possède, comme lui, deux lobes latéraux, dont la présence est bien marquée par son développement transversal (voir notamment fig. 35). Le nerf qui se rend dans ce ganglion est si mince, chez le *Rhizotrogus*, que nous ne sommes pas parvenu à le voir nettement.

Chez le *Cerambyx*, on peut observer tout le parcours du nerf labial. Ce nerf, au lieu de pénétrer par la face antérieure de la masse sous-œsophagienne, pénètre latéralement dans la région même du ganglion labial, comme on le voit sur la figure insérée

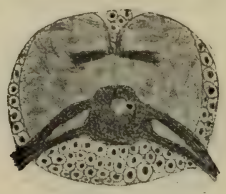

Fig. 15. — Ganglion labial de *Cerambyx heros*.

dans le texte (fig. 15). Il se divise, aussitôt après, en deux branches qui se rendent dans la colonne ventrale. Nous avons remarqué déjà cette dualité de racines pour le nerf mandibulaire; peut-être est-ce là un fait intéressant, qui indique que ce nerf est mixte, à la fois tactile et gustatif; on comprend que pour le moment cette interprétation est tout à fait hypothétique.

La colonne vertébrale présente, chez le *Cerambyx*, un trait particulier, qu'on retrouve aussi chez les autres espèces que nous avons étudiées; les deux colonnes ventrales sont réunies par un pont de substance ponctuée.

En terminant, il faut remarquer qu'il n'existe dans le ganglion sous-œsophagien aucun croisement des connectifs qui prennent leur origine dans le cerveau [1].

1. Pour abréger notre travail, nous indiquons simplement en note les observations faites sur le système nerveux larvaire. Nous l'avons étudié chez le Ver blanc et différentes autres larves de Coléoptères. D'une manière générale, les structures sont les mêmes que chez l'adulte. Les cérébroïdes notamment, quoi qu'en dise Claus dans son *Traité de zoologie*, p. 824, présentent la même organisation chez la larve que chez l'adulte : on y trouve les lobules olfactifs, le corps central, le corps en éventail, etc. : la seule différence porte sur les lobes optiques qui, pendant la période larvaire, sont

VII

LE NERF DES BALANCIERS. — LE LOBE VOCAL

Les chapitres précédents ont été consacrés uniquement à l'étude du système nerveux sous-intestinal des Coléoptères. Nous avons pensé qu'il serait utile de faire quelques observations dans d'autres ordres d'Insectes, qui présentent des particularités physiologiques intéressantes. Nous avons choisi pour ces études les Diptères et la Cigale.

On sait que chez les Diptères les ailes postérieures font défaut, ou du moins qu'elles sont représentées par des organes qui ont une forme et une fonction bien différentes ; ces organes portent le nom d'haltères; parfois, en faisant allusion à leur fonction probable, on les appelle des balanciers. Leur forme varie beaucoup avec les espèces; tantôt ce sont de petites lames aplaties, ayant l'aspect de petites ailes restées rudimentaires, tantôt c'est une petite tige membraneuse terminée par un bouton arrondi (*capitulus*). Toute lésion de la tige ou de l'extrémité de cet organe produit une incoordination dans le vol de l'Insecte. Si, par exemple, on coupe les haltères d'une Tipule, ou si même on se contente de briser la tige, on voit l'animal, quand il prend son vol, culbuter en avant et tomber à terre sur le dos.

Comme chez les Insectes pourvus de quatre ailes, les Hyménoptères par exemple, une lésion des ailes de la deuxième paire ne produit point cet effet caractéristique, on en a conclu que les

inclus dans l'enveloppe conjonctive du cerveau, disposition que Viallanes a déjà signalée et figurée chez les Diptères, et qui se retrouve également chez les larves aveugles de Coléoptères et chez les chenilles (*Bombyx rubi*, par exemple). Chez les larves possédant non seulement des ocelles, mais des yeux composés (larve de Dytique, par exemple), les ganglions optiques de la larve affectent le même rapport avec les cérébroïdes que chez l'adulte. En ce qui concerne la chaîne ventrale, nous avons mis dans nos planches un dessin du Ver blanc et du Hanneton adulte (fig. 10 et 11, pl. XIII), dont la comparaison suffit à montrer les analogies et les différences des deux états de développement; il est incontestable que les ganglions thoraciques de l'adulte diffèrent plus que ceux de la larve, par le développement de toutes leurs parties, du reste de la chaîne; quant aux structures internes, elles sont les mêmes. Le nerf alaire ne se rencontre pas dans les ganglions méso et métathoraciques de la larve; il y est représenté par un nerf du type abdominal, composé de deux racines grêles, l'une ventrale et l'autre dorsale. Ce fait s'ajoute à tous ceux que nous avons déjà énumérés pour montrer que le nerf alaire est un nerf abdominal transformé.

balanciers sont des organes qui ne servent pas directement au vol, mais les auteurs ne se sont pas mis d'accord sur les propriétés qu'il convient de leur attribuer. Les uns considèrent le balancier comme un organe destiné à recueillir des sensations particulières (sensation d'espace?) qui permettent à l'Insecte de coordonner ses mouvements. Les autres, repoussant cette première opinion, ne voient dans le balancier qu'un appareil mécanique, fonctionnant à la manière d'un taquet, qui aurait pour but de limiter le champ de vibration de l'aile (Jousset de Bellesme).

Nous ne pensons point que la structure des centres nerveux du balancier permette d'élucider une question aussi délicate, qui est avant tout du ressort de l'expérimentation. Cependant nous avons cru qu'il serait utile de comparer, au point de vue de la distribution de ses racines, le nerf du balancier au nerf alaire, pensant que cette comparaison pourrait donner au moins quelques indications sur le rôle physiologique de cet organe énigmatique.

Nous avons choisi comme sujet d'étude un Muscide de très grande taille que nous avons capturé dans les environs des fermes : c'est le *Mesembrina meridiana*. Nous avons fait une comparaison chez ce Diptère entre les racines du nerf alaire et celles des balanciers.

Le nerf alaire est remarquable par le nombre et le volume de ses racines; sur une coupe transversale (62, pl. XV), on distingue trois ordres de racines : les unes dorsales supérieures, les secondes dorsales inférieures, et les troisièmes ventrales. Ces racines se perdent dans la substance ponctuée du second ganglion thoracique; il convient de remarquer que les parties supérieures du lobe dorsal ne présentent point cette structure raréfiée qui caractérise cette région chez les Coléoptères; on y rencontre des amas de substance ponctuée très dense. Ces différentes dispositions, si nous les interprétons au moyen de nos études précédentes sur les Coléoptères, indiquent que l'aile du Diptère présente à la fois des propriétés motrices et sensitives très développées. En outre, si on étudie le nerf alaire sur des coupes horizontales, on le voit émettre deux racines très grêles, dont l'une se rend dans le troisième ganglion thoracique et dont l'autre traverse le premier ganglion thoracique et se dirige vers les ganglions céphaliques (voir fig. 64, pl. XV).

Le nerf des balanciers (*n.d.b.*) se présente tout différemment à l'observation; il pénètre dans la masse thoracique d'arrière en avant; à la différence du nerf alaire, il ne distribue qu'une très petite part

de ses fibres au ganglion local, qui est, dans l'espèce, le troisième ganglion thoracique; un petit nombre de ses fibres pénètrent dans ce ganglion; et parmi ces fibres, la majeure partie se rendent dans la région dorsale supérieure, qui présente, comme celle du deuxième ganglion thoracique, des amas très denses de substance ponctuée; le nerf des balanciers ne fournit presque rien à la région ventrale, c'est-à-dire sensitive du ganglion.

Pour bien saisir la différence entre le nerf alaire et le nerf du balancier, il faut comparer les deux coupes transversales qui contiennent les racines de ces deux nerfs (fig. 62 et 63, pl. XV). Si l'on faisait cette même comparaison entre le nerf des ailes et le nerf des élytres chez un Coléoptère quelconque, on aurait deux figures presque identiques; les racines nerveuses de ces deux nerfs ont à peu de chose près la même importance et le même mode de distribution. On voit qu'il en est tout différemment chez un Diptère; le nerf de l'aile plonge par des racines nombreuses dans le ganglion mésothoracique, tandis que le nerf du balancier, malgré son volume considérable, ne distribue que quelques fibrilles dans le ganglion métathoracique.

Que devient donc ce nerf du balancier (*r.c.b.*)? Il se dirige d'arrière en avant, dans la série des ganglions thoraciques qui, chez le *Mesembrina*, sont coalescents et forment une masse unique. Pour suivre le trajet de ce nerf, il faut faire des coupes horizontales ou longitudinales; ces dernières doivent être légèrement obliques pour intéresser le nerf dans tout son trajet; le nerf se dirige en effet non seulement d'arrière en avant, mais aussi de dehors en dedans, de manière à se rapprocher de son congénère, — comme on peut s'en rendre compte sur une coupe horizontale (fig. 65, pl. XV). On voit ce gros faisceau traverser la substance ponctuée des ganglions thoraciques, et on peut le suivre jusqu'aux connectifs qui partent du premier thoracique et se rendent dans la tête (fig. 62, pl. XV). Il est donc bien démontré que le nerf des balanciers se met spécialement en rapport avec les centres encéphaliques.

Tels sont les deux faits importants que l'observation microscopique nous révèle sur le nerf du balancier; il distribue un petit nombre de ses fibres au ganglion métathoracique et dirige la plupart de ses fibres vers les ganglions de la tête. Il semble légitime d'en conclure que le nerf des balanciers est principalement un nerf de sensibilité spéciale.

Les recherches récentes de Graber (1882), Bolles Lee (1885) et Weinland (1890), sur les organes sensitifs qui sont situés à la base des balanciers, viennent confirmer cette interprétation.

Lobe vocal (*l. voc*). — Notre intention n'est pas de faire une description complète du système nerveux sous-intestinal de la Cigale; nous ne considérons dans ce système nerveux qu'un seul organe, le centre nerveux qui est en relation avec l'appareil vocal; notre but est de rechercher si ce centre présente une disposition anatomique qui puisse nous aider à comprendre sa physiologie.

L'appareil vocal de la Cigale a été décrit sous le nom de tambour; par sa position abdominale, cet appareil vocal semble indiquer que le centre nerveux qui le gouverne doit siéger dans les ganglions abdominaux de l'Insecte. Ces ganglions, chez la Cigale, sont réunis au troisième ganglion thoracique, comme ils le sont chez certains Coléoptères, par exemple chez le *Rhizotrogus*; il est du reste facile de distinguer dans cette masse ce qui est abdominal et ce qui est thoracique; sur une série de coupes transversales, on reconnaît au premier coup d'œil qu'on est dans le ganglion métathoracique en constatant la présence des lobes cruraux sur les deux régions latérales de la coupe; ces lobes surajoutés disparaissent dans les ganglions abdominaux, parce que ceux-ci sont apodes. Si, grâce à ces points de repère, on étudie la série de ganglions abdominaux, on constate que le premier d'entre eux, situé en arrière du ganglion métathoracique, présente une particularité qui manque aux ganglions abdominaux postérieurs, et qui fait également défaut dans tous les ganglions abdominaux des Coléoptères; cette particularité, c'est un renflement du lobe dorsal du ganglion. La coupe transversale, qui passe en plein par ce renflement (fig. 68, pl. XV), est bien différente de la coupe transversale, qui passe en arrière de cet organe (fig. 67, pl. XV), et qui représente en quelque sorte le ganglion typique de l'abdomen; la comparaison de ces deux coupes est donc très instructive.

Ce renflement est formé par deux lobes bien distincts, qui se surajoutent au lobe dorsal du ganglion; chacun d'eux occupe la région supéro-externe, et ils sont séparés l'un de l'autre par une large échancrure où s'accumulent de grandes cellules ganglionnaires, et d'autres cellules nerveuses de plus petite dimension. L'examen des coupes transversales montre en outre que les deux lobes sont situés en avant d'une cellule ganglionnaire (*c. g.*), de taille

exceptionnelle, qui se trouve au niveau de la pénétration du nerf crural dans le système nerveux central. Une coupe longitudinale, passant un peu latéralement, ajoute une détermination de plus; la coupe longitudinale 66, qui entame la partie périphérique de l'un de ces lobes, montre qu'il est situé en arrière du lobe crural métathoracique; ainsi le lobe, crural en avant et une cellule ganglionnaire géante en arrière, tels sont les deux points de repère entre lesquels se trouvent placés nos deux lobes de renforcement, ou lobes vocaux.

Les lobes occupent, dans le plan du ganglion, une position qui, par elle-même, nous fournit un renseignement sur leurs propriétés physiologiques; ils sont intimement soudés au lobe dorsal du ganglion, qui, comme nous l'avons vu, est un lobe essentiellement moteur; et d'autre part, ils ne contractent aucune adhérence avec le lobe ventral ou sensitif, dont ils restent éloignés sur tout leur contour; par là, ils diffèrent des lobes cruraux qui, situés latéralement, entrent en rapport à la fois avec le lobe sensitif et le lobe moteur du ganglion; les lobes cruraux sont des lobes mixtes, à la fois sensitifs et moteurs, comme le veut la nature des appendices qu'ils innervent. Au contraire, le lobe de renforcement que nous décrivons, n'entrant en relation qu'avec le lobe moteur du ganglion, paraît être uniquement doué de fonctions motrices.

TROISIÈME PARTIE

PHYSIOLOGIE

I

LE MOUVEMENT DE MANÈGE CHEZ LES INSECTES

La partie physiologique de notre étude comporte deux questions principales : nous avons étudié le mouvement de manège chez les Insectes et les troubles de sensibilité et de mouvement qui succèdent à une lésion des ganglions thoraciques.

Le mouvement de manège peut être provoqué artificiellement chez les Insectes, par une lésion de leurs ganglions, et en particulier par une lésion des ganglions cérébroïdes. La facilité avec laquelle

ce symptôme se manifeste en fait un des caractères les plus importants de la physiologie nerveuse chez les Insectes; toute lésion un peu importante, peut-on dire, d'un ganglion cérébroïde, a le plus souvent pour résultat de forcer l'animal lésé à marcher en cercle. Quelle est la nature, quelle est la cause de ce singulier mouvement de rotation? c'est ce que nous nous proposons d'examiner.

Treviranus paraît être le premier auteur qui ait constaté le mouvement de manège chez un Insecte. Il fit de nombreuses expériences dans le but de savoir s'il existe chez les Insectes un centre prépondérant comparable au cerveau d'un Vertébré. Il enleva à un *Orgya pudibunda* la moitié gauche du ganglion sus-œsophagien, et il vit l'animal tourner à droite en décrivant des cercles avec rapidité. Après lui, Burmeister, Rengger, Dugès, Walckenaer et Dujardin firent différentes recherches, principalement sur les Insectes décapités. Yersin[1], reprenant les observations de Treviranus, les vérifia sur des Orthoptères; il constata qu'une lésion du ganglion sus-œsophagien est presque toujours suivie d'une absence d'équilibre dans les mouvements, et que l'Insecte décrit des cercles. Peu après, E. Faivre commençait ses admirables recherches sur le cerveau des Dytiques, dans ses rapports avec la locomotion[2]; il parvint à ajouter aux descriptions précédentes des détails importants dont j'ai pu vérifier maintes fois la justesse; qu'il me soit permis de rendre en passant hommage à la précision scientifique de cet éminent observateur. Enfin, plus récemment, M. Raphaël Dubois, dans une thèse sur les Élatérides lumineux[3], a repris l'étude de la question, en employant la méthode graphique, qui consiste ici à faire marcher l'Insecte sur du papier enfumé; la trace des pas se marque en blanc sur ce papier noir, ce qui permet d'analyser dans une certaine mesure le mécanisme de la marche chez l'Insecte normal et ses altérations chez l'Insecte opéré. Malheureusement, les tracés pris par M. Dubois sont peu nets et peu démonstratifs au point de vue particulier qui nous occupe.

Nous allons reprendre l'étude de cette question, refaire les expériences de nos prédécesseurs, ajouter quelques expériences nouvelles, et terminer par une hypothèse qui nous paraît être le meilleur résumé des faits.

1. *Bulletin de la Soc. vaudoise des sciences naturelles*, t. V, p. 119, déc. 1856.
2. *Annales des sciences naturelles*, 1857, p. 245.
3. *Bulletin de la Soc. zoologique de France*, 1886.

I. — On sait que les mouvements rotatoires ont fait l'objet de nombreuses expériences chez les Vertébrés. Bien que nous jugions prudent de ne point étendre à la physiologie des Insectes les résultats obtenus par l'expérimentation sur les Vertébrés, il sera cependant utile, comme introduction à notre étude, de rappeler les nombreuses distinctions que les auteurs ont été amenés à faire dans le phénomène de la rotation. Ce phénomène n'est un qu'en apparence; en réalité, il présente un très grand nombre de variétés. Voici les principales, d'après les *Nouveaux Éléments de physiologie* de M. Beaunis.

1° Le mouvement de manège proprement dit : dans ce cas, l'animal décrit un cercle de plus ou moins grand rayon; la circonférence du cercle est décrite par le corps entier de l'animal autour d'un point de l'espace.

2° Le mouvement en rayon de roue : l'axe du corps de l'animal ne dévie pas, il est une partie d'un des rayons du cercle décrit, et non une partie de la circonférence du cercle.

3° Le roulement, ou rotation autour de l'axe longitudinal.

4° Enfin, un mouvement circulaire, se distinguant du mouvement de manège en ce que l'animal décrit un cercle avec les pattes d'un côté du corps, tandis que les pattes de l'autre côté servent de pivot.

Si nous rappelons ces distinctions, c'est que nous aurons plus tard à nous en servir pour caractériser les phénomènes que nous aurons sous les yeux, nous aurons aussi à déterminer quelques espèces nouvelles de tournoiements.

Pour provoquer chez l'Insecte le mouvement de manège, le plus sûr moyen est de faire une lésion unilatérale, qui intéresse seulement un des ganglions cérébroïdes; il est intéressant de constater, au point de vue de la physiologie de cet organe, que le mouvement de manège est le symptôme le plus important, le plus saillant qu'on puisse obtenir par une lésion partielle de ce qu'on a appelé le cerveau de l'Insecte. Pour atteindre un des cérébroïdes, plusieurs moyens peuvent être employés. Si on fait l'expérience sur le Dytique, on enlève entre les deux yeux une portion du squelette chitineux qui forme la calotte supérieure de la tête; on découvre alors une masse de trachées qu'on écarte facilement avec des aiguilles fines, et au-dessous on aperçoit les deux cérébroïdes, baignés dans le sang de couleur citrine; on peut alors, avec des ciseaux, couper un des cérébroïdes, en l'isolant à la fois de l'autre cérébroïde, du nerf optique et de la commissure œsophagienne. Mais c'est là une opé-

ration très grave à laquelle l'animal ne survit pas pendant plusieurs jours. Si on veut le conserver vivant pendant plus longtemps, afin d'obtenir une observation plus détaillée, il faut détruire le ganglion cérébroïde sans le mettre à nu; on prend des points de repère, en étudiant préalablement les rapports qui existent entre la position du ganglion et certains points bien déterminés du squelette externe; ces rapports étant une fois connus, on sait où il faut enfoncer l'instrument pour rencontrer le cérébroïde; on fait au fer rouge un orifice dans la chitine; puis, à travers l'orifice, on introduit une aiguille fine, qu'on enfonce de la longueur nécessaire. En employant cette méthode, j'ai pu conserver vivants des Dytiques opérés pendant plusieurs mois (cinq mois au maximum), et observer jour par jour leurs mouvements de rotation; la dissection de l'animal précise le siège de la lésion; après la dissection, on fixe le cerveau, on le durcit, on le colore et on le débite en coupes minces.

Décrivons maintenant le mouvement de manège. Voici par exemple un Dytique auquel on vient de faire une piqûre du ganglion cérébroïde droit. L'animal, placé sur une table aussitôt après l'opération, présente souvent, pendant quelques secondes, une agitation désordonnée; puis il fait quelques mouvements de progression, et on s'aperçoit qu'il marche en cercle. Piqué au cérébroïde droit, il va tourner en fuyant, pour ainsi dire, sa lésion, c'est-à-dire qu'il va se diriger constamment vers la gauche, et décrire par conséquent des cercles en sens inverse des aiguilles d'une montre.

Très souvent, pendant les premiers instants qui suivent l'opération, le cercle est décrit dans le sens opposé, vers la droite, sans qu'on en sache la raison. Passons sur ce phénomène transitoire, et étudions le mouvement circulaire qui va devenir en quelque sorte permanent. L'animal, placé sur un plan uni, s'avance en tournant avec une assez grande régularité; quelquefois le cercle est extrêmement petit, et l'animal ne change guère de place; il pivote sur lui-même; ainsi, il peut tourner autour d'un axe fictif passant par le milieu de son corps; nous appellerons ce mouvement, qui n'a pas encore été signalé, une *rotation en diamètre de cercle*; d'autres fois, ou à d'autres moments, l'axe fictif de rotation passe par l'extrémité de l'abdomen; c'est la *rotation en rayon de cercle*; ou bien encore, le point fixe peut être fourni par l'extrémité d'une de ses pattes, la dernière par exemple, qui demeure immobile; on

peut appeler ce mouvement la *rotation en rayon de cercle autour d'une patte*. Souvent aussi, peut-être même le plus souvent, le cercle décrit est plus grand et peut avoir plusieurs centimètres de diamètre; le corps entier de l'animal est transporté le long de la circonférence; c'est ce que nous appellerons le mouvement de manège à proprement parler.

L'Insecte en marchant a souvent le corps penché et affaissé sur le côté gauche, et le mouvement des trois pattes de ce côté, surtout de la dernière, paraît moins énergique que celui des pattes du côté droit.

Le Dytique a l'avantage de pouvoir être observé sous deux aspects, pendant la marche et pendant la nage. Nous venons de le voir marcher. Jetons-le maintenant dans un aquarium assez grand pour qu'il puisse s'y mouvoir un certain temps sans rencontrer les bords du récipient et s'y accrocher avec ses pattes; le plus souvent il nage avec rapidité, en décrivant des cercles sans fin, et dans le même sens que pendant la marche. Parfois l'animal plonge en tournant; mais souvent aussi, il nage à fleur d'eau, et le cercle décrit n'en est que plus régulier. Le corps penche souvent à gauche, vers l'intérieur du cercle, comme pendant la marche, et il est facile de constater que le coup de rame donné par les pattes du côté droit a plus de force et d'amplitude que celui du côté gauche.

Ce mouvement de rotation dure-t-il longtemps? Faivre, qui a opéré précisément sur des Dytiques, ne le pense pas. « La direction primitive, dit-il, ne persiste pas, et elle est remplacée par des directions tout à fait inverses... Soit une opération pratiquée sur le lobe gauche : après avoir nagé longtemps à droite, le Dytique perd graduellement cette direction, et après quelques heures, se dirige en avant, à la manière des Insectes auxquels on a enlevé la totalité du cerveau. Bientôt la direction change, et l'insecte nage à gauche, c'est-à-dire du côté opposé.

« Enfin, il n'est pas rare que l'Insecte n'affecte plus de direction précise, allant indifféremment à droite ou à gauche. »

Ces conclusions tiennent sans doute aux phénomènes particuliers que produit la méthode opératoire de Faivre; il découvre largement les ganglions cérébroïdes de l'animal, et ceux-ci se trouvant en contact avec l'eau ne tardent pas à s'altérer, comme l'auteur le remarque lui-même; il en résulte qu'un Dytique opéré du cérébroïde gauche est, quelques jours après, atteint dans ses deux cérébroïdes ;

c'est une nouvelle lésion qui s'ajoute à la première et qui doit probablement en modifier l'effet. J'ai pu reproduire expérimentalement une complication du même genre; après avoir piqué le cérébroïde droit d'un Dytique et l'avoir fait tourner dans un sens toujours le même, de droite à gauche, pendant plusieurs jours, je pique le cérébroïde gauche, et le mouvement de manège change de sens.

Ce qu'il est essentiel de remarquer, c'est que lorsque la destruction du cérébroïde se fait par une simple piqûre à travers le tégument externe, la rotation dure plusieurs semaines sans jamais changer de sens. C'est ainsi que j'ai expérimenté sur un Dytique qui, opéré à droite, a conservé un mouvement de manège toujours dans le même sens, de droite à gauche, pendant vingt jours; placé dans un cristallisoir plein d'eau, il faisait environ quinze cercles en une minute, et ne s'arrêtait que quand il pouvait s'accrocher à des herbes qui flottaient dans son petit aquarium.

Il mourut accidentellement le vingtième jour; j'avais eu l'imprudence de le placer dans le même aquarium qu'un autre Dytique mâle et un Dytique femelle; il eut la tête tranchée.

Un second Dytique mâle, opéré de la même façon, a tourné en cercle pendant cinq mois, jusqu'à sa mort, et la rotation n'a jamais non plus changé de sens. On voit par ces quelques exemples que le mouvement de manège peut être beaucoup plus durable que Faivre ne l'a cru.

II. — Tels sont les caractères généraux du mouvement de manège; il faut maintenant étudier de plus près la nature de ce mouvement, et examiner comment l'animal fait mouvoir ses pattes. Nous nous servirons à cet effet de la méthode graphique.

Pour bien comprendre les résultats que nous allons obtenir, il faut d'abord décrire, d'après les auteurs, la marche normale des Insectes. Il a été constaté que, pendant la marche, l'Insecte repose sur un triangle de sustentation formé par les deux pattes extrêmes d'un même côté, et la patte moyenne de l'autre côté, pendant qu'il porte en avant les trois autres pattes. Cette observation, que nous avons trouvée dans la savante physiologie de Jean Müller, et qui est peut-être due à un auteur plus ancien, a été confirmée récemment par M. Carlet, qui ignorait qu'il avait été devancé de près d'un demi-siècle. Je cite ce fait en passant pour montrer combien on néglige la lecture des anciens auteurs, chez lesquels on trouve cepen-

dant si bien décrits les phénomènes qui peuvent être observés sans méthodes spéciales. Quoi qu'il en soit, M. Carlet résume de la façon suivante la marche hexapode : si on désigne par les chiffres 1, 2 et 3 les pattes d'un côté du corps, en commençant par celle du prothorax, et si on désigne par les chiffres 4, 5 et 6 les pattes de l'autre côté du corps, on peut exprimer l'ordre de soulèvement des pattes par la figure 16 (texte), où trois pattes qui se soulèvent en même temps sont réunies par une ligne brisée. Ainsi deux pattes d'une même paire ne se soulèvent pas simultanément; il en est de même de deux pattes successives d'un même côté.

Voici une seconde observation qui ne manque pas d'intérêt. Si on fait marcher l'Insecte sur du papier enfumé, les trois pattes d'un

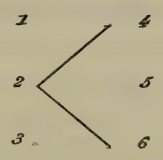

Fig. 16. — Ordre de soulèvement des pattes dans la marche hexapode.

même côté viennent se poser successivement au même point, et chacune de ces empreintes triples alterne avec celle des pattes du côté opposé (fig. 17, texte).

Si, ces préliminaires étant posés, on étudie de la même façon un Insecte qui décrit un cercle à grand diamètre, on peut se convaincre que le mouvement de manège est un mouvement de marche bien coordonné. Tout d'abord le chemin suivi est assez régulier; ce n'est pas une série de lignes brisées, c'est bien une ligne courbe, c'est à peu près un cercle; de plus, l'alternance des empreintes appartenant aux deux côtés du corps est conservée, et apparaît aussi nettement que pendant la locomotion normale du même Insecte. Ce fait est très important, parce qu'il nous prouve que, pendant la rotation, les pattes se meuvent dans l'ordre normal. Du reste, on peut faire la même constatation directement, chez les Insectes dont la marche est assez lente pour que l'œil puisse suivre isolément le mouvement de chaque patte : on voit les pattes 1, 3 et 5 se soulever simultanément pendant que les autres pattes restent à l'appui. Nous avons pu faire cette observation sur des *Blaps*, des *Periplaneta*, des *Timarcha*, etc.

La direction circulaire de la marche n'est donc pas le résultat

d'une incoordination motrice. Voilà ce que montre l'observation avec une pleine évidence. Nous devons maintenant confirmer cette première conclusion par des expériences d'un autre ordre, qui vont nous prouver que le mouvement de rotation est produit par l'action combinée des six pattes de l'Insecte.

Pour bien comprendre ce que cette proposition contient de nouveau — car, à première vue, il peut sembler que ce n'est qu'une répétition, sous une forme différente, des observations que nous venons de décrire, — il faut rappeler l'interprétation que quelques auteurs contemporains ont donnée du mouvement de manège. Ces auteurs, remarquant que lorsque l'animal lésé tourne par exemple à droite, les pattes de droite font un pas moins allongé que les autres, ont supposé que les pattes de droite sont atteintes de parésie,



Fig. 17. — Empreintes des pattes pendant la marche. — 1, première patte; 2, deuxième patte; 3, troisième patte. L'animal progresse de droite à gauche.

et que les pattes de gauche ayant conservé l'amplitude normale de leur pas entraînent, par une sorte de conséquence mécanique, l'Insecte à tourner vers la droite. Cette interprétation est inexacte; nous allons montrer que chacune des six pattes exécute des mouvements qui sont destinés à produire la rotation. C'est une vérité qui n'avait point échappé aux anciens auteurs.

En effet, on peut lire dans la savante étude de Faivre que nous avons déjà citée : « L'animal tourne du côté du lobe restant pour deux causes : la première, parce qu'il se repousse à l'aide des pattes du côté opposé; et la seconde, parce qu'il s'attire du même côté à l'aide de ses pattes. La rotation dépend donc d'un ensemble d'actions de toutes les pattes. » Et plus loin, revenant sur la même question, l'auteur ajoute : « le Dytique dispose tout et coordonne tout pour produire ses mouvements toujours dans le même sens [1]. »

L'interprétation précédente n'est nullement hypothétique; elle

1. Page 271.

s'appuie sur les observations les plus précises; Faivre en rapporte plusieurs, qui me paraissent décisives, et moi-même, j'ai pu en faire quelques-unes qui m'avaient conduit à admettre l'interprétation de Faivre avant d'en avoir pris connaissance par la lecture de son travail.

Voici d'abord les expériences de Faivre. Il a cherché à soustraire à la volonté de l'Insecte qui exécutait le mouvement de manège les pattes de tout un côté du corps, afin de voir comment l'animal se servirait des pattes qui resteraient sous l'influence de sa volonté. Pour bien faire comprendre l'expérience, rappelons en deux mots la disposition anatomique des ganglions qui tiennent sous leur dépendance le mouvement des pattes; ce sont trois gros ganglions situés dans le thorax de l'animal; chacun de ces ganglions, qui est primitivement double, est réuni au précédent par deux connectifs parallèles; le premier ganglion thoracique, celui qui innerve la première paire de pattes, est également relié par un double connectif au ganglion sous-œsophagien; et le sous-œsophagien est réuni au cerveau de l'animal par la double commissure œsophagienne. Faivre a supposé que si on coupe un des deux connectifs, mettons par exemple le droit, entre la masse sous-œsophagienne et le premier ganglion thoracique ou entre deux ganglions thoraciques, cette section a pour effet de supprimer l'action des cérébroïdes sur une ou plusieurs pattes du côté droit. Il y aurait peut-être quelques réserves à faire sur ce point; mais le fait certain, et suffisant pour rendre démonstrative l'expérience qui va suivre, c'est que la section du connectif droit affaiblit, selon Faivre, le mouvement de la marche dans les pattes du côté droit, et le Dytique les traîne en marchant. Or, si, après cette opération, on enlève le lobe cérébral du côté droit, on détermine le mouvement habituel de manège, de droite à gauche; l'animal décrit un cercle en sens inverse du mouvement d'une montre; il ne peut pas se servir de ses pattes droites pour se diriger à gauche, mais il se sert de ses pattes gauches, avec lesquelles il s'accroche pour attirer son corps du côté du lobe cérébral resté sain. Si, au lieu d'enlever le lobe cérébral de droite, on enlève celui de gauche, l'animal se dirigera vers la gauche; ne pouvant pas utiliser ses pattes droites qui, par suite de la section du connectif droit, sont soustraites à sa volonté, il emploiera ses pattes gauches, mais d'une façon autre que l'animal de l'expérience précédente; il se repoussera avec ses pattes gauches du côté droit. On peut varier

l'expérience de plusieurs autres façons; le résultat est toujours sensiblement le même, et montre que la lésion exerce son influence sur les deux côtés du corps; l'animal, comme dit Faivre, qu'il tourne à droite ou à gauche, coordonne toutes ses pattes pour produire ses mouvements toujours dans le même sens.

J'ai obtenu un résultat identique à celui de Faivre en employant un procédé plus simple et plus élémentaire; c'est l'amputation d'une ou plusieurs pattes du côté du corps qui regarde la périphérie du cercle décrit et qu'on a considéré parfois comme le plus vigoureux. En privant de quelques-uns de ses membres un côté du corps, on diminue sa prépondérance sur l'autre côté; et cependant, si l'expérience est faite sur un animal qui est affecté du tournoiement depuis plusieurs jours, elle ne modifie pas le sens du mouvement.

Chez les Dytiques, on peut faire une double observation, en profitant de ce fait que ces Coléoptères peuvent marcher et nager. Voyons d'abord ce qui concerne la marche. Il est indispensable de choisir, pour le soumettre à cette épreuve, un sujet qui conserve un mouvement bien net de rotation depuis plusieurs jours. Sur un tel sujet, qui tourne par exemple de gauche à droite, coupons toutes les pattes du côté gauche; l'animal tombe sur le flanc gauche, mais les pattes droites ne restent pas inactives; elles s'acccrochent aux aspérités de la surface, et attirent l'animal vers la droite, de sorte qu'il continue à décrire des cercles de gauche à droite. Un Dytique intact se comporte tout autrement quand on le prive des trois pattes d'un même côté; il tourne tantôt dans un sens, tantôt dans le sens opposé; il avance parfois en ligne droite; il ne présente point cet acharnement à tourner toujours dans le même sens.

Voilà pour la progression sur le sol.

Quand on place dans l'eau un Dytique qui présente un mouvement de manège pendant la marche, et qu'on lui coupe les trois pattes du côté où il se dirige dans son mouvement, on n'observe pas les mêmes résultats que pendant la marche sur une surface unie et résistante.

Faivre avait bien noté la différence qui existe à cet égard entre la marche et la natation. « Soit, dit-il, un Dytique auquel on a enlevé le lobe gauche et coupé le connectif gauche; l'Insecte a une tendance à tourner à droite, mais ce mouvement est difficile. En effet, la patte natatoire gauche, agent principal de ce mouvement, est

directement soustraite à l'influence cérébrale; néanmoins, elle se meut et concourt à la natation à droite. Après quelques instants, on voit seulement la patte natatoire droite prendre le dessus, et l'Insecte tourne en sens inverse. »

Les observations que j'ai faites confirment pleinement celles de Faivre et me permettent d'y ajouter quelques détails. Pour simplifier et fixer les idées, supposons que nous ayons sous les yeux un Dytique obligé par sa lésion à tourner de gauche à droite, c'est-à-dire dans le sens des aiguilles d'une montre. Pendant qu'il nage, il se sert, pour avancer dans l'eau, de sa deuxième et de sa troisième paire de pattes; la troisième paire est la plus active, elle est du reste organisée de façon à jouer le rôle de rame; les deux pattes de la troisième paire donnent leur coup de rame simultanément, ce qui est le propre du Dytique, et ce qui n'a pas lieu chez un autre Coléoptère aquatique, l'Hydrophile. La plus grande force, dans le coup de rame, étant donnée dans le mouvement d'avant en arrière, il en résulte que les pattes du côté droit poussent le corps de l'animal vers la gauche, de même que les pattes du côté gauche le poussent vers la droite, et la progression en avant a lieu par la combinaison de ces deux poussées simultanées. Quand le Dytique décrit un cercle vers la droite, il est facile de constater que la patte natatoire de gauche donne le coup de rame avec plus de force et d'amplitude que celle de droite. Si on coupe la patte natatoire de gauche, on prive l'Insecte du principal organe qu'il employait pour nager en tournant; mais, en général, on ne l'empêche pas de tourner dans le même sens ; il fait appel à la seconde patte du côté gauche, qui se trouve dès lors obligée d'exagérer son mouvement pour contre-balancer celui de la seconde et de la troisième patte du côté droit, et le mouvement de tournoiement continue, plus lent, plus pénible, par saccades.

Si maintenant on vient à trancher d'un coup de ciseau cette seconde patte du côté gauche, il peut arriver encore que le Dytique continue à tourner vers la droite; j'ai observé longuement un Insecte qui était dans ce cas; il était privé des deux dernières pattes du côté gauche; il mettait en mouvement celles du côté droit, et il les disposait de façon à décrire des cercles vers la droite ; mais la direction ne persista pas ; le lendemain de l'expérience, l'Insecte tournait dans le sens opposé. C'est là du reste ce qui se produit le plus souvent, et la raison en est facile à com-

prendre. Le Dytique qu'on prive de toutes ses pattes du côté gauche peut encore marcher vers la droite, parce qu'il emploie ses pattes de droite pour s'attirer; il prend avec ses tarses un point d'appui vers lequel il attire son corps; comme cette ressource lui manque dans un milieu liquide, il ne peut plus tourner dans le même sens que sur le sol.

Ces quelques faits, pris dans leur ensemble, ne sont point favorables, nous l'avons dit, à l'opinion émise récemment par quelques auteurs, qui ont pensé que le mouvement de manège résulte uniquement de la prépondérance de pattes placées sur un côté du corps.

D'après ces auteurs, l'Insecte qui tourne à droite est entraîné de ce côté parce que les pattes du côté gauche ont un pas plus allongé. Sans refuser toute importance à ce fait, il convient de rappeler que les six pattes concourent au mouvement en cercle.

III. — On a soutenu dernièrement que le mouvement rotatoire n'est pas produit par des contractions semblables à celles que produit la volonté; on est même allé jusqu'à affirmer que le tracé que l'animal qui tournoie laisse après lui sur le papier enfumé se distingue de celui qui est produit par un Insecte qui tourne volontairement.

Nous ne partageons point cette opinion; nous croyons que dans un certain nombre de cas, les pattes de l'animal se posent de la même façon que s'il tournait volontairement, et que par conséquent *le mécanisme du mouvement de manège peut être celui du mouvement volontaire.*

Il importe, avant tout, de connaître le tracé normal d'un Insecte qui tourne volontairement; beaucoup de patience est nécessaire pour obtenir un pareil tracé. Je suis arrivé à quelques résultats satisfaisants, soit en titillant une antenne d'un Insecte en marche (ce procédé m'a réussi pour les *Timarcha*, qui ont une marche très lente), soit en éclairant latéralement un Insecte photophobe; considérant dans leur ensemble les résultats obtenus, on peut dire que deux cas principaux sont à distinguer : l'Insecte change brusquement de direction en tournant sur place, ou bien le changement est moins brusque, et l'Insecte abandonne lentement la direction primitive, en décrivant un arc de cercle. Dans le cas de rotation brusque, l'Insecte porte en dehors les pattes situées du côté où il

se tourne, et en dedans les autres pattes; s'il veut tourner à droite, il s'attire dans cette direction avec les pattes du côté droit, principalement avec la première patte, et il se repousse avec les pattes du côté gauche. Au contraire, lorsque l'Insecte change lentement de direction en décrivant un arc de cercle, les pattes situées vers le centre du cercle décrit se rapprochent de la ligne médiane, tandis que les autres pattes, celles qui sont situées vers la circonférence du cercle, s'éloignent de la ligne médiane.

Nous n'avons pas pu obtenir des graphiques convenables repré-

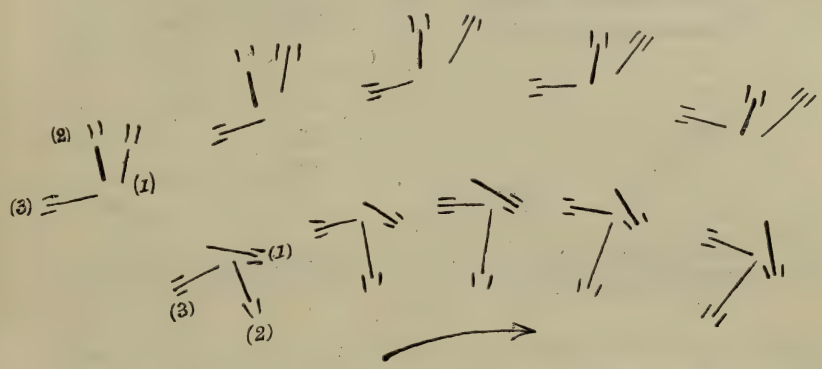

Fig. 18. — Schéma d'une marche volontaire en cercle, chez le *Blaps mortisaga*.

sentant un changement brusque de direction, parce que l'Insecte marche alors sur son premier tracé, ce qui le rend indistinct et confus. En ce qui concerne les changements lents de direction, nous avons recueilli quelques tracés instructifs qu'on peut schématiser de la manière suivante :

Si on compare la trace des pattes tournées vers la périphérie du cercle à celles des pattes tournées du côté interne, on remarque que la première patte, dans la série interne, se rapproche de la ligne médiane; au contraire, dans la série externe, elle s'en écarte. Dans ce tracé, c'est surtout la première paire de pattes dont la position est modifiée.

Reportons-nous maintenant à des tracés de mouvement de manège, et nous y constaterons à peu près les mêmes faits. La lecture d'un très grand nombre de tracés nous a conduit à la conclusion qu'en général, pendant le manège, les pattes situées vers le centre de rotation se rapprochent de la ligne médiane et les autres

s'en écartent. Voilà la règle générale; elle souffre peu d'exceptions; mais elle présente dans son application un très grand nombre de modifications, qui tiennent au nombre des pattes subissant cette tendance à l'excentricité. Chez le *Blaps*, le déplacement se fait spécialement pour la première patte de la série extérieure, qui se

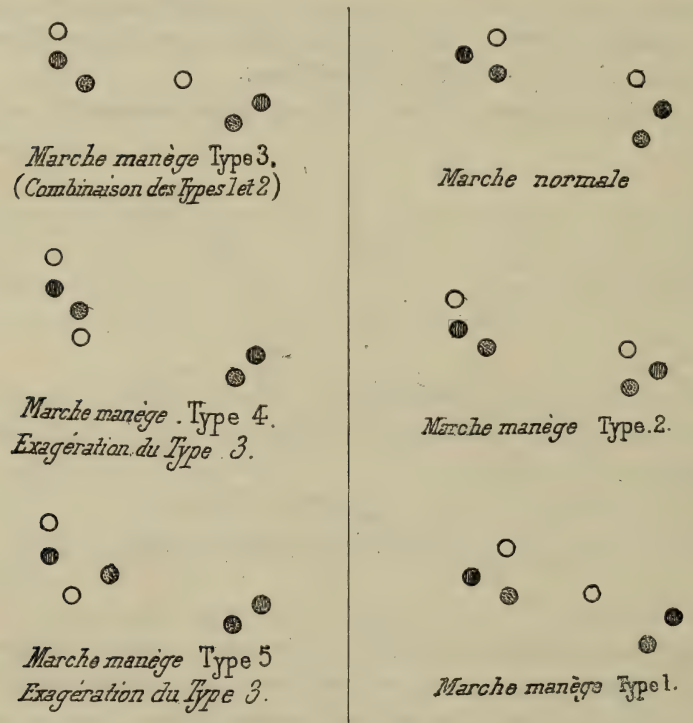

Fig. 19. — Disposition des empreintes dans la marche normale et dans la marche en manège. L'empreinte de la première patte a été pointillée; celle de la seconde a été couverte de hachures; celle de la troisième est représentée par un cercle vide. L'Insecte est supposé marche vers le haut de la page, en tournant vers la droite.

rapproche de l'empreinte de la seconde patte, et pour la première patte de la série interne, qui se rapproche de l'empreinte de la troisième patte. Cette disposition se retrouve du reste dans les tracés du *Blaps* qui tourne volontairement.

Ne pouvant nous étendre longuement sur ce trajet, nous résumons dans un tableau schématique (fig. 19) la plupart des dispositions des empreintes pendant la rotation. Un simple coup d'œil jeté sur ce tableau montre la tendance des empreintes à se porter vers un seul côté du tableau : c'est le côté externe du cercle

décrit par l'animal, qui est censé s'avancer en tournant vers sa gauche.

Dans une expérience prolongée, le type de rotation se modifie souvent.

IV. — Quittant pour un moment la question du mécanisme moteur du mouvement de manège, nous devons chercher sous quelle influence psychologique ce phénomène se produit. Faivre a voulu soutenir que le mouvement de manège est une sorte de manifestation volontaire de la part de l'Insecte; l'Insecte opéré tournerait, d'après cet auteur, parce qu'il a la volonté de tourner.

Bien que la question, ainsi posée, paraisse complexe et difficile à étudier directement, nous avons pu recueillir quelques observations qui semblent démontrer que Faivre s'est trompé. Nous allons voir que dans certaines conditions qu'il convient de préciser, l'Insecte peut lutter contre la rotation, s'efforcer d'y résister, et arriver, au prix de grands efforts, à marcher pendant quelque temps en ligne droite. Ce phénomène si curieux de résistance nous amènera à conclure que *le mouvement de manège peut ne pas être un mouvement volontaire.*

Jusqu'ici nous ne sommes entré dans aucun détail sur le siège des lésions qui ont pour effet de produire le manège; nous avons toujours supposé que nous étions dans le cas où la lésion avait intéressé un des cérébroïdes de l'animal; c'est à cette condition expérimentale que se rattachent toutes les descriptions précédentes. La suite de notre étude nous oblige à prendre en considération le siège de la lésion; au point de vue où nous sommes placé, il faut distinguer deux cas principaux :

1° On peut provoquer le tournoiement en faisant la section des deux pédoncules cérébraux; le mouvement de manège qui suit cette section n'est point guidé, dirigé, modifié par les ganglions cérébroïdes, puisque les cérébroïdes cessent d'être en continuité de substance avec le ganglion sous-œsophagien et les ganglions de la chaîne thoracique. C'est là une considération anatomique qui ne manque pas d'importance, et qui du reste exerce une certaine influence sur le caractère de la rotation. En effet, l'animal ainsi lésé décrit en général des cercles réguliers qui, sans se superposer exactement, se font sensiblement dans la même aire. On peut schématiser la disposition de ces cercles par la figure 20.

2° Supposons maintenant qu'au lieu de faire la section des pédoncules cérébroïdes on ait enfoncé une aiguille rougie dans un des cérébroïdes, et que la piqûre ait été suffisante pour déterminer le phénomène du manège. L'animal se trouve alors dans des conditions anatomiques toutes différentes; les deux cérébroïdes restent en relation avec le sous-œsophagien et toute la chaîne sous-intestinale; et, de plus, un des lobes cérébroïdes est intact. Le mouvement de manège peut donc subir l'action des centres encéphaliques

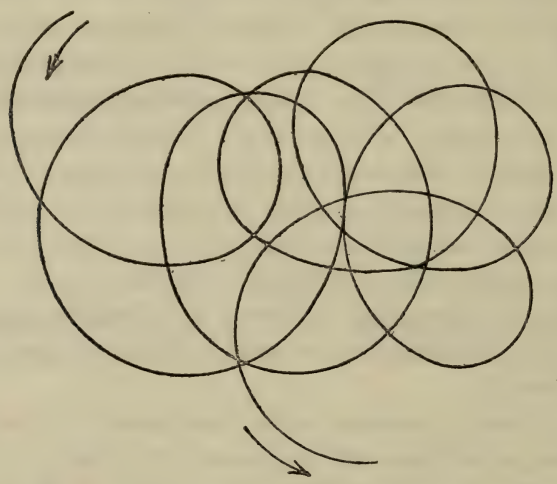

Fig. 20. — Schéma de la direction suivie par l'Insecte, quand le mouvement de manège se produit après la section du collier œsophagien ou la destruction des deux ganglions cérébroïdes.

de l'animal, et c'est très probablement à cette circonstance qu'est dû le caractère tout particulier que présente souvent la rotation; ce caractère consiste dans la combinaison du mouvement de manège avec un mouvement de translation rectiligne dans un sens constant. L'animal, placé sur une table, ne décrit pas ses cercles sans fin à la même place; il suit une direction bien déterminée, et qui paraît volontaire. Le schéma de ce second mouvement de manège est donné par la figure 21.

Prenant un exemple particulier, décrivons la rotation d'un *Blaps mortisaga*.

Il paraît à peu près certain que le mouvement de translation de ce Blaps est un mouvement volontaire, car il se produit constamment dans le même sens, il paraît avoir pour but de fuir la lumière,

et il peut changer de sens si on modifie l'éclairage. Quant au mouvement de rotation, ce n'est point un mouvement de hasard, dû au caprice de l'animal; car celui-ci a eu un des cérébroïdes piqué deux mois auparavant, et depuis cette époque il ne cesse pas de tourner en cercle. L'animal se trouve donc le siège de deux impulsions : une impulsion volontaire, qui lui fait éviter la lumière crue du jour (les *Blaps* sont des espèces photophobes), et une impulsion involontaire, pathologique, qui l'oblige à décrire des cercles.

Il arrive à concilier, dans une certaine mesure, ces deux impulsions, en décrivant une ligne spirale, qui lui permet à la fois de s'éloigner de la source lumineuse, et de tourner en cercle.

Suivons-le attentivement pendant qu'il marche. Il ne décrit pas

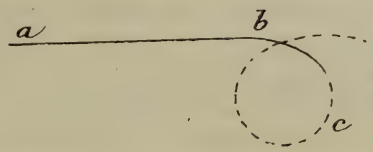

Fig. 21. — Schéma de la direction suivie par l'Insecte, quand le mouvement de manège n'est pas produit par la destruction des deux cérébroïdes, et que l'un des deux cérébroïdes reste intact et peut exercer son action sur les ganglions thoraciques.

toujours à proprement parler une ligne spirale; il peut avancer pendant quelques centimètres en ligne droite; puis, à un certain moment, il subit une déviation à gauche; dès qu'il a commencé ce mouvement de manège, il est obligé de le continuer. Ainsi l'animal peut lutter contre cette tendance tout le long de la ligne *a b* (voir fig. 21); mais s'il commence à décrire l'arc *b c*, il ne peut plus s'arrêter, il est obligé de décrire le cercle entier. Son allure subit alors une modification intéressante; il marchait lentement pendant son trajet en ligne droite; au contraire, il décrit le cercle en courant, comme s'il était pressé d'en finir. L'inconvénient de cette course, surtout quand elle est très rapide, c'est que l'animal, en rencontrant la ligne droite *a b*, la dépasse, et décrit un nouvel arc de cercle qu'il est obligé d'achever avant de reprendre sa marche en ligne droite. Si son allure est moins rapide, il ne dépasse point la ligne *a b*, et peut ne décrire qu'un seul cercle.

La description précédente, hâtons-nous de le dire, est loin de convenir à tous les Insectes qui combinent un mouvement volontaire avec un mouvement de manège. Sans entrer dans d'inutiles descriptions, nous indiquerons que chez un Dytique opéré et tour-

nant la marche vers la lumière se fait ainsi : l'animal se dirige en décrivant un arc de cercle de grand diamètre, qui l'éloigne peu de la direction qu'il veut suivre, et par conséquent de la lumière; arrivé au bout de son arc, il décrit un second arc, très petit, qui le fait revenir à sa ligne droite, et il se remet à marcher vers la lumière.

Il résulte de ce qui précède que la marche en manège n'est point, comme Faivre l'a pensé, une marche volontaire. Quelques autres faits pourraient être ajoutés aux précédents pour achever la démonstration. Nous empruntons le suivant à un auteur suisse, Yersin, qui a fait quelques bonnes expériences sur le Grillon champêtre. Il s'agit d'un Grillon auquel on a fait la section du pédoncule cérébral droit et qui a le mouvement de manège à gauche; « quoique l'animal opéré paraisse manger avec plaisir les aliments qu'on lui présente, il ne demeure pas longtemps auprès d'une brise de pain à laquelle il semble manger avec avidité. Peu à peu il se déplace latéralement à gauche, et l'aliment se trouve hors de sa portée. Si on rapproche le pain de la bouche du grillon, il recommence à manger, puis s'éloigne encore, et de nouveau attaque le pain toutes les fois qu'on le lui présente; mais il semble être dans l'impossibilité de s'en approcher volontairement [1]. » Cette observation, qui paraît avoir été répétée sur six Grillons, montre bien que le mouvement de manège est un acte involontaire.

Enfin, il est à noter que lorsqu'on effraye avec le doigt un animal qui marche en manège, il précipite sa course pour fuir le doigt, mais il n'est pas moins obligé de décrire un cercle qui parfois le ramène précisément à son point de départ.

V. — Deux mots sur l'influence que des excitations périphériques peuvent exercer dans certains cas sur le tournoiement.

J'ai observé une chenille, d'une espèce indéterminée, qui rampait en cercle; il est probable qu'elle avait été piquée par un Hyménoptère ou qu'elle contenait des parasites. Le mouvement de manège était constant dans le même sens et très rapide; dans l'espace de vingt-cinq minutes, la chenille décrivit sous mes yeux deux cent cinquante cercles, sur un espace de 4 centimètres carrés. Si on plaçait l'animal sur un plan vertical, il y dessinait son cercle, mais

1. *Bulletin de la Soc. vaudoise d'histoire naturelle*, 1856-1857, t. V, p. 297.

l'action de la pesanteur déplaçait vers le bas le centre du cercle; sur une tige d'arbre, sur une extrémité de crayon, la chenille conservait son mouvement de rotation. Si, pendant qu'elle décrivait son cercle sur la table, on plaçait une feuille de laitue près d'elle, elle s'arrêtait et mangeait le bord de la feuille quand le chemin décrit l'y conduisait directement; mais si on plaçait la feuille à 1 centimètre en dehors du cercle, l'animal ne changeait pas de direction; au moment où il passait à proximité de la feuille, il s'arrêtait un moment, tournait un peu la tête de ce côté, agitait ses pièces buccales, puis continuait sa marche en cercle.

Je me suis proposé de chercher comment on pourrait modifier ce mouvement de manège, en excitant légèrement les poils situés sur la région postérieure du corps de la chenille. Sous l'influence de cette excitation, et probablement de la frayeur qu'elle produit, le cercle *s'agrandit* et *se déplace*; la chenille ne fait pas ses cercles au même endroit, elle fuit.

VI. — Avant de chercher l'explication des phénomènes de rotation, je crois utile de faire remarquer qu'on peut reproduire ces phénomènes chez un Insecte, sans faire subir de lésions à son système nerveux. On ne peut pas faire l'expérience sur tous les Insectes indistinctement; j'ai choisi le Charançon, parce qu'il n'a pas la marche précipitée et turbulente du Carabe et de la Cicindelle, ni la marche capricieuse du Blaps, qui s'arrête, change de sens, recule, avance, fait un tour..., etc. Le Charançon sur lequel je fais l'expérience pose bien régulièrement ses pattes, ne glisse pas, et s'avance le plus souvent en ligne droite : placé sur le papier enfumé, il reste un moment immobile, puis il fait un pas en avant, s'arrête, fait un second pas, s'arrête de nouveau, et peu à peu les poses diminuent de longueur, et la marche devient extrêmement régulière.

On fixe sur le bord externe d'un élytre un petit fragment de cire rouge, dont le poids, calculé d'après la taille de l'animal, doit ne pas être assez considérable pour renverser l'animal sur le côté ou sur le dos, mais doit être cependant suffisant pour modifier la direction de la marche; il faut aussi avoir la précaution que la cire n'adhère point aux pattes et n'en gêne pas les mouvements. La marche de manège se produit alors toujours vers le côté où la charge a été placée.

Voici la série d'observations que nous faisons : dans une première

expérience, l'animal, sans aucune charge, progresse sensiblement en ligne droite, vers la lumière d'une lampe; dans une seconde expérience, la charge est placée sur le bord externe de l'élytre gauche, l'animal décrit des cercles vers la gauche; troisième expérience, la charge est placée sur le côté droit, et l'animal tourne vers la droite.

Le mouvement de manège n'a point la régularité de celui qu'on obtient avec une lésion nerveuse. Parfois, l'Insecte dessine plusieurs cercles assez réguliers; mais il peut marcher en ligne droite, en se dirigeant vers la lumière, et exceptionnellement il lui arrive de tourner un peu en sens inverse. Ces effets sont dus vraisemblablement à la volonté de l'animal, et ne doivent pas nous étonner; puisqu'un Insecte opéré, un *Blaps* par exemple, peut lutter contre le



Fig. 22. — A gauche, deux empreintes normales. A droite, trois empreintes d'un Charançon portant une charge.

mouvement de manège, cette résistance volontaire se comprend d'autant mieux chez un Insecte dont les deux cérébroïdes sont intacts. Enfin, il arrive parfois que l'animal tourne sur place, dans le sens indiqué par sa charge.

Si on place l'Insecte sur du papier noirci pour recueillir ses empreintes, on constate que la troisième patte du côté qui regarde le centre du cercle se rapproche de la ligne médiane ; c'est une des principales modifications du tracé ; en tout cas, c'est la plus constante. Quelquefois l'empreinte de la troisième paire de pattes, au lieu de se trouver à sa position normale, c'est-à-dire un peu en arrière de l'empreinte de la seconde patte, est placée beaucoup plus en arrière, et se trouve par conséquent en avant de l'empreinte de la première patte, qui est comprise dans l'empreinte suivante. C'est ce que montre la figure 22, qui contient les empreintes du côté droit d'un Charançon allant de droite à gauche.

VII. — L'interprétation des expériences précédentes présente certaines difficultés, que nous devons d'autant plus signaler que quelques auteurs ne paraissent pas y avoir attaché d'importance.

Sans faire de théories, on a admis à peu près couramment que puisque la lésion d'un ganglion cérébroïde produit chez l'Insecte un mouvement de rotation, la direction du mouvement, dans les conditions normales, est produite par les cérébroïdes ; ce sont là, a-t-on pensé, les centres directeurs de la marche, de la nage et du vol ; les cérébroïdes ne coordonnent pas ces mouvements, mais ils les dirigent. Telle est l'opinion de Faivre, qui croit pouvoir résumer ses expériences si précises en disant : « Le cerveau supérieur ou ganglion sus-œsophagien est le siège de la volition et de la direction des mouvements ; le cerveau inférieur, ou ganglion sous-œsophagien, est le siège de la cause excitatrice et de la puissance coordinatrice » ; et un peu plus loin, l'auteur ajoute : « La volition et la direction ont pour siège les lobes cérébraux ; le siège de l'excitation et de la coordination est dans le ganglion sous-œsophagien. Si on enlève le cerveau, l'Insecte cesse de se diriger à volonté, mais il nage et il marche. »

Nous allons examiner avec soin ces propositions. Avant de chercher, à l'exemple de Faivre, à déterminer la fonction normale des ganglions céphaliques de l'Insecte, nous devons chercher à comprendre ce qui se passe sous nos yeux pendant nos vivisections. Nous avons fait une piqûre à un cérébroïde, au droit par exemple, et l'animal tourne à gauche. Quel est le ganglion qui détermine ce mouvement anormal?

A première vue, on répondra : c'est le cérébroïde droit. Nous avons lésé cet organe seulement, et par conséquent c'est lui seul qui peut produire le mouvement de tournoiement ; il semble que rien n'est plus simple, et que nous saisissons ici, avec la dernière évidence, la cause et l'effet.

Mais on peut faire à cette interprétation une objection péremptoire. Nous avons vu que le tournoiement est un mouvement extrêmement complexe, qui non seulement peut être produit par le concours des six pattes de l'animal, mais encore qui s'exécute selon le même mécanisme qu'un mouvement de rotation volontaire. Or, si c'était réellement le ganglion cérébroïde qui était chargé de produire le mouvement de manège, on ne comprendrait pas la possibilité de provoquer une réaction aussi délicate avec une lésion grossière du ganglion cérébroïde. Ce n'est pas en criblant un organe de coups d'épingle qu'on le sollicite à accomplir sa fonction normale. Du reste, nous avons vu que même lorsqu'on sectionne par le

milieu le cérébroïde droit, lorsqu'on l'écrase entre les deux mors d'une pince, lorsqu'on l'enlève complètement, l'Insecte continue à tourner à gauche ; si c'était le cérébroïde qui déterminait cette rotation, la suppression de l'organe devrait nécessairement supprimer sa fonction.

Nous sommes donc amené à rejeter complètement l'explication précédente.

Cette première explication étant rejetée, nous en trouvons une autre. On peut conjecturer que lorsqu'on lèse un cérébroïde, on diminue son activité, on le paralyse, et alors le second cérébroïde, celui qui n'a pas été atteint et qui reste normal, devient prépondérant; il exerce seul peut-être une action, qui, dans les conditions normales, est contre-balancée par celle de l'autre cérébroïde; agissant seul, il est capable de diriger la locomotion de l'animal dans un sens inusité. Cette seconde hypothèse ne nous paraît pas plus exacte que la précédente; car si on lèse gravement le second cérébroïde, si on l'enlève entièrement, la rotation continue, seulement elle change de sens. Tout ceci montre que les lésions nerveuses, souvent très grossières, qui produisent le mouvement de manège, le produisent par un phénomène d'irritation, qui se propage des cérébroïdes excités aux autres ganglions de la chaîne.

Disons-le tout de suite, une lésion particulière du sous-œsophagien, ou des premiers ganglions thoraciques, ou la section d'un des deux connectifs réunissant ces divers ganglions, peut provoquer le mouvement de rotation.

L'étude des faits précédents nous amène à accepter provisoirement les hypothèses suivantes.

Quand un Insecte intact s'avance en ligne droite, par l'action combinée de ses six pattes, il existe une harmonie parfaite entre la force des pattes des deux côtés du corps. Si l'on admet que la coordination de la marche est sous la dépendance du ganglion sous-œsophagien (Faivre), on peut dire que dans la marche rectiligne ce ganglion envoie des excitations égales dans les deux côtés du corps.

Il n'en est plus de même quand l'Insecte marche en manège ; les pattes du côté externe au cercle décrit font nécessairement un pas plus allongé que les pattes de l'autre côté. Ceci est un fait d'observation indéniable. On pourrait l'expliquer de différentes façons, y voir par exemple un effet du mouvement de manège et admettre

que c'est précisément parce que l'Insecte marche en manège, qu'il allonge le pas avec les pattes situées d'un même côté de son corps. Ce n'est pas cette hypothèse que nous accepterons. Nous supposerons au contraire que le mouvement de manège est un résultat de l'amplitude. Si l'Insecte marche en cercle, c'est que les pattes d'un côté, ayant un pas plus allongé que les autres pattes, l'entraînent à tourner.

Suivons l'application de cette hypothèse dans les différents cas créés par l'expérimentation. Lorsqu'on a fait une lésion d'un lobe cérébroïde, il se produit un phénomène d'irritation qui retentit sur les pattes du côté opéré ; et ces pattes exécutent alors des mouvements plus grands que celles du côté sain, de sorte que l'animal est entraîné à tourner du côté opéré au côté sain ; c'est du moins ce qui se passe habituellement. On comprend en outre qu'avec le lobe cérébroïde qui lui reste, l'animal puisse résister au mouvement de manège, en augmentant l'excitation volontaire qu'il envoie aux pattes du côté sain.

La destruction totale d'un cérébroïde produit le mouvement de manège, parce que, selon nous, ce phénomène n'a besoin pour se produire que d'une *excitation*. Nous avons dit déjà que si le mouvement de manège était un acte psychique complexe, produit par les cérébroïdes, il ne pourrait pas survivre à leur destruction.

Ce qui confirme encore cette opinion, c'est que la section du pédoncule cérébral produit le même effet que la piqûre du cérébroïde.

La lésion du sous-œsophagien joue le même rôle que celle du cérébroïde dans le développement du mouvement de manège, avec cette différence toutefois que ce ganglion étant le centre de la coordination de la marche, une lésion trop grave produit une marche incoordonné.

Ainsi *la cause primitive du mouvement de manège consiste dans une excitation inégale des deux côtés du corps.*

Mais si l'on s'en tenait à cette proposition, on ne pourrait expliquer une foule de phénomènes délicats que nous avons énumérés, et qui ont été opposés par Faivre. C'est ici qu'intervient une seconde hypothèse, qui est le complément nécessaire de la précédente. Nous supposons que l'animal *s'adapte* à cette excitation inégale des deux côtés de son corps.

Voici comment il faut entendre cet acte d'adaptation ; il existe

entre les différentes pattes des associations physiologiques, qui font que lorsque l'une d'elles exécute un mouvement, les autres exécutent des mouvements qui s'harmonisent avec le précédent. Supposons que l'animal veuille décrire un demi-cercle vers la gauche, il envoie volontairement à ses trois pattes de droite une excitation plus forte qu'aux pattes de gauche ; et en même temps il adapte les pattes de gauche au même mouvement de rotation, en les rapprochant de la ligne médiane; il s'établit de la sorte une association physiologique entre ces divers mouvements, qui produisent la rotation; cette association a l'effet suivant, bien connu : si un de ces mouvements spéciaux, qui font partie de l'association, est provoqué isolément, tous les autres mouvements associés auront une tendance à se produire et se produiront réellement dans certains cas. Si par exemple, par l'artifice d'une lésion unilatérale, on excite davantage les pattes de droite que celles de gauche, on met ainsi en œuvre la coordination de la rotation à gauche, et par conséquent les pattes de gauche vont exécuter le mouvement qu'elles auraient exécuté dans le cas où l'animal aurait voulu tourner à gauche. Cette hypothèse me paraît rendre compte de toutes les expériences qui ont été rapportées, et notamment de ce fait qu'un Insecte qui, par suite d'une lésion des cérébroïdes, tourne à gauche, continuera sa rotation dans le même sens et s'attirera à gauche avec ses pattes gauches, si on lui coupe les pattes de droite. L'amputation de ces pattes n'empêche pas que leurs centres moteurs reçoivent une excitation plus forte que les centres moteurs des pattes de gauche ; le premier terme de la coordination motrice qui produit la rotation à gauche se trouve réalisé, et par conséquent la série des phénomènes associés se déroule régulièrement.

A l'inverse, si on ralentit le mouvement des pattes du côté droit, en chargeant le corps de l'animal avec un poids dont le centre de gravité passe par ce côté du corps, on réalise ainsi un des termes de la coordination motrice qui produit la rotation vers la droite, et l'animal tourne vers la droite.

Nous nous contentons d'indiquer cette hypothèse, qui nous paraît avoir l'avantage de grouper tous les faits connus; des recherches ultérieures permettront sans doute de lui donner une forme plus précise.

II

LOCALISATIONS SENSITIVES ET MOTRICES DANS LA CHAINE GANGLIONNAIRE DES INSECTES

Il résulte des expériences déjà anciennes de Dugès sur la Mante religieuse, de Yersin sur le Criquet et la Blatte, et de quelques autres auteurs, que les ganglions de la chaîne sous-intestinale sont des centres nerveux réunissant à la fois les fonctions motrices et sensitives; en effet, si on isole un de ces ganglions, en sectionnant les cordons qui le réunissent aux autres ganglions de la chaîne, on peut constater que cette section ne prive pas de la sensibilité et du mouvement le segment du corps qui est innervé par ce ganglion; supposons par exemple que ce soit le premier ganglion thoracique qu'on ait isolé par une double section ; il innerve la première paire de pattes; si l'on vient à toucher légèrement ou à pincer le tarse d'une des deux pattes antérieures, celle-ci exécute un mouvement de défense; elle sent le contact et elle est mobile; et comme la patte n'est en relation, dans les conditions de l'expérience, qu'avec un seul ganglion, le ganglion prothoracique, il en résulte nécessairement que cette masse nerveuse est à la fois un centre sensitif et un centre moteur pour la première paire de pattes.

Nous nous sommes proposé de rechercher s'il ne serait pas possible de faire une localisation précise de la sensibilité et de la motilité dans les ganglions thoraciques.

L'idée de ces recherches est fort ancienne ; elle remonte même à Newport, qui s'inspirant de la découverte de Ch. Bell, son compatriote, sur les racines sensitives et motrices de la moelle des Vertébrés, chercha à localiser semblablement la sensibilité et le mouvement dans le système nerveux des Arthropodes. Ses études sur un Crustacé, l'*Astacus marinus*, lui firent admettre que la chaîne ganglionnaire se compose de deux cordons superposés; sur le trajet du cordon inférieur sont disposés les renflements ganglionnaires ; le cordon supérieur superposé au précédent est uniforme dans toute son étendue. Newport admit que le cordon supérieur est moteur et que le cordon inférieur est sensitif. Divers auteurs confirmèrent ces résultats anatomiques.

L'expérimentation directe fut employée méthodiquement pour la

première fois par Faivre, dont nous avons eu souvent l'occasion de signaler les travaux. Cet habile et consciencieux observateur arriva à reconnaître, en expérimentant sur le Dytique, que la face supérieure des ganglions thoraciques est plus spécialement en rapport avec la motilité, tandis que la face inférieure est directement en relation avec la sensibilité. Nous aurons l'occasion, chemin faisant, d'apprécier l'exactitude de ces résultats.

Ici se termine le court historique de la question que nous avons étudiée; aucun autre expérimentateur, à notre connaissance, n'a repris les expériences de Faivre [1].

Nos expériences ont été faites sur deux genres voisins de la famille des Dytiscides, le Dytique (*Dytiscus marginalis*, *punctatus*, *etc.*) et le Cybister (*Cybister Rœselii*). La chaîne ganglionnaire, chez ces deux espèces, présente quelques différences qu'il est important de connaître. Chez le Dytique les trois ganglions thoraciques sont distincts (voir les planches publiées par Émile Blanchard); ils ne sont pas exactement placés à égale distance les uns des autres; le second ganglion est plus rapproché du troisième que du premier. Chez le Cybister, le rapprochement de ces deux dernières masses ganglionnaires est beaucoup plus accentué; elles sont complètement réunies en une masse unique; une dépression transversale et une petite fossette médiane sont les seuls caractères qui révèlent, dans l'aspect extérieur de ce ganglion unique, sa dualité primitive.

On peut remarquer en outre que la partie abdominale de la chaîne ganglionnaire présente également chez le Cybister une plus grande coalescence que chez le Dytique; en effet, les ganglions abdominaux sont rapprochés et contigus, sans toutefois se souder ensemble, tandis que chez le Dytique, il existe entre chacun d'eux un plus grand écart et entre le premier et le second une distance notable.

Chacun des trois ganglions thoraciques émet un grand nombre de nerfs, dont la plupart naissent sur le bord latéral des ganglions. Au point de vue qui nous occupe, on peut résumer de la manière suivante la description de ces nerfs : il part de chaque ganglion trois paires principales de nerfs; la première paire, émise par le ganglion prothoracique, se distribue plus particulièrement dans les

1. Lemoine et Yung ont répété ces expériences sur les Crustacés avec des résultats sensiblement différents.

muscles rétracteurs de la tête; dans les autres ganglions du thorax, cette première paire se rend dans les ailes; la paire moyenne se rend dans les muscles du thorax et la troisième paire dans les pattes. Comme nous expérimenterons spécialement sur la sensibilité et le mouvement des pattes, c'est cette dernière paire nerveuse qui nous intéresse spécialement. Il est donc important de signaler que chez le Dytique et chez le Cybister elle a une origine parfaitement distincte des autres.

Le premier temps de l'expérience consiste à produire une lésion d'un des ganglions thoraciques avec une pointe rougie ou non. Nous étendons l'animal sur une plaque de liège, renversé sur le dos; on fléchit la tête fortement en arrière. Faivre procédait alors de la manière suivante; il détachait la membrane qui unit la tête au thorax, pour faire la lésion du ganglion. Ce procédé, qu'il est avantageux d'employer dans les premières recherches pour bien se familiariser avec les rapports des parties, a l'inconvénient de laisser le ganglion entrer en contact avec l'eau quand on replace l'animal opéré dans un cristallisoir. Nous avons préféré piquer le ganglion avec une aiguille fine à travers la membrane articulaire laissée en place.

En se servant d'une loupe et en faisant jouer la lumière sur la membrane arthrodiale qui unit la tête au thorax, de façon à obtenir un éclairage propice, on ne tarde pas à apercevoir par transparence dans la région du cou les deux connectifs unissant le premier ganglion thoracique au ganglion sous-œsophagien; et chez le Dytique, la portion antérieure du ganglion prothoracique apparaît.

De même, entre le prothorax et le mésothorax, sous le sternum prothoracique, on peut voir la moitié postérieure du premier ganglion, et sous le sternum mésothoracique la moitié antérieure du second; il est alors facile de les atteindre avec une aiguille fine. Les mouvements généraux de l'animal indiquent le moment où l'on parvient à léser le ganglion. L'animal supporte bien les conséquences de cette opération; j'en ai conservé plusieurs vivants pendant plus de quinze jours.

Après la période d'observation, on dissèque l'Insecte rapidement, on met à nu les ganglions thoraciques et on les fixe au moyen du sublimé à chaud; après lavage dans l'eau courante, on reprend la dissection, qu'on achève; on peut alors souvent distinguer à la loupe, sous la forme d'une ou plusieurs taches foncées,

les lésions faites sur le ganglion; on le traite par les méthodes ordinaires, on l'inclut dans la paraffine, on le coupe, et on le colore sur lames. Il ne reste plus qu'à faire l'examen microscopique de la nature et du siège de la lésion.

Avant d'exposer les expériences, je résumerai quelques règles d'observation que j'ai cru devoir suivre et qui ont pour but d'éviter de nombreuses causes d'erreurs, dont je ne me suis aperçu que peu à peu, et à mes dépens.

Il est nécessaire, cela va sans dire, de n'expérimenter que sur des animaux dont on connaît les mœurs. Ainsi, il faut savoir que le Cybister est moins habile à la locomotion terrestre que le Dytique; placé sur le sol, il marche en se traînant sur le ventre, et il ne se décide que lentement à faire usage de sa première paire de pattes. Ce qui est plus important, c'est de ne commencer aucune expérience sur un animal avant de l'avoir observé soigneusement pendant qu'il est intact. Si l'on doit agir sur un ganglion thoracique, on aura soin d'examiner la sensibilité et la motilité de toutes les pattes, afin de ne pas attribuer ensuite à la lésion une disposition qui était antérieure à l'expérience. Ceci fait, il faut examiner ensuite le ganglion par transparence à travers la membrane articulaire; à ce moment, on peut opérer sans s'en douter des tractions sur les nerfs, qui amèneront des désordres; et par conséquent il est utile de ne pas pratiquer la lésion avant de s'être assuré qu'au moment où on va enfoncer l'épingle l'animal est bien intact et conserve la sensibilité et le mouvement de toutes ses pattes.

Quand l'opération vient d'être pratiquée, il s'agit de chercher le symptôme qui en est le résultat. Cette recherche, pour être soigneuse, doit être longue; il faut avoir soin, en la prolongeant, de ne pas maintenir trop longtemps l'animal à sec; le Dytique et le Cybister sont des Coléoptères aquatiques; on doit donc, de temps en temps, les tremper dans l'eau d'un aquarium, ou les y laisser séjourner pendant quelques secondes. Cette précaution permet, par la même occasion, d'étudier les mouvements de natation, et de les comparer aux mouvements de la marche.

L'examen de la motilité offre moins de difficultés que celui de la sensibilité. Il est généralement facile de s'assurer si une patte est mobile ou non pendant les réactions réflexes, et si l'animal s'en sert pour marcher. La seule recommandation à faire, c'est de n'attacher d'importance à un résultat négatif que lorsqu'il se répète

un très grand nombre de fois. L'examen de la sensibilité présente des difficultés très grandes, qui tiennent sans doute à des causes multiples. On procède en général de la façon suivante : on attend que l'animal soit dans un état d'immobilité; on touche légèrement le tarse d'une patte, et si on n'obtient pas de mouvement, on le pince; si l'animal réagit avec cette patte et toutes les autres, c'est qu'il sent. Plus de doute, l'épreuve est décisive. Mais parfois il arrive que l'excitation n'est suivie d'aucun mouvement : c'est alors qu'il faut être prudent et ne pas conclure trop vite à l'insensibilité. Il peut arriver qu'un Insecte intact, placé dans les mêmes conditions, ne réagisse pas. J'ai souvent constaté qu'en tenant un Insecte entre les doigts, on produit parfois en lui un état particulier, analogue peut-être à la *cataplexie* de Preyer, état dans lequel on peut pincer et même écraser les tarses de l'animal sans qu'il fasse un mouvement de douleur; l'animal cependant n'a pas perdu sa sensibilité, car un moment après, il peut réagir à une excitation moins forte. Cet état particulier a moins de chance de se produire quand l'animal est sur la table, dans sa position normale; et c'est par conséquent dans cette position qu'il est préférable d'explorer sa sensibilité. En outre, je crois qu'il est prudent de ne tenir compte du défaut de réaction d'une patte à une excitation que dans le cas où la même excitation portée sur une autre patte produit un réflexe. C'est une règle que je n'ai jamais transgressée.

L'observation prise et écrite, il faut conserver l'opéré à l'état vivant aussi longtemps que possible; la lésion produit souvent des effets passagers qui se superposent aux effets durables et peuvent même les masquer; le temps seul permet de faire la distinction. Ainsi, chez un Cybister, une piqûre, dont le siège sera indiqué plus loin, a produit dans les premiers moments de l'opération une paralysie complète de la sensibilité et du mouvement dans une patte; au bout de quelques jours, le mouvement est revenu, et la sensibilité seule est restée détruite.

Enfin, il est un dernier motif, et non le moindre, que nous devons faire valoir. Quand on peut continuer à observer un même animal pendant plusieurs jours de suite, non seulement on reconnaît certains symptômes délicats qui avaient échappé à un premier examen, mais encore et surtout on peut contrôler par des épreuves multiples les premières observations. J'ai usé, à ce sujet, d'un artifice destiné à me protéger contre moi-même, c'est-à-dire contre des

idées préconçues. J'avais en observation plusieurs animaux, qui étaient tous marqués, pour empêcher une confusion; chaque jour ou à peu près, je recommençais l'observation de chaque animal, en ayant soin de ne pas relire l'observation prise la veille; par conséquent, vu la multiplicité des animaux en expérience, j'ignorais complètement le symptôme à chercher; et je consignais le résultat de mon examen tout de suite. Il en résulte que l'accord de mes observations successives sur un même animal présente, pour moi, une grande garantie de véracité; et ceux qui tenteront ce genre de recherches, notamment sur la sensibilité, verront que ces précautions ne sont point inutiles.

Des recherches que nous avons faites, nous retiendrons les points suivants :

1° Après l'opération chirurgicale, pendant une période qui peut durer quelques minutes, quelques heures, parfois même un jour, il peut se produire des phénomènes d'insensibilité et de paralysie qui sont transitoires, mais la lésion d'un ganglion thoracique ne produit rien de comparable à un choc nerveux;

2° La perte de sensibilité se fait le plus souvent de la périphérie au centre; il y a souvent des pertes de sensibilité partielle, qui ne portent que sur le tarse, ou même que sur le dernier article du tarse;

3° Un des signes les plus nets de la paralysie motrice d'une patte est la paralysie des crochets, qui chez l'animal intact s'ouvrent à chaque appui de la patte sur le sol, puis se referment;

4° Dans les paralysies complètes de la sensibilité et du mouvement, on voit se produire fréquemment, par suite de phénomènes de nécrose, le détachement d'un ou plusieurs des articles du tarse;

5° Chez les mâles opérés, on remarque fréquemment que la ventouse adhère au sol pendant la marche, et l'animal est obligé de faire de violents efforts pour la détacher; cette adhérence se fait aussi contre le fond de verre quand l'animal est placé dans un cristallisoir; — on remarque parfois, mais beaucoup plus rarement, le même phénomène chez des animaux intacts;

6° Il se produit chez quelques animaux opérés des mouvements convulsifs spontanés soit dans la patte paralysée, soit dans toutes les pattes;

7° Locomotion et pouvoir réflexe. On peut étudier la motilité d'une patte comparativement dans les mouvements de la marche

et dans les mouvements réflexes qu'on produit, l'animal étant renversé sur le dos, par une excitation des palpes, des antennes, d'une autre patte ou du pygidium. A plusieurs reprises, chez plusieurs Insectes, nous avons rencontré une indépendance complète de l'activité de locomotion et de l'activité réflexe. Nous en citerons quelques exemples.

Dytique mâle opéré le 3 mai 1892; lésion du 2e ganglion thoracique. La 2e patte du côté gauche est paralysée du mouvement pendant la marche, et l'animal progresse d'une manière saccadée en inclinant le corps un peu sur le côté gauche; pendant la marche, la 2e patte du côté gauche se raidit dans une extension forcée, de manière à former une ligne perpendiculaire avec l'axe antéro-postérieur de l'Insecte; elle ne touche pas le sol. Jours suivants, mêmes faits. — 9 mai. On observe que lorsque l'animal est renversé sur le dos, l'excitation des palpes ou des pattes de la première paire produit des mouvements réflexes généralisés; la 2e patte de gauche prend part à ces mouvements, mais elle ne les exécute pas de la même manière; elle n'a pas un mouvement adapté, intelligent, comme celui par exemple de la 2e patte de droite, qui se porte vers la partie irritée. — 31 mai. L'activité réflexe de la 2e patte de gauche, qui reste toujours insensible à l'excitation directe et paralysée pendant la marche, paraît supérieure à celle des autres pattes. L'animal étant sur le dos, si on excite doucement une antenne ou un palpe par un léger contact, la 2e patte de gauche réagit seule, par un petit mouvement brusque de flexion. Si l'excitation est plus forte, les réflexes éclatent dans toutes les pattes.

Nous avons fait des observations analogues sur trois autres Insectes opérés : le pouvoir réflexe peut être non seulement conservé, mais encore augmenté dans une patte paralysée pendant la marche.

Nous avons maintenant à parler des lésions. Nous ne pouvons pas étudier à fond ce sujet si intéressant, parce que les ganglions nerveux du Dytique ne se prêtent malheureusement pas à de bonnes fixations. Nous avons dit plus haut que ces ganglions sont entourés d'une enveloppe conjonctive épaisse qui est un obstacle à la pénétration des réactifs; même fixé sur le vivant, le ganglion présente des altérations cadavériques, spécialement dans le protoplasma des cellules nerveuses. Nous comptons reprendre cette étude sur d'autres Insectes.

Le siège de la lésion se reconnaît pour ainsi dire à première vue sur les coupes, par la présence d'une substance amorphe colorée en jaune brunâtre qui occupe en général le centre de la lésion, quand celle-ci a été faite sous forme de piqûre. Comme nous avons lésé dans nos expériences les ganglions en perçant avec une aiguille la membrane arthrodiale, il nous paraît probable que de petits fragments de cette membrane ont dû être arrachés par la pointe de l'aiguille, être introduits dans la plaie, et former là ces petits amas de substance brunâtre que nous signalons. Tout autour de cette partie centrale, les tissus ont subi une modification dans leurs réactions histo-chimiques; ils se colorent plus vivement que les parties plus éloignées, ce qui tient non seulement à une colo-



Fig. 23. — Lésion produite par une piqûre dans un ganglion nerveux de *Dytiscus*.

ration diffuse, mais à une plus grande abondance de cellules conjonctives, qui fixent fortement les matières colorantes, par exemple le carmin borique après fixation par le sublimé. Enfin, il est à noter qu'on observe dans le tissu qui entoure la plaie une structure particulière qui donne l'aspect d'une striation circulaire et concentrique. Cette striation est produite par des fibres pâles, et d'autres se colorant vivement. Nous ne chercherons à donner pour le moment aucune explication de ces différentes modifications (voir fig. 23, texte).

Quand la plaie produite par l'aiguille est suffisamment large, elle laisse un orifice par lequel la substance interne du ganglion fait hernie en dehors du ganglion, ce qui amène dans l'organisation interne de celui-ci des troubles profonds.

Relativement au siège des lésions, nous ne ferons aucun résumé, mais nous nous bornerons à donner deux de nos observations les plus typiques.

Observation I. — Dytique femelle opérée le 29 février 1892, lésion du 2e ganglion thoracique. Après l'opération, on observe une grande agitation, des mouvements convulsifs dans la 3e paire de pattes et dans la 2e patte du côté gauche. En outre, cette 2e patte du côté gauche est paralysée pendant la marche.

2 mars. — Les phénomènes précédents se sont bien amendés. L'animal marche bien, toutes ses pattes sont sensibles, les réflexes sont normaux partout, et fait important, l'animal réagit avec toutes ses pattes soit qu'on excite une antenne ou un palpe, soit qu'on excite le pygidium.

5 mars. — Des pertes de sensibilité apparaissent dans la 2e paire de pattes et aussi dans la première; les mouvements sont moins nets et la marche est difficile. La 3e paire de pattes est seule bien sensible et bien mobile.

La conductibilité antéro-postérieure et postéro-antérieure est bien conservée. On sacrifie l'animal. Les coupes montrent que la lésion qui a eu lieu dans le sens antéro-postérieur est énorme; elle occupe la région centrale du ganglion mésothoracique et ne respecte que les deux lobules cruraux latéraux.

Deux points sont à retenir : le premier, c'est que malgré la destruction de la région centrale du ganglion, celle où passent les connectifs, la conductibilité a continué à se faire; une excitation des palpes retentissait sur les pattes de la 3e paire, et une excitation du pygidium parvenait jusqu'à la tête; la conductibilité des excitations était donc conservée dans les deux sens, malgré l'interruption des connectifs dans le 2e ganglion thoracique. Il nous paraît probable que l'excitation devait passer par les lobules cruraux. La seconde remarque à faire, c'est que, quoique les lobules cruraux fussent intacts, des phénomènes de paralysie se sont produits au bout de quatre à cinq jours dans la 2e paire de pattes, sans doute par un effet du voisinage de la lésion.

Obs. II. — Dytique mâle opéré le 15 février. Nous abrégeons la description pour arriver de suite au point important. Le 28 février, l'animal marche avec ses 3 paires de pattes; il a une conductibilité bien conservée dans les deux sens. Il présente seulement quelque chose d'anormal dans la 2e patte droite : quand il est renversé sur le dos, si on caresse légèrement avec une plume le tarse de la 2e patte droite, il se produit un léger mouvement dans les autres pattes; mais si on pince fortement les différents segments du membre, l'animal ne se débat pas avec force et ne donne pas de signes de douleur, comme il le fait quand on pince de la même manière la 2e patte gauche. Sous l'influence d'un pincement énergique, la 2e patte du côté droit fléchit; elle paraît donc avoir conservé la sensibilité réflexe, non la sensibilité douloureuse. On fait avec une paire de ciseaux la section de la tête; aussitôt après, l'animal, placé

sur la table, recule et gratte avec sa première patte gauche le bord antérieur de gauche de la section. L'animal étant mis sur le dos a des mouvements réflexes de toutes les pattes, la 2e patte droite exécute des mouvements comme les autres. Si on pince cette patte, elle ne donne pas de mouvements généraux dans les autres pattes (réaction douloureuse abolie) comme on en obtient en pinçant la 2e patte gauche. L'animal est ensuite disséqué et fixé. Le résultat de l'examen microscopique est tout à fait probant; on constate une lésion sur la face inférieure du ganglion mésothoracique, d'un seul côté, le côté correspondant à la 2e patte droite.

Nous trouvons ici une confirmation intéressante des expériences de Faivre.

CONCLUSIONS

1° On peut, par une technique particulière (hématoxyline après mordançage par le cuivre, et safranine) obtenir une double coloration pour le protoplasma de la cellule nerveuse et pour le cylindre-axe qui part de cette cellule (chez l'Écrevisse, la Langouste, etc.); grâce à cette double coloration, on peut suivre le trajet des fibres nerveuses du cylindre-axe dans le protoplasma, constater qu'elles n'entrent pas en relation avec le noyau, que dans certaines cellules les fibres nerveuses restent réunies en faisceau et décrivent une spire autour du noyau avant de se séparer (cylindre-axe intracellulaire); que dans d'autres cellules nerveuses les fibrilles s'écartent régulièrement les unes des autres, dès leur pénétration dans la cellule, et décrivent des lignes spirales dans les couches les plus superficielles, corticales du protoplasma; que les régions du protoplasma qui sont les plus voisines du noyau sont pauvres en fibres nerveuses et se colorent autrement que les régions périphériques, etc.

2° La majorité des cellules nerveuses d'Insectes sont piriformes, unipolaires, et émettent un prolongement d'un calibre régulier, d'où partent latéralement des branches fines qui se ramifient; parfois le prolongement primitif se divise en deux prolongements secondaires, placés symétriquement. Le prolongement primitif des cellules de grande dimension, qui peut être suivi dans un certain nombre de cas, se continue dans les nerfs périphériques ou dans les connectifs. (Méthode d'Ehrlich.)

3° L'organisation interne d'un ganglion abdominal d'Insecte com-

prend deux colonnes ventrales et un lobule ventral inférieur, formés d'une substance fibrillaire très dense et très fine (substance médullaire des anciens auteurs), et un lobe dorsal, formé d'une substance fibrillaire plus clairsemée et plus grossière, traversé par trois groupes de connectifs dorsaux. Le nerf abdominal a trois racines, dont une est dorsale, et les deux autres se rendent dans la colonne ventrale et le lobule ventral inférieur. Un ganglion thoracique n'est pas autre chose, considéré dans son ensemble, qu'un ganglion abdominal auquel se surajoutent latéralement deux lobes cruraux. Le nerf crural se compose de deux genres de fibres : des fibres très fines, se noircissant sous l'influence de l'acide osmique, et ne se colorant pas par le carmin borique après fixation par le sublimé; et des fibres plus épaisses, se colorant par le carmin borique; les premières de ces fibres se rendent dans la partie ventrale du ganglion et les secondes dans la partie dorsale. Pour la description complète du trajet des racines crurales, voir le texte. Le nerf alaire a deux racines principales : une dorsale, qui se rend dans la région dorsale, et une ventrale, qui aboutit à la colonne ventrale. Chez les espèces aptésiques, il se produit une réduction, la racine ventrale du nerf alaire du 2e thoracique persiste seule, d'où la conclusion que c'est là une racine sensitive. Pendant l'état larvaire, le nerf alaire est représenté par un nerf du type abdominal. Chez les Diptères qui possèdent un balancier, le nerf très volumineux qui part de cet organe traverse la masse des ganglions thoraciques et se rend dans les ganglions de la tête, d'où la conclusion que c'est là un nerf de sensibilité spéciale. Il existe dans le premier ganglion abdominal de la Cigale un lobe vocal qui paraît être uniquement moteur. Pour le ganglion sous-œsophagien, je renvoie au texte.

4° Les expériences de physiologie, confirmant les démonstrations anatomiques, montrent que le lobe ventral du ganglion est sensible et que le lobe dorsal est moteur.

5° Le mouvement de manège des Insectes est dû à une excitation inégale des pattes des deux côtés du corps, excitation qui réveille par association fonctionnelle le mécanisme moteur du tournoiement volontaire.

Explication des planches.

Légende générale.

br. cy. i. — Branches du cylindre-axe intracellulaire.
c. con. Cellules conjonctives.
c. d. i. Connectif dorsal inférieur.
c. d. m. Connectif dorsal moyen.
c. d. s. Connectif dorsal supérieur.
c. g. Cellule géante.
c. ner. Cellule nerveuse.
c. t. Commissure transverse des deux connectifs dorsaux inférieurs.
con. v. Connectif ventral.
con. Connectif.
c. v. Colonne ventrale.
c. v. a. Commissure ventrale antérieure.
c. v. p. Commissure ventrale postérieure.
cy. Cylindre-axe.
cy. i. Cylindre-axe intracellulaire.
f. s. Fibre spirale.
g. a. Ganglion abdominal.
g. l. Ganglion labial.
g. m. Ganglion mandibulaire.
g. ma. Ganglion maxillaire.
g. més. Ganglion mésothoracique.
g. mét. Ganglion métathoracique.
g. prot. Ganglion prothoracique.
g. sous-œs. Ganglion sous-œsophagien.
l. cr. Lobe crural.
l. l. Lobe latéral.
l. v. i. Lobule ventral inférieur.
l. voc. Lobule vocal.
m. c. i. Masse crurale inférieure.
m. l. Mamelon latéral.
n. a. Nerf alaire.
n. ab. Nerf abdominal.
n. c. Nerf crural.
n. m. Nerf mandibulaire.
n. ma. Nerf maxillaire.
n. d. b. Nerf du balancier.
no. Noyau.
p. p. Point de pénétration.
p. p. a. Point de pénétration antérieur.
p. p. p. Point de pénétration postérieur.
p. c. i. Couche protoplasmique interne.
p. c. e. Couche protoplasmique externe.

r. a. d. Racine dorsale du nerf alaire.
r. a. v. Racine ventrale du nerf alaire.
r. ab. d. Racine dorsale du nerf abdominal.
r. ab. v. Racine ventrale du nerf abdominal.
r. c. Racine crurale.
r. c. b. Racine céphalique du nerf du balancier.
s. fib. Substance fibrillaire.
tr. Trachées.

Légende détaillée.

Toutes les coupes destinées à l'étude organalogique sont dessinées à la chambre claire (Verick) à un grossissement uniforme de 70 diamètres.

PLANCHE XII.

Astacus fluviatilis (fig. 1 à 4 et fig. 6 à 9). — Fig. 1. Cellules nerveuses d'Écrevisse appartenant à un ganglion thoracique; le protoplasma et les deux nucléoles sont teints en rouge par la safranine, le cylindre-axe intracellulaire est teint en bleu verdâtre par l'hématoxyline et le cuivre. Le cylindre-axe est bifide. — Fig. 2. Même légende, sauf que le cylindre-axe intra cellulaire ne se divise pas. — Fig. 3. Cellule nerveuse fixée par le sublimé et colorée par la safranine; le cylindre-axe ne se colore pas. — Fig. 4. Cellule nerveuse traitée par l'hématoxyline et le cuivre; le protoplasma et le cylindre-axe ont chacun une couleur différente. — Fig. 6. Groupe de petites cellules nerveuses d'Écrevisse; au centre de la figure, pinceau terminal du cylindre-axe intracellulaire appartenant à une grande cellule nerveuse. — Fig. 7 et 8. Coupes en série d'une même cellule nerveuse dont la couche périphérique de protoplasma est teinte en bleu par l'hématoxyline et montre une structure fibrillaire, tandis que la couche interne s'est teinte en rouge par la safranine. — Fig. 9. Coupe longitudinale d'un ganglion abdominal d'Écrevisse, montrant que les cellules conjonctives et le protoplasma des cellules nerveuses se teignent en rouge par la safranine, tandis que les noyaux et les fibres nerveuses se teignent en bleu.

Palinurus vulgaris. — Fig. 5. Cellule nerveuse d'un ganglion thoracique de Langouste montrant la pénétration du cylindre-axe dans le protoplasma de la cellule.

Blatta orientalis. — Fig. 10. Portion du dernier ganglion abdominal montrant deux cellules nerveuses, l'une de grande dimension, l'autre plus petite, qui envoient leur prolongement dans un nerf abdominal. (Méthode d'Ehrlich au bleu de méthylène.)

PLANCHE XIII.

Melolontha vulgaris. — Fig. 10 *bis.* Coupe horizontale de la chaîne ganglionnaire de la larve. — Fig. 11. Coupe horizontale de la chaîne ganglionnaire de l'adulte.

Rhizotrogus solstitialis. — Fig. 12 à 21. Coupes transversales du ganglion mésothoracique. — Figures 24 à 28 Coupes transversales d'un ganglion abdominal. — Fig. 29. Coupe horizontale, un peu oblique, de la chaîne abdominale. — Fig. 30 à 36. Coupes transversales du ganglion sous-œsophagien.

Blaps mortisaga. — Fig. 22. Coupe transversale du ganglion mésothoracique. — Fig. 23. Coupe transversale du ganglion métathoracique.

Planche XIV.

Rhizotrogus solstitialis. — Fig. 37. Coupe longitudinale de la chaîne. — Fig. 38 à 43. Coupes longitudinales du 2e ganglion mésothoracique ; l'ordre des coupes est de dehors en dedans; la coupe 43 passe par la ligne médiane. — Fig. 44 à 47. Coupes longitudinales du ganglion œsophagien. — Fig. 48 à 53. Coupes horizontales du ganglion mésothoracique. — Fig. 54 à 56. Coupes horizontales du ganglion sous-œsophagien.

N. B. Par erreur, la partie antérieure des ganglions, dans les coupes horizontales de 48 à 56, est tournée vers le bas de la page.

Melolontha vulgaris. — Fig. 57. Coupe longitudinale du connectif situé entre le premier et le second ganglion thoracique.

Astacus fluviatilis. — Fig. 58. Cellule nerveuse avec son cylindre-axe intracellulaire. — Fig. 59. Disposition des fibrilles dans l'intérieur du protoplasma. — Fig. 60. Coupe horizontale de la région ventrale d'un ganglion de l'abdomen. 1. Cellules nerveuses dont le cylindre-axe est coupé perpendiculairement à sa direction. 2. Cellules dont le cylindre-axe est coupé tangentiellement. 3. Cellules dépourvues de cylindre-axe intracellulaire.

Planche XV.

Mesembrina meridiana. — Fig. 61. Coupe longitudinale un peu oblique de la masse thoracique. — Fig. 62. Coupe transversale du ganglion mésothoracique. — Fig. 63. Coupe transversale du ganglion métathoracique. — Fig. 64 et 66. Coupes horizontales de la masse thoracique, la première passant à un niveau supérieur à la seconde.

Cicada orni. — Fig. 66. Coupe longitudinale de la masse thoracique. — Fig. 67. Coupe transversale du second ganglion abdominal. — Fig. 68. Coupe transversale du premier ganglion abdominal et des lobes vocaux. — Fig. 69. Coupe horizontale de la masse thoracique.

Rhizotrogus solstitialis. — Fig. 70. Coupe transversale d'une portion du ganglion métathoracique.

DE LA DÉGÉNÉRATION COLLOÏDE
DANS L'INFLAMMATION DE LA MAMELLE

Par le Dr DUCLERT

Professeur à l'École nationale d'agriculture de Montpellier.

(Planche XVI.)

Lors de la sécrétion du colostrum, dans les quelques jours qui précèdent et suivent la parturition, l'épithélium subit une dégénération colloïde typique, que j'ai étudiée dans un travail sur l'*histologie de la sécrétion du lait* [1]. A ce moment de l'évolution de la glande mammaire, les acini ont des dimensions plus fortes qu'à l'état de repos et leur lumière contient un coagulum granuleux et des corpuscules colloïdes de volume très variable. Les cellules épithéliales sont normales ou frappées par la dégénération colloïde. Les sphères colloïdes, fabriquées aux dépens du protoplasme, peuvent le remplacer complètement; elles se colorent comme les matières albuminoïdes, en rouge par la safranine, en jaune par l'acide picrique, en violet par le dahlia. Elles restent indépendantes ou s'agglomèrent dans la cellule, et si la membrane cellulaire vient à se rompre à un moment donné, elles deviennent libres et tombent dans la lumière de l'alvéole, où nous les avons signalées au début de cette courte et très rapide description. Elles se réunissent alors les unes aux autres et forment les corpuscules du colostrum, dont l'origine est restée si obscure pendant de longues années.

J'ai voulu rechercher si les toxines microbiennes étaient capables de produire des troubles de nutrition analogues dans les cellules épithéliales et, à cet effet, j'ai entrepris l'étude expérimentale de l'inflammation de la mamelle.

J'ai choisi, comme sujets d'étude, des femelles de cobaye dont

1. L. Duclert, *Histologie de la sécrétion du lait*. Coulet, Montpellier, 1893.

les mamelles donnaient du lait depuis plusieurs jours. En passant par l'orifice du mamelon, j'ai introduit des staphylocoques dorés dans le sinus galactophore. Afin d'éviter toute érosion de la muqueuse et la pénétration possible des microorganismes par la voie lymphatique, j'ai utilisé un fil de platine très fin, dont une des extrémités avait été préalablement arrondie.

Dans une première série d'expériences, j'ai employé des cultures très virulentes de *St. aureus*. Leur introduction a été rapidement suivie de phénomènes inflammatoires très intenses.

Deux jours après cette opération, la mamelle est, en effet, trois ou quatre fois plus volumineuse qu'à l'état normal. Elle est dure, tendue, chaude, douloureuse à la palpation; elle a une teinte rouge violacé qui s'étend à la périphérie. Le mamelon est érigé et plus coloré que la peau du voisinage. Par la pression, un liquide roussâtre et séreux sort du mamelon.

A l'autopsie, le tissu conjonctif péri et sous-mammaire est hyperémié et œdématié. Le liquide de l'œdème est riche en mucine, car l'addition de quelques gouttes d'acide acétique glacial détermine la formation d'un coagulum abondant. Sur les surfaces de section, le tissu est marbré, bigarré de taches brunes et noirâtres.

Les morceaux prélevés pour faire l'examen histologique sont fixés par les liquides de Roule et de Flemming. Après inclusion faite dans la paraffine, ils sont sectionnés au microtome et colorés par l'hématéine, la safranine en solution dans l'eau anilinée, le dahlia, la vésuvine, les méthodes de Biondi-Heidenhain et de Weigert.

Le tissu conjonctif interlobulaire et péri-mammaire, examiné à un faible grossissement, paraît très œdématié ; ses fibrilles sont écartées les unes des autres et ses cellules laissent bien voir leurs prolongements, grâce au liquide qui les a dissociées.

La disposition lobulaire de la glande est rendue très manifeste par l'œdème du tissu conjonctif.

Certains lobules sont seulement envahis par quelques leucocytes, mais les autres sont profondément modifiés dans leur texture. La partie centrale de ces derniers est atteinte de nécrose de coagulation, et les alvéoles situés à leur périphérie sont remplis par une grande quantité de leucocytes diapédésés.

Le tissu conjonctif périlobulaire et interacineux est aussi envahi par de nombreux globules blancs.

Examinées à un fort grossissement, les coupes montrent des faits beaucoup plus intéressants.

Les lumières des alvéoles de la partie centrale des lobules sont remplies par de gros amas de microorganismes, dont les toxines ont nécrosé les tissus qui les environnent. Les cellules épithéliales ont gardé leur forme et sont restées cylindriques ; leur protoplasme est comme vitrifié et leurs noyaux ne sont plus colorables dans la plus grande généralité des cas. Cependant quelques-uns d'entre eux retiennent encore énergiquement les réactifs colorants; ils sont sphériques, beaucoup plus petits qu'à l'état normal et formés d'une matière homogène dans laquelle il n'est plus possible de distinguer ni nucléoles, ni filaments chromatiques. La durée de l'action des toxines et leur degré variable de dilution rend compte de ces différents aspects des noyaux.

Les membranes propres, le tissu conjonctif interacineux, les vaisseaux et les leucocytes diapédésés ne sont pas non plus épargnés par la nécrose de coagulation.

La liquéfaction des alvéoles nécrosés se produit en certains endroits. Les microorganismes deviennent libres dans le tissu conjonctif environnant; ils peuvent alors être entraînés par la lymphe et porter dans d'autres régions de la mamelle leurs effets funestes.

Deux jours après l'introduction du *St. aureus* dans la mamelle, les foyers de nécrose n'ont encore qu'une faible étendue et sont limités aux alvéoles de la partie centrale des lobules. A la périphérie de ces derniers, les culs-de-sac sont encombrés par des leucocytes uni et multinucléés de la grande variété et par un petit nombre de microorganismes. Les globules blancs les plus rapprochés du foyer de nécrose sont souvent frappés de mort. Les uns n'offrent plus de noyaux colorables, sont sphériques et colorés en jaune par l'acide picrique; les autres présentent encore des vestiges de noyaux.

A une certaine distance de la périphérie de l'abcès, les globules blancs sont presque tous vivants et souvent phagocytaires. Les cellules épithéliales sont séparées les unes des autres par les leucocytes diapédésés et fréquemment détachées de la paroi propre. Elles sont difficiles à reconnaître au milieu de l'amas leucocytaire qui forme un rempart auquel certains auteurs ont voulu faire jouer un rôle important dans la défense de l'organisme.

Des globules sanguins colorés en rouge clair par le liquide de Biondi sont aussi mêlés en grand nombre aux leucocytes.

Certains lobules présentent des lésions moins massives, par suite de l'arrivée plus tardive des microorganismes. Les colonies microbiennes, alors petites, sont toujours situées dans les lumières des alvéoles et sont entourées par des leucocytes. Ces cellules mobiles pénètrent dans les culs-de-sac en traversant la membrane propre et en écartant les cellules épithéliales, entre lesquelles il est aisé de les apercevoir.

La méthode de Biondi-Heidenhain permet de bien étudier la diapédèse des globules rouges. On les rencontre dans le tissu conjonctif, entre les cellules épithéliales et dans les cavités des culs-de-sac, où ils s'accumulent en assez forte proportion.

L'épithélium présente de très intéressantes lésions sur lesquelles nous devons insister tout particulièrement. Les cellules des alvéoles dans lesquels il y a de nombreux microorganismes sont frappées par la nécrose de coagulation dont il a été question plus haut; celles qui sont en présence de petites colonies microbiennes ou qui se trouvent placées à une certaine distance d'un abcès limité par un rempart leucocytaire sont irritées par des toxines suffisamment diluées, qui modifient profondément leur nutrition. Elles ne se multiplient pas, car l'examen de nombreuses coupes ne permet pas de découvrir une seule figure de mitose, mais leur protoplasme subit une dégénération colloïde parfois fort prononcée que nous allons maintenant étudier. Les cellules restées normales sont basses, cylindriques, uninucléées (fig. 1, *a*, *b*), rarement binucléées. Leurs noyaux sont au repos le plus complet; ils sont sphériques, renferment un ou plusieurs nucléoles et des filaments très déliés de chromatine. Leur protoplasme est granuleux et renferme çà et là des gouttelettes graisseuses dont les dimensions sont extrêmement variables.

Les cellules voisines (fig. 1, *c*, *d*) ont sensiblement le même aspect, mais leur protoplasme contient des petites granulations punctiformes, safranophiles, représentant le début de la dégénération colloïde. Dans ces mêmes cellules, il y a des petites sphères isolées ou groupées par deux ou par trois. Ces dernières sont séparées du protoplasme dont elles proviennent par un liseré clair et sont formées par une substance homogène, hyaline, colorable en rouge sombre par la safranine, en violet foncé par le dalhia, en violet

clair par l'hématéine. Ces différentes matières colorantes les distinguent aisément de la substance protoplasmique, qui n'est pas colorée par la safranine et le dahlia et qui l'est peu par l'hématéine.

Le liquide de Biondi colore le protoplasma en bleu clair et teinte ces productions colloïdes, comme les globules sanguins, en rouge orangé.

Certaines cellules sont en grande partie remplies par un globule graisseux, qui refoule le protoplasma et le noyau à la périphérie, et si elles se trouvent dans le voisinage d'un petit abcès, leur protoplasma est frappé par la dégénération colloïde.

Les cellules *a*, *b*, *c*, *d* (fig. 2) le prouvent. Dans la cellule *a*, le protoplasma est remplacé à peu près complètement par des sphères colloïdes, le noyau est refoulé à la périphérie par un gros globule graisseux coloré en noir par l'acide osmique.

Dans les cellules *b*, *c* et *d*, le protoplasma est moins altéré.

En *e* (fig. 2), deux cellules sont confondues et n'ont plus de membrane intercellulaire distincte; chez elles, la dégénération colloïde est aussi manifeste.

Elle est très prononcée en *f* (fig. 2) où les globules colloïdes sont accolés les uns aux autres et occupent toute la cavité cellulaire. La portion centro-acineuse de la membrane est détruite et ne retient plus qu'imparfaitement le contenu intra-cellulaire.

En *g* et *h* (fig. 2), les boules colloïdes quittent les cellules où elles ont pris naissance et tombent dans la cavité du cul-de-sac.

Dans la figure 3, les cellules subissent une transformation colloïde encore plus marquée. Il ne reste plus que des traces infimes de protoplasma et les limites des cellules sont difficiles à distinguer. En *a*, *b*, les corpuscules se compriment réciproquement et prennent un aspect polyédrique; quelques globules gras sont dispersés çà et là dans ces cellules.

Ces corpuscules peuvent encore se fusionner et former une masse unique, plus ou moins mamelonnée.

Les productions colloïdes sont ordinairement plus volumineuses que le protoplasma dont elles dérivent, aussi les cellules qui les renferment sont-elles amplifiées. Leur membrane subit une pression intérieure qui amène sa rupture à un moment donné, et les corpuscules s'échappent alors dans la cavité du cul-de-sac, où ils restent isolés ou forment par leur réunion des petits amas mûriformes.

Peu à peu, ils s'accumulent dans la cavité du cul-de-sac, où ils se pressent les uns contre les autres. Ils finissent par se conglomérer et constituer des masses hyalines, ovoïdes (fig. 6), analogues à celles dont nous avons signalé l'existence dans le colostrum.

Ces gros corpuscules se rendent dans les canaux galactophores où, au deuxième jour de l'inflammation de la mamelle, nous les avons trouvés indépendants les uns des autres.

Le tissu conjonctif intra et périlobulaire est aussi profondément modifié dans sa structure. Ses fibrilles sont dissociées par le liquide de l'œdème et ses cellules, pourvues d'un volumineux noyau, ont un protoplasma hypertrophié et nettement ramifié. Les noyaux sont très riches en nucléine et présentent parfois des figures de division indirecte tout à fait nettes.

Les vaisseaux sont très dilatés et les cellules endothéliales font saillie dans leur lumière.

Les microorganismes n'ont pas encore pénétré dans le tissu conjonctif et leurs toxines, arrivant seulement avec la lymphe, ne sont pas encore assez concentrées pour produire la mort de ses éléments. A ce faible degré de dilution, elles excitent seulement la nutrition des cellules qui s'hypertrophient et prolifèrent.

La dilatation des vaisseaux, la diapédèse des leucocytes et des globules rouges, la phagocytose, la nécrose des tissus, l'hypertrophie des cellules conjonctives et leur prolifération, l'œdème du tissu conjonctif, la dégénération des éléments nobles de la glande, c'est-à-dire des cellules épithétiales, sont les phénomènes inflammatoires qu'il nous a été donné d'observer dans cette mamelle. Les causes qui les déterminent et leur importance ont été étudiées dans un travail antérieur[1] et il nous paraît inutile d'y revenir à nouveau.

Nous devons cependant insister quelque peu sur le rôle passif joué par l'épithélium. S'il se trouve en présence de poisons microbiens concentrés et actifs, il est immédiatement frappé de mort; si les toxines sont plus diluées, il est modifié dans sa structure et subit la dégénération colloïde, sans jamais présenter aucune tendance à la prolifération.

Les cellules épithéliales ne renferment jamais de microorganismes; elles ne sont donc point phagocytaires. Elles sont, il est vrai, haute-

1. Kiener et Duclert, *Sur le mode de formation et de guérison des abcès* (*Arch. de méd. exp. et d'anat. path.*, n° 6, 1893).

ment différenciées physiologiquement, mais elles n'ont aucun rôle à remplir dans la défense de l'organisme.

Ce sont les leucocytes multi et uninucléées de la grande variété qui entourent les microorganismes à leur arrivée dans les acini et qui les incorporent. Il ne nous paraît pas douteux que, dans les glandes et au début du processus inflammatoire, ils soient seuls chargés de la fonction phagocytaire, du moins si les microorganismes arrivent par les canaux excréteurs.

La diapédèse des globules rouges est probablement passive et succède sans doute à celle des leucocytes. Il est difficile d'admettre que les hématies puissent traverser la membrane propre des acini et passer entre les cellules épithéliales, si un chemin ne leur a pas été préalablement frayé par un ou plusieurs leucocytes.

Chez d'autres femelles de cobaye dont les mamelles étaient en activité, nous avons réussi à produire une très légère inflammation, en introduisant, à plusieurs reprises, dans les canaux galactophores, de la culture peu virulente de *St. aureus*.

Les animaux, sacrifiés après l'arrêt de la sécrétion, présentent des mamelles un peu plus volumineuses qu'à l'état normal ; la peau et les mamelons sont seulement légèrement hyperémiés.

A l'autopsie, le tissu glandulaire sectionné est rougeâtre et le tissu conjonctif péri-mammaire n'est pas œdématié.

L'examen histologique ne permet pas de découvrir la moindre trace de nécrose.

La diapédèse est peu active. Il y a, cependant, dans les lumières des alvéoles, des leucocytes ; quelques-uns d'entre eux sont phagocytaires et d'autres peuvent renfermer un globule colloïde (fig. 5).

Il n'y a pas de diapédèse des globules rouges. Les vaisseaux ne sont pas dilatés.

La lésion la plus importante porte sur les cellules épithéliales qui sont presque toutes atteintes par la dégénération colloïde. Les cellules *a* et *b* (fig. 4) occupant le fond d'un alvéole le démontrent. La cellule *a* possède un protoplasme très raréfié et un grand nombre de petits corpuscules colloïdes ; un gros globule graisseux comprime son noyau. La cellule *b* a deux noyaux et un protoplasme très délicat et très nuageux dans lequel se trouvent des boules colloïdes assez volumineuses.

Les mamelles examinées ne fonctionnant plus, les acini sont revenus sur eux-mêmes et présentent des lumières étroites. Quelques

cellules, semblables à celles qui viennent d'être décrites (fig. 4), ont abandonné la paroi propre et sont tombées dans la cavité du cul-de-sac, dont elles forment le contenu avec quelques leucocytes et de nombreux corpuscules colloïdes.

Les canaux galactophores sont étrangement distendus par des masses cylindriformes qui se continuent avec le contenu des cavités des culs-de-sac.

Le liquide de Ripart et Petit permet de bien isoler ces masses et elles apparaissent alors sous la forme d'un gros tronc terminé par des rameaux courts et renflés à leur extrémité. Le gros tronc correspond à la portion qui distend les canaux galactophores et les rameaux aux parties incluses dans les alvéoles.

Dans ce processus inflammatoire peu intense, la dégénération du protoplasme s'est lentement produite. Les premiers corpuscules, après avoir quitté les cellules où ils ont pris naissance, ont aisément pénétré dans les canaux galactophores où ils se sont accumulés. Ils n'ont, du reste, pu en sortir, car la succion n'était plus pratiquée sur le mamelon. Peu à peu, de nouvelles sphères colloïdes sont arrivées et se sont accolées aux premières puis confondues avec elles. Les canaux galactophores ont été progressivement distendus et leur limite d'élasticité ayant été atteinte, les alvéoles se sont remplis à leur tour. Toutes ces masses comprimées dans un espace trop étroit se sont alors conglomérées et ont finalement donné naissance au tronc et aux rameaux dont il a été question plus haut.

Ces productions colloïdes sont presque transparentes et se colorent intensivement par les réactifs des matières albuminoïdes. Elles renferment des leucocytes plus ou moins dégénérés et de nombreuses gouttelettes graisseuses punctiformes, qui proviennent sans doute de la transformation de la substance colloïde elle-même.

Dans cette dernière série d'expériences, la dégénération colloïde a été le phénomène le plus saillant qu'il nous ait été donné d'observer, mais le tissu conjonctif périlobulaire et interacineux était aussi modifié. Il était beaucoup plus abondant qu'à l'état normal et renfermait, en outre de quelques leucocytes multi et uninucléés de la grande variété, de très nombreux lymphocites, dont il ne nous a pas été possible de déterminer la fonction. Nous ne savons s'ils contribuent à former les clasmatocytes de M. Ranvier ou s'ils se transforment en cellules fixes.

Ainsi les toxines du *St. aureus* sont capables de produire une dégénération colloïde analogue à celle que nous avons décrite en étudiant la sécrétion du colostrum. Pour parvenir à ce résultat, elles doivent être peu actives ou très diluées, car si elles sont trop concentrées elles produisent d'emblée la nécrose des tissus.

Les corpuscules colloïdes qui prennent naissance dans la mamelle enflammée ressemblent beaucoup à ceux du colostrum, mais ils s'en distinguent cependant par leur volume, qui est toujours plus important. Cette différence est due à ce que, dans l'inflammation, la dégénération colloïde est plus massive, plus rapide que dans les glandes mammaires des femelles arrivées au terme ultime de la gestation.

Explication de la planche XVI.

Fixation par la liqueur de Flemming ; coloration par la safranine et l'acide picrique.

Fig. 1. — Vérick. Oculaire 3. Immersion 1/16. Quelques cellules épithéliales de la mamelle d'une femelle de cobaye examinées au deuxième jour de l'inflammation provoquée par le *St. aureus* ; — *a*, *b* : deux cellules normales renfermant quelques petits globules graisseux colorés en noir par l'acide osmique ; — *c*, *d* : deux cellules avec des globules graisseux et un petit nombre de corpuscules colloïdes séparés du protoplasme par un liseré claír. La dégénération colloïde commence seulement à se produire dans ces cellules.

Fig. 2. — Vérick. Oculaire 3. Immersion 1/16. Portion d'alvéole de la même mamelle ; — *a*, *b*, *c*, *d* : cellules renfermant un gros globule graisseux refoulant à la périphérie le noyau et le protoplasme. Les cellules *b*, *c* et *d* contiennent encore de petits globules de graisse. Le protoplasma est en grande partie remplacé par des corpuscules colloïdes ; — en *e*, deux cellules ont subi partiellement la dégénération colloïde et ne possèdent plus de membrane intercellulaire ; — en *f*, la portion centro-acineuse de la membrane est détruite et la dégénération colloïde est très marquée ; — en *g* et *h*, les boules colloïdes abandonnent les cellules où elles se sont formées et tombent dans la lumière alvéolaire.

Fig. 3. — Vérick. Oculaire 3. Immersion 1/16. Même mamelle que précédemment ; — les membranes cellulaires n'existent plus guère ; — *a*, *b* : deux cellules dans lesquelles les corpuscules se compriment et prennent un aspect polyédrique ; — les autres cellules ne sont plus distinctes les unes des autres et ont subi une dégénération colloïde très accentuée.

Fig. 4. — Vérick. Oculaire 1. Immersion 1/16. *a* : Cellule d'une mamelle de cobaye légèrement enflammée occupant le fond d'un alvéole. Son protoplasme est très raréfié et renferme un nombre considérable de petits corpuscules colloïdes. Un gros globule gras comprime le noyau ; — *b*, autre cellule de la même mamelle, à protoplasme très raréfié et binucléaire. Les corpuscules colloïdes sont plus gros que précédemment.

Fig. 5. — Vérick. Oculaire 1. Immersion 1/16. Leucocyte multinucléé renfermant un corpuscule colloïde.

Fig. 6. — Gros corpuscule colloïde contenant un grand nombre de gouttelettes graisseuses et rencontré dans un canal galactophore.

STRUCTURE ET DÉVELOPPEMENT DU PANCRÉAS

D'APRÈS LES TRAVAUX RÉCENTS

Par E. LAGUESSE

Docteur ès sciences, professeur agrégé à la Faculté de médecine de Lille.

Introduction. — Au cours de recherches encore inachevées sur la structure du Pancréas, j'ai dû lire ou relire avec attention les travaux des auteurs qui ont étudié cette glande. La plupart de ces travaux sont de petits mémoires, épars un peu partout, souvent difficiles à se procurer. Les conclusions en sont souvent contradictoires. Aussi, sollicité de divers côtés, j'ai pensé que je devais, avant d'exposer des recherches pesonnelles limitées à quelques points, faire profiter de mon enquête tous ceux qui désirent avoir une vue d'ensemble de la constitution du pancréas d'après les travaux récents [1]. Ce ne sera pas un simple exposé, car, chemin faisant, je discuterai dès maintenant certaines questions de détail sur lesquelles on est loin de s'entendre. Cette sorte de mise au point du sujet ne saurait, je crois, être inutile, au moment où les travaux de Lancereaux, de Mering et Minkowski et de leurs successeurs, viennent de mettre en relief l'importance du pancréas, en montrant, à côté de sa sécrétion externe déjà si précieuse, l'existence d'une sécrétion interne non moins importante. Ce sera comme une préface aux recherches histologiques nouvelles qu'exigent les découvertes des physiologistes et des cliniciens [2].

1. Beaucoup d'observations isolées auront sans doute échappé à cette enquête : toutes rectifications seront les bienvenues.

2. Je rappelle en quelques mots les principaux travaux auxquels je fais allusion. En 1877 (*Bull. Acad. de médecine*) et depuis lors en ses leçons cliniques, mon excellent maître M. le professeur Lancereaux établit l'existence d'un diabète maigre ou pancréatique, toujours accompagné de lésions du pancréas. En 1889, à la suite d'expé-

Les mémoires que j'aurai à citer ont presque tous paru dans les vingt-trois dernières années. Avant, l'on s'accordait à considérer le pancréas comme une *glande salivaire abdominale*, et c'est encore sous ce nom (*Bauchspeicheldrüse*) que le désignent les Allemands. Ses fonctions, son aspect extérieur, les dispositions générales de son tissu, tout semblait d'abord le rapprocher de ces organes, plus faciles à étudier. On appliquait donc volontiers à l'un les résultats obtenus par l'étude des autres; la technique d'alors était d'ailleurs insuffisante pour fixer et mettre en relief les différences. Ce furent les découvertes des physiologistes qui donnèrent l'éveil, et obligèrent à y regarder de plus près : Cl. Bernard, 1848 et 1856, en démontrant l'émulsion et la saponification des graisses par le suc pancréatique, Cl. Bernard, Corvisart, en étudiant la digestion des albuminoïdes. A la propriété de transformer l'amidon en sucre, qu'il partageait avec les glandes salivaires, le pancréas ajoutait donc deux propriétés nouvelles qui l'en éloignaient, et en faisaient un organe à part, d'importance prédominante dans la digestion. C'est à la suite de ces découvertes, mais en 1869 seulement, que commence la période fructueuse de recherches sur la structure

riences physiologiques nombreuses, von Mering et Minkowsky formulent cette loi : l'ablation totale du pancréas chez le chien amène un diabète immédiat auquel l'animal ne tarde pas à succomber; la conservation d'un simple fragment de la glande suffit pour l'en préserver. Depuis, Hédon, Gley, Lépine, Lancereaux et Thiroloix, Minkowski, etc., répètent et varient les expériences. On établit ainsi que tout le sucre ajouté à la nourriture d'un animal privé de son pancréas passe dans les urines (Mer. et Mink., Hédon); qu'il existe également des troubles généraux de la nutrition, défaut d'utilisation des aliments azotés, azoturie (les mêmes, Gley); que la ligature des veines pancréatiques amène la glycosurie (Gley). Enfin Minkowski, Hédon, donnent une forme plus saisissante à l'expérience : ils réussissent à greffer sous la peau un fragment du pancréas; l'extirpation de la glande n'amène pas le diabète, l'extirpation de la greffe quelque temps après « par une simple opération extra-péritonéale, excluant complètement les lésions de voisinage (Hédon) », est suivie en quelques heures d'une glycosurie persistante. De tous ces faits, Mering et Minkowski concluent que le pancréas possède une fonction spécifique inconnue, qui consiste à régler les échanges nutritifs et la combustion du sucre; il y a tout lieu de penser que c'est par une *sécrétion interne*, que le pancréas verse dans le sang, jouant ainsi le rôle de glande vasculaire sanguine. On crut un moment connaître le principe actif de cette sécrétion, qui serait un ferment glycolytique spécial (Lépine et Barral), mais il n'a pu être isolé. Au contraire, dans une série d'expériences récentes (*Soc. de Biologie*, 1893-1894), MM. Chauveau et Kaufmann ont montré que « l'hyperglycémie reconnaît toujours pour cause un excès de production glycosique, et non un arrêt ou un ralentissement de la dépense du sucre dans les vaisseaux capillaires »; la sécrétion interne du pancréas n'agirait pas en favorisant la combustion du sucre dans les tissus, mais plutôt en diminuant, en réglant sa production par une action frénatrice directe sur la cellule hépatique, au contact de laquelle elle est immédiatement amenée par la veine-porte. Après ablation du pancréas, il y aurait excès de production de sucre par le foie, d'où diabète.

avec la thèse de Langerhans (**53**)[1], qui signale, sans pouvoir les expliquer suffisamment, les principales particularités caractéristiques de l'organe, zones de la cellule sécrétante, cellules centro-acineuses, îlots, origine des voies d'excrétion, etc. Depuis cette date importante, les mémoires se succèdent, apportant de nouveaux détails et de nouvelles opinions; mais il nous faut arriver jusqu'à Heidenhain (**34**) (1875), pour trouver de nouveau un travail faisant époque, et montrant, jusqu'à un certain point, le mécanisme de la sécrétion dans la cellule pancréatique suivie aux différents stades de la digestion. Kühne et Lea (**44**) complètent cette découverte par leurs très remarquables observations sur le pancréas du lapin vivant. Enfin, depuis lors, un assez grand nombre de notes et de mémoires sont venus compléter ces notions, et apporter bien des faits de détails encore en discussion. Parmi ces faits, mentionnons la découverte du noyau accessoire (Nebenkern) de la cellule pancréatique par Nussbaum (1882), formation assez énigmatique, qui a donné lieu en ces dernières années à des travaux nombreux, — les recherches de Ramon y Cajal et Claudio Sala (1891) sur les terminaisons nerveuses, et dans un autre ordre d'idées, la découverte [Gœtte (1875) et Gœppert (1891)] de bourgeons pancréatiques accessoires au cours du développement, fait qui vient fort heureusement expliquer l'existence des deux canaux pancréatiques et de leurs variétés. Nous reviendrons, chemin faisant, sur ces travaux et sur les autres. Je n'avais pas l'intention d'en faire ici l'historique complet, mais simplement de signaler dès maintenant les principales étapes par où est passée l'étude de la glande. J'aborde de suite la description.

Aspect d'ensemble, enveloppe, lobules. — La disposition arborescente de ses canaux, la distribution des lobules sur ces ramifications, a fait ranger le pancréas dans la catégorie des glandes en grappe composées; c'est, avec la mamelle, la principale de ces glandes par le volume et par l'importance. Nous verrons bientôt qu'il y a quelques réserves à faire, au point de vue de la fine structure, sur cette expression de glande en grappe.

Je rappelle que le pancréas de l'homme est un organe allongé, transversalement couché dans la cavité abdominale. Aplati d'avant en arrière, son *corps* s'effile à l'extrémité gauche, au voisinage de la

1. Les chiffres en caractères gras, suivant un nom d'auteur, renvoient au numéro correspondant de l'Index bibliographique.

rate, en une *queue* souvent pyramidale triangulaire, se renfle au contraire à l'extrémité droite, enchâssée dans le fer à cheval duodénal, en une *tête* qui envoie inférieurement un court prolongement vertical, ce qui a fait comparer quelquefois l'organe à un crochet ou à un marteau (Meckel) [1]. Il est appliqué par le péritoine contre la paroi postérieure de la cavité abdominale, et immobilisé (sauf l'extrémité de la queue), recouvert par conséquent par la séreuse sur sa face antérieure seulement [2]. Le pancréas ne possède donc pas une enveloppe séreuse complète. Il n'a pas davantage une capsule propre, il gît au milieu d'une couche conjonctive plus ou moins abondante, souvent chargée de graisse, et continue avec le tissu conjonctif interlobulaire.

A travers la séreuse et cette couche enveloppante, mieux encore après les avoir enlevées, on aperçoit sa surface, d'un gris rosé ou jaunâtre, légèrement mamelonnée, indice de la lobulation de l'organe. Ici la glande est massive, mais souvent chez les Mammifères, et plus encore dans d'autres classes de vertébrés, les lobules périphériques sont écartés les uns des autres, dissociés, et s'égaillent dans la nappe conjonctive, ou à plat entre les deux feuillets du mésentère. (Rongeurs : lapin, cobaye, rat, etc...; et surtout poissons ganoïdes et téléostéens.)

Ces lobules sont faciles à voir chez le fœtus humain; le tissu glandulaire n'ayant pas encore atteint son complet développement, et la masse conjonctive au milieu de laquelle il étend ses ramifications étant très abondante, transparente, comme gélatineuse. La glande apparaît dans son ensemble comme une grappe très com-

1. Comme j'aurai à y faire allusion, je rappelle également que chez les Carnivores, chien, chat..., le pancréas est nettement formé de deux portions allongées, l'une horizontale, l'autre verticale, réunies en équerre. Chez le lapin, il s'étend en nappe multilobée, en feuille de fougère, entre les deux feuillets du mésentère, disposition plus ou moins marquée chez la plupart des rongeurs. Chez les Oiseaux, il est souvent divisé en plusieurs masses arrondies. Chez les Reptiles, et particulièrement chez les Ophidiens, il est généralement massif, et étroitement soudé à la rate. Chez les Amphibiens, il est plutôt aplati et vient contracter par sa tête des adhérences avec le foie. Chez les poissons, sa forme et ses rapports sont très variables : massif et facile à voir chez les Sélaciens, il a été nié chez les Ganoïdes et les Téléostéens. Macallum (**60**) chez les premiers, Legouis (**56**) chez les seconds, ont montré qu'il existait, volumineux, mais dissocié en longues traînées et massettes intra-mésentériques. Chez les Téléostéens, il pénètre souvent dans le foie, et peut le traverser de part en part en se ramifiant (**48** et **50**).

2. Chez la plupart des Mammifères et des Vertébrés, il est, au contraire, contenu entre les deux feuillets du mésogastre et du mesoduodenum qui y fait suite (chien, lapin, cobaye, grenouille, etc.).

plexe, allongée, dont la tige est représentée par le canal pancréatique, et dont les grains sont les lobules élémentaires. Plus tard, chez l'adulte, il est encore facile de mettre en évidence cette structure, quoique la grappe soit si serrée, que les grains, tassés, pressés les uns contre les autres et déformés par pression réciproque, ne soient plus séparés que par de minces lamelles conjonctives. On sait en effet que le canal pancréatique principal ou de Wirsung, traverse dans toute sa longueur la glande dont il forme à peu près l'axe; sur ce canal, dans toute sa longueur, on voit se brancher des canaux secondaires, à angle droit ou à peu près, qui se ramifient eux-mêmes. Si l'on dissèque la glande préalablement bouillie, injectée ou non, à chacune de ces ramifications reste appendu un lobe, généralement assez volumineux, décomposable lui-même en lobules plus petits. Ces derniers, de forme polyédrique irrégulière, généralement aplatis, mesurent de 2 à 5 mm. dans leur plus grand diamètre [1]. Chacun de ces lobules isolables, séparé des voisins par du tissu conjonctif en minces cloisons, paraît encore, sur les coupes, susceptible de se décomposer en parties plus petites, et finalement, chaque ramification terminale des canaux excréteurs aboutit à une petite masse que l'on peut considérer comme le *lobule primitif* de la glande. Enfin, de place en place entre ces petites masses, nous apercevons des corps réfringents, arrondis, de nature peu connue, signalés par Langerhans sous le nom de groupes ou amas cellulaires.

La constitution anatomique de la glande étant rappelée, nous allons passer en revue successivement chacun de ses éléments constitutifs : 1, les canaux excréteurs; — 2, les utricules sécréteurs, leur forme, leur disposition; — 3, leur structure et celle des éléments anatomiques; — 4, le tissu conjonctif; — 5, les vaisseaux sanguins; — 6, les lymphatiques; — 7, les nerfs, leurs ganglions et leurs terminaisons; — 8, les groupes cellulaires ou îlots de Langerhans. Nous finirons par le développement.

I. — *Canaux excréteurs.*

Le canal de Wirsung a un mode de ramification un peu spécial : il émet successivement, tout le long de son parcours, de nombreuses

1. Dans cet isolement, les canaux excréteurs des lobules, très minces, se rompent facilement, et il est difficile de les conserver avec leur pédicule.

branches à angle droit, de sorte que Henle a pu comparer assez heureusement l'ensemble à un sapin dépouillé de ses feuilles. Saviotti fait remarquer combien ce mode de ramification diffère de celui qui existe dans les glandes salivaires, où les canaux principaux gardent un diamètre sensiblement égal, puis, vers le voisinage de leur terminaison, ont tout à coup une ramification arborescente touffue et irrégulière.

Le canal de Wirsung et les branches de gros calibre nous apparaissent comme des tubes à paroi mince, blanchâtres, s'affaissant facilement [Kölliker (**40**)]. Ils sont formés par une enveloppe conjonctive revêtue intérieurement d'un épithélium. La couche conjonctive est riche en fibres et en vaisseaux [Langerhans (**53**)], elle contient des fibres élastiques [Kölliker (**40**)]. On n'est pas d'accord sur la présence d'éléments musculaires lisses ; la plupart des auteurs ne les admettent pas : il est probable qu'on n'en retrouve que dans le canal de Wirsung des animaux de grande taille [1]. Kölliker a signalé dans l'épaisseur de la paroi conjonctive de petites glandes en grappe, de 130 à 180 μ. de diamètre, bien visibles quand on traite ces canaux par l'acide acétique ; il considéra d'abord ces glandules comme étant de nature pancréatique ; Leydig (**58**), Ellenberger (**18**) sont du même avis. Latschenberger les a vues chez le bœuf, il ne les retrouve pas chez le lapin (**55**). Gibbes (**26**) les montre nombreuses chez le cobaye, où elles forment un cercle complet autour de la première portion du canal de Wirsung. Gibbes (**26**), Stöhr (**94**), Frey (**20**), les considèrent comme des glandes muqueuses, le premier y décrit des cellules caliciformes à reticulum protoplasmique très net.

L'épithélium des canaux est cylindrique simple, ses éléments ont, d'après Kölliker, de 13 et 18 μ. de hauteur sur 4 à 5 de large. Ils n'offrent pas la striation caractéristique constatée par Pflüger dans les glandes salivaires. Saviotti (**86**) croit pourtant l'avoir vue chez le chien. Teraszkiewicz (**98**) la retrouve, mais très peu marquée chez quelques animaux, il ne peut la mettre en évidence chez le lapin.

Dans les canaux de moyen calibre, la paroi conjonctive se réduit

1. Ch. Robin (**81**), Pouchet et Tourneux (**77**) ont signalé des fibres lisses assez abondantes chez certains animaux. Latschenberger (**55**) y retrouve sinon les fibres, du moins les noyaux en bâtonnet caractéristiques. Ellenberger (**18**) voit en général des fibres lisses dans le canal de Wirsung des animaux domestiques.

à une mince enveloppe, l'épithélium s'abaisse, devient pavimenteux simple ; ses cellules tendent à s'allonger dans le sens de l'axe en pavés losangiques. Dans les fins canaux de dernier ordre, la paroi externe se réduit à quelques éléments. L'épithélium s'aplatit encore, ses cellules deviennent fusiformes, presque homogènes, avec un assez gros noyau clair, qui fait saillie dans la cavité quand le canal est vide (Saviotti), en dehors au contraire (Langerhans) quand il est rempli par une matière à injection, et rend ainsi irrégulier le contour interne ou l'externe. Ces derniers canaux, plusieurs fois ramifiés, souvent très fins et très longs, sont les *pièces* ou *canaux intermédiaires* de quelques auteurs (Schaltstücke des Allemands, intercalary ducts de Quain). Leurs dimensions, leur aspect, les ont fait rapprocher des capillaires sanguins, avec lesquels on pourrait les confondre à un examen superficiel. Ils s'abouchent directement avec le col de l'utricule sécréteur, au centre duquel nous verrons plus tard que leur épithélium se prolonge, discontinu, sous le nom de *cellules centro-acineuses*.

II. — *Les utricules sécréteurs, leur forme, leur disposition.*

Chacune des dernières ramifications des canaux excréteurs aboutit à un utricule sécréteur, c'est-à-dire à une cavité formée par une membrane propre revêtue intérieurement de cellules sécrétantes. Ces cavités sont des glandules élémentaires dans la glande, les dernières parties en lesquelles on puisse dissocier le tissu glandulaire proprement dit sans rompre la continuité de l'arbre ramifié qu'il constitue, ce que nous pouvons considérer en un mot comme les *lobules primitifs* [1].

1. Sans entrer dans une discussion détaillée à propos de la définition des glandes, nous expliquerons en quelques mots les expressions dont nous nous servons ici. Nous comprenons, au point de vue morphologique, la glande simple comme la comprenait Malpighi : membranula cava cum emissario, ou encore folliculus membranosus a quo fistulosa lanugo emanat (Opera posthuma), c'est-à-dire, comme un petit sac (membrane propre), circonscrivant une cavité, et continué par un canal excréteur plus ou moins différencié. Nous savons en outre aujourd'hui que l'essentiel dans la glande, c'est la couche de cellules épithéliales qui revêt intérieurement ce sac, en restreignant quelquefois la cavité à une simple fente. Malpighi appelait indifféremment ces petits sacs folliculos, loculos, acinos, et il admettait qu'on peut les rencontrer : rotundos, interdum ovales, non raro oblongos, cæci instar; il les appelle encore en ce cas cæcales sacculos. Il a fort bien décrit et figuré ainsi les saccules ou utricules sécréteurs des glandes sébacées; s'il n'a pu analyser suffisamment les glandes composées, et pris souvent pour les acini des grains constitués par des lobules secondaires entiers, c'est uniquement à cause de l'insuffisance de sa technique. Plus tard, on a changé le sens

Dans le schéma classique de la glande en grappe ou acineuse, chaque acinus représente un grain arrondi, une sphérule creuse appendue à une ramification des canaux excréteurs : cet acinus typique est bien rare dans les glandes (gl. simples de la peau des batraciens, gl. sébacées). Quoiqu'on traite le pancréas de *glande acineuse*, on y retrouve encore moins de tels acini. Johannes Muller le premier, chez les amphibiens, les oiseaux, et les fœtus de mammifères, montra que les éléments terminaux étaient en partie de véritables grains, en partie des utricules allongés, terminés par une extrémité épaissie, pouvant même se ramifier. D'après Latschenberger (**55**), qui les a particulièrement étudiés, les utricules sécréteurs sont souvent très allongés, et divisés dichotomiquement plusieurs fois. Chacune des branches issues de cette division est généralement très courte, et se termine par une extrémité en massue, à peine renflée ; mais elle peut aussi s'allonger, se couder et se recourber plusieurs fois, comme il l'a observé chez le lapin, le bœuf, l'homme. Chez le lapin, l'utricule se diviserait peu, quatre ou cinq fois au plus, davantage chez l'homme, le bœuf, le chien, jusqu'à sept et huit fois chez ce dernier[1]. Le Pancréas est donc

du mot acinus, on a serré de trop près la comparaison avec une grappe de raisin, et l'on a fait de cet acinus un sac toujours sphérique, bacciforme, appendu à un ramuscule excréteur. De nos jours enfin, on appelle souvent de ce nom les extrémités en culs-de-sac des cavités sécrétantes, fussent-elles ovalaires, tubuleuses, ou même, sans chercher plus loin, les figures arrondies que présente la coupe d'une glande considérée, d'après l'arrangement grossier de ses parties, comme une glande en grappe. Pour être plus précis dans les descriptions et éviter toute confusion, nous croyons qu'il faut revenir à l'idée de Malpighi : la glande simple est un petit sac pourvu d'un canal excréteur plus ou moins marqué (avec un épithélium différent); la glande composée est formée par un certain nombre de glandes simples, versant leurs produits dans un canal excréteur commun : le petit sac peut être arrondi, allongé, irrégulier, comme l'admettait Malpighi; on sait de plus maintenant que souvent même, par la suite du développement, il se lobe, se ramifie, se décompose à son tour en cavités secondaires terminées en culs-de-sac, mais toutes tapissées du même épithélium sécréteur, et n'ayant qu'un seul et même émissaire. Parmi les mots qui ont servi à désigner le petit sac glandulaire, il faut, croyons-nous, éviter autant que possible celui d'acinus, employé dans des sens trop différents, et choisir entre ceux de follicule, saccule, utricule... Nous préférerons ici ce dernier, souvent employé déjà, et pouvant s'appliquer au besoin à une cavité de forme quelconque; nous en faisons le synonyme de *lobule primitif*, nous laisserons le nom de *culs-de-sac* aux extrémités des lobes ou ramifications de l'*utricule sécréteur*, toutes les fois qu'il sera inutile de préciser davantage. Flemming a exposé des idées analogues en 1888 dans les Archives de Schultze (p. 287). Pour Ch. Robin (Traité du microscope), l'acinus représente toujours une réunion de plusieurs culs-de-sacs sécréteurs, s'ouvrant dans l'extrémité terminale d'un même conduit.

1. Il y aurait donc, chez le lapin, proportionnellement plus de canaux excréteurs pour une même masse de tissu sécréteur.

pour Latschenberger une « glande utriculaire ramifiée »[1], où les rameaux des utricules sont si bien repliés, entremêlés, pressés les uns contre les autres, qu'il reste à peine de place entre eux pour les vaisseaux et un peu de tissu conjonctif[2]. Nous croyons qu'on peut y trouver, selon les espèces, soit de véritables tubes ramifiés (téléostéens), soit des utricules allongés, ramifiés ou simplement lobés, soit enfin de simples utricules arrondis. C'est en raison de cette structure, de la présence simultanée dans une coupe de *culs-de-sac* de forme diverse, les uns allongés, les autres

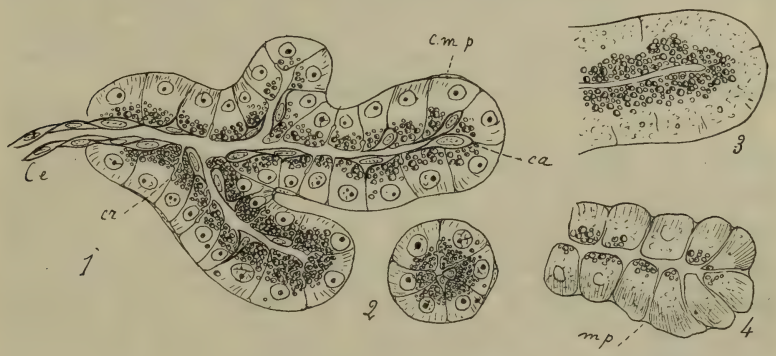

Fig. I. — 1. Essai de schéma d'un utricule sécréteur (lapin). — *Ce*, canalicule excréteur pénétrant dans l'utricule ramifié et formé par la réunion de plusieurs culs-de-sac. — *ca*, cellules centro-acineuses; — *cmp*, cellules de la membrane propre. — *cr*, canalicules radiés de Langerhans. — 2, id., coupe de l'un des culs-de-sac en travers. — 3, un cul-de-sac à l'état lisse d'après Kühne et Lea. — 4, un cul-de-sac à l'état dentelé d'après les mêmes auteurs.

plus ou moins vésiculeux, que quelques auteurs considèrent le pancréas comme un passage entre la forme acineuse et la forme tubuleuse, et le rangent dans un troisième groupe de *glandes tubulo-acineuses* (Kölliker) ou *acino-tubuleuses* (Quain, **78**)[3].

1. Das Pankreas ist also, seinem Typus nach, eine *verzweigte schlauchförmige Drüse*, deren Elemente durch Krümmungen und Verschiebungen so gegen einander gedrängt sind, dass der Raum durch sie bis auf einem für das umspinnende Bindegewebe und die Gefässe übrig bleibenden Rest vollständig erfüllt wird.

2. Klein (*Éléments d'histologie*) figure un utricule du chien, ramifié comme l'entend Latschenberger, et d'où part un canal excréteur.

3. Kölliker (*Histologie*, dernière édition, 1889) distingue de vraies glandes acineuses à acini arrondis, et des glandes tubulo-acineuses à culs-de-sac terminaux les uns tubuleux, les autres vésiculeux (mit blasen-und röhrenförmigen Enden), et il entend assez nettement par là des glandes possédant à la fois des acini et des tubuli, puisqu'il y range le rein, dont le glomérule serait un acinus. Nous ne discuterons pas ici ces classifications, elles nous paraissent d'ailleurs de peu d'intérêt, la forme des utricules pouvant varier d'une espèce à l'autre, et nous croyons qu'on finira par y renoncer, ou tout au moins par cesser d'en faire la base des classifications.

III. — *Structure des utricules sécréteurs.*

Chaque utricule sécréteur, chacun de ses culs-de-sac terminaux quand il est ramifié, est constitué par une membrane propre enveloppante, tapissée intérieurement d'une assise de cellules sécrétantes assez élevées, entourant de toutes parts une étroite cavité irrégulièrement cylindrique. Mais, en outre, nous trouvons ici, revêtant cette cavité d'une couche discontinue, une deuxième assise de cellules fusiformes, aplaties, dites *centro-acineuses*, éléments particuliers au pancréas, et dont le rôle est très discuté. Étudions d'abord séparément ces différents éléments.

a. Membrane propre. — On sait que les culs-de-sac de la plupart des glandes sont enveloppés par une mince membrane vitrée, anhiste, homogène, dite membrane propre, suite de la membrane basale des épithéliums de revêtement. Presque tous les auteurs admettent l'existence de cette membrane dans le pancréas [1], quoiqu'elle soit parfois très mince et difficile à voir. D'après Saviotti (**86**), elle est particulièrement épaisse et nette chez le rat, moins chez le chien, moins encore chez le lapin [2].

On peut la mettre en évidence chez divers animaux [Latschenberger (**55**), Pflüger (**70**), Saviotti (**86**)], par la macération dans certains liquides (sérum iodé ambré, eau salée, liquide de Müller) qui détruisent ou permettent d'écarter les cellules sécrétantes. Kühne et Lea (**44**) ont montré sa présence sur le lapin vivant [3].

Quant à sa constitution, nous retrouvons ici les mêmes divergences d'opinion que pour toutes les membranes propres glandulaires en général. On sait que, pour les uns, ce sont des membranes complètement anhistes, que, pour les autres, elles sont décomposables en éléments cellulaires, ou revêtues de cellules plates, soit

1. Giannuzzi nie son existence (**25**), Ellenberger (**18**) ne l'admet pas davantage.

2. Latschenberger la met en évidence chez le Triton en traitant par l'eau salée à 1 0/0, Pflüger chez le Lapin après trois jonrs de macération dans le sérum iodé ambré. Dans ces deux cas, les cellules sécrétantes sont plus ou moins complètement détruites, la propria reste intacte. On l'a observée encore après macération dans le Müller et par dissociation de la glande fraiche.

3. Pour eux, comme nous le verrons plus tard, les culs-de-sac sont tantôt arrondis, gonflés et lisses, tantôt revenus sur eux-mêmes, dentelés. Dans ce dernier cas, la propria suit incomplètement les cellules dans leur retrait, et on peut de place en place l'apercevoir nettement.

sur leur face interne, soit sur leur face externe (Boll, Henle); pour d'autres enfin, ces différentes structures peuvent se rencontrer dans des glandes différentes. C'est Boll (**7**, **8**) surtout, qui a insisté sur la présence de ces cellules plates, anastomosées en corbeille autour des culs-de-sac (Korbzellen), et envoyant même des prolongements intra-alvéolaires; mais pour lui d'abord (1868) et pour Kölliker, ces cellules représentent à elles seules une propria ajourée incomplète; plus tard (1869), il se convainc de la présence d'une véritable membrane propre, anhiste, sur laquelle reposent extérieurement ces cellules; plus tard enfin (1871), il admet qu'elles se confondent avec elle de telle façon que leurs prolongements forment les nervures de la membrane. On les considère généralement comme conjonctives.

En ce qui concerne le pancréas, nous retrouvons ces divergences d'opinion. Beaucoup d'auteurs y admettent sans insister une propria anhiste [1]. Boll y constate la présence d'un réseau de cellules anastomosées, mais non régulièrement organisées en corbeille. Saviotti y décèle simplement des noyaux. Latschenberger voit autour de chaque cul-de-sac en massue, chez le lapin, une membrane vitrée avec un ou deux noyaux; les cellules seraient comprises dans son épaisseur même, comme l'admet Boll en 1871 pour les glandes salivaires. Les membranes de culs-de-sac voisins pourraient se confondre, et la même cellule située dans leur épaisseur, par exemple au point de contact de trois culs-de-sac, pourrait prendre part à la formation de l'enveloppe de tous trois en s'étoilant dans trois plans.

Pour Podwyssotski (**75**) enfin, la propria n'est pas une membrane anhiste, mais consiste en un réseau de fibrilles conjonctives entrecroisées, extrêmement fines, en continuité avec celles du tissu conjonctif lâche interalvéolaire. Elle ne contient ni cellules, ni noyaux, et n'envoie point de prolongements dans l'intérieur de l'alvéole, mais sa surface interne est tapissée par une couche incomplète de cellules anastomosées, cellules en coin (Keilzellen), s'avançant ou envoyant des prolongements aplatis entre les cellules sécrétantes, et s'unissant aux centro-acineuses. Boll pour les glandes en général (**7**) [2], et von Ebner en particulier pour le pancréas,

1. Pflüger même s'élève vivement contre la prétention de quelques-uns d'y voir des cellules ou des noyaux. Il faut ajouter que c'est dans l'arrière-pensée de présenter les cellules centro-acineuses, et les cellules de Boll comme des éléments nerveux multipolaires.

2. Mais Boll (**7**) reconnaît que si, par macération dans le sérum iodé, on obtient

avaient déjà admis l'existence de prolongements intra-alvéolaires, issus de la membrane propre, ou plutôt de ses cellules en corbeille; pour le dernier, ils s'anastomosent avec ceux des centro-acineuses.

L'existence d'une membrane propre dans le pancréas n'est donc pas douteuse, mais sa structure demande à être encore étudiée. Nous reviendrons plus loin sur les rapports présumés de cette membrane avec les cellules centro-acineuses.

b. L'élément sécréteur au repos. — La *cellule pancréatique* a été déjà très étudiée. C'est un élément irrégulièrement polyédrique, mais se rapprochant assez généralement par sa forme de la pyramide ou du tronc de pyramide; la base est appuyée contre la membrane propre, le sommet regarde le centre du cul-de-sac. Il est facile d'isoler ces cellules, par exemple après une macération de vingt-quatre à quarante-huit heures dans le liquide de Muller, ou par dissociation immédiate de très petits fragments glandulaires après un court séjour dans l'acide osmique, et de préférence dans l'acide osmique concentré [1]. On peut constater alors que leur forme s'écarte souvent de la régularité typique, qu'elles sont généralement limitées par des surfaces courbes saillantes ou rentrantes, quelquefois pourvues de prolongements, etc. La cellule pancréatique observée vivante est nue, claire, transparente, peu réfringente, d'aspect très finement granuleux ou presque homogène. Elle est remarquable par sa délicatesse et son extrême vulnérabilité; ceci est surtout marqué chez les vertébrés inférieurs (Amphibiens, Poissons), où, dans l'eau, elle gonfle instantanément et se résout en fins granules; dans le sérum elle ne résiste guère davantage. Elle est difficile à bien fixer, et seuls l'acide osmique ou le sublimé (solution aqueuse concentrée) le font d'une façon à peu près certaine. Les dimensions varient avec l'espèce.

Outre un gros noyau vésiculeux, nucléolé, sur lequel nous reviendrons dans un instant, ce qui frappe tout d'abord, c'est la présence d'un amas caractéristique de grains très réfringents au sommet de l'élément. Les histologistes qui rangeaient simplement, il y a vingt ans et plus, le pancréas à la suite des glandes salivaires,

des corbeilles périalvéolaires de toute netteté, le réseau intra-alvéolaire par contre a disparu. Pour v. Ebner (**17**), la propria est peut-être de nature épithéliale, car elle se continuerait avec les cellules des canaux excréteurs au col de l'utricule.

1. Suivant la méthode préconisée pour les éléments du sang par mon regretté maître, le professeur Pouchet. Je l'emploie dans ce cas en solution au dixième.

tels que Kölliker dans ses premières éditions, Henle, Frey, etc., avaient été pourtant frappés de ce fait, que les cellules semblaient plus ou moins complètement remplies d'une foule de granulations graisseuses, leur donnant par place un aspect foncé et réfringent particulier, graisse qui en gênait singulièrement l'étude. Cl. Bernard en 1856, dans son Mémoire sur le pancréas (**5**), donne (Pl. I, fig. 6) la reproduction de quelques fragments pris sur les bords de la glande chez le lapin, où elle s'étend en nappe mince, « en feuille de fougère », entre les deux lames du mésentère. On y voit déjà assez nettement la lumière arborescente des utricules sécréteurs entourée d'une sorte de traînée granuleuse foncée (*granules de Cl. Bernard :* Kühne), qui la suit dans ses ramifications [1]. Langerhans (**53**), étudiant des fragments frais de pancréas du même animal, retrouve (1869) cet arbre granuleux (Körnchenbaum), très facile à voir du reste; il se convainc que les granules appartiennent aux cellules sécrétantes, et qu'ils sont réunis, dans chacune, en un amas plus ou moins considérable au sommet de l'élément [2]. Le premier, il distingua dans la cellule trois *zones*, une *centrale* (relativement au cul-de-sac), caractérisée par l'amas de granules qui la remplit souvent, une *moyenne*, où repose le noyau, une *périphérique*, à la base de la cellule, zone généralement moins haute, et à peu près homogène [3]. Il retrouva cet aspect chez des vertébrés très divers [4], et montra qu'il était particulier à la cellule pancréatique et caractéristique de cet élément. Cette donnée a une grande importance, car, les amas granuleux, ou l'arbre creux qu'ils for-

1. Mais cette disposition n'est pas soulignée par l'auteur; il s'attache au contraire à montrer « qu'en s'appuyant uniquement sur les apparences de forme histologique, il serait à peu près impossible de distinguer le pancréas d'avec les glandes salivaires, de Brunner, etc. »; et il donne à l'appui le dessin de cellules, à peu près identiques, de ces diverses glandes. Pourtant Kühne (**44**), qui fut élève de Cl. Bernard, dit expressément que le grand physiologiste croyait déjà à un rapport constant entre l'existence de ces grains et l'état fonctionnel de la glande, aussi les appelle-t-il granules de Cl. Bernard (Bernard'schen Körnchen).

2. D'après les observateurs précédents, les granules, considérés comme graisseux, étaient au contraire dispersés dans toute la cellule. Après les fixations incomplètes, le groupe formé par les granules se désagrège en effet, et ils se répandent plus ou moins loin dans l'élément, ce qui explique cette erreur.

3. Man kann somit an den Sekretionszellen des Pankreas drei Zonen unterscheiden : die acino-centrale zone des Körnchenhaufens, die Zone des Kernes, und endlich die periphere Zone, welche in den meisten Fällen, am frischen Präparat vollkommen homogen und durchscheinend ist... Der feinere Bau der pankreatischen Zellen ist alsoein ganz characteristischer; er zeigt wesentliche Abweichungen von der Structur andrer secretorischer Elemente...

4. Grenouille, triton, pigeon, poulet, chien, chat, cobaye, lapin, homme.

ment par leur réunion autour de la lumière des utricules, étant facile à observer sur la glande fraîche ou après une fixation appropriée, on peut, même à de faibles grossissements, reconnaître ou soupçonner un fragment de tissu pancréatique, lorsque, par exemple, l'organe s'étend en nappes, mêlé à des traînées adipeuses (lapin, rongeurs) ou même se dissocie et affecte l'état diffus comme chez les poissons osseux.

La zone moyenne de la cellule n'étant caractérisée que par la présence du noyau, et les granules l'envahissant souvent, nous

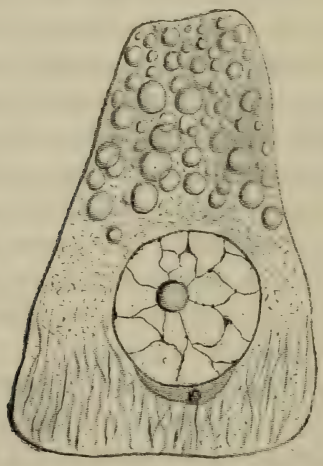

Fig. II. — Cellule pancréatique d'Amphibien. En haut, la zone interne remplie de grains de zymogène, en bas la zone externe striée. Entre les deux le noyau, avec un gros nucléole central (plasmosome) et un reticulum portant des massettes de nucléine (caryosomes). Au noyau est accolé un noyau accessoire semi-lunaire. (Demi-schématique.)

n'admettrons plus avec Heidenhain (**34**), que les 2 zones, devenues classiques, dont ce noyau marque à peu près la limite : *une zone interne ou centrale* (dite encore apicale, sombre, grenue), *une zone externe ou périphérique* (dite encore basale, claire, homogène, striée). Sur le frais, la zone interne est sombre, réfringente, grenue, l'externe claire et presque homogène; pourtant on y distingue déjà quelquefois une légère striation dans le sens de la hauteur [1]. Après fixation par l'alcool et coloration par le carmin, la zone externe est seule colorée; elle a, d'une façon générale, une grande affinité pour les colorants. Après fixation par l'acide osmique, la striation

1. C'est Pflüger qui a le premier constaté cette striation (**70**) (1869); Kühne et Lea (**44**) l'ont observée sur la cellule vivante et en place chez le lapin, elle ne peut donc être attribuée à l'action des réactifs.

y apparaît plus nettement. Les stries sont des lignes variqueuses, montant de la base de la cellule, et se résolvant en des rangées de fins granules qui se perdent dans la zone grenue [Heidenhain, chez le lapin, le chien (**34**)]. On réussit même à les isoler par la macération [1]. Elles ne sont que peu ou point marquées chez beaucoup de vertébrés [2].

Dans l'eau, la zone externe gonfle rapidement, comme nous l'avons vu pour l'ensemble de la cellule, devient finement granuleuse; ces granules s'animent de vifs mouvements browniens, auxquels participent les grains de la zone apicale devenus plus pâles. Puis l'élément difflue et se dissout, le noyau gonflé et les gros grains sont mis en liberté. La dissolution est plus rapide et totale dans les alcalins même très étendus (potasse ou soude à 1 p. 1 000). L'acide acétique étendu fait apparaître d'emblée un précipité granuleux très fin et très abondant, et les grains internes perdant en même temps toute réfringence, la limite des deux zones devient de moins en moins nette : le noyau au contraire se dessine plus vivement, la cellule est fixée et ne difflue pas [3].

Langerhans ayant constaté que les gros granules ou grains de la zone centrale prenaient, comme les granules graisseux, une coloration foncée par l'acide osmique, les avait encore considérés comme des gouttelettes de graisse. Heidenhain (**34**) a montré le premier, bientôt suivi par Nussbaum (**66**), que ces grains ne sont autre chose que le matériel destiné à la formation des ferments, et on les désigne généralement d'après lui, depuis cette époque, sous le nom de *grains de zymogène* (ζυμη, ferment, γενναω, j'engendre). Il est facile de se convaincre, d'après leurs réactions, que ce n'est point de la graisse [4]. Car, s'ils apparaissent comme de petites perles brillantes, légèrement jaunâtres, et à peu de chose près aussi

1. Heidenhain fait macérer deux à trois jours dans le chromate neutre d'ammoniaque à 50 0/0, les stries deviennent alors très visibles. Par une plus longue macération, la zone homogène se dissout, les granules forment un amas d'où part un faisceau de filaments, ou bien l'on retrouve ces filaments complètement isolés. L'auteur croit qu'il s'agit là de fins canaux juxtaposés.

2. Chez le brochet, d'après C. Eberth, la zone basale est complètement homogène, et n'offre point de striation; chez les poissons osseux que j'ai étudiés, cette striation est absente ou très peu marquée.

3. Tout ceci d'après Heidenhain (**33**), complété par des observations personnelles (**50**).

4. On peut trouver pourtant en outre, en différents points de la cellule, quelques véritables granules graisseux, insolubles dans l'eau, et colorables en noir par l'acide osmique.

réfringentes que les granules de graisse, ils sont, à l'inverse de ceux-ci, complètement solubles dans l'eau [1], et instantanément dissous dans l'acide acétique étendu ou dans les alcalins dilués. Par l'acide osmique ils prennent une coloration foncée, de teinte sépia ou brune, mais non d'un noir absolu comme la graisse. Fixés par l'acide osmique, le sublimé, ils se colorent très vivement par les couleurs d'aniline, particulièrement par l'éosine et la safranine, l'orangé, etc. ; ils ne prennent au contraire ni l'hématoxyline, ni le carmin, d'où la possibilité de faire trancher les deux zones de la cellule l'une sur l'autre par une double coloration. Leurs dimensions sont très variables, dans la même cellule, et surtout dans les espèces animales différentes. Ils atteignent leur maximum de grosseur chez les vertébrés inférieurs, amphibiens et surtout poissons, où ils peuvent atteindre 3 μ et plus [2]. En général, ils ne descendent guère au-dessous de 1/4 μ à 1 μ chez les mammifères, et sont de ce fait, et par leur réfringence, faciles à distinguer des menus granules du corps cellulaire. Ils forment un amas serré, ne laissant entre eux que de petites lamelles de protoplasma : la zone interne a, de ce fait, une constitution aréolaire. L'amas est irrégulier et plus ou moins étendu; si les granules sont en petit nombre, ils occupent seulement le sommet de l'élément; s'ils sont plus abondants, ils remplissent toute la zone interne, et se glissent au delà sur les côtés du noyau.

Le *noyau*, volumineux, est une vésicule arrondie, très courte, ellipsoïde, ou sphère presque parfaite [3]. Il contient, dans la règle, un gros nucléole, très réfringent, arrondi aussi, qui contribue à donner à la cellule son aspect caractéristique. Depuis quelque temps, ce noyau a été étudié de plus près. Ogata (**67**) (1883) y a distingué une membrane nucléaire, un très fin réseau granuleux qui en cloisonne la cavité remplie de suc nucléaire, et des corpuscules ou nucléoles de deux sortes; les uns sont petits, généralement anguleux, colorables en violet par la double coloration hématoxyline-éosine, il les nomme caryosomes; les autres, ou plutôt l'autre, car il y en a généralement un seul (rarement 2 ou 3), est beaucoup

1. Mis en liberté lorsque la cellule a diffluë dans l'eau, ils tournoient un certain temps, pâlissent de plus en plus, et disparaissent soudain comme s'ils éclataient, se dissolvant sans laisser de traces (**50**).

2. C. Eberth y signale des grains énormes (**16**), particulièrement chez le brochet; chez la truite (**50**), j'en ai vu de 1/2, 1, 2 et 3 μ.

3. Il est quelquefois double : Ch. Robin (**81**).

plus volumineux, généralement arrondi, colorable en rouge (éosinophile), il l'appelle plasmosome [1]. Sous ces termes nouveaux, on reconnaît facilement, en réalité, les différents éléments caractéristiques du noyau cellulaire typique tel qu'on le connaît aujourd'hui. Le plasmosome est le nucléole vrai, signalé plus haut, formé de *paranucléine* (ou pyrénine de Schwartz). Le réseau granuleux est le réticulum habituel de *linine;* il est ici extrêmement lâche, délicat, et difficile à voir, souvent formé de travées rayonnant autour du nucléole central; ses granules sont les *grains de nucléine* (microsomes chromatiques), et les caryosomes des massettes plus grosses de même substance, comme le montrent leurs réactions [2], massettes formées par l'accumulation de la nucléine dans les points nodaux du réseau [3], ou contre la membrane nucléaire (pseudo-nucléoles, Netzknoten de Flemming, Nucleinkörper d'Hertwig).

c. L'élément sécréteur en activité. — Nous n'avons parlé jusqu'ici que de la cellule pancréatique au repos; suivons-la maintenant dans les différentes phases de son activité. Grâce aux recherches de ces dernières années, et particulièrement aux faits mis en

1. Ogata obtient ces images chez les amphibiens, en fixant par la solution aqueuse concentrée de sublimé, ou le mélange de sublimé et d'acide osmique. Il emploie ensuite la double coloration à l'hématoxyline et à l'éosine, en solutions très faibles, agissant successivement, et à plusieurs reprises s'il est besoin; précaution nécessaire pour que les couleurs n'empiètent pas l'une sur l'autre, car par l'hématoxyline seule on arrive à colorer le plasmosome aussi vivement que les caryosomes. Melissinos et Nicolaidès (**62**) ont décrit les mêmes corps dans le pancréas des Mammifères. Steinhaus les désigne sous le nom de nucléoles hématoxylinophiles, et nucléoles safranophiles ou éosinophiles. — Nussbaum (**66**) (1882) fixant de préférence par l'acide osmique seul, qui fait mal ressortir le réseau, n'avait admis la présence de ce réseau dans le noyau pancréatique qu'aux stades de préparation à la caryocinèse où il est en effet incomparablement mieux marqué. Il avait signalé les aspects uninucléolé ou plurinucléolé des noyaux, sans distinguer entre ces nucléoles.

2. Réseau et caryosomes, invisibles sur la cellule vivante, sur la cellule pancréatique de la grenouille par exemple, observée dans l'humeur aqueuse, apparaissent par l'addition d'acide acétique au 1/100; l'eau salée à 20 p. 100 les gonfle, et les dissout en une gelée homogène qui remplit la cavité nucléaire. Le nucléole vrai, au contraire, a les réactions de la pyrénine; visible sur le vivant, il pâlit et gonfle légèrement dans l'acide acétique, résiste à la solution salée et aux alcalins en général, est mis en relief par eux. Par le mélange d'Ehrlich-Biondi très étendu (vert de méthyle, fuchsine acide, orangé), il se colore en rouge orangé, tandis que réseau et massettes de nucléine se teignent en vert (**50**). Aux approches de la caryocinèse, le noyau augmente de volume, les travées du réseau deviennent plus nombreuses, plus épaisses et plus serrées, le nucléole y disparaît comme s'il s'y fondait; après la cinèse, phénomènes inverses.

3. Pour Ogata, les caryosomes sont sans rapport avec le réseau (**67**). Comme Eberth et K. Muller (**16**), je les ai trouvés en général aux points nodaux de ce réseau. Pour les mêmes auteurs, les caryosomes peuvent manquer, chez le brochet par exemple, et le réseau être réduit à quelques travées rayonnant autour du nucléole. J'ai souvent trouvé le même aspect chez la truite (**50**).

lumière par Heidenhain, c'est un des éléments glandulaires dont le mode de sécrétion est le mieux connu aujourd'hui. Nous n'avons qu'à résumer brièvement ici ces données, devenues classiques.

Heidenhain (**33** et **34**) fait prendre à des chiens, tenus à jeun depuis quelque temps, un repas de viande à discrétion, les sacrifie successivement aux différentes phases de cette dernière digestion, et fixe (alcool) des fragments du pancréas qu'il colore à l'hématoxyline ou au carmin. Après une telle bombance, l'estomac n'est complètement vidé qu'au bout de seize à vingt heures. Relativevement à l'état fonctionnel du pancréas, Heidenhain divise ce temps en deux périodes, de six à dix heures chacune [1].

Dans la première période, la zone interne ou granuleuse de la cellule décroît, et s'amoindrit jnsqu'à disparaître dans quelques éléments; dans la deuxième au contraire, elle se reforme aux dépens de l'externe, et tend même à empiéter sur elle, à s'étendre à presque toute la cellule. Dans la première, cellule et culs-de-sac reviennent sur eux-mêmes, diminuent de volume, les noyaux s'arrondissent; dans la seconde, cellules et culs-de-sac gonflent, augmentent de volume; les noyaux sont souvent comprimés par les grains, aplatis ou anguleux [2]. En un mot, la cellule transforme d'abord ses grains de zymogène (réserve accumulée dans la zone interne pendant la période de repos) en sécrétion définitive, qui s'écoule dans la lumière centrale, et l'élément diminue d'autant (travail de destruction). Mais la substance homogène (zone externe) recommence bientôt à s'accroître aux dépens des matériaux nutritifs (travail de réparation), et, dans la seconde phase, régénérée, gonflée par l'addition d'un plasma nouveau, elle reforme des grains de proferment qui s'ajoutent, à la limite des deux zones, au reste de l'amas interne ou reconstituent cet amas s'il a été complètement utilisé.

(*A suivre*).

1. La dernière correspond à la diminution, puis à l'arrêt de la sécrétion; l'estomac est presque vide.

2. L'aspect d'ensemble des culs-de-sac sur la coupe est particulièrement frappant. A la fin de la première phase, ils sont petits et comme flétris, le cercle granuleux incolore formé autour de la lumière centrale par le zymogène est réduit à un mince anneau, le cercle coloré par le carmin est fort large, et dépasse en dedans les noyaux. A la fin de la deuxième, les rapports sont inverses : les culs-de-sac sont élargis, gonflés, le cercle incolore large, le cercle coloré très réduit. Voir les figures d'Heidenhain (**34**) et dans Hermann's Handbuch (**33**).

Le propriétaire-gérant : Félix Alcan.

Coulommiers. — Imp. Paul BRODARD.

JAN 21 1895

DU ROLE DES ARRÊTS DE DÉVELOPPEMENT DE L'AMNIOS ET DES BRIDES AMNIOTIQUES

DANS LA

PRODUCTION DES MONSTRUOSITÉS

A PROPOS D'UN MONSTRE CÉLOSOMIEN DU GENRE PLEUROSOME (I. G. St-H.)

PAR

Ch. DEBIERRE et **O. LAMBRET**

Professeur d'anatomie à la Faculté de médecine de Lille.

Aide d'anatomie à la Faculté de médecine de Lille.

Travail du Laboratoire d'anatomie de la Faculté de médecine de Lille (Prof. Debierre).

On sait quelle est l'importance de l'intégrité des membranes, surtout de l'amnios, au point de vue de la bonne conformation et de l'évolution normale de l'embryon. Les observations ne manquent pas de malformations et de monstruosités liées à l'existence de brides amniotiques. Nous avons pu, ces derniers temps, disséquer un monstre *célosome* du genre *pleurosome*, chez qui la cause occasionnelle peut être attribuée à des phénomènes de ce genre.

Des célosomiens ont été observés et décrits par différents observateurs. C'est ainsi que Isidore Geoffroy Saint-Hilaire représente un célosome dans son Atlas des monstruosités (*Hist. des Anomalies de l'organisation chez l'homme et chez les animaux*, Paris, 1832, pl. VI, fig. 2); dans l'Atlas de Friedrich Ahlfed (*Atlas zu die Missbildungen des Menschen*, Leipzig, 1882, Tafel XXX, fig. 9), on en peut voir un autre spécimen. Si donc nous publions la description d'un nouveau célosomien — qui diffère par certains côté d'ailleurs des célosomiens d'I. Geoffroy Saint-Hilaire et Ahlfed — c'est moins pour ajouter une nouvelle relation d'un monstre

à celle de nos devanciers, que pour rechercher la « mécanique » de la production de ces anomalies de développement.

Dans notre cas il s'agit d'un enfant venu à terme; à noter qu'il résulte d'une grossesse gémellaire et que son frère jumeau bien conformé est encore actuellement en parfaite santé. Il a vécu et respiré environ deux heures. Sa taille et son poids sont normaux. Il présentait dans la région thoracique droite, vers la partie supérieure et à la place du bras, un orifice de la paroi, par où faisaient hernie des viscères que nous étudierons tout à l'heure en détail. De plus, au-dessus d'un tronc singulièrement contourné sur lui-même, était une tête déformée, bouleversée d'une façon étrange, en même temps que coiffée par un énorme capuchon placentaire qui lui adhérait intimement sur la ligne médiane, et qui d'autre part était réuni au foie hernié par un cordon ombilical très bref (13 centimètres) tendu comme une corde au devant de la face.

L'ouverture anormale de la paroi thoracique, d'une longueur de 5 centimètres environ, se présente sous la forme d'une fente assez étroite. Les bords de cette fente sont doublés et tapissés par une sorte de collerette nacrée d'origine amniotique qui se continue par sa partie supérieure avec la gaine très large et très plissée que l'amnios fournit au cordon ombilical. Elle est dirigée obliquement de bas en haut et de gauche à droite et se termine en haut dans la région où aurait dû être l'épaule si elle n'avait avorté tout entière. La largeur maxima vers la partie moyenne était d'un centimètre à peine. Par cette fente sortaient le foie, la rate, l'estomac, la moitié du rein droit, l'intestin grêle en entier, et le gros intestin jusqu'à 3 centimètres environ de l'S iliaque. Tous ces organes étaient réunis en un paquet, et adhéraient entre eux par une membrane très fine et transparente reliée en deux endroits à la gaine flottante du cordon.

Le foie était le plus élevé et le plus rapproché de la tête, sa forme était plutôt quadrilatère avec ce qui aurait pu être la face inférieure tournée en haut et en dehors. Il y avait une vésicule biliaire de volume normal. La face supérieure de l'organe était intimement accolée à la face sans y adhérer cependant, et la surface d'accolement était pleine de part et d'autre. Nous avons, pour photographier le sujet et pour montrer, dans le fond du profond sillon de séparation, une oreille déformée et aplatie par le contact, dû interposer une épingle entre le foie et la face. De plus,

on voit sur le bord, qui est tourné en bas et en avant, une échancrure qui ne correspond à aucun vaisseau et qui, d'autre part, n'est pas en rapport avec la bride amniotique; il en résulte que le foie est à ce niveau divisé en deux lobes, et nous ne sommes pas éloignés de faire de cet état une persistance de l'état bilobé que cet organe présente tout à fait à son origine.

La rate, qui est située en dessous du foie et à sa partie inférieure, est allongée et fusiforme et contenue dans un dédoublement du péritoine qui va former le mésocôlon transverse.

L'intestin grêle ne présente rien de particulier quant à sa conformation extérieure, il est situé à la partie la plus externe du paquet des viscères, et est muni d'un mésentère renfermant des vaisseaux et des nerfs. L'abouchement se fait dans un cæcum de grandeur normale qui se continue avec un appendice également normal muni d'un léger méso. Le côlon transverse contient la rate dans un dédoublement de son méso, qui, d'ailleurs, n'existe pas dans toute son étendue, particulièrement à la partie externe, où le gros intestin est directement en rapport avec l'intestin grêle. Puis le gros intestin plonge dans la cavité abdominale, longeant le bord inférieur de l'orifice d'éventration en bas et à droite, tandis qu'il est en rapport à gauche et en haut avec la capsule surrénale et la moitié supérieure du rein gauche qui apparaissent dans le fond de l'hiatus anormal. C'est à peu près tout ce que l'on peut voir sans dissection. Si on ouvre le ventre qui est très plat et qui ne contient que l'S iliaque, le rectum, un rein et demi et deux testicules, on trouve le rein droit normal à sa place, avec à côté de lui, à sa partie interne, le testicule; on voit la moitié inférieure du rein gauche en rapport également avec le testicule du même côté. Le diaphragme existe dans une grande partie de la moitié gauche, mais il manque totalement à droite.

Le poumon droit très atrophié est réduit à une mince lamelle longitudinale, située dans le fond de la gouttière costo-vertébrale. Le cœur est normal dans le péricarde mais singulièrement modifié dans sa position, en raison des déformations thoraciques que nous étudierons tout à l'heure. Le poumon gauche est bien développé, mais a également pris la forme que lui imposait la paroi thoracique.

Les organes génitaux externes sont bien conformés, sinon que les testicules ne sont point descendus dans les bourses. L'anus est

perforé. Les membres inférieurs ont une direction vicieuse, on observe un genu varum à droite, un genu valgum à gauche, les deux pieds sont affectés des pieds bots tous deux en valgus, principalement le droit.

La direction du tronc et de la colonne vertébrale est très curieuse. Cette dernière subit différentes inflexions qui ont pour effet de raccourcir le tronc et la cavité abdominale, bien que la vacuité de cette dernière soit plutôt la cause première de ces inflexions. Si nous partons de la région sacrée nous voyons la colonne vertébrale se diriger obliquement d'arrière en avant, de bas en haut et de gauche à droite, puis elle se coude pour se diriger obliquement d'avant en arrière, de bas en haut et de droite à gauche, enfin elle monte presque rectiligne, bien que s'infléchissant un peu, en s'arrondissant vers la droite. Quant au thorax, la seconde courbure que nous venons de signaler lui a fait subir certaines modifications. Si nous envisageons sa moitié gauche, nous voyons que les côtes ont été déjetées en dehors et en haut, au contraire rapprochées de la ligne médiane en bas; de plus, elles sont très rapprochées les unes des autres, il est impossible d'introduire une lame de scalpel même à plat dans les espaces intercostaux. Les côtes se terminent en avant sur un sternum dont toute la moitié droite manque et qui, par son bord droit sur lequel ne vient s'insérer aucun cartilage costal, limite en partie l'orifice anormal et affecte la forme d'un *S* italique. Pour ce qui est de la moitié droite du thorax, elle n'existe qu'à la région postérieure; les côtes, tellement rapprochées les unes des autres, qu'elles sont comme imbriquées, sont dirigées très obliquement en bas, mais cependant avec une courbure assez prononcée pour que la gouttière costo-vertébrale soit très nette.

Pas de trace d'omoplate, de clavicule, aucuns vestiges du membre supérieur du côté droit.

La tête est grosse, le menton, la lèvre inférieure sont bien conformés, le plancher de la bouche est normal. La commissure gauche est tirée en haut par une bride amniotique que l'on peut suivre plus loin et qui s'insère dans le fond d'une fente intermaxillaire (4, 4). Cette bride reporte la commissure verticalement à un centimètre environ de la ligne médiane à une hauteur de 3 cm. 5 au-dessus de la lèvre inférieure. A droite, à partir de la rencontre avec l'inférieure, la lèvre supérieure monte perpendiculairement et parallèlement à la précédente sur une hauteur de 2 centimètres environ.

Au delà elle vient se perdre sur un sillon que nous allons étudier. Les fosses nasales n'existent pas; à droite, le sillon nasal venant de l'angle interne de l'œil existe, et est ouvert en avant sur toute sa longueur; en écartant les replis cutanés qui le recouvrent, on le suit parfaitement avec un stylet : il y a donc un coloboma complet, mais avec ceci de particulier que le canal ne se termine pas dans une cavité mais bien, étant donnée la non-existence des fosses nasales, dans un cul-de-sac borgne ouvert en avant. C'est la permanence d'un état transitoire très précoce de la face fœtale. A gauche on peut noter sous un repli un rudiment de ce sillon qui ne communique plus avec la cavité orbitaire.

Le bourgeon frontal n'adhère nulle part aux bourgeons nasaux. Un stylet introduit sous le bourgeon frontal ne pénètre pas très avant, cinq millimètres environ, mais on n'est séparé de la cavité cranienne que par une mince membrane fontanellaire. Au-dessous de la lèvre inférieure et presque au même niveau qu'elle, faisant saillie et recouverte d'un fort bourrelet membraneux, est la voûte palatine qui est parcourue d'avant en arrière par un sillon peu profond dans le fond duquel vient s'insérer la bride amniotique. Un stylet y enfoncé ne pénètre pas plus loin que 0 m. 005 environ. A un centimètre en arrière se trouve le voile du palais avec une luette assez volumineuse; derrière le voile du palais, le pharynx normal, sinon que l'arrière-cavité des fosses nasales a une circonférence très petite et qu'un stylet ne peut pénétrer qu'à une profondeur de un centimètre à droite et de 0 m. 004 à gauche.

En examinant la figure ci-jointe qui représente le sujet qui fait l'objet de ce travail, on surprendra sur le vif, en quelque sorte, le mécanisme de ces arrêts d'évolution des bourgeons de la face, maintenus écartés, contrairement à la règle, par les brides amniotiques.

L'œil droit est normal. A gauche, en dehors de la bride sur le parcours de laquelle existe un sillon vers lequel convergent des plis, indices du tiraillement occasionné par cette bride, se trouve un petit pertuis borgne : c'est tout ce qui reste, extérieurement du moins, de l'œil gauche. Immédiatement au-dessus et le recouvrant même, une grosse bosse de consistance molle, donnant une sensation de fluctuation, du volume d'un œuf de poule. Plus haut enfin la bride amniotique continue toujours son trajet ascendant et se confond avec le reste du placenta qui s'insère sur toute la hauteur

du crâne de la région frontale jusqu'à la fontanelle postérieure. Cette ligne d'insertion a environ un centimètre de large; à son niveau la dure-mère, la faulx du cerveau et même la partie la plus superficielle de l'écorce adhèrent intimement à la bride. De là le placenta envoie un pont fibreux qui passe au-dessous de la région occipitale et va rejoindre l'enveloppe lâche du cordon ombilical. A l'ouverture de la poche qui surmonte l'œil gauche nous trouvons, immédiatement après la peau et une membrane qui nous paraît être la dure-mère, une substance qui n'est autre que de la matière cérébrale.

Le cerveau est fortement asymétrique au profit du côté droit : l'hémisphère gauche est moitié moindre que le droit, mais le cerveau est dans un état de décomposition trop avancé pour qu'il soit possible de reconnaître sur la bouillie cérébrale traces de sillons et de scissures. Le chiasma optique existe, mais tandis que le nerf optique droit a un volume normal, le nerf optique gauche est très atrophié; si on le suit au delà du trou optique, on pénètre avec lui dans une cavité orbitaire très réduite remplie par du tissu cellulo-graisseux au milieu duquel on peut cependant retrouver trois muscles que nous n'avons pas déterminés, un nerf moteur oculaire commun assez gros, des vaisseaux, et enfin, au milieu, une petite boule du volume d'un pois qui n'est autre que le globe de l'œil considérablement atrophié. Néanmoins, il existe une cavité et dans cette cavité, un petit corps dur qui n'est autre chose que le cristallin.

L'examen du squelette osseux nous permet de constater l'absence presque complète du frontal. Le crâne est fortement asymétrique. La cavité crânienne est dans sa moitié droite deux fois plus spacieuse que dans sa moitié gauche, elle est également située sur un plan légèrement supérieur et par conséquent moins profonde. Le trou occipital est déformé et son plus grand diamètre est très oblique à gauche; une ligne qui va de ce trou à l'apophyse crista-galli laisse à droite la selle turrique presque en entier. L'asymétrie se retrouve à la base du crâne; de même la différence de niveau du plancher des deux moitiés, en sorte que l'orifice de l'oreille externe est situé sur un plan plus inférieur à gauche qu'à droite. L'orifice postérieur des fosses nasales est obturé en avant presque immédiatement à gauche, à un centimètre environ à droite. L'arcade dentaire est bouleversée dans toutes ses directions : en partant des

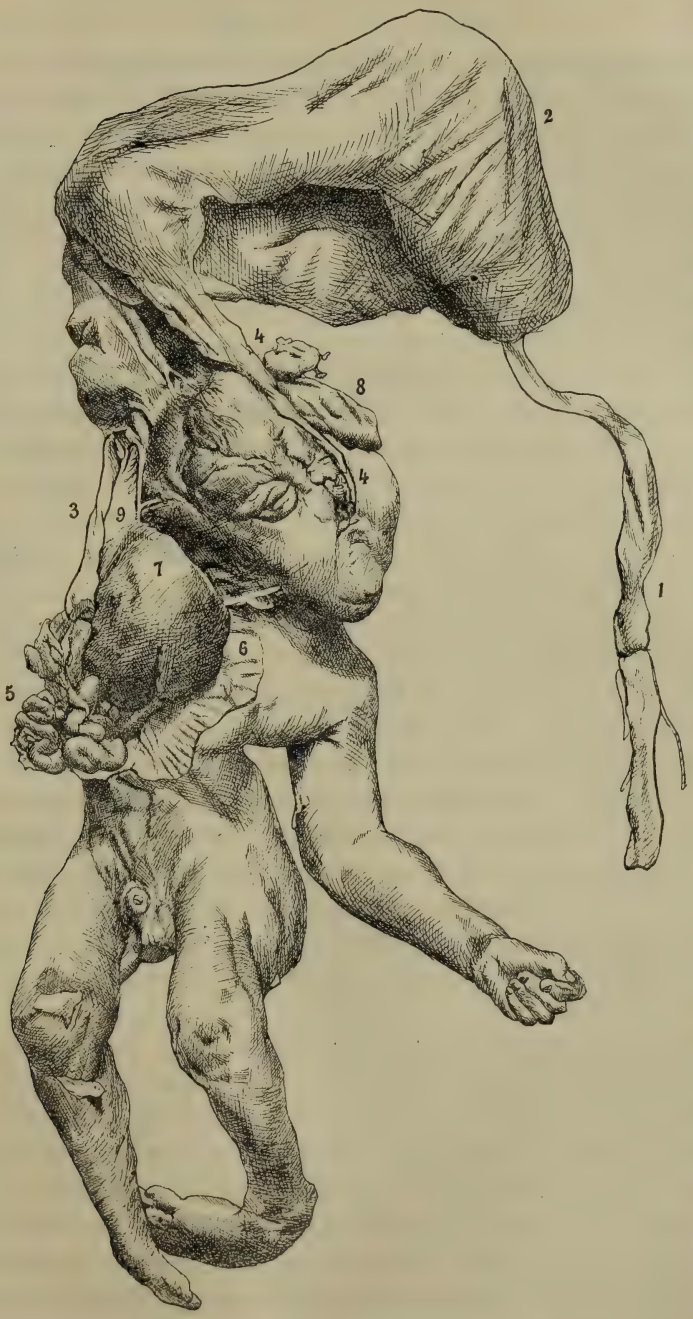

Explication de la planche[1]. — 1. Cordon du frère jumeau. — 2. Placenta commun. — 3. Cordon du monstre lui-même. — 4. Bride amniotique et son insertion. — 5. Intestin. 6. Collerette amniotique entourant l'orifice d'éventration et en connexion avec la bride derrière le foie. — 7. Foie. — 8. Poche séro-sanguine. — 9. Expansion amniotique entourant le cordon et en connexion avec la bride en haut, avec la collerette en bas.

1. Cette figure est due à la plume habile de M. G. Duval, étudiant en médecine, que nous remercions vivement.

molaires elle s'infléchit en se recourbant en dedans, puis bientôt en dehors, en décrivant ainsi une *S* italique marquée des deux côtés, mais plus à droite qu'à gauche, où les alvéoles sont plus ramassées et ont empiété les unes sur les autres. Mais en même temps qu'elle s'infléchit, elle est attirée en haut et en avant et c'est ainsi que nous voyons les incisives plus élevées de un centimètre et demi sur l'horizontale que les molaires. La cavité orbitaire gauche, située sur un plan plus élevé et plus externe que la droite, est considérablement diminuée de volume.

Si nous nous sommes légèrement appesanti sur la description de notre sujet, c'est que nous voulions rendre un compte aussi exact que possible des ravages que peuvent causer ces anomalies de l'amnios. Ces ravages peuvent être plus considérables encore; on a vu des brides amniotiques sectionner les parties, creuser des sillons profonds, tout comme un instrument tranchant, et nombre d'amputations congénitales n'ont point d'autre cause. Il est évident que les adhérences du fœtus avec l'amnios se font de très bonne heure, à l'époque où l'amnios est doué d'une certaine vascularité, et où il n'y a pas encore de liquide amniotique. Plus tard ce liquide, s'accumulant peu à peu, éloigne progressivement la membrane du fœtus; il en résulte un tiraillement continu qui s'opère sur des parties fœtales de consistance molle, n'ayant pas encore acquis leur forme définitive, mais, au contraire, qui sont en pleine évolution. Et alors on peut voir, pour n'envisager que ce cas particulier, sur le sujet que nous examinons actuellement, par exemple, les résultats de ce tiraillement : les bourgeons frontaux et nasaux ont dû de très bonne heure être arrêtés dans certaines conditions de leur évolution, puis ils ont continué quand même à s'accroître, mais en déviant toutefois du type normal; leur coalescence ne s'est pas faite ; tout en persistant à se nourrir et à vivre, ils ont acquis une forme différente de celle qu'ils auraient dû acquérir et qu'ils acquièrent chez l'adulte bien conformé, d'autant plus différente que la cause primitive de l'anomalie a continué à se faire sentir jusqu'à la naissance.

Mais ce n'est pas tout : si nous considérons l'asymétrie crânienne et encéphalique, nous voyons, on s'en souvient, que l'hémisphère droit est bien développé et normal tandis que l'hémisphère gauche est beaucoup plus petit et atrophié, mais nous voyons aussi qu'à ce niveau adhèrent l'amnios et le placenta tout entier d'ailleurs. Ici l'atrophie du cerveau et du crâne, la déformation de ce dernier sont

encore des résultats dus à l'adhérence de l'amnios, à laquelle est venu s'ajouter un nouvel élément : l'arrêt de développement. La membrane a dû s'arrêter dans sa croissance, tandis que le fœtus continuait à grandir autant qu'il le pouvait, serré et étouffé en cet endroit par l'adhérence de la membrane. Brides qui tiraillent et qui sectionnent, arrêts de développement qui compriment et exercent leur striction, c'est là toute l'histoire des anomalies de l'amnios.

Dans ce cas particulier, il est probable et vraisemblable que le fait de la gémellarité de la grossesse doit entrer pour une bonne part dans ce bouleversement de la membrane. L'amnios a dû être considérablement gêné dans son évolution, il y a eu adjonction sur la face inférieure d'un arrêt de développement des lames ventrales qui ne se sont point réunies : il en est résulté l'orifice d'éventration par où sortaient les viscères. En outre, nous avons le droit de supposer, étant donné que tout le pourtour de cet orifice est tapissé par l'amnios en continuité avec la bride faciale, que cet orifice, primitivement médian et plus large, a été lui aussi attiré et reporté de très bonne heure obliquement et en haut — et la brièveté du cordon vient encore à l'appui de cette hypothèse — jusqu'à venir occuper dans sa partie supérieure l'emplacement du membre supérieur droit dont il nous a été impossible de retrouver le moindre vestige. Comme résultats secondaires de cette traction de la bride et du cordon, les viscères ont été attirés en haut, le foie accolé à la face et la cavité pleuro-péritonéale qui n'a pu se cloisonner complètement, a persisté dans toute la moitié droite du corps.

Avant de terminer, jetons un coup d'œil sur les causes qui ont été invoquées pour expliquer la formation des monstres pleurosomes.

Signalées pour la première fois par E. Geoffroy Saint-Hilaire, les brides amniotiques peuvent mettre obstacle au développement des parois du corps ou de la cavité cranienne, au point de produire directement l'ectopie des viscères par l'obstacle qu'elles mettent au développement des parois des cavités viscérales d'une part, et d'autre part par les tractions qu'elles exercent sur les organes sur lesquels elles sont venues prendre insertion. C'est ainsi que Spring a signalé une quinzaine de fois la coïncidence de l'ectopie cérébrale (encéphalocèle congénitale, variété synencéphalocèle) avec des brides amniotiques (*Mém. de l'Acad. roy. de Belgique*, III, 1854); — c'est ainsi que sur 26 cas de fissures obliques de la face (bec-de-

lièvre, persistance des fentes entre les divers bourgeons faciaux), accompagnées ou non d'autres malformations (exencéphalie, amputations dites spontanées), Morian a noté 11 fois la coexistence des adhérences amniotiques (*Arch. für Klin. Chirurgie*, Bd XXXV, 1889).

Panum, Van Bergmann, Perls, Marchant, à la suite de Dareste, ont accepté que la simple sténose ou les adhérences de l'amnios peuvent entraîner les plus grandes anomalies du squelette, du squelette facial et cranien notamment. Or comme, d'après les faits connus aujourd'hui, il semble que l'existence de synéchies amniotiques soit moins rare que ne l'avait accepté Virchow, il y a lieu d'admettre avec I. Geoffroy Saint-Hilaire que les adhérences amniotiques jouent un rôle des plus importants en tératologie. Ces adhérences sont « d'une application très heureuse à diverses anomalies par défaut, par fissure, par déplacement, soit intérieur, soit herniaire, et principalement aux monstres célosomiens, qui ont presque toujours à leur naissance leur paquet viscéral adhérent au placenta et aux membranes de l'œuf ». (I. Geoffroy Saint-Hilaire.)

Il est à remarquer du reste que les brides amniotiques peuvent n'exister que temporairement et disparaître ensuite par atrophie après avoir provoqué diverses malformations (Berger, *Considérations sur l'origine, le mode de développement et le traitement de certains encéphalocèles*, Rev. de Chirurgie, 1890). D'où il ne faudrait pas toujours conclure de leur absence au moment de la naissance, qu'elles n'ont jamais existé pendant la vie embryonnaire et la vie fœtale.

Guéniot a présenté à l'*Académie de Médecine* (1889-1890-1893) le moule de trois fœtus monstrueux pour lesquels il expliqua la monstruosité par suite d'adhérence de brides amniotiques (*Bull. Acad. de Méd.*, XXX, p. 371, 1893).

A propos de la première communication de Guéniot (19 novembre 1889), Mathias Duval, si compétent en embryogénie, et partant, en tératologie, exprima sa surprise de voir des brides amniotiques parvenir à couper les tissus. « J'avais pensé jusqu'ici, dit-il, que les opinions de M. Dareste sur le rôle de l'amnios dans les déviations tératologiques ne reposaient sur aucun fondement solide. » (Cité par Guéniot, *loc. cit.*, p. 371.) Or, en présence des faits rapportés par Guéniot, le savant professeur de la faculté de Paris acquit la conviction que les malformations de l'amnios pouvaient produire des anomalies fœtales.

Dans le dernier cas de Guéniot, il s'agit d'un enfant né à la Maternité le 25 mai 1893, d'une mère secondipare dont le premier enfant était bien conformé. Le poids du fœtus et de l'arrière-faix fut trouvé de 3 k. 200. Pendant le travail, l'enfant manifesta des signes de vie.

Ce fœtus ♀, né à terme, présentait des anomalies profondes à la tête. Les os frontal et pariétal gauche font défaut; de ce côté, il n'y a point trace de cavité orbitaire, ni de globe, ni de paupière. Du côté droit, on voit la trace d'une très petite cavité orbitaire, mais il n'y a pas d'organe visuel. Ces malformations sont la conséquence de larges et solides adhérences entre l'amnios et la région fronto-pariétale gauche du crâne. Ces adhérences commençant à la région fronto-sourcilière pour s'étendre au-dessus, les tractions qu'elles ont exercées sur tout le haut de la face ont empêché, dit Guéniot, la formation du nez qui n'est représenté que par un rudiment de l'aile droite, tandis qu'au lieu et place des fosses nasales on ne découvre qu'une sorte de fistule muqueuse. Il existait, en outre, une division de la voûte palatine et du rebord alvéolaire. Quant au placenta, comme la portion adhérente de l'amnios confinait à l'arrière-faix, il en était résulté que ce dernier organe, portant un cordon ombilical de 20 centimètres de long, était resté accolé contre la région cervico-dorsale du fœtus.

Enfin, tous les doigts de la main droite, l'index et l'annulaire de la main gauche, présentaient des strictures causées par autant de petites brides amniotiques qui étaient là, comme autant de sections au début.

Chez notre sujet, nous ne doutons pas que le pied bot n'ait été le résultat de la compression amniotique. L'étroitesse de l'amnios a empêché le pied de poursuivre son évolution et l'a obligé de rester à l'un de ses stades fœtaux. On sait en effet qu'au début le pied bot est en quelque sorte normal chez le fœtus.

Dareste et avec lui Guéniot considèrent que c'est à l'absence ou à la quantité insuffisante du liquide amniotique qu'est due l'existence des adhérences amniotiques au fœtus. Nous ajouterons que ces adhérences sont très lointaines et remontent presque au début du développement. Elles ont vraisemblablement lieu au moment où se développe l'allanto-chorion, et alors que les replis amniotiques remontent sur le dos de l'embryon pour lui former un sac dans les eaux duquel il baignera plus tard comme dans un lac.

Quant à la cause même des adhérences, quelle est-elle? Est-elle d'ordre pathologique, ou simplement la conséquence d'une fusion de parties vasculaires et végétantes intimement accolées et pressées les unes contre les autres sous l'influence de conditions exceptionnelles?

L'étroitesse de l'amnios qui provoque les inflexions pathologiques de l'embryon, l'éventration, etc., est-elle due à une sécrétion tardive du liquide amniotique?

L'idée ancienne que les adhérences, les plissements amniotiques sont la conséquence d'exsudats plastiques d'origine inflammatoire n'est plus guère admise aujourd'hui, et la plupart des observateurs contemporains acceptent que les synéchies se produisent de très bonne heure, au moment même de la formation de l'amnios. On vient de voir que nous partageons cette opinion, d'ailleurs professée par divers auteurs, notamment G. Braun, J. Jensen, R. Hein (G. Braun, *Neur. Beiträg zur Lehre von den amniostischen Baendern*, Wien, 1862; — J. Jensen, *Virchow's Arch.*, 1868, p. 241; — R. Hein, *Ibid.*, 1872, p. 326).

Quant à l'origine même des synéchies, quelle peut-elle bien être? Werler (*Ueber die Entstehung der angeb. Hirnbruech*, Diss. Berlin, 1881), dans un excellent travail, a peut-être fait trop bon marché des traumatismes invoqués depuis si longtemps comme pouvant donner lieu à diverses anomalies. En effet, dans bien des cas, on a relevé des traumatismes subis par la mère pendant les premières semaines de la grossesse; Ewald Greef, Heineke, Heinrich, Otto Küstner, Ahlfeld, etc., ont noté que des coups, une chute, avaient provoqué des déchirures de l'amnios à la suite desquelles les lèvres de la plaie s'agglutineraient avec le corps de l'embryon; Otto Küstner a relaté l'observation de brides constituées par la membrane amniotique déchirée elle-même dont les lambeaux étaient tordus en forme de cordage (*Zeitschr. für Geburthülfe*, XX, 1890, p. 445). — Il résulte de ces constatations que les adhérences consécutives à des lésions traumatiques de l'amnios sont incontestablement des causes de malformations nombreuses, de l'exomphalie et de l'exencéphalie notamment. La preuve de ce mécanisme a été également fournie expérimentalement par Panum et Dareste. Si, dans notre cas particulier, nous ne pouvons invoquer le traumatisme frappant le ventre de la mère au début de sa grossesse, peut-être nous sera-t-il permis de faire intervenir l'hypothèse d'un nouveau genre, à

savoir la gêne que peut exceptionnellement apporter, dans des conditions particulières et d'ailleurs ignorées, un œuf prépondérant au développement d'un œuf voisin (grossesse gémellaire).

Conclusion.

De l'exposé qui précède, il résulte qu'il peut survenir très précocement pendant la vie embryonnaire une sténose ou des synéchies de l'amnios qui ont une grande importance pour la suite du développement de l'œuf, puisque la sténose, les synéchies et les brides amniotiques peuvent être la cause de malformations embryonnaires profondes, telles que celles qui donnent le jour aux monstres célosomiens.

RECHERCHES SUR LES NERFS DU CŒUR

CHEZ LA GRENOUILLE ET LES MAMMIFÈRES

Par le Dr P. JACQUES

Chef des travaux anatomiques à la Faculté de médecine de Nancy.

(Planches XVII, XVIII et XIX.)

(*Travail du Laboratoire d'anatomie de la Faculté.*)

Malgré les nombreux travaux dont elle a été l'objet, principalement chez les vertébrés inférieurs, l'innervation cardiaque est encore assez mal connue de nos jours pour soulever des controverses sur ses points fondamentaux. Si la vieille opinion de Behrends relativement à l'absence de nerfs dans le cœur n'est plus actuellement considérée que comme un curieux exemple des erreurs auxquelles est exposé l'anatomiste, il n'en est pas moins vrai qu'il existe à l'heure qu'il est des savants qui la soutiennent encore partiellement. Il faut reconnaître aussi que bien des points demeurent indécis, bien des détails inconnus ou controversés dans la structure et la disposition des nerfs du myocarde.

Historique. — Il y a un siècle que Scarpa, dans un ouvrage resté célèbre, prouva l'existence de filets nerveux propres au myocarde, et non pas destinés seulement à la paroi des vaisseaux coronaires. Cinquante ans plus tard (1844), Remak (1) découvrait sur leur trajet de petits ganglions dans le cœur du veau. Il les avait rencontrés tant à la surface du cœur que dans l'épaisseur de ses parois.

Quelques années après, Ludwig (2), puis Bidder (4, *a*) reconnurent chez la grenouille les amas ganglionnaires de la cloison inter-auriculaire et du sillon auriculo-ventriculaire. De son côté, R. Lee (3) avait décrit comme ganglions cardiaques de petits épaississements situés sur le trajet des nerfs. Mais, de l'avis de la

plupart des anatomistes qui étudièrent la question, et spécialement de V. Kölliker, Dogiel et Vignal, le savant anglais se serait mépris, et ses renflements ganglionnaires ne seraient autre chose que de simples épaississements de la gaine conjonctive des nerfs.

La question en resta à ce point jusqu'en 1867, époque à laquelle Friedlænder (5), se basant sur des recherches anatomiques et physiologiques, admit l'existence de cellules ganglionnaires dans l'intérieur du muscle cardiaque, mais sans indiquer ni leur situation exacte, ni leurs connexions avec les filets nerveux.

Déjà, poussant plus loin l'analyse, V. Kölliker (6), dans son « Histologie », annonçait l'existence, dans le cœur de la grenouille, d'un réseau formé par les expansions des cellules ganglionnaires, et appliqué à la surface des faisceaux musculaires. Les filets issus de ce premier réseau s'unissaient pour en constituer un second, dont les fibres pâles, nucléées et ramifiées venaient se mettre en rapport, par des extrémités libres, avec les cellules musculaires. Chez l'homme et les mammifères, le mode de terminaison demeurait inconnu.

Krause (7), l'année suivante, décrit chez le lapin des plaques motrices comme appareil terminal des fibres à double contour des nerfs cardiaques; et Schweigger-Seidel (8), dans le « Manuel de Stricker », confirme les données de Kölliker en les étendant aux mammifères. Il ajoute qu'on peut considérer comme certain que les plus fins rameaux pénètrent entre les éléments du muscle et viennent se mettre en contact avec la substance contractile nue.

Orientant ses recherches vers un autre point de l'innervation cardiaque, Schklarewsky (9) étudia la topographie des ganglions cardiaques chez les oiseaux et les vertébrés, et les localisa aux sillons inter-auriculaire et auriculo-ventriculaire.

Langerhans (10) vit les fibrilles les plus ténues se terminer en s'accolant étroitement aux cellules du myocarde, et figura des éléments musculaires dissociés qui se prolongeaient par un filament latéralement implanté sur la substance contractile et présentant les caractères d'une fibrille nerveuse. Ces vues devaient être ultérieurement reprises et développées par Ranvier.

Moins heureux que ses prédécesseurs, Engelmann (18, *a*) dit n'avoir trouvé dans le ventricule « aucune trace ni de fibrilles nerveuses, ni de cellules ganglionnaires, ni d'aucun élément nucléé analogue », malgré l'emploi de méthodes variées.

Par l'application de la méthode de l'or au cœur de la grenouille, L. Gerlach (11) y reconnut trois réseaux nerveux : 1° un « plexus fondamental » formé de fibres de divers calibres et renfermant des éléments ganglionnaires; ce plexus se rencontre dans la paroi des oreillettes, dans la cloison inter-auriculaire, et vraisemblablement aussi dans l'épaisseur des ventricules; 2° un « réseau péri-musculaire » enserrant les faisceaux musculaires isolés. Il est constitué par de fines fibres qui présentent sur leur trajet, ainsi qu'aux points nodaux du réseau, des élargissements nucléaires; 3° un « réseau intra-musculaire » composé de fibrilles qui courent entre les éléments des faisceaux et peuvent même les pénétrer. L'auteur assimile complètement ce genre de terminaisons, en ce qu'il a d'essentiel, à celui que l'on observe dans les muscles striés et lisses. La richesse du réseau serait semblable dans les trois variétés de muscle.

A la suite de recherches comparatives effectuées en 1877 sur les différentes classes des vertébrés, J. Dogiel (12, *a*) conclut que, chez ceux-ci, les ganglions n'existent qu'à la surface du cœur, où on les trouve entremêlés aux fibres nerveuses dont ils demeurent toutefois indépendants, principalement au voisinage de l'abouchement des grosses veines ainsi que dans la région du sillon auriculo-ventriculaire. Jamais les cellules nerveuses ne s'enfonceraient dans le myocarde, contrairement à ce qui arrive chez les insectes où ces éléments se rencontrent entre les faisceaux musculaires du cœur.

Vignal (14), dans une première série de recherches sur le système nerveux du cœur du lapin, localise chez cet animal, ainsi d'ailleurs que chez la plupart des mammifères et chez l'homme, les ganglions les plus volumineux à la surface de l'oreillette gauche, vers l'embouchure des veines pulmonaires. Des amas moins importants existent dans le sillon auriculo-ventriculaire, et immédiatement au-dessous de lui, à la surface des ventricules. Du travail d'ensemble publié l'année suivante par le même auteur sur l'appareil ganglionnaire du cœur des vertébrés, il ressort que les plexus nerveux et les ganglions qui leur sont annexés sont intra-musculaires dans les oreillettes, sous-péricardiques au niveau des ventricules (mammifères). Il existe chez les primates de nombreux petits ganglions disséminés sur tout le tiers supérieur des ventricules.

Klug (16), par une étude systématique du pneumogastrique chez

la grenouille, établit que les cellules ganglionnaires du cœur ne possèdent pas de relation directe avec les centres. Elles concourent par leurs expansions, de concert avec les filets du pneumogastrique, à la constitution du réseau nerveux. Il n'existe pas de cellules ganglionnaires dans le muscle.

Löwit (17) décrit, dans la cloison du bulbe aortique chez la grenouille, un nouvel amas ganglionnaire, mais ne mentionne pas de cellules nerveuses dans le myocarde. Engelmann (18, *b*) conteste l'existence de ce ganglion (g. du bulbe) et en attribue l'apparence à de l'endothélium modifié par les préparations, ou à des formes anormales de cellules conjonctives.

Koplewsky (15), dans son travail sur les modifications pathologiques des ganglions cardiaques, fournit sur leur anatomie normale les données suivantes. Deux amas de cellules ganglionnaires existent chez l'homme au niveau du sillon inter-auriculaire, dans l'espace triangulaire formé par l'adossement des fibres musculaires des deux oreillettes, et limité extérieurement par le feuillet viscéral du péricarde. Les cellules sont munies d'une capsule connective, et renferment fréquemment deux noyaux; elles possèdent soit un prolongement unique et épais, soit deux expansions plus fines. L'auteur n'a pu constater ni cellules isolées, ni amas ganglionnaires annexés aux filets nerveux dans l'intérieur du myocarde. — Dans un second travail paru en 1882, J. Dogiel (12, *b*) dit avoir constaté par l'exposition du cœur aux vapeurs d'acide osmique, et son immersion consécutive dans l'acide acétique étendu, l'existence dans le ventricule de nombreux faisceaux nerveux de fibres à double contour qui se ramifient partie entre les faisceaux musculaires, partie sous l'endothélium endocardique. Revenant sur ses assertions antérieures, il déclare de plus avoir reconnu que, indépendamment des cellules ganglionnaires décrites par Bidder à la base des valvules auriculo-ventriculaires, il se trouvait souvent des amas cellulaires semblables ou des cellules isolées soit dans les piliers, à l'union des portions musculaire et tendineuse, soit dans la paroi ventriculaire elle-même (ganglions ventriculaires).

Von Openchowski (19) rejette l'existence du « réseau périmusculaire » de Gerlach : du plexus fondamental partiraient directement des fibrilles terminales portant à leurs extrémités des épaississements qui correspondraient aux « taches motrices » de Ranvier. Chaque cellule musculaire reçoit une terminaison sans que

son noyau affecte d'ailleurs avec celle-ci aucun rapport. Relativement à son mode d'innervation, le myocarde doit donc être assimilé aux muscles lisses.

Kasem-Beck (20, *a*) conclut de ses recherches sur les différents vertébrés que, contrairement aux données de Vignal, et conformément à l'opinion de J. Dogiel, il n'existe dans les ganglions du cœur qu'une seule espèce de cellules. Chez le lapin ces éléments possèdent un prolongement unique. Dans un travail ultérieur (20, *b*), le même auteur confirme les données antérieurement acquises sur le trajet des nerfs dans le myocarde.

Eisenlohr (22) étudie chez l'homme la topographie des ganglions cardiaques et la structure de leurs éléments, mais ne parle pas des terminaisons. Les amas ganglionnaires siègent sous le péricarde au niveau de la cloison des oreillettes et du sillon auriculo-ventriculaire. Il n'existe pas de cellules dans le muscle. Les éléments des ganglions possèdent un ou deux noyaux et un seul prolongement. Ott (23), par des recherches indépendantes, arrive à des résultats analogues.

Arnstein (24, *b*) figure chez la grenouille et le lapin, d'après des préparations à l'or, des cellules ganglionnaires dont le prolongement unique va se mettre en relation directe avec les faisceaux musculaires. Dans une communication ultérieure (24, *a*) sur l'emploi histologique du bleu de méthylène, le même auteur dit avoir distingué au moyen de ce colorant deux plexus nerveux continus dans le muscle cardiaque. Du plus délicat s'échappent de fines fibrilles variqueuses qu'on peut suivre très loin dans les interstices musculaires. Leur terminaison reste à découvrir; on les voit en effet s'appliquer contre les cellules musculaires sans présenter d'expansions terminales.

Ranvier (25), adoptant certaines conclusions de Langerhans, dit s'être convaincu, par des dissociations de pièces imprégnées par l'or, qu'il existe dans l'intérieur même des cellules musculaires, et les traversant suivant leur axe, des fibrilles nerveuses anastomosées en un réseau terminal.

Dans deux notes successives publiées dans la « Gaceta sanitaria » de Barcelone en 1890 et 1891, Ramon y Cajal (26) déclare avoir reconnu par l'imprégnation de Golgi chez les reptiles, les batraciens et les mammifères, un plexus terminal péricellulaire comparable à celui des muscles lisses. Les fibrilles de ce plexus, toutes dépour-

vues de myéline et munies de nombreuses varicosités, s'accolent à la substance striée et se terminent à sa surface par de petits élargissements. Il n'a pas rencontré de « plaques terminales » chez les mammifères.

Schifferdecker et Kossel (28), dans leur « Histologie », s'expriment ainsi : « De quelle manière les nerfs, dépouillés de myéline, se terminent-ils sur les cellules musculaires, c'est ce qu'on ne sait encore d'une façon certaine. Il semble que leur mode de terminaison réponde à ce que l'on observe dans les muscles lisses. »

Retzius (20) a constaté, par la méthode au chromate d'argent, que les nerfs du myocarde se comportaient de même chez la grenouille et chez la souris. Leurs ramifications ultimes courent entre les fibres musculaires et se terminent à leur surface par des fibrilles nodo-variqueuses, suivant un mode très comparable à la forme la plus simple des terminaisons motrices dans les muscles lisses en général. Il n'a pu observer ni cellules ganglionnaires, ni plaques motrices, ni pénétration des cellules musculaires par les fibrilles nerveuses.

Heymans (32) conclut de l'examen de coupes sériées pratiquées sur des cœurs entiers soumis à l'imprégnation de Golgi, que le myocarde de la grenouille est si richement pourvu de nerfs dans sa totalité, qu'on peut et doit admettre que chacune de ses cellules est directement innervée. Il existe dans chaque faisceau musculaire des réseaux de fibres nerveuses entre-croisées mais indépendantes.

Van Gehuchten (33) dit avoir rencontré dans le myocarde un plexus nerveux bien développé, mais il n'a pu y reconnaître de cellules ganglionnaires.

Appliquant, comme les auteurs précédents, la méthode de Golgi au cœur de la grenouille, de la souris et du rat blanc, Berkley (34), dans un récent travail, arrive à des conclusions un peu différentes. Les fibrilles se terminent librement à la surface des fibres musculaires par des appareils de forme variée : en bourgeons, en massues, en buissons, en pennes, etc... Certaines de ces fibrilles présenteraient en outre sur leur trajet, généralement à une distance considérable de leur terminaison, un large renflement arrondi ou ovalaire d'apparence ganglionnaire qu'il faudrait considérer comme une cellule bipolaire et rattacher probablement à la fonction sensitive. De plus, l'auteur a découvert, entre les éléments musculaires, des cellules nerveuses bi ou multipolaires à expansions ramifiées

qui n'ont pu être suivies jusqu'à leurs terminaisons. Une fois il a vu un prolongement latéral de l'une d'elles se jeter dans le réseau nerveux voisin. Les prolongements protoplasmatiques sont habituellement coupés près du corps cellulaire, présentent une surface irrégulière qui semble se conformer aux interstices musculaires, et semblent se terminer par de curieuses figures arborescentes. Ces formes cellulaires, dont les dimensions varient entre 16/8 et 18/12 μ, ne peuvent être regardées comme des artifices de préparation, mais on pourrait les considérer comme de simples nodosités développées sur le trajet des fibres. L'auteur rejette cette dernière hypothèse en se fondant sur les caractères tout spéciaux des prolongements protoplasmatiques qu'on ne saurait confondre avec des fibres nerveuses.

J. Dogiel (12, *d*) est revenu l'an dernier encore sur la question de l'innervation du myocarde. Rappelant les résultats de ses travaux antérieurs, il lutte contre les assertions de Krehl et de Romberg (27) sur l'absence complète de nerfs et de ganglions dans la pointe. Toute la masse du cœur, dit-il, oreillettes, cloisons, ventricules et pointe est si abondamment pourvue de nerfs, qu'il est difficile de dire si le myocarde est plus riche en éléments nerveux ou en fibres musculaires.

Pour être complet je signalerai encore la note publiée tout récemment par M. Azoulay (36). Cet auteur, appliquant la méthode de Golgi à des cœurs d'embryons humains, est parvenu à y reconnaître l'existence de fibres nerveuses de divers calibres, munies de renflements de taille variée : mais n'a pu acquérir aucune certitude relativement à leur mode de terminaison.

Enfin V. Kölliker (37), dans un des derniers « comptes rendus de la Société physico-médicale de Würtzbourg » (juin 94), a vivement protesté contre les vues de certains physiologistes, et notamment d'Engelmann, au sujet de l'absence de nerfs et de cellules ganglionnaires dans le muscle cardiaque. Il se borne toutefois à rappeler, comme preuve de l'existence d'éléments ganglionnaires intramusculaires, l'ancienne découverte de Remak sur les ganglions de la cloison interventriculaire et de la paroi de l'oreillette du veau.

Cet aperçu historique suffit à montrer par quelles alternatives est passée l'étude de l'innervation cardiaque, et quelles incertitudes règnent encore sur nombre de ses points. C'est pour tenter de jeter quelque lumière sur un sujet aussi controversé que j'ai entrepris,

par l'emploi simultané des méthodes d'Ehrlich et de Golgi, une série de recherches sur les nerfs du cœur de la grenouille et de différents mammifères.

Nerfs cardiaques. — Du trajet anatomique des nerfs cardiaques chez l'homme, depuis leur origine bulbo-médullaire jusqu'au moment où ils abordent le cœur, je n'ai presque rien à dire, la question étant depuis longtemps connue, et les descriptions de la plupart des classiques suffisantes, malgré leurs divergences de détail. Je me bornerai à faire deux remarques, en me fondant moins sur le nombre de mes dissections que sur la constance des dispositions observées.

Suivant la formule habituelle, le pneumogastrique émettrait dans la région cervicale, de même que le sympathique, trois filets cardiaques. De ces trois filets, deux sont facilement isolables : ce sont deux branches grêles et longues, qui naissent à la partie moyenne et inférieure du cou, descendent en dehors de la carotide primitive, croisent en avant la sous-clavière et viennent se distribuer principalement au péricarde, après s'être anastomosées entre elles, et accessoirement au myocarde par l'intermédiaire du plexus cardiaque. Quant au troisième filet, qui serait le supérieur, je l'ai constamment trouvé remplacé par un certain nombre de ramuscules très fins, se détachant du vague à diverses hauteurs et se jetant immédiatement sur la carotide contre laquelle ils descendent étroitement appliqués jusqu'à la crosse aortique.

La seconde remarque a trait à la topographie des nerfs cardiaques du sympathique. Leurs rameaux anastomosés, au dire de divers auteurs classiques, occuperaient dans le thorax une situation différente suivant qu'on les considère à droite ou à gauche : les cardiaques sympathiques du côté droit passeraient en arrière de la crosse aortique, tandis que ceux du côté gauche descendraient en avant d'elle. Or, j'ai pu constater dans mes dissections que constamment, à gauche comme à droite, le plus grand nombre de rameaux du sympathique destinés au cœur sont postérieurs à la crosse, quelques rares filets croisent seuls sa face antérieure. J'estime qu'il y a là plus que des faits isolés et qu'une simple coïncidence, et je suis porté à considérer la disposition indiquée sinon comme normale, du moins comme la plus fréquente, d'autant plus qu'elle n'est nullement en désaccord avec les données de l'embryologie.

Péricarde. — Si les descriptions ne manquent pas pour le trajet des nerfs cardiaques au cou et au thorax, il en est tout autrement quand on considère les dispositions qu'ils affectent au moment où ils abordent le myocarde, c'est-à-dire leur trajet et leurs rapports du point où ils se jettent sur les vaisseaux coronaires au point où ils plongent dans la substance musculaire. Ici les renseignements précis font totalement défaut, et, si l'on en croit la majorité des classiques, les filets issus des plexus coronaires partageraient le trajet et la distribution des artères qu'ils n'abandonneraient que pour s'enfoncer dans le muscle. A peine quelques-uns signalent-ils la présence d'un « plexus sous-séreux » (Toldt, 38) sans fournir d'ailleurs aucun renseignement sur sa disposition et ses rapports.

Parmi les auteurs qui ont étudié les nerfs du cœur, spécialement au moyen des acides acétique et osmique, certains ont vu et figuré çà et là, plus ou moins exactement, des portions de plexus sous-péricardique (Vignal, Dogiel, etc.); mais, de description systématique ou de figure d'ensemble relatives au mode de distribution des nerfs à la surface du cœur, je n'en ai rencontré nulle part.

La gracilité de la plupart des filets, jointe à leur étalement en surface qui les rend presque transparents, s'oppose à une poursuite suffisante avec le scalpel, si l'on n'a pris soin de les mettre préalablement en évidence par des artifices variés. L'innervation du cœur entier dans l'acide acétique étendu, ou mieux son exposition aux vapeurs osmiques constituent à la vérité des moyens auxiliaires efficaces; mais j'ai obtenu aisément des résultats plus satisfaisants et plus complets par l'injection dans le système coronaire d'une solution concentrée de bleu de méthylène, en opérant, bien entendu, sur des matériaux tout à fait frais. Au bout d'une à deux heures on voit, dans ces conditions, les nerfs apparaître de la manière la plus nette, et se détacher sous forme de bandes bleu foncé sur le fond brun verdâtre du muscle.

Dégagés du tissu cellulo-adipeux des sillons auriculo-ventriculaire et inter-ventriculaire antérieur, les filets nerveux courent à la surface du myocarde suivant un trajet à peu près rectiligne, et une direction générale semblable. Chemin faisant ils échangent des anastomoses et s'agencent en un plexus dont la disposition est un peu différente au niveau des oreillettes et sur les ventricules.

Le plexus ventriculaire est constitué par des fibres minces et

droites qui émanent pour ainsi dire toutes du sillon auriculo-ventriculaire. De là elles descendent vers la pointe suivant une direction généralement oblique, parfois perpendiculaire à celle des vaisseaux. La figure demi-schématique n° 1 de la planche I représente le cœur d'un chien traité par le bleu de méthylène sur sa face antérieure; on voit la plupart des nerfs s'échapper du point d'origine du sillon interventriculaire et se répandre en s'irradiant sur les deux ventricules. Tandis que les filets moyens, presque verticaux, possèdent une direction analogue à celle de la coronaire antérieure, sans toutefois en suivre les inflexions, on voit que les extrêmes du côté gauche se rapprochent beaucoup de l'horizontale et viennent à croiser perpendiculairement les vaisseaux. Sur la face postérieure B les faisceaux nerveux issus du sillon auriculo-ventriculaire descendent tous parallèlement les uns aux autres et obliquement par rapport à la plupart des branches des coronaires. Tous ces nerfs contrastent par leur trajet rectiligne, leur nombre et leur finesse avec les ramifications artérielles. Ils se bifurquent peu superficiellement, mais émettent par leur face profonde de nombreuses collatérales qui s'enfoncent plus ou moins perpendiculairement dans le muscle sous-jacent. Il est facile de suivre certains d'entre eux jusqu'à la pointe. Par l'émission de nombreux rameaux anastomotiques obliques ou transversaux, ces faisceaux s'unissent en un vaste plexus à mailles allongées, totalement indépendant du système vasculaire et plus superficiellement placé que lui, immédiatement au-dessous du péricarde. (Fig. 2; pl. I.) Un fait à noter encore relativement à la direction des filets sous-péricardiques, c'est qu'elle ne coïncide nullement avec celle des fibres musculaires superficielles; ces dernières en effet, par suite de leur forte obliquité sur l'axe longitudinal du cœur, sont croisées par les filets nerveux sous un angle voisin de l'angle droit.

Au niveau des oreillettes, nous retrouvons également un plexus, mais à mailles plus fines et moins régulières, constitué en partie par des filets ascendants émanés des plexus coronaires, en partie par des filets descendants directement issus du plexus cardiaque. Çà et là sur les oreillettes, dans la rainure auriculo-ventriculaire et sur la majeure partie des ventricules, apparaissent comme de petits renflements ponctiformes sessiles ou brièvement pédiculés sur le trajet des nerfs, de petits amas ganglionnaires fortement colorés.

Telles sont les dispositions que révèle un examen microscopique

et superficiel du cœur d'un mammifère injecté au bleu de méthylène. Si maintenant, après avoir circonscrit un lambeau de péricarde, on l'isole avec précaution, on le fixe au picrate d'ammoniaque et on l'inclut dans la glycérine, la préparation laissée quelques jours à elle-même montre avec la plus grande netteté à l'examen microscopique les détails suivants. Du plexus sous-péricardiaque naissent, outre les rameaux profonds destinés au muscle et que nous retrouverons ultérieurement, de fins ramuscules superficiels destinés au péricarde; ces derniers s'agencent de manière à former un double réseau étendu dans l'épaisseur de la membrane séreuse. Le premier de ces réseaux est sous-endothélial; il est constitué par de fines fibrilles granuleuses anastomosées et montrant des épaississements nucléaires tant sur leur parcours qu'en leurs points nodaux. Ses mailles sont de largeur très irrégulière, parfois très serrées. Celles du second réseau, situées dans la couche profonde de la séreuse, participent à l'irrégularité des premières, mais leurs travées possèdent en général une épaisseur plus grande. Les deux réseaux péricardiques paraissent communiquer entre eux par des anastomoses obliques. (Fig. 3 et 4; pl. I.)

Au plexus sous-péricardique sont annexés de nombreux petits ganglions, principalement dans les sillons auriculo-ventriculaire et inter-auriculaire, sur les oreillettes ainsi que sur le tiers supérieur des ventricules. On en rencontre toutefois, mais en moindre abondance, sur toute la moitié et même les deux tiers supérieurs des ventricules au voisinage du sillon interventriculaire antérieur. A un grossissement faible on les reconnaît formés d'un nombre variable, mais toujours considérable, d'éléments globuleux, piriformes et irréguliers, et toujours situés dans le voisinage immédiat d'un faisceau nerveux. Un court pédicule fibrillaire relie le ganglion au faisceau le plus proche. Il n'est pas rare aussi de voir partir d'un même ganglion plusieurs petits faisceaux allant se jeter dans des filets plus ou moins éloignés. Parfois on rencontre des cellules isolées plongées au milieu des éléments d'un faisceau fibrillaire auxquels elles mêlent leurs prolongements. Quand les cellules sont agglomérées en ganglions, elles ne sont pas pour cela serrées les unes contre les autres et enveloppées par une gaine unique, mais laissent entre elles, du moins chez le chien et le rat, des interstices toujours assez larges dans lesquels rampent leurs prolongements et s'insinuent probablement aussi des filaments nerveux étrangers.

Les éléments des ganglions cardiaques, quelle qu'en soit la situation : oreillettes, ventricules, sillon coronaire, sont de volumineuses cellules de configuration variée, munies d'un gros noyau ovalaire et d'un nucléole brillant. Leur taille varie de 26/20 à 45/28 μ. La plupart d'entre eux sont globuleux à surface irrégulière; beaucoup sont allongés ou piriformes; quelques-uns discoïdes ou en raquette, etc. J'en ai reproduit quelques types dans les figures 5, 6, 7, 8 et 9 de la pl. I. La forme multipolaire prédomine beaucoup; les expansions protoplasmatiques larges et onduleuses à leur origine se ramifient rapidement et ne peuvent être que difficilement suivies. Le prolongement cylindraxile, qui, d'habitude, naît directement du corps cellulaire, est facile à reconnaître et souvent même à poursuivre à de grandes distances. On le voit alors tantôt se jeter dans le faisceau le plus voisin, tantôt courir longtemps isolé suivant un trajet flexueux et contourné avant de se perdre dans un filet nerveux. Les éléments bipolaires ne sont pas rares; on observe parfois dans ce cas que tous les prolongements protoplasmatiques s'échappent en bouquet de l'un des pôles, tandis que du pôle opposé sort le cylindre-axe. (Fig. 7.) Exceptionnellement un seul prolongement paraît émaner de la cellule; il se bifurque alors après un trajet plus ou moins étendu. (Fig. 9.)

Toutes ces formes s'observent côte à côte dans un même ganglion, sans que l'une d'elles semble prédominer, soit dans les oreillettes, soit dans les ventricules.

Myocarde. — Ces notions de névrologie superficielle établies, je passe à l'étude du trajet intra-myocardique et des terminaisons des nerfs du cœur.

Les faisceaux destinés au muscle possèdent une double origine suivant qu'ils se distribuent à ses couches périphériques, c'est-à-dire à la couche externe du système des fibres unitives des ventricules, ou bien qu'ils se ramifient dans les plans profonds, entre les fibres propres à chacun des ventricules et les fibres internes du système unitif. Ils émanent dans le premier cas de la face profonde du plexus sous-péricardique dont ils constituent les branches terminales de beaucoup les plus importantes; quant aux filets du second groupe, ils se détachent directement des plexus coronaires, s'enfoncent immédiatement dans le myocarde au niveau de la base des ventricules, puis, s'infléchissant en bas, ils descendent parallèle-

ment au grand axe du cœur au milieu des fibres propres et unitives internes.

Mais tandis que, dans leur trajet sous-péricardique, les rameaux nerveux possèdent une direction indépendante de celle des fibres musculaires sous-jacentes, nous voyons dans le myocarde toutes leurs branches principales courir parallèlement aux faisceaux musculaires dans les interstices qu'ils laissent entre eux, et affecter par suite une direction plus ou moins perpendiculaire au grand axe du cœur dans ses couches externes (fibres unitives externes), parallèle au contraire à cet axe dans les couches moyennes (fibres propres) et internes (fibres unitives internes) dont les faisceaux s'allongent à peu près verticalement.

Au système des fibres nerveuses internes se rattache un important plexus situé au-dessous de l'endocarde, et tout à fait comparable au plexus sous-péricardique. De sa face interne ou ventriculaire partent effectivement de fines fibrilles s'anastomosant en un délicat réseau sous l'endothélium endocardique (voir plus loin), tandis qu'il émet par sa face externe ou musculaire des branches plus importantes qui se distribuent aux assises les plus profondes du myocarde. Les différents systèmes de faisceaux intra-myocardiques n'ont pas, bien entendu, de territoires nettement délimités et leurs dernières ramifications s'enchevêtrent aux confins de ces territoires; mais, si l'on voulait adapter à la description schématique du muscle cardiaque dans la région ventriculaire une description également schématique de son innervation, il serait aisé de la formuler ainsi. Les nerfs destinés au muscle cardiaque naissent des plexus coronaires et se rendent à leurs territoires respectifs : directement pour ceux qui sont destinés aux fibres propres des ventricules, indirectement pour ceux des fibres unitives ou communes. Celles-ci reçoivent leurs nerfs par l'intermédiaire des plexus sous-péricardique (fibres unitives externes) et sous-endocardique (fibres unitives internes).

Telle est, dans ses grands traits, la disposition générale des nerfs du myocarde ventriculaire chez les différents mammifères que j'ai étudiés. Leur disposition est un peu plus complexe chez la grenouille en raison de la structure trabéculaire du cœur chez cet animal et se prête moins bien à une description d'ensemble. Pour ce qui est des nerfs des oreillettes, ils paraissent naître tous du plexus superficiel. Leur distribution dans l'épaisseur de la paroi

musculaire s'effectue d'ailleurs suivant un mode tout à fait semblable à celui qu'on observe dans les ventricules.

Les troncules émanés des plexus coronaires par les différentes voies que j'ai énumérées s'enfoncent dans le muscle et ne tardent pas à émettre latéralement des groupes de fibres qui vont s'accoler à des faisceaux semblables de collatérales issues des troncules voisins. Ces diverses branches, par leur union momentanée et leur entrecroisement, constituent un premier plexus intra-musculaire à travées épaisses et à mailles irrégulières. Ce plexus fondamental (*Grundplexus* de Gerlach) renferme des fibres de calibres divers qui portent fréquemment de larges renflements (fig. 7 ; pl. II) ; mais je n'y ai jamais rencontré de cellules ganglionnaires véritables. Ses rameaux efférents sont constitués par des fibres isolées ou unies en petits faisceaux qui s'échappent de distance en distance, se glissent entre les faisceaux musculaires et peuvent être suivies pendant un trajet souvent fort long. Leur calibre est généralement uniforme; parfois elles présentent l'état variqueux ou deviennent même franchement moniliformes. Leur direction est rectiligne dans son ensemble, mais avec des sinuosités nombreuses et de très court rayon. On les voit aussi contourner les faisceaux musculaires et s'épuiser à leur surface en émettant de nombreuses fibrilles terminales. (Fig. 4, 8, 11 et 16; pl. II.) Suivant Gerlach, ces fibres intermusculaires s'anastomoseraient les unes avec les autres, constituant ainsi un « réseau périmusculaire ». Jamais, pour ma part, je n'ai pu reconnaître de telles anastomoses entre les fibres de cet ordre ; aussi le terme de plexus me semble-t-il beaucoup plus approprié.

Je serai moins affirmatif en ce qui concerne les fibrilles terminales; celles-ci sont en effet si nombreuses, si serrées, et forment un feutrage si inextricable qu'il me paraît bien difficile, en se basant uniquement sur les résultats de l'imprégnation au chromate d'argent, d'affirmer d'une façon positive s'il existe entre elles un réseau proprement dit ou un simple entrecroisement plexiforme. Il ne m'a pas été donné en tout cas, malgré le nombre de mes coupes, de rien découvrir de comparable au réseau typique figuré par Berkley (34, fig. 10).

Contrairement à ce que l'on observe dans les fibres intermusculaires, les fibrilles terminales sont très fines, généralement variqueuses et contournées, et richement ramifiées. Leur trajet est des plus capricieux et souvent récurrent. Suivant qu'elles sont desti-

nées aux cellules superficielles des faisceaux musculaires ou aux cellules profondes, on les voit serpenter à la surface de ceux-ci ou s'enfoncer dans leur intérieur. La situation inter-cellulaire des dernières peut être appréciée sans peine sur des coupes transversales ou obliques des faisceaux dans les imprégnations réussies. (Fig. 8, et 9; pl. II.) On les voit alors se glisser dans tous les interstices cellulaires et envelopper tous les éléments du muscle dans les mailles d'un riche plexus ou peut-être d'un véritable réseau.

Quoi qu'il en soit de leurs relations mutuelles, l'intérêt principal de ces fibrilles intercellulaires réside dans leur mode de terminaison. Mais, avant d'aborder cette dernière étude, je veux dire un mot d'une variété de fibres épaisses et non variqueuses déjà signalées par Berkley. Comme l'indique cet auteur, on les rencontre principalement au voisinage des vaisseaux importants. Étant donnés leur calibre considérable, leur forme régulière et la teinte plus souvent brun foncé que noir franc qu'elles prennent par l'imprégnation d'argent, on pourrait les regarder, sur la foi d'un examen superficiel, comme des capillaires sanguins accidentellement colorés. J'estime cependant qu'il s'agit bien en réalité d'éléments nerveux en me fondant principalement sur leur mode de ramescence, sur l'absence d'anastomoses entre eux, et avant tout sur leur continuation indéniable en différents points de leur trajet avec des fibrilles nerveuses. Habituellement on rencontre sur leur parcours un fort épaississement elliptique assez comparable au corps d'une cellule bipolaire. (Fig. 6 et 16; pl. II.) Cette comparaison pourrait d'autant mieux se soutenir que les fibres en question ne sont pas sans analogie avec certaines expansions protoplasmatiques de cellules nerveuses. J'ignore s'il faut leur attribuer la valeur d'éléments sympathiques en connexion avec la circulation cardiaque; mais je les assimilerais volontiers à certaines figures cellulaires que j'ai décrites ailleurs [1] annexées aux anses capillaires des papilles dermiques dans la muqueuse linguale.

Les appareils terminaux mis en évidence par la méthode de Golgi n'offrent pas un aspect unique, et bien qu'appartenant tous au type des boutons terminaux, ils offrent entre eux des différences importantes relativement à leur taille et à leur configuration.

Les derniers ramuscules des plus fines fibrilles portent éche-

1. *Terminaisons nerveuses dans l'organe de la gustation.* Paris, Battaille. 1894. Page 46.

lonnés sur leur parcours de nombreux épaississements globuleux latéralement situés d'ordinaire, et tantôt reliés à la fibrille par un court pédicule, tantôt et plus souvent sessiles sur elle. La fibrille elle-même se termine par un renflement du même genre. (Fig. 10, 14, 15 et 16; pl. II.) La forme de ces nodosités est très variable; les plus communes sont arrondies, beaucoup sont piriformes, elliptiques ou fusiformes, quelques-unes épineuses et irrégulières. On en rencontre assez souvent, notamment à l'extrémité des fibrilles, dont la forme ne peut guère être comparée qu'à celle d'un champignon, ou mieux d'un solide constitué par l'union d'un disque et d'une calotte sphérique, et vu de profil; la fibrille s'implante alors perpendiculairement sur la surface plane du bouton, ce qui faisait supposer à Berkley, qui avait reconnu cette forme, qu'il s'agissait peut-être d'une imprégnation vicieuse au point d'entrecroisement de deux fibres.

Plus remarquable encore que la diversité de forme de ces appareils terminaux est l'inégalité de leur taille. On voit en effet côte à côte de ces bourgeons latéraux dont le diamètre peut varier du simple au décuple, et, appendus à une même fibrille, on peut observer tous les intermédiaires, depuis la nodosité ponctiforme jusqu'à de volumineuses sphéricles dont les dimensions rappellent celles d'un petit corps cellulaire. (Fig. 15, pl. II, et 7, pl. III.) Il faut reconnaître toutefois que ces renflements exceptionnellement volumineux ne s'observent guère dans l'interstice des cellules musculaires, mais qu'on les rencontre principalement à la surface des faisceaux. Bien que les bourgeons terminaux s'agglomèrent parfois en petits bouquets à l'extrémité des fibrilles, jamais il ne semble exister, à proprement parler, ni buissons ni plaques terminales.

Outre ce premier genre de terminaisons, il n'est pas rare aussi de rencontrer des fibrilles nettement variqueuses qui, après s'être progressivement amincies par des divisions dichotomiques successives, viennent se terminer librement entre les éléments du muscle par de petits boutons olivaires.

Les bourgeons latéraux volumineux et irréguliers du premier genre constituent un type des plus analogues au mode de terminaison qu'a décrit Retzius dans les muscles striés de divers animaux inférieurs, et notamment des vers, des crustacés et des mollusques. Les petits boutons terminaux du second genre se rapprocheraient plutôt des terminaisons sensitives.

Quant aux appareils si complexes décrits par Berkley, j'ai grand' peine à admettre la réalité de leur existence. D'après la description même de l'auteur, en effet, leur coloration est plus souvent rougeâtre que noire, leur structure et leurs contours habituellement assez mal définis. Si d'ailleurs on considère les figures si variées que peut fournir une imprégnation partielle du tissu musculaire strié, on se convainc facilement d'un fait, c'est qu'il faut apporter la plus grande réserve dans l'interprétation des images observées.

Je n'ai, pour mon compte, observé de forme un peu spéciale de terminaison qu'une seule fois, encore ne suis-je pas bien certain que la mise en évidence de la striation transversale du muscle par l'argent ne m'a pas induit en erreur. Il s'agit de la terminaison représentée dans la figure 9 de la planche III. On y voit une fibrille aborder obliquement une cellule musculaire et se dissocier à son contact en un certain nombre de courts ramuscules qui l'embrassent en s'enroulant autour d'elle et se terminent à sa surface par de petits épaississements.

Pour se faire une juste idée des causes d'erreur que peut susciter l'imprégnation du tissu musculaire par le chromate d'argent, il suffit d'examiner successivement avec un grossissement moyen et un fort grossissement diverses coupes du myocarde ventriculaire. Sur des préparations favorables, il n'est pas rare de rencontrer éparses au milieu des fibres musculaires d'assez nombreuses images qui, si le grossissement ne dépasse pas 100 diamètres, fournissent absolument l'impression de petites cellules nerveuses fusiformes et multipolaires. Leurs dimensions sont toutefois bien inférieures à celles des éléments ganglionnaires superficiels : elles ne mesurent guère en moyenne que de 16/8 à 12/8 μ. On les rencontre tout particulièrement au voisinage des points où l'imprégnation argentique a atteint le tissu musculaire lui-même sous forme de taches irrégulières noires au centre, rougeâtres sur les bords.

Par un examen plus approfondi, effectué sous un grossissement de 300 diamètres environ, on reconnaît que leurs prolongements sont tous assez courts, rectilignes ou irrégulièrement flexueux et de calibre inégal en leurs divers points; ils courent entre les fibres du ventricule et se terminent d'habitude brusquement; enfin leur surface est très irrégulière, raboteuse et couverte d'épines perpendiculairement implantées à leur direction. Le corps cellulaire est souvent lui-même couvert d'aspérités.

Or, ce sont précisément là tous les caractères que Fusari a récemment décrits [1] aux cellules du tissu conjonctif interstitiel des muscles de la langue et du myocarde traités par la méthode de Golgi, les épines latérales étant en relation avec la striation transversale du muscle. Si maintenant on compare cette description à celle que donne Berkley de ses éléments ganglionnaires du ventricule, on reconnaîtra entre elles bien des points de contact. « Ces éléments, dit l'anatomiste américain, ont des dimensions moyennes de 16/8 à 18/12 μ, et se rapprochent plus du type des cellules bipolaires que de celui des multipolaires, bien que beaucoup possèdent plus de deux prolongements..... Jamais la marche du cylindre-axe d'aucune d'elles n'a pu être reconnue..... Les prolongements protoplasmatiques sont souvent coupés très près du corps, ou ne sont pas colorés au delà d'une certaine limite et apparaissent comme des saillies noires et raboteuses. Plus fréquemment on peut les suivre sur de longs trajets; ils affectent alors un contour légèrement rugueux, se conforment aux interstices des faisceaux musculaires et se terminent enfin brusquement sans aucune trace de continuation ultérieure. De curieuses figures arborescentes peuvent aussi de temps en temps être découvertes dans la portion terminale de quelques-unes des expansions protoplasmatiques. » (L'auteur renvoie à une figure d'aspect tout à fait semblable au point *a* de la cellule que j'ai représentée planche III, figure 13.)

On conviendra que les caractères précités ne peuvent suffire à mériter aux éléments qui les possèdent la qualification de cellules nerveuses; en tous cas, pour ce qui est de ceux que j'ai observés moi-même, ma conviction est qu'ils ne sont autre chose que des cellules conjonctives tout à fait identiques à celles qu'a décrites et figurées Fusari. Comme terme de comparaison j'ai représenté, planche I, figure 11, quelques cellules de la trame conjonctive des valvules sigmoïdes pulmonaires après coloration au bleu.

Outre les cellules superficielles incontestablement nerveuses et les éléments ci-dessus très probablement conjonctifs, j'ai rencontré dans l'épaisseur du myocarde d'autres figures d'apparence cellulaire, dont les relations étroites avec des fibrilles manifestement nerveuses semblent devoir se rattacher de près au système nerveux.

1. *Su alcune particolarita di forma e di rapporto delle cellule del tessuto connettivo interstigiale.* (Travaux du laboratoire d'anatomie norm. et pathol. de l'université roy. de Rome... Vol. IV, fasc. 1. 1894.)

J'ai observé de telles images principalement dans la paroi des oreillettes et la cloison inter-auriculaire, et j'en ai figuré un certain nombre (planche III). Je dois avouer que mon incertitude est des plus grandes à leur égard. Bien que certains caractères extérieurs, tels que leur forme et leurs dimensions, les rapprochent des éléments du conjonctif interstitiel, il faut reconnaître que leurs prolongements présentent un aspect un peu spécial, qui, dans quelques cas, devient tout à fait identique à celui d'une fibre nerveuse. Si une telle relation de continuité entre le corps cellulaire et une fibre nerveuse pouvait être établie d'une façon tout à fait incontestable, la question serait jugée en faveur de l'hypothèse ganglionnaire; mais on sait trop combien il est ardu parfois de décider s'il existe entre deux fibres très voisines fusion réelle de substance ou s'il ne s'agit simplement que d'une exacte superposition. Peut-être certaines images pourraient-elles être expliquées par l'apparition, sur le trajet d'une fibre nerveuse, d'un renflement volumineux, et nous avons vu que ces épaississements pouvaient atteindre des dimensions considérables.

Je me borne donc à signaler les faits tels que je les ai observés, sans vouloir en tirer de conclusions prématurées; la seule chose que je puisse affirmer, c'est que, s'il existe dans l'épaisseur du myocarde des cellules nerveuses, ces éléments ne sont comparables ni comme forme, ni comme dimension, ni comme disposition générale à ceux des ganglions de la surface.

Endocarde. — Comme je l'ai dit déjà, au plexus sous-péricardique correspond, à la face interne du cœur, un plexus tout à fait analogue étendu au-dessous du revêtement endocardique. La similitude serait même complète entre ces deux formations si les travées du plexus interne ne s'entrecroisaient dans toutes les directions, circonscrivant ainsi des mailles de forme irrégulière et totalement dépourvues d'orientation générale. Le plexus sous-endocardique se rapprocherait donc plus dans son ensemble de la portion auriculaire du sous-séreux que de sa portion ventriculaire.

De même que pour les nerfs du péricarde, les données nous manquent encore pour ceux de l'endocarde; la plupart des classiques les mentionnent à peine : Toldt (38) pourtant signale l'existence au-dessous de cette membrane d'un plexus de fibres à myéline d'où partent de fins filets à terminaison inconnue. Notons en pas-

sant que ce même auteur nie la présence de nerfs dans le péricarde viscéral et ne les admet d'après Jantschitz (39) que dans son feuillet pariétal. Or, en traitant par le bleu de méthylène des lambeaux d'endocarde de chien et de mouton, j'ai pu facilement me convaincre que du plexus principal se détachent en divers points des branches grêles destinées à la tunique interne du cœur. Ces petites branches se résolvent bientôt en fibrilles terminales qui, en s'anastomosant entre elles, forment dans l'épaisseur de l'endocarde un fin réseau à mailles irrégulières. (Fig. 13, 14 et 15; pl. I.) Ce même réseau m'est apparu sur des coupes tangentielles à la surface interne du ventricule dans des cœurs soumis à l'imprégnation chromo-argentique. (Fig. 19; pl. II.) Ce réseau m'a semblé exclusivement formé de fibres nues, courant isolées ou en petits faisceaux et toujours très riches en noyaux; pas plus que le plexus dont il dépend il ne renferme de cellules ganglionnaires.

Comme dépendances de l'endocarde il me reste à parler des valvules cardiaques et des réseaux de Purkinje. Les valvules auriculo-ventriculaires renferment des nerfs abondants même dans leur portion flottante; la figure 17 de la planche II, qui représente une section transversale d'une des valves de la tricuspidienne, en fait suffisamment foi. On y voit plusieurs fibres variqueuses courant parallèlement à la surface dans l'épaisseur du stroma conjonctif. J'y ai rencontré aussi des éléments fusiformes de nature probablement connective colorés en noir par la méthode de Golgi. (Fig. 18; pl. II.)

Les valvules sigmoïdes présentent une disposition un peu spéciale : les nerfs qui s'y distribuent pénètrent tous par la partie moyenne de leur bord adhérent. En ce point on observe un petit plexus, émanation du plexus sous-endocardique principal, d'où se détachent une série de faisceaux très grêles, souvent monofibrillaires, qui s'irradient en éventail et courent vers le bord libre à proximité duquel ils s'arrêtent en s'effilant progressivement. Ces faisceaux paraissent n'échanger que peu d'anastomoses, et se ramifient rarement.

Les réseaux de Purkinje sont compris entre le plexus sous-endocardique et la membrane interne elle-même; ce qui tendrait à vérifier l'opinion de Schweigger-Seidel sur la dépendance de ces réseaux et de l'endocarde. Les travées du plexus leur abandonnent nombre de petites branches qui courent sur leurs bords et envoient

tant à leur surface que dans l'interstice de leurs cellules de très fines fibrilles anastomosées en un riche réseau. (Fig. 14; pl. I.) Quand les fibres de Purkinje s'agglomèrent en plaques, on voit courir entre les colonnes cellulaires des faisceaux anastomosés constituant un petit plexus d'où partent des fibrilles terminales qui couvrent de leurs ramifications rétiformes la surface des différentes cellules. (Fig. 17; pl. I.) En dehors des fibrilles nerveuses, on voit parfois la matière colorante se fixer sur le ciment intercellulaire et simuler alors un réseau à mailles régulièrement polygonales encadrant les cellules. C'est là une cause d'erreur facile à reconnaître et par suite à éviter.

Conclusions. — Je résume dans les propositions suivantes les faits les plus importants qui ressortent de mes recherches :

1° Chez les mammifères, une partie des nerfs destinés au muscle cardiaque forment sous le péricarde viscéral un plexus à mailles allongées parallèlement au grand axe du cœur; la direction de ses branches étant d'ailleurs complètement indépendante et de celle des vaisseaux, et de celle des fibres musculaires superficielles. Nerfs et artères n'ont de commun que leur origine apparente dans les sillons de partage du cœur.

2° Du plexus sous-péricardique naît, outre les rameaux musculaires, un double réseau nerveux destiné à la séreuse.

3° Au plexus sous-péricardique sont annexés de nombreux petits ganglions, principalement au niveau des sillons inter-auriculaire et auriculo-ventriculaire, ainsi qu'à la surface des oreillettes et des ventricules dans une étendue variable, qui atteint facilement la moitié supérieure de ceux-ci. Les éléments qui les forment sont pour la plupart multipolaires, quelques-uns seulement unipolaires.

4° Parallèlement au plexus sous-péricardique, il existe sous l'endocarde ventriculaire un riche plexus à mailles irrégulières d'où naissent également des rameaux musculaires et un réseau destiné à la tunique interne du cœur.

5° Les fibres de Purkinje sont enveloppées par un lacis nerveux à mailles étroites, émané du plexus sous-endocardique.

6° Les valvules cardiaques renferment des nerfs nombreux dans les valvules auriculo-ventriculaires, plus rares dans les valvules artérielles.

7° Les nerfs du myocarde ventriculaire issus des plexus coronaires

se rendent à leurs territoires respectifs par une triple voie : par l'intermédiaire des plexus sous-péricardique et sous-endocardique pour ceux qui sont destinés aux fibres externes et internes, directement pour ceux de la couche musculaire moyenne. Au niveau des oreillettes, les nerfs musculaires émanent pour la plupart du plexus superficiel.

8° Les troncules nerveux s'anastomosent après leur entrée dans le myocarde en un plexus myocardique fondamental d'où part le système des fibres intermusculaires. C'est de ces dernières que naissent les fibrilles terminales qui pénètrent entre les cellules des faisceaux musculaires et entrent en communication avec elles par l'intermédiaire de bourgeons latéraux et terminaux de forme et de volume variés, comparables pour la plupart aux terminaisons décrites dans les muscles striés de différents invertébrés.

9° Il existe, chez les mammifères et la grenouille, dans l'épaisseur du muscle cardiaque des cellules conjonctives multipolaires colorées en noir par le chromate d'argent, et pouvant facilement en imposer pour des éléments nerveux.

10° On rencontre enfin çà et là dans les oreillettes et les ventricules, des figures analogues à des corps cellulaires en continuité apparente ou réelle avec des fibrilles nerveuses. Peut-être s'agit-il de véritables cellules nerveuses intra-musculaires.

11° Nulle part enfin je n'ai observé dans l'intérieur du muscle cardiaque de cellules comparables ni comme taille, ni comme forme, ni comme disposition aux éléments ganglionnaires de la surface.

Bibliographie.

1. — Remak, *Neurologische Erläuterungen* (*Müller's Arch.*, 1844).
2. — Ludwig, *Ueber die Herznerven des Frosches* (*Müller's Arch.*, 1848).
3. — R. Lee, *On the ganglion and nerves of the Heart* (*Philosoph. transact.*, 1848-1849).
4, *a.* — Bidder, *Ueber fonctionnel verschiedene und räumlich getrennte Nervencentra im Froschherzen* (*Müller's Arch.*, 1852).
4, *b.* — Bidder, *Die Endigungsweise der Herzzweige der N. Vagus beim Frosch* (*Arch. f. Anat.*, 1868).
5. — Friedländer, *Ueber die nervösen Centralorgan des Froschherzens* (*Untersuchungen aus dem physiologischen Laboratorium in Würzburg*. 1867).
6. — V. Kœlliker, *Gewebelehre*, 1867.
7. — Krause, W., *Anatomie des Kaninchens*, 1868.
8. — Schweigger-Seidel, *Stricker's Handbuch*, 1868-1871.

9. — Schklarewsky, *Ueber die Anordnung der Herzganglien bei Vögeln und Säugethieren* (*Göttinger Nachrichten*, n° 20, 1872).
10. — Langerhans, *Zur Histologie des Herzens* (*Virchow's Arch.*, 1873).
11. — Gerlach L., *Ueber die Nervenendigungen in der Muskulatur des Froschherzens* (*Virchow's Arch.*, 1876).
12, *a.* — Dogiel J., *Die Ganglienzellen des Herzens bei verschiedenen Thieren und beim Menschen* (*Arch. f. mikr. Anat.*, Bd. XIV, 1877).
12, *b.* — Dogiel J., *Die Nervenzellen und Nerven des Herzventrikels beim Frosche* (*Arch. f. mikr. Anat.*, Bd. XXI, 1882).
12, *c.* — Dogiel J. et Tumärzew, *Zur Lehre über das Nervensystem des Herzens* (*Arch. f. mikr. Anat.*, Bd. XXXVI).
12, *d.* — Dogiel J. et Tumärzew, *Contribution à l'anatomie et la physiologie comparées du cœur* (en russe, *Medycyna*, n°s 46-47, Kasan, 1893).
13. — Regnier, *Des nerfs du cœur*, Paris, 1880.
14, *a.* — Vignal, *Système nerveux du cœur de la tortue mauresque* (*Gaz. médic. de Paris*, n° 45, 1880).
14, *b.* — Vignal, *Système nerveux du cœur du lapin* (*Gaz. méd. de Paris*, n° 49, 1880).
14, *c.* — Vignal, *Recherches sur l'appareil ganglionnaire du cœur des vertébrés* (*Arch. de Physiologie*, 1881).
15. — Koplewsky, *Modifications des ganglions cardiaques dans quelques affections du myocarde*, Dissertation inaugurale (en russe), Saint-Pétersbourg, 1881.
16. — Klug, *Ueber die Herznerven des Frosches* (*Arch. f. Anat. und Phys. Anat. Abth.*, 1881).
17. — Lœwit, *Beiträge zur Kenntniss der Innervation des Herzens* (*Pflüger's Arch.*, Bd. XXV, 1881).
18, *a.* — Engelmann, *Ueber die Leitung der Erregung im Herzmuskel* (*Arch. de Pflüger*, T. XI, 1875).
18, *b.* — Engelmann, *Bulbus aortæ des Froschherzens* (*Arch. de Pflüger*, T. 29, 1882).
19. — Von Openchowski, *Beitrag zur Kenntniss der Nervenendigungen im Herzen* (*Arch. f. mikr. Anat.*, Bd. XXII, 1883).
20, *a.* — Kasem-Beck, *Zur Kenntniss der Herznerven* (*Arch. f. mikr. Anat.*, Bd. XXII, 1885).
20, *b.* — Kasem-Beck, *Beiträge zur Lehre über die Innervation des Herzens*. Kasan, 1887.
21. — Lahousse, *Die Structur des Nervenplexus in der Vorhofscheidewand des Froschherzens* (*Arch. f. Anat. and Phys., Physiol. Abth.*, 1886).
22. — Eisenlohr, *Ueber die Nerven und Ganglienzellen des menschlichen Herzens, nebst Bemerkungen zur pathologische Anatomie derselben*, Dissert inaug., Münich, 1886.
23. — Ott, *Zur Kenntniss der Ganglienzellen des menschlichen Herzens* (*Prager med. Wochenschr.*, n° 20, 1886).
24, *a.* — Arnstein, *Die Methylenblaufärbung als histologische Methode* (*Anatomischer Anzeiger*, n° 5, 1887).
24, *b.* — Id., *Nikita Lawdowski. Ueber die Fortsätze der Nervenzellen in den Herzganglien* (*Arch. f. Mikr. Anat.*, Bd. 29, 1887).
25. — Ranvier, *Traité technique d'histologie*, Paris, 1888.
26. — Ramon y Cajal, *Sobre las terminaciones nerviosas del corazon de los batrachios y reptiles* (*Gaceta sanitaria de Barcelona*, août 1890) et : *Terminaciones nerviosas en el corazon de los mamiferos* (*id.*, avril 1891).
27, *a.* — Romberg, *Beiträge zur Herzinnervation* (*Verhandl. d. Congresses f. innere Medicin*, 1890).
27, *b.* — Romberg u. His, *Beiträge zur Herzinnervation* (*Fortschritte für Medicin*, n°s 10 et 11, 1890).
28. — Schifferdecker u. Kossel, *Gewebelehre*, 1891.
29. — Retzius, *Biologische Untersuchungen*, III, 1892.
30. — Bayliss, *On some points in the innervation of the mammalian heart* (*Journal of Phys.*, 1892, n° 5).

31. — Martin H. Newell, *Vaso-motor nerves of the heart* (*Transact. of the medic. and chir. Faculty of the state of Maryland*, 1891).
32. — Heymans, *Ueber Innervation des Froschherzens* (*Arch. f. Anat. und Phys., Phys. Abth.*, 1893).
33. — Van Gehuchten, *Le système nerveux de l'homme*, Lierre. 1893.
34. — Berkley (H. J.). *On complex nerve terminations and ganglion cells in the muscular tissue of the heart ventricle* (*Anat. Anzeig.*, nos 1 et 2, 1893).
35. — Nikolajew, *Zur Frage über die Innervation des Froschherzens*, Kasan, 1893.
36. — Azoulay, *Les nerfs du cœur de l'homme* (*Comptes rendus hebdomadaires de la Société de biologie de Paris*, avril 1894).
37. — V. Kölliker, *Die feinere Bau und die Functionen der sympathischen Nervensystems* (*Sitzungsb. der Physik.-med. Gesellschaft zu Würzburg*. 1894).
38. — Toldt, *Lehrbuch der Gewebelehre*. Stuttgart, 1888.
39. — Jantschitz, *Matériaux pour l'étude des nerfs du péricarde* (*Journal de Rudneff*, en russe. Saint-Pétersbourg, 1874).

Explication des planches XVII, XVIII et XIX

PLANCHE XVII

Fig. 1. — Cœur de chien injecté au bleu de méthylène pour mettre en évidence les nerfs superficiels. Demi-schématique. A, face antérieure; B, face postérieure. Grandeur naturelle.

Fig. 2. — Une portion de plexus sous-péricardique au niveau de la région moyenne du ventricule gauche. Chien adulte. Grossissement = 60.

Fig. 3. — Portion du réseau péricardique profond. Chien; oreillette. Grossissement = 250.

Fig. 4. — Portion du réseau péricardique superficiel. Chien; oreillette. Grossissement = 250.

Fig. 5. — Cellule multipolaire du sillon auriculo-ventriculaire; *a*, cylindre-axe. Chien. Grossissement = 250.

Fig. 6. — Cellule unipolaire dont les prolongements ont été colorés sur une partie seulement de leur étendue. Chien; rainure auriculo-ventriculaire. Grossissement = 250.

Fig. 7. — Cellule bipolaire située au milieu d'un faisceau nerveux, *a*, cylindre-axe; *p*, expansions protoplasmatiques. Grossissement = 250.

Fig. 8. — Deux cellules multipolaires du sillon auriculo-ventriculaire du chien. Grossissement = 250.

Fig. 9. — Cellules ganglionnaires de même origine, *a*, *a*, cylindres-axes; *x*, élément unipolaire. Grossissement = 250.

Fig. 10. — Petit amas ganglionnaire annexé à une travée du plexus sous-péricardique. Toutes les cellules n'ont pas été colorées. La plupart des fibrilles en rapport avec ces ganglions s'unissent au faisceau voisin;

quelques-unes, *a*, s'éloignent dans une direction opposée. Chien; région supérieure du ventricule droit. Grossissement = 70.

Fig. 11. — Divers types de cellules conjonctives d'une valvule sigmoïde de mouton, colorées au bleu de méthylène. Grossissement = 250.

Fig. 12. — Portion du plexus sous-endocardique. Chien; ventricule. Grossissement = 70.

Fig. 13. — Fragment du réseau de l'endocarde du mouton, ventricule droit, montrant des élargissements triangulaires aux points nodaux. Grossissement = 90.

Fig. 14. — Portion du plexus sous-endocardique et du réseau endocardique du mouton. Ventricule. Grossissement = 70.

Fig. 15. — Un fragment du même réseau vu à un grossissement de 250 et montrant de nombreux noyaux annexés à ses fibrilles.

Fig. 16. — Portion du plexus sous-péricardique dans la région du sillon auriculo-ventriculaire; *m*, faisceaux musculaires superficiels; *a*, tissu cellulo-adipeux sous-péricardique; *g*, *g*, cellules ganglionnaires isolées ou groupées, annexées au plexus. Grossissement = 50.

Fig. 17. — Plaque cellulaire de Purkinje avec faisceaux nerveux intercellulaires et fibrilles péricellulaires. Mouton. Grossissement = 90.

Fig. 18. — Une portion du réseau de Purkinje vu par la face profonde; *p*, travées du plexus sous-endocardique; *r*, réseau nerveux annexé aux fibres de Purkinje. Mouton; ventricule. Grossissement = 70.

Fig. 19. — Cellules musculaires isolées de la couche interne du ventricule montrant leurs rapports avec de fines fibrilles intercellulaires. Chien. Grossissement = 300.

PLANCHE XVIII

Fig. 1. — Deux cellules ganglionnaires du sillon inter-auriculaire chez le rat. L'une d'elles est unipolaire. Les prolongements cylindraxiles se joignent aux fibres d'un faisceau voisin. Grossissement = 300.

Fig. 2 et 3. — Deux petits amas ganglionnaires du sillon inter-auriculaire. Jeune rat. Grossissement = 90.

Fig. 4. — Plexus intramyocardique. Base de l'auricule gauche. Jeune rat. Grossissement = 250.

Fig. 5. — Plexus intramyocardique. Paroi ventriculaire; coupe perpendiculaire au grand axe du cœur. En deux points on voit, sous forme de taches irrégulières, des portions de muscle accidentellement imprégnées. Dans leur voisinage des cellules conjonctives fusiformes se sont égale-

ment colorées. *S*, surface externe du cœur; *r*, branche musculaire du plexus sous-péricardique. Souris adulte. Grossissement = 70.

Fig. 6. — Fibre nerveuse épaisse accompagnant une artériole et présentant sur son trajet un renflement *c* analogue à un corps cellulaire; en *t*, quelques fibrilles terminales. Jeune rat; base du ventricule. Grossissement = 250.

Fig. 7. — Une portion du plexus fondamental. Jeune rat; région superficielle du ventricule. Grossissement = 250.

Fig. 8. — Fibres périmusculaires. Un faisceau musculaire sectionné obliquement laisse voir dans son intérieur les fibrilles intercellulaires. Jeune rat; ventricule. Grossissement = 250.

Fig. 9. — Deux faisceaux musculaires coupés transversalement pour montrer les fibrilles intra-musculaires. Jeune rat; ventricule. Grossissement = 250.

Fig. 10. — Terminaisons motrices dans le ventricule; *i*, fibre intermusculaire; *t*, *t*, fibrilles terminales; renflements terminaux en forme de champignons. Jeune rat. Grossissement = 250.

Fig. 11. — Fibres périmusculaires. Grenouille, ventricule. Grossissement = 250.

Fig. 12. — Grosse fibre nerveuse portant sur son trajet un large renflement d'apparence cellulaire. Grenouille verte; ventricule gauche. Grossissement = 250.

Fig. 13. — Fibre semblable; même origine, même grossissement.

Fig. 14. — Terminaisons motrices. Chat 2 mois; ventricule. Grossissement = 250.

Fig. 15 et 16. — Terminaisons intermusculaires. Jeune rat; ventricule. Grossissement = 250.

Fig. 17. — Une des valves de la tricuspide coupée transversalement. Jeune rat. Grossissement = 250.

Fig. 18. — Une des valves de la mitrale coupée transversalement. Cellules du tissu conjonctif interstitiel. Jeune rat. Grossissement = 250.

Fig. 19. — Réseau endocardique. Jeune rat; ventricule gauche. Grossissement = 250.

PLANCHE XIX

Fig. 1. — Image d'apparence ganglionnaire du ventricule du rat. Grossissement = 250.

Fig. 2. — Cellules probablement conjonctives de la cloison ventriculaire du rat. Grossissement = 250.

Fig. 3. — Elément d'apparence ganglionnaire de la paroi de l'oreillette droite. Chienne adulte. Grossissement = 250.

Fig. 4. — Epaississement localisé sur le trajet d'une fibre nerveuse. Chienne 1 mois; cloison des oreillettes. Grossissement = 250.

Fig. 5. — Image d'apparence ganglionnaire du ventricule de la musaraigne. Grossissement = 250.

Fig. 6 et 7. — Deux images du même genre. Chienne adulte; paroi de l'oreillette droite. Grossissement = 350.

Fig. 8. — *a*, Renflement d'aspect cellulaire sur le trajet d'une fibre nerveuse; *b* et *c*, cellules probablement conjonctives. Chien 1 mois; cloison des oreillettes. Grossissement = 70.

Fig. 9. — Fibrille terminale du ventricule. Chien 1 mois. Grossissement = 350.

Fig. 10. — Cellules conjonctives du ventricule du rat. Grossissement = 250.

Fig. 11. — Eléments de nature probablement connective de la cloison des oreillettes. Jeune chien. Grossissement = 250.

Fig. 12. — Figures d'apparence ganglionnaire de la paroi de l'oreillette. Souris adulte. Grossissement = 250.

Fig. 13. — Cellule conjonctive du ventricule du rat; *a*. épines latérales en relation avec la striation transversale des fibres musculaires adjacentes. Grossissement = 250.

Fig. 14. — Elément d'apparence ganglionnaire appliqué à la surface d'une travée musculaire du ventricule de la grenouille coupée transversalement. Grossissement = 250.

Fig. 15. — Large renflement ovoïde sur le trajet d'une fibre nerveuse. Jeune rat; cloison des ventricules. Grossissement = 250.

LE PLACENTA DES CARNASSIERS

Par Mathias DUVAL

(Planche XX.)

(*Suite* [1].)

D. — *Remaniement de la formation ectoplacentaire ou angioplasmode.*

Nous avons si souvent décrit le remaniement d'une formation ectodermique ectoplacentaire, depuis le placenta des divers rongeurs, jusqu'à l'angioplasmode de la chienne, et ce processus est toujours tellement semblable, que nous pourrons exposer très brièvement la manière dont il se produit chez la chatte, réservant les détails pour la disposition et la structure des lamelles labyrinthiques dont il amène la formation. Nous adopterons ici le même ordre et à peu près la même division du sujet que pour le placenta de la chienne.

1° *De l'angio-plasmode ou formation ectoplacentaire pendant son remaniement.*

a. Pénétration du mésoderme dans l'ectoplacenta. — Comme toujours, c'est la pénétration du mésoderme, puis des vaisseaux allantoïdiens, qui opère le remaniement de la formation ectoplacentaire, c'est-à-dire sa subdivision en lamelles. Cette pénétration commence déjà au vingt-quatrième jour. On voit, sur les fig. 108 et 109, que, sur une coupe, la ligne limite supérieure de la lame ectoplacentaire n'est pas unie, droite; elle présente des ondulations, c'est-à-dire que la surface de l'ectoplacenta est creusée de

1. Voir le *Journal de l'Anat. et de la Physiol.* (numéros de mai-juin, juillet-août, novembre-décembre 1893, mars-avril et mai-juin 1894).

dépressions que remplit le mésoderme chorial. Sur la figure 111 (toujours au vingt-quatrième jour) une de ces dépressions (extrémité droite de la figure) se prolonge assez profondément en pointe, c'est-à-dire pénètre sous forme de mince fente dans l'ectoplacenta, et donne déjà bien l'impression d'une poussée mésodermique qui va envahir la couche ectoplacentaire, et la remanier en la subdivisant en lamelles. Ce travail marche très vite, car il est déjà très avancé sur des pièces étiquetées comme appartenant au vingt-cinquième et au vingt-sixième jour.

Au vingt-cinquième jour (fig. 113) les poussées mésodermiques ont atteint, en profondeur, la couche moyenne de la lame ectoplacentaire. Elles semblent, sur la coupe perpendiculaire au plan de cette lame, subdiviser celle-ci en une série de lobules. Nous verrons plus loin, d'après les coupes horizontales, c'est-à-dire parallèles au plan de la lame, quelle disposition réelle répond à cette apparence.

Au vingt-sixième ou vingt-septième jour (fig. 114), les poussées mésodermiques sont arrivées plus profondément, et entament le tiers inférieur de la lame ectoplacentaire; en même temps ces lames mésodermiques émettent des ramifications latérales qui pénètrent dans les parties ectoplacentaires interposées, c'est-à-dire dans les masses d'aspect lobulaire sus-indiquées, et commencent à les subdiviser à leur tour. Dès lors, sur une coupe verticale, c'est-à-dire perpendiculaire à la surface du placenta, la formation ectoplacentaire prend de plus en plus la disposition en minces lamelles s'élevant de la surface maternelle vers la surface fœtale du placenta; nous sommes dès lors en présence de *lamelles labyrinthiques*, homologues des formations semblables chez la chienne, mais un peu différemment disposées.

b. Lamelles labyrinthiques. — La formation graduelle des lamelles labyrinthiques est visible, en coupe verticale, sur les figures 118 et 119. Nous n'avons pas les dates de la gestation des sujets qui ont fourni ces pièces, ni en général de celles qui vont nous servir pour l'étude de placentas de plus en plus développés; mais les dimensions de l'œuf ou de ses parties, les dimensions du fœtus, et surtout l'état du développement des couches placentaires suffisent pour établir sinon l'âge absolu, du moins l'âge relatif des pièces, et pour les mettre en série. Ainsi la figure 118 est d'un placenta qui dessinait une bande en ceinture large déjà de 15 millimètres. Le ren-

flement utérin avait 35 millimètres de long, le fœtus était long de 25 millimètres. Au contraire la figure 119 est d'un placenta dont l'embryon mesurait 40 millimètres; nous devons dire du reste que nous avons des préparations semblables à celles de la figure 119, et provenant d'un placenta dont l'embryon mesurait déjà 45 millimètres.

Sur la figure 118, à un grossissement de 50 fois, on voit que la formation ectoplacentaire a augmenté d'épaisseur (comparer avec la figure 114), en même temps que sa décomposition en lamelles est plus avancée. Les épaisses lames de la figure précédente (fig. 114) sont décomposées en lames plus minces, non seulement parce que le mésoderme a fourni de nouvelles poussées de haut en bas, mais encore parce qu'il a pénétré latéralement dans les lames épaisses, de sorte que les lamelles nouvellement produites s'anastomosent entre elles à leurs deux extrémités. Les poussées mésodermiques principales arrivent très bas, près de la surface maternelle de l'ectoplacenta, mais elles respectent cependant la zone la plus profonde de celui-ci, laissant intacte la couche qui repose directement sur les détritus glandulaires (couche AE, fig. 118); les lamelles labyrinthiques partent, comme d'une base commune, de cette couche, ainsi que les feuillets d'un livre partent du dos du livre.

Sur la figure 119, qui est d'un âge beaucoup plus avancé (fœtus de 40 à 45 millimètres, au lieu de 25 millimètres), la division en lamelles labyrinthiques est à peu près terminée, et ces lamelles n'auront plus qu'à subir quelques modifications plutôt dans leur structure que dans leurs dispositions, pour prendre les caractères du placenta achevé. Les lamelles labyrinthiques ont puissamment grandi en hauteur, en même temps que se complétait leur subdivision, car sur cette figure 119, quoique le grossissement ne soit que de 35 fois, l'épaisseur de la formation labyrinthique est supérieure à ce qu'elle était sur la figure 118, faite cependant à un grossissement de 50 fois; on peut donc dire que la formation labyrinthique, ou placenta fœtal, a doublé d'épaisseur. En même temps sa décomposition en lamelles a été poussée très loin, comme le montre, sans plus amples descriptions, la comparaison des deux figures. Mais ce qui mérite une description spéciale, c'est l'arrivée des principales cloisons mésodermiques jusque dans la profondeur de la formation ecto-placentaire. Arrivées à ce niveau profond,

elles respectent encore une lame de tissu ectoplacentaire, mais une lame très mince, qui désormais persistera comme lame commune d'origine des lamelles labyrinthiques. De plus, à leurs extrémités profondes, ces cloisons mésodermiques se sont légèrement dilatées, rétrécissant d'autant les bases d'implantation des lamelles interposées entre elles. Il en résulte que la partie profonde du placenta fœtal de la chatte est maintenant constituée d'une manière qui rappelle ce que nous avons vu chez la chienne : on y trouve des *arcades ectodermiques* (AE, fig. 119), alternant avec les bases communes d'un certain nombre de lamelles labyrinthiques, c'est-à-dire avec ce que nous pouvons, par homologies avec les mêmes formations chez la chienne, appeler *lames bases* du placenta fœtal (lames basales de l'angio-plasmode, ou des complexes labyrinthiques avons-nous dit à propos de la chienne). Ces parties, *arcades ectodermiques* et *lames basales*, seront étudiées plus loin, sous le titre de *connexions* (*mode d'attache*) *du placenta fœtal et du placenta maternel*. Mais, puisque nous en sommes, pour le moment, au mode de formation des arcades ectodermiques, faisons ressortir les différences qu'il y a à cet égard entre le placenta de la chatte et celui de la chienne.

Chez la chienne les arcades ectodermiques en question existent pour ainsi dire dès le début de la formation angio-plasmodiale; elles représentent le fond, l'extrémité profonde des villosités creuses ectodermiques (voir VC, fig. 42 et 46, pl. IV); c'est que, dès le début, la formation angio-plasmodiale a l'aspect lobulé sur les coupes perpendiculaires. Chez la chatte, au contraire, la formation angio-plasmodiale ou ectoplacentaire est massive, non creusée de dépressions parcourant toute son épaisseur. Ce n'est qu'avec la période de remaniement que cette couche massive se creuse de dépressions sous l'influence des poussées mésodermiques qui la pénètrent; et, très tardivement, lorsque les principales de ces poussées arrivent jusqu'à la limite profonde de l'ectoplacenta, alors seulement apparaissent les arcades ectodermiques, représentées par la mince couche ectoplacentaire respectée, non perforée par ces poussées, mais amincie, étalée, par les dilatations des extrémités profondes de ces cloisons mésodermiques. Les trop fameuses villosités ectodermiques de la chienne, qui ont tant égaré les auteurs dans l'interprétation de ce placenta, nous apparaissent donc comme de simples voies de pénétration préformées

dans l'angio-plasmode pour l'entrée des éléments mésodermiques allantoïdiens. C'est ce que nous avons établi précédemment par une étude qui a été incontestablement laborieuse, quand nous n'avions pour éléments de démonstration que les faits fournis par le placenta seul de la chienne ; c'est, par contre, ce qui devient très simple et d'une évidence élémentaire, maintenant que nous pouvons comparer le placenta de la chienne à celui de la chatte. Nous voyons donc encore une fois que cette dernière étude ramène à sa vraie signification les parties dont on avait exagéré l'importance en s'en tenant au placenta de la chienne.

On trouvera, quelques pages plus loin, dans la figure XXXIII, un schéma comparatif des formations ectoplacentaires de la chienne et de la chatte, schéma qui montre en même temps les dispositions des arcades ectodermiques chez ces deux carnassiers.

Après ces différences dans le mode, ou plutôt la date de développement des arcades ectodermiques chez ces deux carnassiers, il faut encore signaler cette autre différence que ces arcades sont moins étendues et plus rapprochées les unes des autres chez la chatte que chez la chienne (comparer par exemple la fig. 119 avec les fig. 65, 66 et 67, planche VI; voir aussi les schémas de la fig. XXXIII, ci-après dans le texte). Par contre les *lames basales* interposées à ces arcades sont plus larges (plus épaisses), pour la plupart; mais on en trouve aussi qui sont relativement minces. C'est que chez la chatte la formation labyrinthique n'est pas nettement divisée, sur les coupes verticales, en une série de lobules ou complexus de lamelles labyrinthiques. La formation ectoplacentaire, primitivement compacte, a donné naissance à une formation labyrinthique également compacte, c'est-à-dire d'aspect homogène, sans subdivision en lobules. Il en résulte que les lames basales n'ont pas chacune la même valeur, et correspondent à un nombre variable de lamelles labyrinthiques (voir la fig. 119), tantôt à une seule lamelle, tantôt à un groupe de trois à cinq lamelles, tandis que chez la chienne, chaque lame basale avait cette valeur précise et définie de représenter le pédicule d'un lobule, d'un complexus labyrinthique bien circonscrit.

Tous ces détails montrent que, chez la chatte, tous les prolongements mésodermiques qui pénètrent l'ectoplacenta, ont, à un même moment, à peu près tous la même importance, tandis que chez la chienne il fallait distinguer les grosses cloisons mésoder-

miques interlobulaires, et les fines cloisons placées, dans chaque lobule, entre ses lamelles labyrinthiques. Nous ne venons encore de constater ces dispositions, ces différences, que sur des coupes verticales, c'est-à-dire perpendiculaires à la surface du placenta; nous allons les voir bien plus évidentes encore en passant à l'étude des coupes horizontales, c'est-à-dire parallèles à cette surface.

La figure 117 représente une coupe horizontale de la formation ectoplacentaire empruntée à une chienne qui a déjà fourni la fig. 114, c'est-à-dire au vingt-sixième ou vingt-septième jour. Les poussées mésodermiques se présentent comme des espaces plus clairs, de forme triangulaire. Ces espaces sont circonscrits de tous côtés par l'ectoplacenta, qui figure ainsi un réseau continue de travées anastomosées; nulle part aucune indication d'une subdivision en lobules; partout des travées à peu près de même importance.

La figure 130, planche XI, est une coupe semblable d'un placenta un peu plus avancé. Maintenant les espaces mésodermiques se prolongent par leurs angles ou parties saillantes, et le réseau ectoplacentaire allonge ses travées, qui se trouvent d'autant amincies. La continuation de ce processus très simple, plus intelligible par la série des figures qui vont suivre que par toute description, va donner naissance à la formation de lamelles labyrinthiques. Pour le moment contentons-nous de remarquer sur la figure 130 (pl. XI), que toutes les parties d'un même ordre sont encore de même valeur : les espaces mésodermiques, malgré l'infinie variété de leur forme, se ramènent facilement tous à un même type, et sont tous à peu près de même étendue; semblablement les travées ectoplacentaires ne diffèrent pas sensiblement les unes des autres.

Sur les figures 137 et 138 (pl. XII), qui sont deux coupes horizontales d'un même placenta, mais à des niveaux différents (nous reviendrons plus loin sur les particularités correspondant à ces différences de niveau), nous voyons les espaces, cloisons ou lames mésodermiques (maintenant ces dernières expressions sont mieux justifiées qu'elles ne l'auraient été précédemment) s'étendre de plus en plus, de sorte que les lamelles ectoplacentaires ou labyrinthiques deviennent plus minces, plus longues et plus tortueuses. Mais le réseau qu'elles dessinent circonscrit des mailles à peu près toutes égales, et les travées disposées entre ces mailles sont toutes sensiblement de même épaisseur. Il faut en excepter certains gros renflements que ces travées présentent par places, et qui sont des

formations à part, à étudier ci-après sous le nom de *canaux de distribution du sang maternel.*

En poursuivant cette étude du réseau labyrinthique jusque sur le placenta achevé, il est vraiment intéressant de voir graduellement se produire les changements de forme qui aboutissent, par un processus extrêmement simple, à la disposition en apparence si compliquée des lamelles ectoplacentaires à la fin de la gestation, disposition qui mérite si bien ici le nom de labyrinthique. Nous arrivons ainsi aux figures 147 et 148 de la planche XIII. Faisant abstraction de la partie centrale de ces figures, où se trouve un vide dont nous expliquerons plus tard la signification, nous nous trouvons, sur les parties périphériques de la figure 148, en présence d'un véritable labyrinthe de lamelles dont la disposition contournée et enchevêtrée semble n'obéir à aucune ordonnance régulière. Cependant en comparant cette figure 148 à la figure 147, on voit qu'il ne s'agit que d'un réseau, dont les mailles sont devenues des fentes linéaires interposées entre des lames ondulées, mais régulièrement anastomosées entre elles, et que cette disposition dérive directement de celle plus simple précédemment étudiée sur les figures 137 et 138, et, sous une forme plus simple encore, sur la figure 130 (pl. XI). Cela nous suffit pour montrer que, jusqu'à la fin, le placenta fœtal est un vaste complexus de lamelles labyrinthiques non groupées en lobules, comme pour le placenta de la chienne; et en effet les figures que nous venons d'examiner d'après la chatte ne rappellent que de très loin la fig. 75 (pl. VII) d'après la chienne. Chez la chienne nous avons vu que la disposition en lobules, seulement apparente, sur les coupes verticales, au début de la formation du placenta fœtal ou angio-plasmode, devient, lorsque cet angio-plasmode est complètement transformé en lamelles labyrinthiques, réelle et visible sur les coupes horizontales ainsi bien que sur les verticales (fig. 72, 73 et 75); chez la chatte au contraire, la lobulation assez bien indiquée au début (fig. 113 et 114) s'efface et disparaît presque complètement (fig. 119 et 138) à mesure que se produit et s'achève la transformation en lamelles labyrinthiques.

Nous disons presque complètement, parce que ces différences, que nous mettons en relief, entre le placenta fœtal de la chatte et de la chienne, ne sont jamais absolues. Ainsi les prolongements mésodermiques qui séparent les lamelles labyrinthiques de la chatte sont à peu près tous de même valeur dans les couches moyennes du

placenta fœtal; mais il n'en est plus tout à fait ainsi dans les couches superficielles (face fœtale du placenta), ni dans les couches profondes (faces maternelles). Dans ces dernières, nous avons déjà vu que certains prolongements mésodermiques pénètrent plus profondément et s'élargissent à leurs extrémités; ce sont ceux qui correspondent, par cette extrémité profonde, aux arcades ectodermiques (fig. 119). Dans la couche superficielle, il y a également des parties mésodermiques plus larges; ce sont celles qui renferment les gros vaisseaux allantoïdiens; nous allons donc en parler en traitant de la vascularisation du mésoderme placentaire.

c. Vascularisation, par les vaisseaux allantoïdiens, du mésoderme du placenta fœtal. — Quoique l'allantoïde se développe de bonne heure (voir, fig. 106, pl. IX, son extension déjà au vingt-quatrième jour), ses vaisseaux nous ont paru ne pénétrer que tardivement dans les cloisons mésodermiques de l'ectoplacenta. Ils restent d'abord confinés dans la couche mésodermique qui revêt la face fœtale du placenta, et c'est seulement sur la figure 119 que nous voyons de fins capillaires situés plus profondément dans les fines cloisons interposées entre les lamelles labyrinthiques. Alors on trouve, à la surface fœtale du placenta, des vaisseaux allantoïdiens de calibre relativement volumineux, qui, en pénétrant dans les cloisons sous-jacentes, se résolvent subitement en un chevelu de capillaires (fig. 119, pl. X, et fig. 127, pl. XI); et encore, chose remarquable, trouve-t-on assez longtemps des portions de placenta fœtal qui ne paraissent pas encore recevoir de vaisseaux allantoïdiens (voir la région A, de la fig. 122, pl. XI). Les variétés qu'on constate à cet égard sont, non des variétés individuelles, mais des différences locales d'un même placenta. L'allantoïde, vésicule primitivement piriforme, aborde d'abord la région de la ceinture placentaire qui répond par exemple à la face ventrale (fig. 106) de l'embryon, ou à l'une de ses faces latérales; ce n'est qu'en s'étalant de manière à s'accoler successivement à toute la surface du placenta, qu'elle atteint les autres régions, de sorte que, par exemple, la région qui, dans la figure 106, répond à la face dorsale de l'embryon, ne recevra l'allantoïde que tardivement. On conçoit donc que deux coupes, de deux pièces qui, quoique d'un âge différent, ne correspondent cependant pas à des périodes très éloignées, comme les coupes représentées dans les figures 122 et 127, pourront cependant offrir des différences énormes au point de vue de

l'extension que présente l'allantoïde, si l'une est de ce que nous venons de désigner comme région dorsale, l'autre de la région ventrale du placenta; le premier cas est celui de la figure 121, le second de la figure 127 [1].

Quoi qu'il en soit, dès que la vascularisation du mésoderme placentaire est produite, les gros vaisseaux de la surface, et leurs premières ramifications, au moment de se résoudre en fins capillaires, occupent, à la surface de la formation labyrinthique, des épaississements mésodermiques qui se prolongent à une faible profondeur dans la couche labyrinthique. Ces épaississements mésodermiques sont bien visibles (en A, A, A) dans la figure 131 et dans la figure 141 (pl. XII). Il en résulte, sur les coupes verticales, une disposition lobulée de la formation labyrinthique; mais cette disposition n'existe qu'à la surface, ne se prolonge pas dans la profondeur. C'est la seule indication, très rudimentaire, de la lobulation si accentuée du placenta fœtal de la chienne. Sur la figure 141 on voit que ces prolongements cunéiformes du mésoderme de la surface fœtale du placenta correspondent aux lieux d'arrivée et d'arborisation de ce que nous décrirons dans un instant sous le nom de canaux de distribution du sang maternel. Cette constatation va nous permettre d'expliquer déjà, au moins, en partie, certaines particularités que nous avons laissées dans l'ombre en étudiant les figures 147 et 148, au point de vue de la disposition des lamelles labyrinthiques sur une coupe horizontale. Il s'agit du vide qui occupe la partie centrale de ces figures. Sur ces coupes horizontales ces vides correspondent aux régions A, A, de la figure 131 (voir aussi la figure 141); ce sont donc les prolongements du mésoderme de la surface, prolongements où sont logés les gros vaisseaux allantoïdiens, seulement sur ces figures 147 et 148 nous avons simplement figuré la place de ces parties, sans représenter ni la masse mésodermique, ni les vaisseaux allantoïdiens, parce que nous voulions surtout faire ressortir les contours des lamelles labyrinthiques; mais comme, avec ces lamelles labyrinthiques, nous avons aussi figuré les branches des canaux de distribution du sang maternel, il n'y a pas à avoir de doute sur la nature des vides qui occupent le centre de la figure 148 (en A) en comparant ces figures notamment avec la figure 141 (pl. XII).

1. Tafani (*op. cit.*, p. 58) signale également cette pénétration tardive des vaisseaux allantoïdiens dans le mésoderme placentaire.

Après ces premières indications sur la vascularisation du mésoderme, il n'est pas nécessaire d'insister sur la distribution des capillaires allantoïdiens dans les fines cloisons mésodermiques interposées entre les lamelles labyrinthiques. Il va sans dire que les capillaires se ramifient dans toutes ces cloisons (fig. 120), arrivent à s'accumuler surtout à leur surface (fig. 134 et 135), et se mettent ainsi dans les rapports de voisinage le plus direct avec les capillaires maternels placés dans l'épaisseur des lamelles labyrinthiques. Jusqu'à quel point ce voisinage devient-il intime, c'est ce que nous verrons en étudiant le placenta à terme.

d. Constitution des lamelles labyrinthiques. — Il est facile de prévoir que les lamelles labyrinthiques sont constituées chez la chatte d'une manière semblable ou au moins très analogue à ce qu'elles sont chez la chienne. Nous y trouverons en effet un capillaire interposé entre deux couches, non plus de plasmode, mais de cellules ectodermiques bien individualisées, puisque chez la chatte la formation ectoplacentaire n'est que peu ou pas plasmodiale, mais bien épithéliale. Encore, à cet égard, aurons-nous à faire une distinction entre les éléments de la superficie et ceux de la partie moyenne des lamelles.

A mesure que s'effectue le remaniement, les lames, en lesquelles est graduellement subdivisé l'ectoplacenta, sont réduites à des masses cellulaires de moins en moins épaisses. Sur la figure 116 (pl. X), qui est du vingt-sixième au vingt-septième jour (même sujet que pour la figure 114), et qui représente les extrémités supérieures (face fœtale de l'ectoplacenta) des larges lames alors existantes, de nombreuses couches de cellules sont disposées d'une face à l'autre face de la lame. De place en place sont de larges capillaires maternels, constitués par un endothélium à noyaux volumineux et bien distincts. De ces capillaires maternels nous ne parlerons plus guère, car leur disposition et leur structure reproduisent ce que nous avons déjà vu chez la chienne; la seule partie qui doit nous arrêter, c'est la formation ectoplacentaire dans laquelle sont placés ces capillaires. Chez la chienne, cette formation est plasmodiale, et les modifications qu'elle présente pendant l'achèvement des lamelles labyrinthiques sont relatives à la disposition des noyaux rejetés à la périphérie (surface de la lamelle) et du protoplasma amassé autour des capillaires et entre eux, dans la partie moyenne des lamelles. Chez la chatte, cette formation ectopla-

centaire est à l'état de cellules distinctes, et les modifications que nous allons étudier sont relatives à des différenciations très considérables entre les cellules de la périphérie (surface des lamelles) et les cellules centrales.

Or, déjà lorsque la subdivision en lames n'est pas très avancée (vingt-sixième jour), on voit, même à un faible grossissement, un aspect différent pour la surface et pour la couche moyenne des lames ectoplacentaires. La couche qui forme la surface (fig. 114) est d'un aspect plus foncé et plus homogène; la couche moyenne est plus claire. A un fort grossissement (fig. 116), ces différences sont plus sensibles, en ce sens qu'on reconnaît les dispositions qui les déterminent. C'est que, d'une part, les cellules ectodermiques de la couche moyenne (nous les nommerons dès maintenant *cellules centrales* ou *cellules géantes*, dénominations qui seront de plus en plus justifiées par la suite) sont devenues un peu plus volumineuses, plus claires, et légèrement écartées les unes des autres; tandis que, d'autre part, les cellules de la surface de la lame sont pressées les unes contre les autres, moins volumineuses, avec un corps protoplasmique et un noyau foncé, c'est-à-dire se teintant plus fortement par les réactifs colorants. Avec les progrès du développement, nous allons voir ces dernières cellules perdre peu à peu leurs contours, c'est-à-dire se fondre en une couche protoplasmique semée de noyaux; ces noyaux deviendront comme ratatinés, pressés les uns contre les autres, le protoplasma qui les entoure se fera de plus en plus rare, et les noyaux deviendront ainsi l'élément caractéristique de la couche superficielle des lamelles labyrinthiques. Nous donnerons donc à cette couche le nom de *couche nucléaire*. Étudier l'achèvement de la constitution des lamelles labyrinthiques, ce sera donc examiner la disposition et l'évolution graduelle des cellules centrales ou cellules géantes et de la couche nucléaire [1].

Au point de vue de la disposition de ces éléments et nous en tenant seulement aux lamelles labyrinthiques proprement dites (AP, fig. 120), sans parler des lames basales (L B, fig. 120), il nous suffira de dire que, à mesure que progresse la subdivision des

1. Notons que, pour quiconque n'aura pas suivi, dès le début, la formation de ces parties, la couche nucléaire et les cellules centrales paraîtront des formations entièrement différentes; aussi verrons-nous tous les auteurs prendre la couche nucléaire pour un épithélium (épithélium chorial des villosités) et les cellules centrales pour des éléments d'origine maternelle (cellules sérotines, cellules de la caduque).

lames primitives en lamelles de plus en plus minces (figures 114, 118, 119), en raison même de la diminution d'épaisseur des lamelles, les couches cellulaires y deviennent moins puissantes. Ainsi sur la figure 116 on pouvait compter de nombreux rangs de cellules, et surtout de cellules centrales, en allant d'une face à l'autre de la lamelle ectoplacentaire. Sur les lamelles de la figure 120 (partie supérieure), le nombre des éléments a diminué; la diminution en est plus sensible sur la figure 128 (fœtus long de 35 à 40 millimètres); et sur la figure 129 (fœtus long de 5 centimètres) il n'y a plus, en un point donné de la lamelle labyrinthique, que deux ou trois cellules centrales interposées entre les deux couches nucléaires; enfin sur le placenta à terme, ou proche du terme (figure 139, pl. XII; fig. 150, 153, pl. XIII), il n'y aura exactement qu'une cellule centrale ou géante ainsi interposée et qui sera assez régulièrement disposée en alternance avec le capillaire maternel, c'est-à-dire qu'en suivant, sur une coupe, la longueur de la lamelle labyrinthique, on trouvera alternativement une cellule géante, puis un capillaire maternel, puis une nouvelle cellule géante, à laquelle succède un capillaire maternel, et ainsi de suite. Répétons qu'il ne s'agit ici que des lamelles labyrinthiques proprement dites (AP, fig. 120) et non des lames basales (LB, fig. 120), dans lesquelles les dispositions sont un peu différentes, comme nous le verrons en traitant spécialement de ces lames.

En même temps que se dessinent ces dispositions, se poursuit l'évolution des éléments, c'est-à-dire leur différenciation. Elle a pour point de départ l'accroissement en volume et l'*isolement* des cellules centrales. Par ce terme d'isolement, nous entendons exprimer ce fait, bien sensible sur la figure 116, à savoir que les cellules centrales s'écartent légèrement les unes des autres, que des espaces intercellulaires se dessinent entre elles, de sorte que chacune d'elles est parfaitement distincte, isolée de sa voisine, disposition d'autant plus frappante, qu'elle est l'inverse de ce qui se produit pour les éléments de la superficie de la lamelle (future couche nucléaire). A vrai dire ces dispositions étaient déjà très légèrement indiquées au vingt-quatrième jour (fig. 111, pl. X), ou tout au moins remarquait-on déjà à cette époque, dans la lame ectoplacentaire, lors des premiers indices de son remaniement, que les cellules de la masse centrale étaient un peu plus volumineuses, avec lignes de séparation plus accentuées, que les cellules de la surface,

lesquelles étaient légèrement plus foncées, plus colorables, et plus tassées les unes contre les autres. C'est ainsi qu'avec des pièces recueillies en abondance, soigneusement sériées, sans lacune, on évite la surprise de voir apparaître une différenciation d'une manière brusque, sans transition, et que, assistant aux tout premiers indices de sa production, on échappe à l'erreur qui consiste à attribuer des origines complètement différentes à des éléments qui représentent des évolutions particulières d'une seule et même forme primitive. Ceci soit dit en passant pour indiquer dès maintenant les interprétations des auteurs qui ont vu dans les cellules centrales des éléments d'origine maternelle et dans les cellules périphériques (future couche nucléaire) des éléments fœtaux représentant seuls l'ectoderme.

A propos de cet isolement des cellules centrales, nous avons trouvé dans notre collection une pièce bien singulière, d'après laquelle a été faite la figure 115. Il s'agit d'un placenta étiqueté comme âgé de vingt-sept jours; malheureusement, si nous avions noté avec soin l'âge probable, nous n'avons pas indiqué sur le flacon la nature du réactif auquel avait été soumise la pièce avant d'être conservée dans l'alcool, de sorte que nous ne saurions dire si les dispositions qui sont ici figurées sont accidentelles, pathologiques (une sorte d'œdème des lamelles labyrinthiques en voie de formation), ou si elles sont le résultat de l'action du réactif, et que, malgré quelques essais, il ne nous a pas été possible de reproduire à volonté, sur d'autres pièces, ce que nous constations sur celle-ci. Quoi qu'il en soit, on voit qu'ici les cellules centrales sont très écartées les unes des autres. Il semble qu'il s'est produit un mouvement de départ des deux couches nucléaires, mouvement qui, porté plus loin, aurait séparé ces deux couches de la couche des cellules centrales interposées. Telle est l'impression que donne la lamelle A de la fig. 115. Mais malgré cet écartement des éléments, de nombreuses connexions sont demeurées entre eux, sous forme de prolongements ou ponts protoplasmiques allant d'une cellule à l'autre, et sur cette lamelle A (fig. 115) allant spécialement de la couche nucléaire aux cellules centrales, qui sont restées groupées en un amas médian. Ailleurs (lamelle B), l'écartement figure des dispositions différentes, et les cellules centrales sont restées accolées à la couche nucléaire correspondante, les prolongements protoplasmiques s'étendant d'un groupe latéral de cellules centrales

au groupe qui leur fait face. Ailleurs enfin (en C, partie inférieure de la lamelle B), les cellules centrales ne sont que très peu écartées, de simples fentes ovales se dessinant entre elles. Du reste, sur cette même pièce, nous trouvons des parties qui sont configurées selon le type le plus ordinaire, c'est-à-dire que les cellules centrales sont disposées comme sur la figure 116.

Ces formes singulières, c'est-à-dire rarement rencontrées, des cellules centrales de la fig. 115, sont instructives : elles nous montrent que ces éléments, au moins au début de leur isolement, sont encore unis les uns aux autres par des ponts de protoplasma que des circonstances particulières, mal définies, peuvent mettre plus en évidence; elles nous font immédiatement penser aux cellules de Malpighi de l'épiderme, et ce rapprochement est d'autant plus légitime, qu'il s'agit ici d'éléments ectodermiques, c'est-à-dire de la même origine embryonnaire que ceux qui deviendront cellules malpighiennes. Nous n'insisterons pas sur ce point de vue, évident par lui-même. Mais, comme nous aurons surtout à nous préoccuper de rechercher l'origine des opinions des auteurs qui, dans les cellules centrales des lamelles labyrinthiques, ont vu des éléments conjonctifs, du chorion de la muqueuse utérine, notons en passant que la forme étoilée de ces cellules centrales, si elle s'est présentée à leur observation, aura pu être de nature à les confirmer dans leur manière de voir, s'ils n'ont pas été à même de suivre pas à pas les premières origines de ces cellules, c'est-à-dire de tout l'ectoplacenta, depuis les premières végétations de l'ectoderme dans le terrain maternel.

Pour continuer l'étude de la constitution des lamelles labyrinthitiques et de l'évolution de leurs éléments, après les pièces des vingt-sixième et vingt-septième jours, nous passons à l'examen d'une autre pièce, qui était intitulée comme appartenant aussi au vingt-septième jour, mais où les dimensions du fœtus (long de 35 à 40 millimètres) et l'état de développement des parties indiquaient un âge évidemment plus avancé; nous l'appellerons placenta de vingt-huit jours, tout en déclarant que cette date est de pure convention, et admise seulement pour indiquer la sériation des pièces. Les figures 120 et 128 représentent des parties empruntées à ce placenta. Sur la figure 120 on voit, à un faible grossissement (74 fois), l'aspect des lamelles labyrinthiques (AP), rattachées en bas à une lame basale commune (L B), cette figure étant destinée

surtout à l'étude de cette lame basale et des parties sous-jacentes. Dans la figure 128, une coupe de lamelle labyrinthique est reproduite à grossissement de 350 fois. Les *cellules centrales*, CG, y sont devenues volumineuses, bien isolées, et groupées surtout entre les capillaires maternels, de sorte que la région moyenne de la lamelle, suivie longitudinalement, se montre alternativement formée d'un capillaire maternel, d'un groupe de cellules centrales, puis d'un capillaire maternel et ainsi de suite. Dans la *couche nucléaire* (N), les dispositions des parties justifient déjà cette dénomination, car les éléments les plus superficiels ne possèdent plus de lignes intercellulaires et forment une couche de protoplasma très foncé semé de noyaux. Mais, à ce stade, on voit encore toutes les formes de transition entre la couche nucléaire et les cellules centrales ou cellules géantes.

A un stade un peu plus avancé (fig. 129), ces formes de transition n'existent plus, et une différenciation morphologique complète s'est faite entre les éléments du centre et ceux de la surface de la lamelle. Il s'agit ici d'un placenta dont le fœtus mesurait 5 centimètres de long. La couche nucléaire (N), très foncée, forme, sur chaque face de la lamelle, une bande bien distincte, semée de deux rangées longitudinales de noyaux; les noyaux de la rangée extérieure sont moins nombreux et disposés dans les saillies de festons que décrit la ligne limite de la lamelle labyrinthique; les noyaux de la rangée interne, comme ceux de la rangée externe, ne sont plus sphériques (fig. 116 et 128), mais aplatis selon le plan de la lamelle, et par suite paraissent ovales sur la coupe. — Les cellules centrales ou cellules géantes (CG) sont devenues moins nombreuses et plus volumineuses. On n'en trouve que deux ou trois dans l'espace qui sépare deux capillaires maternels. Les noyaux des cellulles sont clairs, brillants, très régulièrement sphériques.

Nous arrêterons là cette étude de la constitution des lamelles labyrinthiques pendant et à la fin de la période de remaniement de l'ectoplacenta. Les placentas plus avancés que nous possédons appartiennent au second mois de la gestation, sans que, malheureusement, nous ayons pu en connaître exactement l'âge; mais la constitution des lamelles labyrinthiques est dans tous à peu près la même, et présente le type que nous décrirons plus loin comme placenta achevé ou placenta à terme.

C'est ici que pourrait prendre place la revue critique des travaux

que nous aurons à analyser; mais comme dans ces travaux il est question non seulement de la formation des lamelles labyrinthiques, mais encore du revêtement des extrémités profondes des villosités (ce que nous appelons *arcades ectodermiques*), ainsi que de l'état des glandes maternelles, il nous paraît nécessaire de remettre cet historique plus loin, lorsque nous aurons fait l'étude de ces parties.

e. Canaux de distribution de sang maternel. — Comme chez la chienne, pendant le remaniement de l'angio-plasmode, toutes les lames, primitivement épaisses (fig. 114 et 118), ne subissent pas au même degré la réduction en lamelles de plus en plus minces, ou lamelles labyrinthiques proprement dites. Il en est, de place en place, qui ne sont pas subdivisées, du moins sur toute leur étendue, et demeurent sous forme de tractus ou cordons larges et épais qui vont donner naissance à une formation particulière. Ainsi sur la figure 119 (planche X), on voit que le centre de la figure est occupé par un faisceau longitudinal de fines lamelles, lequel est flanqué de chaque côté, et surtout à gauche, de lames demeurées plus massives. Ces lames s'organisent de manière à devenir ce que, sur la chienne, nous avons appelé *canaux de distribution du sang maternel*, et la similitude de ces formations chez ces deux carnassiers nous permettra d'être ici relativement concis, insistant surtout sur les différences de constitution de ces canaux chez la chatte et chez la chienne.

Ainsi nous n'en suivrons pas, comme nous l'avons fait chez la chienne, tous les stades de développement pendant le remaniement du placenta; nous prendrons les choses quand elles ont à peu près acquis leurs dispositions définitives, au commencement ou dans la première moitié du second mois de la gestation (fig. 131 et 141).

La figure 131 représente, à un très faible grossissement, une vue d'ensemble de la partie marginale d'un placenta. A des niveaux différents, on aperçoit, de places en places, les sections des canaux de distribution du sang maternel, canaux faciles à reconnaître d'après ce que nous avons vu précédemment sur la chienne. Ces canaux ne montent pas directement, verticalement de la face maternelle vers la face fœtale du placenta, mais ils marchent obliquement et plus ou moins tortueusement. C'est pourquoi il est impossible de voir l'ensemble de leur trajet sur une seule et même coupe; mais on trouve sur une seule et même préparation, comme dans la figure

131, l'origine inférieure de l'un, la partie moyenne de l'autre, et la terminaison supérieure (les ramifications terminales) de plusieurs autres. Si la figure 141, qui est approximativement du milieu du deuxième mois, montre un de ces canaux de distribution du sang maternel dans toute son étendue, c'est que cette figure a été composée par la superposition de plusieurs coupes sériées.

Ces canaux de distribution du sang maternel nous présentent à considérer leur *disposition* et leur *structure*.

Dans l'étude de leur *disposition*, il faut distinguer leur origine inférieure, leur partie moyenne, et leur extrémité supérieure. Leur origine a lieu par une épaisse lame basale, comme on le voit sur les figures 131 et 141. Un ou deux gros vaisseaux maternels, à structure très simple (endothélium entouré d'une très mince adventice de cellules conjonctives), sort d'une cloison interglandulaire, arrive à la lame basale, et se réduisant à l'état de capillaire (non comme volume, mais comme constitution de ses parois), pénètre, comme dans le placenta de la chienne, dans cette lame basale. Parfois ce sont deux vaisseaux juxtaposés qui se comportent ainsi; en tout cas, dès ce moment, le ou les gros capillaires maternels sont inclus dans une épaisse lame d'éléments fœtaux (plasmode ectoplacentaire chez la chienne, cellules ectoplacentaires chez la chatte, voir pour les détails la figure 133, planche XII). La partie moyenne du canal de distribution monte alors de la face profonde vers la face superficielle du placenta fœtal; situé au milieu des lamelles labyrinthiques, le canal de distribution ne paraît pas leur donner de branches latérales vasculaires; on ne voit pas de pareilles branches sur la figure 141; mais comme cette figure représente une coupe longitudinale (combinée il est vrai d'après plusieurs coupes sériées), une pareille préparation n'est pas suffisamment démonstrative, car le canal de distribution pourrait donner des branches qui ne seraient pas comprises dans le plan de la ou des coupes du canal de distribution; mais à cet égard les coupes horizontales, qui entament le canal perpendiculairement à son axe, sont très démonstratives. C'est ce que montrent les figures 137 (pl. XII) et 146 (pl. XIII), qui sont des coupes horizontales, c'est-à-dire parallèles à la surface du placenta, coupes passant par les régions profondes ou les régions moyennes du placenta; on voit que le canal de distribution qui occupe le centre de ces figures est sans connexions vasculaires avec les lamelles voisines, auxquelles il est

seulement rattaché par deux petits cordons lamellaires, non pourvus de capillaires maternels. Cependant nous ne voudrions pas que ces conclusions fussent formulées d'une manière trop absolue. Ainsi sur la figure 131, qui a été dessinée à la chambre claire, avec toute l'exactitude possible, on voit deux canaux de distribution aux parois desquels sont largement rattachées de nombreuses lamelles labyrinthiques; mais la plupart de ces lamelles montent vers la surface fœtale du placenta, puis se recourbent pour descendre en sens inverse. Cette disposition ne change donc en rien la conclusion vers laquelle tendent toutes les descriptions précédentes, à savoir que, comme pour la chienne, les grands canaux de distribution du sang maternel portent ce sang vers les extrémités supérieures ou fœtales des lamelles labyrinthiques, et que de là ce sang descend, circulant dans ces lamelles de la superficie vers la profondeur, c'est-à-dire de la surface fœtale vers la surface maternelle. La disposition des extrémités supérieures de ces canaux de distribution va confirmer cette conclusion. Après avoir parcouru de bas en haut les deux tiers de l'épaisseur du placenta fœtal, le canal de distribution (fig. 141) commence à émettre de nombreuses branches latérales, ou, pour mieux dire, s'épanouit en une série de subdivisions qui, arrivées plus ou moins près de la surface fœtale, sont l'origine des séries de lamelles labyrinthiques voisines. C'est cette disposition que la figure 141 est particulièrement destinée à mettre en évidence. Aussi sur les coupes transversales (horizontales) qui portent sur cette région, au lieu d'un seul et gros canal de distribution (fig. 137 et 146), on trouve plusieurs canaux, coupés transversalement, et qui sont d'autant plus petits et plus nombreux que la coupe est sur un plan plus rapproché de la superficie du placenta. Sur la figure 138, ce sont quatre canaux, dont trois si rapprochés qu'ils sont manifestement le résultat de la trifurcation d'une branche principale (ce que confirme l'examen des pièces sériées). Sur les figures 148 et 149, le nombre plus grand des canaux de subdivision indique que la coupe est plus voisine de la surface du placenta, ce qui du reste est encore indiqué par l'espace clair situé, au centre de la figure, entre ces canaux, espace que nous avons décrit précédemment en signalant les épaississements mésodermiques qui pénètrent dans la couche la plus interne du placenta et contiennent les premières ramifications des vaisseaux allantoïdiens. Enfin, quant à la figure 147, elle représente une

coupe horizontale qui a entamé obliquement ces subdivisions des canaux de distribution au moment où, à la surface fœtale du placenta, ils donnent naissance à une série de lamelles labyrinthiques; à part les deux gros canaux de la partie inférieure gauche de la figure, toutes les autres sections de canaux sont, sur cette figure, les extrémités supérieures ou fœtales d'un complexus de lamelles (voir la figure 142). Nous insisterons sur ces particularités en étudiant le placenta à terme.

La *constitution* des canaux de distribution de la chatte est intéressante à étudier, surtout en la comparant à celle des mêmes formations chez la chienne. Chez ces deux carnassiers, les canaux de distribution sont formés des mêmes éléments que les lamelles labyrinthiques, mais ces éléments sont en couches plus épaisses et affectent des dispositions spéciales. Ainsi, chez la chienne, les lamelles labyrinthiques sont formées d'un capillaire maternel central, et d'une enveloppe plasmodiale, avec noyaux tassés à la périphérie; aussi les canaux de distribution sont-ils constitués semblablement par un capillaire central, entouré d'une épaisse couche plasmodiale, dont les noyaux sont non seulement tassés à la périphérie, mais encore distribués en des champs foncés qui dessinent un réseau particulier (fig. 76 et 77, pl. VII). Semblablement, chez la chatte, la lamelle labyrinthique étant formée, outre le capillaire maternel, de cellules ectodermiques, les unes centrales, et volumineuses (cellules géantes), les autres périphériques, petites et dessinant une couche nucléaire, le canal de distribution présentera des cellules géantes autour de son capillaire maternel, puis une couche nucléaire, laquelle existera non seulement à la périphérie, mais de plus dessinera des champs foncés disposés en réseau (pl. XIII, fig. 143, 144). Il en résulte que, à un faible grossissement, la coupe d'un canal de distribution présente le même aspect d'ensemble chez la chatte que chez la chienne (comparer les figures 76 et 143). Immédiatement en dehors du capillaire maternel est une couche claire, transparente (fig. 143); puis vient une région formée de trabécules foncées, circonscrivant des petits champs clairs; et enfin une couche corticale foncée. Déjà sur la figure 143, quoiqu'elle ne soit qu'à un faible grossissement de 74 fois, on distingue la nature de ces diverses parties, mais on l'analyse bien plus nettement, à un grossissement de 380 fois, sur la figure 144, qui représente un fragment de la moitié supérieure

de la figure 143. En allant de bas en haut, sur cette figure 144, après l'endothélium du gros capillaire maternel (1), on trouve la couche uniformément claire et transparente (de 2 à 3); elle est formée de cellules ectodermiques géantes, c'est-à-dire des mêmes cellules centrales que la partie moyenne d'une lamelle labyrinthique. Seulement les cellules de la couche la plus interne (la plus voisine du capillaire maternel, en 2) se sont fusionnées en une substance striée, semée de noyaux ratatinés, autour desquels on ne distingue que vaguement les contours des cellules primitives (en 2, fig. 144); au contraire les cellules de la région plus externe (en 3) sont bien distinctes, bien caractérisées comme cellules géantes indépendantes, avec de gros noyaux sphériques à centre clair; on trouve du reste tous les aspects de transition entre ces dernières cellules et les premières. En dehors de ces couches internes claires, vient la région périphérique (de 3 à 4, fig. 144) où se dessinent des travées foncées circonscrivant des champs clairs. Pour la figure 144, nous avons choisi un point où ces derniers sont simples et de peu d'étendue, mais on voit sur la figure 143 qu'ils sont par places bien plus étendus et plus compliqués. En tout cas, la figure 144 suffit pour montrer que les champs clairs sont formés par de grosses cellules géantes, identiques aux cellules centrales d'une lamelle labyrinthique achevée (comparer avec la figure 129, précédemment étudiée), et que les travées foncées sont de même nature que la *couche nucléaire* des lamelles labyrinthiques, c'est-à-dire formées de noyaux ovales, relativement petits, très foncés, et épars dans un protoplasma également foncé, où ne se distinguent plus que peu ou pas les contours des cellules. Il est donc bien démontré que les canaux de distribution ont, chez la chatte comme chez la chienne, une constitution dérivant de celle des lamelles labyrinthiques correspondantes, c'est-à-dire que chez la chienne on y trouve des couches et îlots de plasmode clair et sans noyaux, circonscrits par des couches et travées de plasmode foncé et nucléé, tandis que chez la chatte on y trouve des couches et îlots de cellules géantes et transparentes, circonscrits par des travées de ce que nous avons appelé couche nucléaire dans les lames labyrinthiques.

Ces gros canaux de distribution du sang maternel ont été l'objet de peu d'observations, et leurs dispositions ainsi que leur structure ont été mal interprétées. Comme il est extrêmement rare de voir tout leur trajet sur une même coupe, mais qu'en

général on n'en trouve que des fragments de sections obliques, on les a pris pour des dilatations locales des capillaires maternels.

Ainsi Turner (op. cit., p. 77) se contente de signaler que « souvent, près de la surface fœtale, les vaisseaux maternels se dilatent en larges sinus, qu'on trouve pleins de corpuscules sanguins », d'où il conclut que ce ne sont pas des dilatations artificielles, des ruptures, comme on pourrait le croire sur les pièces injectées.

D'autres ont été jusqu'à chercher, dans ces prétendues dilatations locales, des formations homologues aux larges sinus sanguins du placenta humain. Tel entre autres, Hennig. « Le placenta de la chatte, dit cet auteur [1], est formé d'une série de colonnes ou travées qui, venues les unes de la mère, les autres du fœtus, pénètrent dans les interstices les unes des autres; les saillies vasculaires maternelles, revêtues d'une mince couche de cellules de la sérotine, reçoivent entre elles les villosités fœtales très minces. Ces colonnes maternelles n'ont pas un contour régulier, mais présentent par places des renflements produits par des varicosités veineuses. Ce sont des dilatations vasculaires qui atteignent jusqu'à 100 m. de diamètre. Comme sur le placenta humain, la paroi de ces vaisseaux ne laisse reconnaître que ses noyaux endothéliaux très nettement dessinés; mais on trouve souvent, au niveau des dilatations en question, une paroi surajoutée en dehors de la précédente, formée de couches de noyaux semblables à ceux de la couche interne [2]. »

Mais Tafani, avec son incontestable supériorité en tout ce qui concerne l'étude des injections et des questions de circulation, donne de ces canaux de distribution une description parfaite comme netteté et précision. Comme il ne les figure pas (il donne bien un dessin d'ensemble du placenta de la chatte, mais ces canaux n'y sont pas représentés), sa description a été peu remarquée; mais on pourra la suivre en la comparant à nos figures ci-dessus indiquées, et constater la parfaite concordance de ses résultats et des nôtres.

1. C. Hennig, *Uber die Placenta der Katze.* (*Sitzgb. der naturforschenden Gesellschaft zu Leipzig*; oct. 1875, n° 8, p. 97.)

2. Dans cette paroi, surajoutée en dehors de l'endothélium, il faut reconnaître les parties que nous venons de décrire d'après la figure 144. Dans les éléments de la couche interne claire, Hennig croit retrouver des noyaux semblables à ceux de l'endothélium vasculaire. C'est une interprétation qui n'est pas plus absurde que toute autre qui pourrait être émise à priori sur la nature de ces parties, du moment qu'on n'en aurait pas suivi l'origine et les transformations. Dans le placenta, comme dans toute formation histologique, il n'y a que l'étude des éléments depuis leur apparition qui puisse trancher la question de leur nature et de leur signification.

« Les vaisseaux utérins, dit-il (op. cit., p. 63), déjà au niveau de la tunique musculaire de l'utérus, perdent leur structure artérielle, et les afférents du placenta sont réduits, pour toute paroi, à leur couche endothéliale. Ils pénètrent dans le placenta et se dirigent vers sa face fœtale en conservant un diamètre considérable. Ainsi on voit dans le placenta, à côté d'un riche réseau de vaisseaux moins volumineux, de gros conduits vasculaires qui ont une marche directe, sans contracter aucune adhérence. Ces vaisseaux afférents, très volumineux, sont en même temps peu nombreux, de telle sorte qu'on n'en trouve pas toujours un dans le champ d'une préparation ayant une étendue d'un centimètre. Ils se rendent à la surface fœtale du placenta, et c'est là seulement qu'ils se subdivisent en une série de branches, lesquelles marchent parallèlement à la surface choriale du placenta pour donner naissance aux innombrables vaisseaux plus petits qui forment le réseau des capillaires maternels. Ces derniers, ayant ainsi pris naissance au niveau de la face fœtale du placenta, affectent alors un trajet récurrent, pour retourner vers la couche musculaire de l'utérus. Dans ce trajet ils s'anastomosent entre eux très richement, de manière à former, dans chaque lame de tissu maternel limitant un espace où est reçue une villosité choriale, un réseau vasculaire très abondant. Comparativement aux vaisseaux fœtaux, ces capillaires maternels sont très larges. »

f. Lames basales du placenta fœtal. — Comme pour le placenta de la chienne, nous appelons *lames basales* les parties en lesquelles viennent se fusionner, à la face profonde du placenta fœtal, un certain nombre de lamelles labyrinthiques. Chez la chienne, chacune de ces lames basales répondait à un ensemble bien déterminé de lamelles, à un lobule placentaire; aussi ces lames basales étaient-elles régulièrement disposées, toutes de mêmes dimensions et de même configuration. Chez la chatte, où le placenta ne présente pas la disposition lobulaire, les lames basales sont l'origine commune d'un nombre variable de lamelles labyrinthiques; aussi ces lames sont-elles irrégulières, dissemblables, quant à leur volume et à leurs dispositions (voir la fig. 119). De plus ces lames basales de la chatte sont, d'une manière générale, caractérisées par leur épaisseur; elles ne forment pas comme chez la chienne un pédicule plus ou moins mince à chaque lobule, mais une grosse masse commune qui semble se subdiviser pour donner naissance aux lamelles labyrinthiques qui en partent.

Nous avons vu (figures 114 et 118) comment ces lames basales se dessinent aux vingt-sixième et vingt-septième jour. Elles résultent de ce que les cloisons mésodermiques ne pénètrent pas toutes à une égale profondeur; celles qui pénètrent le plus profondément limitent entre elles les lames basales, desquelles partent les lamelles labyrinthiques délimitées par les cloisons mésodermiques moins profondes (voir la fig. 119, pl. X).

Au vingt-huitième jour, la lame basale a une disposition dont la figure 120 (pl. XI) donnera une idée exacte sans description détaillée (fig. 120 en LB). C'est une épaisse formation ectoplacentaire, contenant deux ou trois gros capillaires maternels, qui vont se subdiviser pour pénétrer dans les lamelles labyrintiques correspondantes. Par le fait de cette épaisseur et du volume des vaisseaux maternels inclus, une lame basale ne diffère pas de la partie inférieure d'un canal de distribution du sang maternel (voir fig. 131, pl. XII). Quant aux rapports d'une lame basale, ils sont les suivants : En haut, comme il a été déjà dit à plusieurs reprises, elle se subdivise en un certain nombre de lamelles labyrinthiques. En bas, elle repose sur la couche des glandes utérines plus ou moins avancées dans leur transformation en détritus glandulaire. Notons que la lame basale, vu sa largeur, répond ainsi, non pas à une seule, mais à deux, trois ou plusieurs cloisons interglandulaires, et qu'elle reçoit les vaisseaux maternels de ces cloisons pour les conduire dans le placenta fœtal. Au niveau de ces cloisons, la lame basale se comporte comme le faisait antérieurement la couche profonde de l'ectoplacenta encore non remanié (fig. 112), c'est-à-dire que les cellules ectodermiques s'allongent, pénètrent dans ces cloisons, et y entourent les vaisseaux maternels. Ainsi se trouvent formées des séries de véritables racines par lesquelles le placenta fœtal s'implante dans le terrain maternel, et nous verrons, en étudiant plus spécialement les modes d'attache du placenta fœtal, qu'il en résulte une union bien plus solide des parties maternelles et fœtales, comparativement à ce que nous avons vu chez la chienne. Enfin sur les côtés, la lame basale se continue avec les arcades ectodermiques (AE, fig. 120) qui, comme chez la chienne, vont d'une lame basale à sa voisine, ainsi que nous le verrons dans un instant.

La constitution des lames basales est, sous une forme plus massive, plus épaisse, celle d'une lamelle labyrinthique, avec cependant une légère différence. Dans la partie médiane sont les capil-

laires maternels, entourés de cellules centrales ou cellules géantes; puis à la périphérie est une couche nucléaire. Mais cette couche nucléaire, et ceci est la différence sus-indiquée, ne reste pas limitée exclusivement à la périphérie; elle forme des prolongements qui sillonnent la masse des cellules centrales ou géantes, et arrive ainsi parfois presque au contact des capillaires maternels inclus dans la lame basale. La figure 120, quoique au faible grossissement de soixante-quatorze fois, montre déjà bien ces particularités sur une vue d'ensemble; la figure 123, qui reproduit au grossissement de trois cent quatre-vingts fois la portion désignée par le chiffre 123 sur la figure 120, permet de bien se rendre compte de la nature et de la disposition des éléments. Elle est surtout intéressante en ce qu'elle présente toutes les formes de transition entre les cellules centrales ou géantes (CG) et les éléments de la couche nucléaire (N), et démontre ainsi que ces deux ordres de parties sont deux formes différentes provenant d'une seule et même espèce d'élément, à savoir des cellules primitives de l'ectoplacenta. Nous avons déjà assisté à ces formes de transition, à cette évolution d'un même élément primitif selon deux types différents, et en étudiant les lamelles labyrinthiqnes, et en analysant la constitution des canaux de distribution du sang maternel. Si nous y insistons encore, c'est que nous verrons que divers auteurs, et notamment Heinricius, ont attribué une origine différente aux cellules géantes, qu'ils considèrent comme de provenance utérine, et à la couche nucléaire qui, seule à leurs yeux, représenterait l'ectoderme fœtal.

Après l'étude des lames basales au vingt-huitième jour (fig. 120 et 123), voyons comment elles se présentent un peu plus tard, c'est-à-dire dans la première moitié du deuxième mois (fig. 133, pl. XII). Sur cette figure nous avons deux belles lames basales représentées dans leur totalité, et ayant acquis les dispositions qu'elles conserveront jusqu'à la fin de la gestation. Or elles ne diffèrent guère ici de ce qu'elles étaient précédemment; seulement les caractères que nous leur avons assignés se sont plus accentués. Très grande est devenue la différence entre les cellules centrales ou géantes qui sont devenues de plus en plus volumineuses et plus claires, et d'autre part la couche nucléaire et ses prolongements : toutes ces dernières parties sont réduites à l'état de noyaux, petits, ovales, très foncés, étroitement pressés les uns contre les autres, dans une substance protoplasmique très foncée, non subdivisée en corps cellulaires distincts.

A cet état, la lame basale ressemble beaucoup, quant à sa structure, à un canal de distribution du sang maternel, et en effet ce sont là des parties homologues comme origine, et analogues comme fonctions; on pourrait dire en effet qu'une lame basale est un canal de distribution très court, car il se subdivise presque aussitôt en une série de lamelles labyrinthiques, comme on le voit bien sur la figure 133. Puisque nous revenons sur les canaux de distribution, qui, chez la chatte comme chez la chienne, sont les voies afférentes du sang maternel dans le placenta, disons que les vaisseaux des lames basales en sont sans doute les voies efférentes. Nous n'insisterons pas sur cette question, car nous ne pourrions que répéter ce que nous avons dit à cet égard à propos du placenta de la chienne.

En même temps que les caractères des éléments de la lame basale sont devenus plus accentués, dans la première moitié du second mois (fig. 133), cette lame est devenue plus distincte; on fait actuellement mieux la distinction entre elle et les arcades ectodermiques qui en partent (comparer les figures 120 et 133). Mais ce sont là des dispositions sur lesquelles nous insisterons plus tard en parlant des connexions (ou mode d'attache) du placenta fœtal et du placenta maternel. Pour le moment il nous suffit de recommander à l'attention du lecteur la figure 133 où les lames basales sont bien délimitées, avec une individualité bien évidente, bien plus évidente pour leur partie profonde qu'on ne la voyait au vingt-huitième jour (fig. 120).

2° *Des formations maternelles (couche des glandes) pendant le remaniement de l'ectoplacenta.*

Chez la chienne, les différents détails relatifs aux formations maternelles, pendant le remaniement de l'angio-plasmode, ont nécessité une étude réellement laborieuse, car il s'agissait de suivre les transformations de nombreuses couches, et la résorption de quelques-unes. Chez la chatte il n'y a pas lieu de décrire à part une couche de détritus glandulaire, une couche compacte, une couche spongieuse, etc. Les parties maternelles sous-jacentes au placenta fœtal nous présentent simplement une couche glandulaire; il est vrai que, dans les étages successifs de ces glandes, les transformations sont semblables à celles qui produisent chez la chienne une subdivision en couches distinctes; mais, chez la chatte, ces transformations aboutissent à des dispositions infiniment plus simples, et qui

conservent, depuis le commencement jusqu'à la fin, le même type, c'est-à-dire que, après avoir étudié ces parties au vingt-cinquième jour, on pourrait, sans s'arrêter aux stades de transition, les examiner et les reconnaître sur le placenta achevé, tant les modifications morphologiques sont faibles. Sur la chienne au contraire, l'observateur qui passerait, sans transitions, des diverses formations glandulaires au début du stade de remaniement, à l'examen de leurs restes, à la fin de cette période, serait dans l'impossibilité de reconnaître la signification des parties alors existantes, telles que les vastes cavités de la couche spongieuse, et les lamelles mésentériformes qui les séparent.

Au début du remaniement de l'ectoplacenta, au vingt-cinquième jour (fig. 113, pl. X), la couche glandulaire est épaisse, presque deux fois plus épaisse que la couche d'ectoplacenta qui lui est superposée. D'après l'état de l'épithélium dans ces glandes, on peut distinguer à cette couche trois zones : une supérieure, mince, formée par des détritus de l'épithélium, détritus glandulaires disposés en petits amas dont chacun répond à l'extrémité supérieure, close en cul-de-sac, d'une glande; une zone moyenne, très épaisse, formant les trois quarts de la couche glandulaire, et caractérisée par l'hypertrophie de l'épithélium, représenté par ses noyaux très colorables, superposés en trois et quatre rangées et plus; enfin une zone inférieure, peu épaisse, formée par les extremités profondes des glandes, extrémités dilatées et tapissées d'une seule couche de cellules épithéliales de forme cubique ou même moins hautes que larges. En contact avec ces dilatations glandulaires, on voit (partie inférieure de la fig. 113) la coupe de petits canaux ou culs-de-sac glandulaires; ce sont les homologues des glandes permanentes de la chienne; ainsi que nous l'avons déjà dit à propos de la fig. 108 (vingt-quatrième jour), cette couche de glandes permanentes ne dessine pas chez la chatte une formation bien distincte, et n'est pas séparée de la couche des cryptes dilatée par une couche homogène (fig. 108 en P).

D'après ce que nous venons de voir, au vingt-cinquième jour (fig. 113), les dispositions, chez la chatte, rappellent assez bien, mais sous une forme plus simple, ce que nous connaissons chez la chienne à une période correspondante, et il suffirait que les détritus glandulaires s'accumulent en masses puissantes, que l'épithélium hypertrophié arrive à combler presque entièrement la lumière des

glandes, et enfin que les dilatations des parties profondes des glandes s'exagèrent, pour que les trois zones que nous venons de distinguer donnent naissance à des couches semblables à celles que chez la chienne nous avons nommées couche des détritus glandulaires, couche compacte, couche spongieuse. Mais il n'en est rien. Les dilatations profondes des glandes n'augmentent pas, et il ne se forme rien qui mérite le nom de couche spongieuse; l'hypertrophie épithéliale s'étend même jusque dans ces parties profondes, ne respectant que les rudiments des glandes permanentes, et l'ensemble des formations glandulaires en est d'autant simplifié. D'autre part les détritus glandulaires sont successivement résorbés par l'ectoplacenta sus-jacent, à mesure que de nouveaux détritus se forment aux dépens de l'épithélium hypertrophié sous-jacent; et ces détritus sont toujours nettement groupés en amas distincts correspondants aux cavités des glandes qui leur ont donné naissance. En un mot la couche glandulaire des cryptes prend une disposition de plus en plus simple avec les progrès de la gestation, et elle diminue en même temps d'épaisseur, servant successivement par ses parties supérieures, transformées en détritus (lait utérin des auteurs), à la nutrition du placenta fœtal sus-jacent.

Ces indications générales sont facilement vérifiées par l'examen des figures suivantes. Aux vingt-sixième et vingt-septième jours (fig. 114), la couche glandulaire (comparer avec la fig. 113) a déjà un peu diminué d'épaisseur d'une manière absolue (les fig. 113 et 114 sont à un même grossissement de soixante fois), et elle a énormément diminué d'une manière relative, c'est-à-dire comparativement à l'épaisseur de la formation ectoplacentaire sus-jacente, qui maintenant l'égale ou même la dépasse en puissance. Sur la figure 118, cette diminution absolue, mais surtout la diminution relative sont plus sensibles encore. Enfin, sur la figure 119, la couche des glandes est devenue très simple : elle est assez régulièrement formée d'une seule rangée de cavités glandulaires sphériques, ou ovales à grand axe vertical, à parois munies de nombreux culs-de-sac ramifiés. Dans toute l'étendue de ces glandes et de leurs culs-de-sac, l'épithélium est hypertrophié, formé de très nombreux noyaux disposés en amas pyramidaux qui font saillie vers la lumière de la glande. Ces noyaux sont dans une masse protoplasmique ou albumineuse qui n'est pas divisée en cellules distinctes; ils sont très colorables, et se montrent formés (voir la fig. 125, en E, E) de gros

grains chromatiques qui se désagrègent plus ou moins pour donner naissance aux masses chromatiques éparses dans le détritus glandulaire. La partie toute supérieure des cavités glandulaires est formée par de gros amas de ces détritus, en contact direct avec la face inférieure ou maternelle du placenta fœtal.

La diminution en épaisseur de la couche glandulaire s'explique facilement par la résorption graduelle de ces détritus, mais par places on voit des dispositions qui montrent qu'une partie, un vaste cul-de-sac de glande, peut être enveloppée en masse par l'ectoplacenta, qui émet des prolongements pénétrant, comme autant de racines, dans les cloisons interglandulaires : ces fragments de glande englobés ainsi dans l'ectoplacenta, comme on le voit dans la fig. 120, doivent y être soumis à une résorption rapide ; ils sont homologues de ce que nous avons décrit chez la chienne sous le nom de restes de glandes, de ce que, du reste, nous avons déjà décrit également chez la chatte, à un stade antérieur (au 24e jour, fig. 108). Ainsi s'explique, non seulement la rapide diminution d'épaisseur de la couche des glandes, mais encore les dispositions plus simples que finit par présenter cette couche, se réduisant à peu près à une seule rangée de cavités glandulaires.

Les figures 131 et 133, de la première moitié du second mois, nous montrent la couche des glandes utérines à un état de réduction qu'elles ne dépasseront pas jusqu'à la fin de la gestation (voir par exemple la figure 141, du milieu du second mois). Ces glandes forment alors, au-dessous du placenta fœtal, qui présente un développement relativement énorme, un mince liséré foncé, dans lequel, même à un très faible grossissement (figures 131 et 141), on distingue une rangée de cavités glandulaires, terminées à leur partie superficielle (du côté du placenta fœtal) par des amas de détritus glandulaire. La constitution de la couche des glandes ne s'est donc pas modifiée, ne s'est pas compliquée ; elle s'est de plus en plus simplifiée et réduite dans ses dimensions. Sa structure est représentée dans la figure 133 ; elle est la même que précédemment ; les détritus glandulaires sont constitués d'après le type que nous avons déjà étudié à tant de reprises. Il n'y a donc pas à y insister.

De tout ce qui précède, il résulte que le fait essentiel, dans l'évolution de la couche des glandes utérines chez la chatte, c'est l'absence de la formation de grandes cavités aux dépens de la partie profonde de ces glandes (couche spongieuse du placenta de la chienne), et par

suite l'absence de longues et minces cloisons séparant ces cavités, cloisons qui donnent naissance chez la chienne aux formations si remarquables que nous avons nommées *lamelles mésentériformes*. Chez la chatte les cloisons interglandulaires restent, jusqu'à la fin, telles qu'elles étaient au début, formant entre les glandes des tractus ramifiés de tissu conjonctif, et renferment les vaisseaux maternels destinés au placenta fœtal. La figure 126 (pl. XI) montre, sur une coupe horizontale (parallèle au plan du placenta), quelle est la disposition de ces cloisons, et des cavités glandulaires qu'elles séparent; sur les extrémités supérieures de ces cloisons, le placenta s'attache par des implantations solides et multiples. C'est pourquoi nous allons passer, en suivant le même ordre que pour le placenta de la chienne, à l'étude des connexions du placenta fœtal et du placenta maternel.

3° *Connexions (mode d'attache) du placenta fœtal et du placenta maternel.*

Le placenta fœtal est formé, à sa surface inférieure ou face maternelle, alternativement par les lames basales et par les arcades ectodermiques. Étudier ses connexions avec le terrain maternel, c'est donc rechercher à quelles parties de la couche glandulaire correspondent les arcades ectodermiques et les lames basales. Ces rapports ont déjà été indiqués en partie; nous n'avons donc actuellement qu'à en préciser quelques détails.

a. Arcades ectodermiques. — Nous n'avons encore que peu insisté sur les arcades ectodermiques. Nous les avons vues résulter de la pénétration de plus en plus profonde des poussées de mésoderme allantoïdiens qui effectuent le remaniement de l'ectoplacenta. Qu'on donne à ces poussées le nom de villosités, comme l'ont fait tous les auteurs dont nous analyserons plus loin les travaux, c'est une dénomination qui répond à leur forme; mais il faudrait dire alors *villosités allantoïdiennes ou villosités mésodermiques*, et non villosités choriales, ainsi que disent tous ces auteurs. En effet, le terme villosité choriale comprend une saillie mésodermique avec son revêtement épithélial ectodermique. Or ce qui se produit, pendant le remaniement de l'ectoplacenta, chez le chat, comme chez le chien, ce ne sont pas des villosités dans ce sens complet du mot, mais seulement des poussées mésodermiques qui se creusent des loges dans la formation massive ectoplacenlaire. De ces poussées, le plus grand nombre n'arrive pas jusqu'à la face inférieure de l'ectoplacenta

(voir fig. 199), et l'épaisseur de formation ectoplacentaire qu'elles laissent non pénétrée par elles, entre leur extrémité profonde et la surface inférieure de l'ectoplacenta, constitue les lames basales; les autres, moins nombreuses, arrivent plus profondément, ne respectant qu'une mince couche ectoplacentaire qu'elles ne perforent pas, mais dont leur extrémité demeure revêtue. Cette mince couche ectoplacentaire représente les *arcades ectodermiques*, et ainsi on voit reparaître une disposition qui a amené les auteurs à se croire en présence de véritables villosités, au sens complet du mot, c'est-à-dire formées d'un corps mésodermique avec revêtement épithélial ectodermique. Cette fois, en effet, au niveau des arcades ectodermiques, nous trouvons bien une disposition qui peut recevoir le nom de villosité; mais le mode de formation de ces parties n'est pas celui de la formation typique d'une villosité.

En effet, les arcades ectodermiques n'arrivent que tardivement à former une simple couche épithéliale. Elles sont d'abord massives, épaisses, formées de plusieurs couches de cellules ectodermiques. C'est ce que montre bien la figure 120 (pl. XI). Sur la partie gauche de cette figure, est une arcade ectodermique extrêmemeut épaisse; elle est en rapport par ses parties profondes avec plusieurs cavités de glandes utérines, et ses cellules ectodermiques se prolongent, comme des racines, qui s'implantent dans les cloisons interglandulaires. Ce ne sont pas là les caractères d'un épithélium de revêtement; ce sont les caractères communs à toutes les parties de la couche profonde de l'ectoplacenta dès le début de son existence (voir fig. 112), et en effet les arcades ectodermiques ne sont autre chose que des portions de cette couche profonde.

Mais avec les progrès du développement, les arcades ectodermiques vont devenir plus minces et prendre secondairement les caractères d'un épithélium de revêtement. Déjà sur cette même figure 120 (pl. XI), on voit, à la partie droite de la figure, une autre arcade ectodermique dont une moitié est épaisse et massive, répond à une cloison interglandulaire maternelle, contient des vaisseaux maternels qui se dirigent vers la lame basale voisine, tandis que l'autre moitié (partie droite) répond à une cavité glandulaire, à une masse de détritus glandulaire, et se montre très mince, composée seulement de deux rangées de cellules.

L'examen de cette disposition de l'arcade ectodermique de la partie droite de la fig. 120 nous fait comprendre comment les arcades, primi-

tivement massives et épaisses, se transforment en arcades minces à type épithélial, et comment s'établissent leurs rapports définitifs avec les parties maternelles correspondantes. Les arcades ectodermiques primitives (voir fig. 119) n'étaient pas superposées uniquement à des cavités glandulaires ou à des détritus glandulaires, mais répondaient aussi bien à des cloisons interglandulaires. Peu à peu leurs parties latérales, répondant à des cloisons interglandulaires, se trouvent incorporées dans les lames basales voisines qui seules doivent définitivement donner passage aux vaisseaux maternels. Leur partie moyenne se trouve bientôt ne plus être en rapport qu'avec une cavité glandulaire, soit que telle fut la disposition primitive, soit que, dans le cas où elle répondait d'abord à deux cavités glandulaires, celles-ci se soient fusionnées en une seule, pendant le processus de résorption et de simplification précédemment décrit dans les glandes. En même temps, l'arcade ectodermique s'est amincie de plus en plus et réduite à une seule couche de cellules épithéliales.

C'est ce que nous voyons sur la figure 133 (pl. XII), dans la première moitié du second mois. Alors chaque arcade ectodermique (AE, AE) forme, comme chez la chienne, un mince voile épithélial, attaché par ses deux extrémités aux lames basales correspondantes, en rapport par sa face supérieure avec le mésoderme fœtal auquel elle forme un revêtement épithélial, en rapport par sa face inférieure avec une large cavité glandulaire maternelle et avec le détritus glandulaire qui la remplit. Comme chez la chienne, on peut dire que l'arcade ectodermique est disposée comme une sorte de couvercle au-dessus d'une cavité glandulaire maternelle.

A mesure que l'arcade ectodermique s'est amincie et réduite à une seule couche de cellules, la forme et la disposition de ces cellules se sont modifiées. Elles se sont rangées côte à côte et ont pris une forme cylindrique très allongée (fig. 133; voir aussi la figure 136, d'une région spéciale qui sera étudiée plus loin). Le noyau est situé vers la base de la cellule, au milieu d'un protoplasma plus foncé et plus granuleux; le corps de la cellule s'élargit vers son extrémité libre; là le protoplasma est plus clair, mais il contient des fins fragments de la substance chromatique des détritus glandulaires correspondants. Ces cellules président en effet à la résorption, par le placenta fœtal, des détritus glandulaires maternels. Toutes les dispositions que nous venons de décrire, et qui reproduisent ce que

nous avons vu chez la chienne, répondent à ce que les auteurs ont décrit comme villosités choriales plongeant dans les glandes utérines et venant y absorber le lait utérin (voir, ci-après, les descriptions de Strahl et Heinricus et leurs figures, reproduites dans les fig. XXXVIII, XXXIX, XL).

Les arcades ectodermiques de la chatte ne diffèrent de celles de la chienne que en ce qu'elles sont de dimensions transversales bien moins considérables (voir, pour la chienne, les figures 72 et 73, pl. VII); elles sont moins étendues et moins ondulées. Ceci tient à ce que, inversement, les lames basales qui leur sont interposées sont beaucoup plus larges, beaucoup plus épaisses. Nous allons donc passer à l'étude de ces lames basales, ou, pour mieux dire, en compléter la description précédemment esquissée.

b. Lames basales. — Nous en avons déjà étudié la formation successive. Elles représentent les portions de la couche profonde de l'ectoplacenta interposées entre les poussées mésodermiques qui arrivent assez bas pour déterminer la production des arcades ectodermiques. Sans revenir sur les stades successifs pendant lesquels les lames basales se dessinent et se circonscrivent, prenons-les, dans la première moitié du second mois (fig. 133), alors qu'elles ont acquis leurs dispositions définitives.

La coupe longitudinale d'une lame basale à cette époque (fig. 131, 132 et 133) nous la présente comme un épais pilier, attaché par une de ses extrémités au terrain maternel, donnant naissance, par subdivision de son autre extrémité, à une série de lamelles labyrinthiques; ses faces latérales répondent aux cavités glandulaires maternelles, et donnent attache, à un niveau variable, aux arcades ectodermiques correspondantes. En décrivant les lamelles labyrinthiques, nous avons déjà insisté sur la manière dont elles se détachent des lames basales; nous n'avons donc plus qu'à étudier l'extrémité inférieure et les faces latérales des lames basales.

L'extrémité inférieure d'une lame basale (fig. 133) répond presque toujours à plusieurs cloisons interglandulaires; elle est donc en rapport et avec des cavités glandulaires et avec des cloisons. — Au niveau des cavités glandulaires, la lame basale est formée de cellules ectodermiques cubiques (voir figure 133, en 1, 1) disposées en une sorte de voûte épaisse, qui recouvre le détritus glandulaire de la partie correspondante de la glande. C'est la même disposition que présentaient (fig. 120, pl. XI) les arcades ectodermiques

quand elles étaient encore épaisses et massives; c'est la même disposition que présentait antérieurement toute la face inférieure de l'ectoplacenta avant que fût complété son remaniement (voir les figures 113, 114, 118 et particulièrement la figure 112). Supposons que l'une des cloisons mésodermiques interposées entre les lamelles labyrinthiques qui naissent en haut d'une lame basale (fig. 133) se prolonge de façon à pénétrer cette lame basale dans toute sa hauteur, c'est-à-dire à la subdiviser jusqu'en bas en lamelles labyrinthiques, alors les cellules ectodermiques inférieures de cette lame base, dans l'étendue où elles forment voûte au-dessus d'une cavité glandulaire, se transformeront en une arcade ectodermique. Cette hypothèse, à laquelle se prête bien la figure 133, et les conséquences de cette hypothèse sont encore la meilleure manière de se rendre compte de la signification morphologique des arcades ectodermiques, aussi bien que des lames basales. — Au niveau des cloisons interglandulaires, l'extrémité inférieure d'une lame basale s'implante dans ces cloisons par des prolongements qui enveloppent les vaisseaux maternels sur une plus ou moins grande étendue de leur circonférence (fig. 133). L'ectoplacenta est ainsi muni de véritables racines qui sont greffées sur le tissu conjonctif des cloisons interglandulaires. Ici encore, tant le caractère du placenta de la chatte est de rester, dans certains détails, semblable jusqu'au bout à ce qu'il était au début, ici encore nous devons dire que ces dispositions sont celles qui existaient primitivement, déjà au vingt-quatrième jour (fig. 111).

Les faces latérales des lames basales (fig. 133) présentent à distinguer deux régions : celle qui est au-dessus et celle qui est au-dessous de l'insertion des arcades ectodermiques. Mais cette dernière région ne devient distincte, ne présente une surface libre que tardivement : au début (et beaucoup de lames basales persistent indéfiniment dans cet état), alors que les arcades ectodermiques sont encore épaisses et massives (fig. 120; voir aussi la fig. 119 pour les vues d'ensemble), la moitié inférieure d'une lame basale n'est pas distincte de l'arcade ectodermique correspondante, et la masse cellulaire de l'une se continue avec celle de l'autre. Mais quand les arcades ectodermiques ont acquis leurs dispositions définitives de membrane épithéliale mince, et que la résorption des glandes utérines et de leurs détritus a progressé, les lames basales se prolongent librement à un niveau inférieur à celui des arcades

ectodermiques (fig. 133 et 136, en L B), et alors les faces latérales de ces lames présentent réellement les deux régions distinctes susindiquées, l'une au-dessus de l'insertion de l'arcade ectodermique, l'autre au-dessous de cette insertion; la première région est en rapport avec le mésoderme fœtal, c'est-à-dire avec la grosse cloison mésodermique qui va jusqu'à une arcade ectodermique; la seconde région répond à une vaste cavité glandulaire et au détritus qu'elle renferme (fig. 133).

Les descriptions que nous venons de donner pourront paraître bien minutieuses. Elles sont indispensables pour pouvoir juger de deux choses : d'une part l'erreur d'interprétation des auteurs qui considèrent le placenta de la chatte comme formé de villosités choriales; d'autre part, pour saisir les différences, dans le mode d'attache du placenta fœtal, entre le placenta de la chatte et celui de la chienne. Sur le premier point, nous donnerons des détails critiques complets en faisant l'historique de la question, nous contentant pour le moment de dire que ce sont les arcades ectodermiques de la fig. 133, avec les cloisons mésodermiques dont elles revêtent l'extrémité, qu'on a voulu considérer comme des villosités choriales. Singulières villosités, qui sont moins saillantes que les parties interposées, puisqu'elles s'enfoncent moins profondément dans le terrain maternel que les lames basales correspondantes. Sur le second point nous devons insister, pour montrer la solidité relative des attaches fœtales sur les formations maternelles.

En effet, chez la chatte, la disposition essentielle que nous avons à faire ressortir est la conséquence de ce fait qu'il n'y a pas, dans les glandes maternelles, production d'énormes dilatations des culs-de-sac inférieurs de la couche des cryptes; il n'y a pas de couche spongieuse. Par suite, il ne se dessine pas, comme chez la chienne, de longues et minces cloisons interposées entre les grandes cavités d'une couche spongieuse; en un mot rien ne rappelle ces longues membranes ou *lames mésentériformes* du placenta de la chienne (voir les figures 65, 66 et 67). Le placenta fœtal de la chatte ne se trouve donc pas supporté sur les extrémités libres de minces lamelles mésentériformes, mais adhère et s'implante, par ses lames basales, sur de courtes cloisons interglandulaires. Mais ce n'est pas tout. Chez la chienne, une lame basale du placenta fœtal ne correspond qu'à une seule lamelle mésentériforme, et elle lui est attachée par une faible formation plasmodiale. Chez la chatte, au contraire,

la lame basale, épaisse et massive, répond à plusieurs cloisons interglandulaires, dans lesquelles elle s'implante par de véritables racines, formées de cellules épithéliales solidement agrégées. C'est pourquoi on n'éprouve pas, dans la préparation et la conservation des pièces, les mêmes insuccès. Nous avons dit combien, chez la chienne, il était difficile, presque impossible, de conserver et de couper une pièce complète sans voir le placenta fœtal se disloquer de ses attaches sur le placenta maternel. Chez la chatte cet accident n'arrive jamais; les parties sont solidement unies, et nulle précaution n'est nécessaire pour obtenir des coupes d'ensemble aussi intactes que celle qui est représentée dans la figure 131.

Ce fait que la lame basale de la chatte correspond à plusieurs cloisons interglandulaires nous explique l'épaisseur de cette lame; en réalité, morphologiquement, elle représente plusieurs lames basales de la chienne fusionnées entre elles; elle représente un nombre de lames basales égal au nombre des cloisons interglandulaires sur lesquelles elle s'attache.

Pour résumer, à cet égard, le développement du placenta de la chatte, nous donnons ci-contre les schémas de la figure XXXIII. En M_1 et M_2 sont deux phases de la formation du placenta chez la chienne; en N_1 et N_2 les deux phases correspondantes chez la chatte.

Le schéma N_1 nous montre la formation ectoplacentaire ou angio-plasmodiale de la chatte avant tout remaniement (extrémité gauche de la figure) ou lorsque ce remaniement commence (partie droite de la figure). On voit que chez la chatte la lame placentaire est d'abord continue; nous ne trouvons pas ici cette interruption produite, de place en place, par des villosités creuses, comme cela se présente chez la chienne (schéma M_1). L'étude de la formation angio-plasmodiale ou ectoplacentaire de la chatte vient donc bien confirmer ce que nous avions dit à propos de la chienne, à savoir que ces villosités creuses sont des dispositions d'ordre secondaire; elles représentent seulement des dépressions destinées à préparer les lieux de pénétration du mésoderme, c'est-à-dire le remaniement de l'angio-plasmode. Certainement si les auteurs avaient observé ces stades primitifs chez la chatte, ils n'auraient pas été amenés, comme par les apparences du placenta de chienne, à ne voir dans la production du placenta rien que des villosités choriales pénétrant dans les glandes utérines. Mais nous démontrerons dans l'historique qui va suivre que, jusqu'à présent, personne n'a

observé les phases initiales de la production du placenta de la chatte, et que ceux qui ont pensé disposer de pièces assez jeunes pour cette étude, n'ont pas connu l'âge réel de ces pièces.



Fig. XXXIII. — Schémas comparatifs de la formation du placenta chez la chienne (M_1 et M_2) et chez la chatte (N_1 et N_2) — CH, chorion ; — VF, vaisseaux fœtaux ; — AP, angioplasmode ou lame ectoplacentaire ; — VM, vaisseaux maternels ; — AE, arcades ectodermiques ; — GL, glandes utérines ; — SP, dilatations de ces glandes dans la couche spongieuse du placenta de la chienne. (Voir aussi la fig. XV, ci-dessus, dans le texte.)

Le schéma N_2 nous résume le processus de remaniement de la lame ectoplacentaire chez la chatte. Tandis que chez la chienne (schéma M_2) ce remaniement s'effectuait par des végétations latérales des grands prolongements mésodermiques disposés dans les villosités creuses (voir M_1), chez la chatte ce remaniement a lieu uniquement par des poussées mésodermiques qui marchent toutes verticalement, c'est-à-dire perpendiculairement au plan de la lame ectoplacentaire. De la sorte l'ectoplacenta est subdivisé en lamelles qui sont toutes verticales, et qui sont toutes à peu près de même valeur, c'est-à-dire ne se disposent pas en lobules. Enfin, sans

plus ample explication, la comparaison des schémas M_2 et N_2 montre les différences qu'il y a entre la chienne et la chatte quant aux dispositions des lames basales et des arcades ectodermiques (AE). Notons que, comme la vascularisation des cloisons mésodermiques (interposées aux lamelles labyrinthiques) est très tardive chez la chatte, nous n'avons pas figuré de vaisseaux dans ces cloisons (schéma N_2), ce qui a rendu plus simple et plus intelligible la construction du schéma en question.

Pour les parties maternelles sous-jacentes au placenta, ces schémas montrent également l'absence, chez la chatte, des longues lamelles mésentériformes si caractéristiques du placenta de la chienne.

E. — *Historique des travaux sur le placenta de la chatte (périodes de formation et de remaniement de l'ecto-placenta; lamelles labyrinthiques).*

Eschricht [1] paraît être le premier qui ait étudié avec un soin spécial le placenta de la chatte; il le décrit comme formé de lamelles étroitement pressées les unes contre les autres, et dont les unes renferment des capillaires fœtaux, les autres des capillaires maternels. Comparant alors ces dispositions avec celles qu'il avait si bien étudiées chez les ruminants et les pachydermes, il se pose une série de questions et émet une série d'hypothèses qui semblent avoir été le thème premier sur lequel Ercolani exécuta plus tard une série de variations.

« Placentam felinam, dit-il (*op. cit.*, p. 17), cum partibus mammalium ungulatorum comparemus. Omnibus commune erat duplex rete capillare, unum sanguinem fœtus, alterum sanguinem matris ducens. Idem de duobus systematibus laminularum placentæ felinæ valere extra omnem dubitationem positum est. Eo vero placenta felina a partibus analogis ungulatorum omnino discrepat, quod ea membrana, cui rete maternum inest, tam arcte cum parte fœtali cohæret, et tantæ est mollitiei, ut in partu cum ea simul abstrudatur. Quodsi igitur pars illa uterina placentæ felinæ re vera est ipsius pars uteri et eodem jure ad matrem pertinere dici potest, quo pars fœtalis ejusdem organi ad fœtum pertinet, id solum res-

1. D. F. Eschricht, *De organis, quæ respirationi et nutritioni fœtus mammalium inserviunt.* Hauniæ, 1837.

tare videtur ut inquiratur, utrum nova sit uteri pars sub graviditate formata, an ipsa sit tunica uterina mucosa incrassata. Certum mihi videtur, analogam esse tunicæ uterinæ mucosæ ungulatorum et pinnatorum. »

Pour traduire, en deux mots, ce très curieux passage, en employant les termes mêmes de nos descriptions antérieures, on peut dire qu'Eschricht se pose la question de savoir ce que sont les lamelles labyrinthiques. Sont-elles des parties utérines de nouvelle formation, ou bien représentent-elles des parties préexistantes très hypertrophiées? C'est à cette seconde interprétation qu'il se rattache; nous allons voir que tous les auteurs, et Ercolani tout d'abord, acceptent la première manière de voir. Il y avait aussi à faire une autre hypothèse, à savoir si ces lamelles labyrinthiques ne seraient pas des formations fœtales, vascularisées par des vaisseaux maternels. Personne n'a émis cette idée. Nous croyons avoir démontré que c'est cependant la seule qui réponde à la réalité.

Dans son mémoire de 1870 [1], Ercolani consacre au placenta de la chatte un long chapitre, qui est une véritable monographie. Il se félicite (p. 21) d'avoir pu réunir une série d'utérus des 10e, 15e, 17e jours, et d'avoir pu ainsi suivre pas à pas les premières phases du développement. Nous allons voir combien il se faisait illusion sur les âges attribués à ces gestations, et dans quelles singulières erreurs il est tombé par ce fait.

Pour la chatte dite au 10e jour de la gestation, cette date nous paraît rigoureusement exacte. Le diamètre transverse de la cavité du renflement de gestation était, dit-il (p. 23), de cinq millimètres;

1. G. B. Ercolani, *Sul processo formativo della porzione glandulare o materna della placenta*. Bologna, 1870. — Dans l'analyse que nous allons donner de ce travail nous laissons de côté les nombreuses pages où Ercolani traite, d'une part, de l'utérus des poissons plagiostomes, d'après les recherches de Bruch, utérus dont les prolongements lamelliformes l'ont amené à sa conception du placenta de la chatte, et d'autre part de l'épaisseur comparée de la muqueuse utérine de la chatte au niveau des renflements de gestation et au niveau des rétrécissements interposés; dans ces rétrécissements, il aurait vu la lumière du canal s'oblitérer au début de la gestation, pour se reconstituer ultérieurement; et il s'appuie sur toutes ces dispositions pour conclure que le placenta est une néoformation glandulaire. Toutes ces parties de son mémoire sont pour nous des hors-d'œuvre. Mais par contre, nous croyons devoir donner avec détail la partie de son mémoire qui nous intéresse directement, parce que nous y trouverons l'occasion de montrer comment nous comprenons que doit être faite la critique d'une opinion émise à propos de la structure d'un placenta; il faut faire le déterminisme des conditions dans lesquelles ont été conduites les observations, et, dans le cas présent, insister particulièrement sur la valeur réelle de l'âge attribué à ces pièces.

et en effet le renflement de gestation qui nous a donné la figure 88 (et les détails de la figure 90) était du 11e jour, et le diamètre transverse de sa cavité mesurait de 5 à 6 millimètres; il est donc bien probable que cette première chatte étudiée par Ercolani était réellement au 10e jour, et en effet les descriptions qu'il en donne concordent entièrement avec ce que nous avons figuré pour le 11e jour. Ce n'est pas un jour de distance qui peut amener ici de bien grandes différences. « La muqueuse utérine du renflement où s'est arrêté l'œuf, dit-il (p. 26), au 10e jour, n'a plus une surface lisse, comme dans l'utérus non gravide, mais se montre, à l'examen microscopique, toute couverte de follicules longs de 15 à 20 centièmes de millimètre (fig. 1, pl. 3, fig. XXXIV ci-contre). C'est à l'hyperplasie et à l'hypertrophie des éléments du tissu conjonctif qu'est due la formation de ces follicules. » En comparant cette figure d'Ercolani (fig. XXXIV ci-contre) avec nos figures 88 et 90, on voit qu'il a constaté et bien représenté les cryptes ou glandes courtes qui se développent alors à la surface de la muqueuse. C'est l'existence de ces cryptes (follicules d'après sa

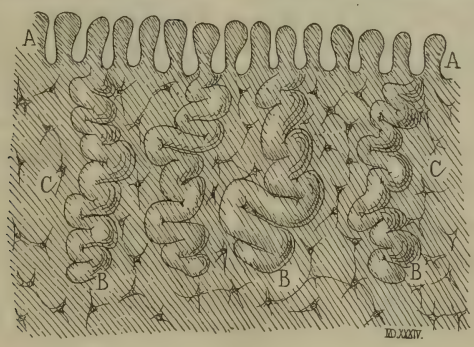

Fig. XXXIV. — Ercolani, 1870, pl. III, fig. 1. Coupe de la muqueuse utérine de la chatte environ au 10e jour, dans la région où s'est arrêté l'œuf; — A,A, couche de petits follicules; — B, B, glandes utriculaires; — CC, tissu conjonctif hypertrophié.

nomenclature) qui va être le point de départ de toutes ses interprétations sur la formation du placenta. Pour notre part, ayant suivi l'évolution de ces cryptes aux 11e, 12e, 14e jours (fig. 90, 92, 93), puis aux 19e et 24e jours (figures 97 et 108), nous les avons vus devenir graduellement semblables aux longues glandes préexistantes, subir les mêmes dilatations qu'elles, ne prendre aucune part à la formation du placenta proprement dit, mais former seulement la couche glandulaire sous-jacente.

Le second renflement utérin étudié par Ercolani étant dit du 15e jour, nous nous attendions à le voir décrire des dispositions analogues à celles que nous avons représentées dans nos figures 93 (14e jour) ou même 94, 97, 99 (19e jour); or, ses descriptions et ses figures nous mettent en présence de formations semblables à celles de nos figures 114 (26e jour) ou 118 (âge plus avancé encore). Il fallait donc essayer de contrôler cet âge de quinze jours attribué à sa seconde pièce, car nous savons combien sont trompeuses les indications de ce genre, et qu'il faut les compléter et les corriger par la mise en série des pièces d'après leurs dimensions et l'état de développement de l'embryon. Or Ercolani nous offre lui-même tous les éléments de ce contrôle, éléments dont il n'a pas pensé à se servir, parce que ne disposant pas de pièces très nombreuses, il n'a pu être frappé des discordances qui se seraient alors manifestées entre la mise en série d'après l'âge supposé et la mise en série d'après les dimensions. D'abord Ercolani note que du 10e au 15e jour l'augmentation de volume du renflement de gestation est extrêmement prononcé, premier fait qui nous met en suspicion l'âge de quinze jours, car nous avons observé que dans ces premiers temps l'accroissement de volume est au contraire très lent. Puis Ercolani dit que le diamètre transverse de la cavité du renflement était de 11 millimètres. Or les renflements qui nous ont donné les figures sus-indiquées mesuraient comme diamètre transverse de leur cavité intérieure, bien moins de 10 millimètres; ce n'est qu'avec notre figure 106 (pl. IX) que nous arrivons à un diamètre transverse intérieur de près de 10 millimètres, et cette figure est d'un renflement âgé de vingt-quatre jours: il faut arriver jusqu'à la figure 122 (pl. XI) qui est du 28e jour, pour trouver nettement un diamètre transverse intérieur de 11 millimètres. Nous pensons donc rester largement dans les limites de la vérité en concluant que ce prétendu renflement de quinze jours était en réalité arrivé déjà au 27e, ou au moins au 26e jour.

Or, au 26e jour (voir la fig. 114, pl. X) la formation ectoplacentaire est apparue et elle est même déjà assez avancée dans son remaniement; sa surface est creusée des nombreuses dépressions où pénètrent les prolongements mésodermiques. En présence de ces dispositions, Ercolani a cru retrouver les cryptes (follicules) constatés au 10e jour, mais dont la cavité serait devenue plus profonde et recevait dans son intérieur les villosités choriales. Sa description

et ses figures, que nous allons reproduire, ne laisseront aucun doute à cet égard, et on concevra alors l'origine naturelle de ses erreurs, facilitées par une extrême tendance à demander à de pures hypothèses le complément de ce que n'a pu donner l'observation directe.

« Au quinzième jour, dit Ercolani (p. 28), des changements remarquables se sont produits dans la muqueuse des régions où commence la formation placentaire. La muqueuse est fortement épaissie, et l'examen microscopique montre que cet épaississement est dû surtout à ce que les bords des follicules précédemment décrits,

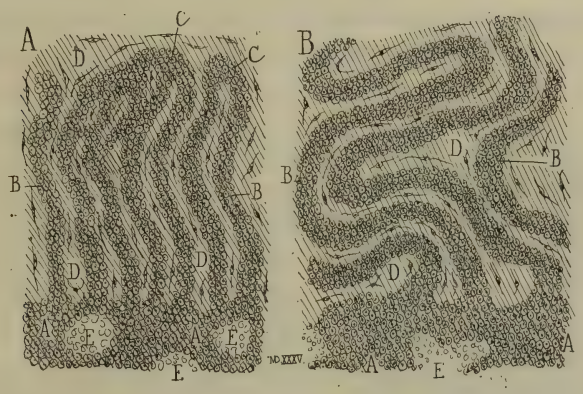

Fig. XXXV. — En A. — Ercolani, 1870, pl. III, fig. 2. « Coupe du placenta de la chatte aux premiers débuts de son développement. Le tissu connectif sous-épithélial hypertrophié (A,A,A), qui entoure les glandes utriculaires (E,E), s'est déjà transformé en cellules de la sérotine, qui s'élèvent en formant une série de lames (B,B); vers la surface fœtale du placenta, quelques-unes de ces lames se réunissent entre elles (C,C). Les espaces entre ces lames sont occupés par des prolongements du chorion (D,D), dans lesquels il n'y a pas encore trace de vaisseaux. » — Il sera facile de reconnaître que cette figure d'Ercolani répond à la fig. 114 de notre pl. X.

En B. — Ercolani, 1870, pl. III, fig. 4. Comme la figure précédente; seulement les lames de cellules sérotines, beaucoup plus développées, se replient sur elles-mêmes.

se sont considérablement élevés (planche 3, fig. 2 en B; fig. XXXV, en A, ci-contre) et que de fines lamelles, provenant de la surface de la membrane externe de l'œuf (en D, fig. XXXV, A) se montrent nettement interposées entre les lames droites et verticales, représentées par les parois des follicules. Avec un peu d'attention, on reconnaît facilement que du tissu conjonctif sous-épithélial a proliféré une couche délicate de cellules arrondies, extrêmement abondantes, qui constituent les lamelles utérines verticales sus-indiquées (en A; fig. XXXV, A), et à mesure que ces cellules se développent, il semble que les éléments épithéliaux, formant primitivement le

revêtement interne des follicules, se ramollissent et se détruisent, car en portant son attention sur les bords des lamelles les plus jeunes et les plus courtes, on y voit comme une couche molle dans laquelle apparaît par places quelque rare cellule épithéliale. Les éléments de nouvelle formation qui constituent les lamelles en question forment encore une couche mince (en A; fig. XXXV, A) qui a pris la place de l'ancienne couche connective sous-épithéliale de la muqueuse utérine, et qui se prolonge plus profondément autour des glandes utriculaires, déjà très dilatées à ce stade de développement.

« Très rapide et très remarquable est l'accroissement en hauteur de ces lames utérines qui sont obligées de se replier sur elles-mêmes (planche 3, fig. 4; fig. XXXV, B, ci-contre), et deviennent finalement

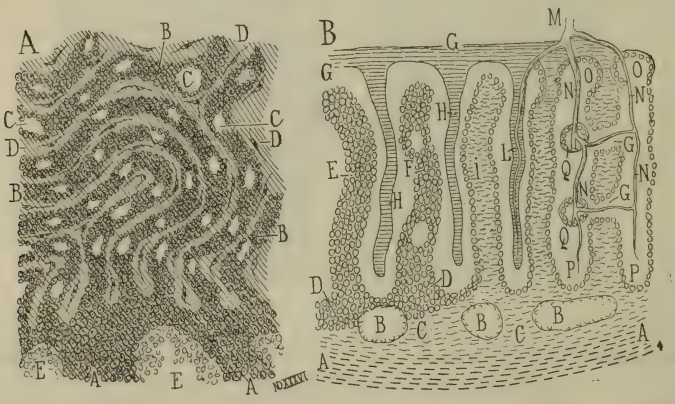

Fig. XXXVI. — En A, Ercolani, 1870, pl. III, fig. 5. — Etat très sinueux des lames de la sérotine (B,B), à une période plus avancée du développement. Il faut remarquer spécialement les nombreuses ouvertures (C,C), placées dans les lames B,B, ouvertures qui ne sont autre chose que les sections transversales des vaisseaux maternels plongés dans les lames en question. A ce stade, quoique la portion maternelle du placenta soit bien vascularisée, il n'y a pas encore de trace de vaisseaux dans les lames choriales (D,D.). — En B, Ercolani, 1870, pl. IV, fig. 3 : Schéma résumant les phases successives du développement du placenta de la chatte. — A, parois utérines; — B, glandes utriculaires dilatées et déformées; — C, tissu conjonctif utérin; — D, corpuscules de tissu conjonctif transformés en cellules de la sérotine; — E, une lame de cellules de la sérotine à l'état représenté dans la figure XXXV (A); — F, une autre lame à l'état représenté dans la figure XXXVI (A); — G,G, chorion; — H,H, lames choriales non encore vascularisées; — I, lame sérotine dont les éléments centraux se transforment en cellules conjonctives; — L, lame choriale vascularisée; — M, vaisseaux ombilicaux; — N, vaisseaux des villosités; — O,O,P,P, follicules glandulaires du placenta (O, leurs ouvertures; P, leurs extrémités en cul-de-sac); — Q,Q, courts tubes de communication entre les follicules voisins.

très sinueuses, comme on le voit dans la fig. 4 de la pl. 3. (fig. XXXV, B, ci-contre). Pendant ce temps les lamelles choriales ont de leur côté augmenté de volume, et, toujours interposées aux lamelles formées uniquement de cellules sérotines, elles en suivent les plis

multiples. Ces lamelles choriales (en *d*, fig. XXXV, B, et XXXVI, A) augmentent de volume, d'épaisseur, ce qui n'a pas lieu pour les lamelles utérines formées de cellules sérotines (en *d*, mêmes figures).... C'est seulement à la quatrième semaine de la gestation qu'il m'a été possible d'observer la vascularisation indiquée sur les coupes par la présence d'orifices circulaires qui représentent les sections transversales de vaisseaux utérins (pl. 3, fig. 5; fig. XXXVI, A, ci-contre). Ces lumières vasculaires sont relativement larges dès le début, et d'un calibre régulier, dispositions qui me font penser que chez la chatte, comme je l'ai observé dans la formation des follicules glandulaires de la biche, la portion maternelle du placenta se vascularise par la transformation en vaisseaux des corpuscules conjonctifs. J'ai constaté ce mode de vascularisation plus nettement encore dans la lame interne du chorion de la chatte. Mais, laissant pour le moment cette question, qu'il me suffise de faire remarquer que, chez la chatte, à la quatrième semaine de la gestation, la vascularisation est complète dans les lames de nouvelle formation de la portion maternelle du placenta, et qu'il n'y en a pas encore trace dans les lamelles choriales, qui cependant ont considérablement augmenté de volume. » (Nous avons précédemment insisté sur cette tardive vascularisation allantoïdienne.)

« Entre la quatrième et la cinquième semaine, continue Ercolani (p. 29), une modification importante se produit dans les lames maternelles; la vascularisation en est moins visible, et, chose essentielle, la partie moyenne de ces lames n'est plus formée par les cellules arrondies dites sérotines, mais par des éléments de tissu conjonctif provenant de la transformation de ces cellules. Alors les changements qui se produisent pour compléter le développement du placenta sont singulièrement importants, et leur interprétation m'a présenté les plus grandes difficultés, parce que les lames utérines, et par leur forme et par leurs dispositions (en B; fig. XXXVI, A) sont facilement confondues avec les tubes glandulaires alors en voie de formation. Mais une observation attentive fait reconnaître entre ces deux formations une différence capitale, à savoir que, depuis le début de l'apparition des lames maternelles (fig. XXXV, A), jusqu'à leur complet développement, les lames choriales sont toujours interposées à ces lames utérines, tandis que dès que des vaisseaux apparaissent dans les lames choriales, ces vaisseaux fœtaux sont contenus dans les lames maternelles, là où précisément, dans une

période antérieure, on constatait la section des vaisseaux maternels (fig. XXXVI, A; en C). Les doutes qu'on éprouve d'abord pour interpréter ces faits disparaissent bientôt en considérant que par suite de la trasformation en tissu conjonctif des éléments de la couche moyenne de chaque lame maternelle [1], celles-ci se dédoublent, une de leurs moitiés latérales va se souder avec la moitié correspondante de la lame voisine semblablement dédoublée, et ces deux moitiés accolées embrassent entre elles les vaisseaux fœtaux développés dans les anciennes lames choriales interposées, et ainsi se forment les tubes glandulaires sinueux tels que je les ai décrits dans le placenta de la chienne (fig. 1 et 2 de la planche 8 de mon précédent mémoire) [2], et tels que je les représente aujourd'hui, dans la fig. 2 de la planche 4 pour le placenta complètement développé de la chatte. Pour donner plus de clarté à l'étude de ces faits compliqués, j'en donne dans la fig. 3 de la pl. 4 (fig. XXXVI, B, ci-contre) un dessin schématique qui représente une coupe verticale complète de l'utérus et du placenta pour montrer les permutations successives par lesquelles passent les lames utérines de la sérotine. En A, sont les parois utérines, en B les glandes utriculaires dilatées et déformées, en C le tissu connectif utérin sous-épithélial qui enveloppe encore les glandes utriculaires, en D la formation des cellules de la sérotine, résultant de l'hypertrophie des corpuscules du tissu conjonctif, en E la formation des lamelles utérines par ces cellules de la sérotine. La série juxtaposée de ces lamelles montre toutes les transformations que j'en ai décrites ci-dessus; en effet, on voit la vascularisation de ces lamelles, entre lesquelles sont interposées les lamelles choriales provenant du chorion G et encore non vasculaires; puis en I on assiste à la première indication du dédoublement des lames de la sérotine, par le fait que les cellules de la couche moyenne de ces lames se transforment en tissu conjonctif; en même temps on voit, en L, se produire la vascularisation d'une lamelle choriale (voir en M une branche des vaisseaux ombilicaux, et en N les vaisseaux de la portion fœtale du placenta); puis, stade plus avancé, on voit la réunion de deux parties latérales de deux

1. Il va sans dire qu'Ercolani n'a certainement rien vu de semblable; c'est une pure hypothèse, pour mettre les faits d'accord avec la singulière confusion qu'il a faite, entre les vaisseaux fœtaux et les vaisseaux maternels, faute de les avoir injectés; confusion dont il a fait plus tard l'aveu complet (Voir l'historique du placenta de la chienne).

2. Voir, ci-dessus (placenta du Chien), les fig. XVIII et XIX, dans le texte.

lames voisines pour former un tube glandulaire dont l'ouverture, à la surface fœtale du placenta, est indiquée en O, tandis que en P est marquée son extrémité profonde, terminée en cul-de-sac, du côté de la surface maternelle; enfin en Q sont représentés, soit en coupe transversale, soit en coupe longitudinale, les courts canaux qui mettent en communication directe ces tubes glandulaires. Dans la fig. XXXVI, A, sont représentées, avec leurs dispositions réelles, les diverses parties désignées sur ce schéma par les lettres O, P, Q. » (*Op. cit.*, p. 30 et 41.)

« Par la comparaison de ce schéma avec les figures qui représentent les dispositions réelles des choses j'espère qu'il sera facile de se former une idée claire des faits principaux qui se déroulent pendant l'évolution du placenta de la chatte, depuis le premier moment où les



Fig. XXXVII. — Ercolani, 1870, pl. IV, fig. 5. Cellules de la sérotine de la chatte à un grossissement de 500 diamètres; la préparation est prise dans la couche qui est en contiguïté avec l'utérus et de laquelle s'élèvent les lames de cellules sérotines.

cellules sérotines apparaissent, puis s'élèvent en nombreuses lames maternelles, jusqu'à la formation des tubes glandulaires complets. La transformation en tissu conjonctif de la partie centrale des lames utérines de la sérotine est le moment le plus important pour l'intelligence de la formation des tubes glandulaires, lorsque le placenta arrive à son développement complet. — Les éléments cellulaires de nouvelle formation qui se développent dans les couches superficielles de la muqueuse utérine de la chatte, là où se formera le placenta (pl. 4, fig. 5; fig. XXXVII, ci-contre), et qui s'étendent dans la profondeur pour envelopper les glandes utriculaires, en même temps qu'ils s'élèvent vers la surface pour former les lames utérines, et ultérieurement les tubes glandulaires qui sont la portion maternelle du placenta, ces éléments, disons-nous, ne sauraient à aucun égard être confondus avec les cellules épithéliales qui existaient primitivement sur la muqueuse utérine. La logique des faits et une

observation continue forcent de considérer ces nouveaux éléments cellulaires comme représentant les cellules de la sérotine humaine, quoique, sur le placenta achevé, ces éléments perdent les caractères des cellules de la sérotine pour affecter la disposition d'un organe glandulaire parfait. »

Dans son mémoire de 1877, Ercolani ne revient pas d'une manière spéciale sur le placenta de la chatte; il parle en bloc de la chatte et de la chienne, rectifiant la singulière erreur qu'il avait commise pour la chienne dans son mémoire de 1869, et pour la chatte dans celui de 1870. Nous avons vu précédemment (voir l'analyse de son travail à propos de notre fig. XX, dans le texte) comment il avoue que toutes ses erreurs provenaient de ce qu'il avait négligé d'injecter les vaisseaux.

De même dans son mémoire de 1880, il reproduit ses anciennes descriptions, c'est-à-dire insiste sur les cryptes qui apparaissent au dixième jour, et dont les parois deviendront les lames maternelles du placenta; seulement dans les éléments de ces lames (1880, p. 75) il voit désormais des cellules périvasculaires; nous avons, dans l'historique du placenta de la chienne, assez insisté sur ces théories pour pouvoir nous dispenser d'y revenir ici.

Turner a publié un assez grand nombre de détails sur le placenta de la chatte. En s'en tenant aux nombreuses analyses et abrégés de ses descriptions telles qu'on les trouve reproduites dans divers de ses ouvrages, ses résultats paraissent simples et nets. Ainsi, dans un article déjà cité (*Revue des sciences médicales*, tome VIII, p. 458), Farabeuf résumait ainsi les résultats de Turner : Les villosités choriales de la chatte sont foliacées, sinueuses, frangées à leur extrémité libre; elles s'engrènent avec des lames et lamelles qui forment les cloisons des cryptes utérins, de sorte qu'il est impossible de décoller le placenta du chat, une fois la gestation à moitié accomplie, sans emporter en même temps une couche qui n'est autre chose qu'une caduque utérine. Ces cryptes, qui reçoivent les villosités choriales, sont de nouvelle formation, selon la conception d'Ercolani; en effet, bien qu'il y ait des glandes dans la zone placentaire de la muqueuse, celles-ci sont bien moins nombreuses que les cryptes les plus profonds, et rien n'autorise à croire que ceux-ci résultent de la dilatation des orifices de celles-là, car jamais Turner n'a pu constater de continuité par abouchement.

Mais quand on lit avec soin les descriptions de Turner, en cher-

chant si réellement il a eu à sa disposition des pièces assez nombreuses et assez régulièrement sériées pour suivre réellement le développement des parties, on voit que ces conclusions, en apparence si nettes et si précises, sont de pures hypothèses, et par suite des erreurs, moins grossières il est vrai que celles d'Ercolani.

En effet le plus jeune renflement de gestation qu'ait étudié Turner[1] avait une longueur, dit-il, de huit dixièmes de pouce, c'est-à-dire de 2 centimètres. Or nous avons disposé de deux chattes ayant des renflements de cette même dimension; toutes deux étaient au 26me ou 27me jour de la gestation, et c'est l'une d'elles qui nous a donné la fig. 114. C'est donc sur la fig. 114 qu'il faut suivre la description de Turner pour comprendre la signification réelle des choses dont il parle. On voit alors nettement que ce qu'il appelle cryptes n'est autre chose que les dépressions de la masse ectoplacentaire dans lesquelles pénètrent des prolongements mésodermiques qui effectuent le remaniement de l'ectoplacenta. « La surface fœtale du placenta, dit-il, est percée d'une série d'orifices très nombreux, à peine visibles à l'œil nu, mais bien distincts avec une loupe; ce sont les embouchures des puits ou cryptes dans lesquels plongent les villosités du chorion. Ces dispositions chez le chat sont évidemment les mêmes que celles décrites par Sharpey et par Bischoff chez la chienne, quoique pour ma part j'interprète leur mode de formation d'une manière différente que ne le font ces deux anatomistes » (p. 72)[2]. Eh bien, non! Ce dont parlent Sharpey et Bischoff, ce sont des cryptes glandulaires de nouvelle formation, qui apparaissent chez la chatte comme chez la chienne avant la fixation de l'œuf à la muqueuse utérine, et, chez la chatte, nous en avons représenté le développement dans nos figures 90, 92, 93; avec ces figures, nous étions aux 11me et 15me jours de la gestation. Or la description de Turner se rapporte aux 26me ou 27me jours. Dans cet intervalle

1. N. M. Turner, *Lectures on the comparative anatomy of the placenta.* Eudinburgh, 1876, p. 72 et suiv.

2. Turner donne, du placenta du chat, d'abord trois excellentes figures (pl. I) représentant admirablement tout ce qu'on peut observer sur de bonnes injections; pour la disposition des éléments anatomiques et des formations fœtales et maternelles, il donne (pl. II) deux figures médiocres, et dont l'examen n'est guère propre à éclairer les descriptions du texte. C'est pourquoi nous engageons le lecteur à suivre sur nos propres figures ces descriptions pour arriver à en avoir une interprétation exacte. On verra notamment, en examinant sa figure 9, qu'il confond en une seule couche la formation ectoplacentaire et la couche des glandes dilatées, ne désignant comme couche glandulaire proprement dite que les parties profondes, non modifiées, des glandes utérines.

bien des transformations et des productions nouvelles ont eu lieu : l'épaisse formation ectoplacentaire a pris naissance, et en elle se sont enfoncés les prolongements mésodermiques qui en effectuent le remaniement, prolongements qui ne sont pas des villosités (dans le sens de villosité composée d'un corps mésodermique avec revêtement épithélial), mais qui sont seulement des poussées mésodermiques; et ces prétendues villosités ne pénètrent pas dans des glandes préformées, mais se creusent une loge dans la masse ectoplacentatre qu'elles remanient : entre ces loges sont des cloisons de tissu ectoplacentaire (voir notre fig. 117). Aussi Turner ajoute-t-il (toujours page 72) : « sur une coupe horizontale le placenta montre une disposition réticulée, et les glandes en crypte constituent les mailles ou interstices de ce reticulum ». Mais alors apparaît l'erreur complète d'interprétation, erreur causée uniquement par le manque d'étude de pièces plus jeunes, lorsqu'il ajoute : « Comme les trabécules qui circonscrivent ces mailles sont formées par la muqueuse utérine épaissie, ces trabécules doivent nécessairement être constituées par les éléments mêmes, légèrement modifiés, de la muqueuse; à leur surface est une couche épithéliale, dont les cellules figurent de courtes colonnes, avec noyaux circulaires ou ovoïdes, très réfringents. Ces cellules reposent sur un tissu sous-épithélial délicat dans lequel se ramifient les capillaires maternels. » (Pages 72 et 73.)

On comprend donc que Turner ait vainement cherché à trouver une continuité entre les vraies glandes, formant la couche glandulaire bien distincte, et les prétendus cryptes qui ne sont que des dépressions mésodermiques creusées dans la lame ectoplacentaire; on comprend qu'alors il nie tout rapport entre les glandes et ces prétendus cryptes de nouvelle formation; mais ces prétendus cryptes n'ont rien à voir avec les cryptes de Sharpey et Bischoff (comparer nos figures 93 et 114); il s'agit dans les deux cas de formations complètement différentes, et les auteurs, en employant les mêmes dénominations, n'ont pas parlé des mêmes choses, et cela toujours parce que Turner, comme tant d'autres qui l'ont suivi, n'a pas observé tous les stades de l'évolution de ces parties, et qu'il croit pouvoir contrôler, par des études faites aux vingt-sixième ou vingt-septième jour de la gestation, d'autres observations qui se rapportent au onzième jour. Voici à cet égard les termes mêmes de Turner (sur ce placenta d'un renflement utérin long de 2 centimètres) : « J'ai attentivement examiné ces trabécules et les mailles

qu'elles circonscrivent (cryptes), pour me rendre compte de leurs relations avec les glandes tubulaires sous-jacentes. Sur des coupes verticales, ces glandes sont bien distinctes, sectionnées dans diverses directions, disposées en une couche de tissu conjonctif située plus profondément que les cryptes. Parfois les glandes sont séparées de la couche des cryptes par une bande relativement épaisse de tissu conjonctif, mais par places elles sont immédiatement sous-jacentes aux cryptes. J'ai examiné bien des préparations pour chercher à voir si le canal d'une glande s'ouvre dans un crypte, ou s'il passe dans les trabécules interposés aux cryptes pour aller s'ouvrir isolément à la surface; mais, vu la complexité des parties et le grand nombre des cryptes de nouvelle formation, je n'ai pu réussir à arriver à reconnaître ces orifices. » Il compare alors le nombre des glandes à celui des prétendus cryptes, constate que les premières sont bien moins nombreuses que les seconds, et en conclut que rien n'autorise à croire que les cryptes résultent de la dilatation des orifices des glandes primitives. Si le lecteur a bien voulu suivre toute cette discussion en ayant sous les yeux notre figure 114, il n'aura certes pas de peine à admettre la conclusion de Turner, puisqu'il aura bien compris que les prétendus cryptes de cet auteur n'ont rien à voir avec la muqueuse utérine, mais sont creusés dans la formation ectoplacentaire, d'origine fœtale, par la pénétration des prolongements mésodermiques allantoïdiens.

Turner appuie encore ses interprétations sur l'étude d'un second renflement de gestation dont la longueur était de deux pouces et demi, c'est-à-dire d'environ 40 millimètres. C'est à peu près la dimension que présentait le renflement qui nous a donné la fig. 120, et nous estimons, par approximation, que l'âge correspondant doit être de trente jours ou un peu plus. Sur ce placenta il constate (p. 74) que les villosités choriales se dégageaient encore facilement des cavités des cryptes correspondants; les cryptes étaient plus dilatés que dans le stade précédent (comparer en effet nos figures 117 et 130 pour voir comment s'élargissent les prolongements mésodermiques et comment s'amincissent les lamelles ectoplacentaires ou angioplasmodiales interposées); ces cryptes, dit Turner, sont tapissés par un épithélium dont les cellules présentent par places une forme cylindrique, mais dont un certain nombre sont gonflées ou sont devenues irrégulièrement polydriques.... L'extrémité profonde, terminée en cul-de-sac, de ces cryptes, est séparée de la couche

musculaire par une large bande bien distincte, dans laquelle on trouve des portions de glandes tubulaires sectionnées selon les directions les plus diverses. Ces glandes sont dilatées; elles sont moins nombreuses que les cryptes sus-jacents, et jamais on ne peut observer d'une manière nette une communication entre les ouvertures de ces glandes et les cryptes. « Je suis donc amené à conclure, dit Turner (pages 74-75), que les cryptes formés au début de la gestation ne sont pas dus à une dilatation des embouchures des glandes tubulaires, mais qu'ils résultent d'une hypertrophie de la muqueuse interglandulaire, laquelle produit des plis et dépressions multiples qui affectent la disposition en cryptes. A cet égard mes observations concordent avec celles d'Ercolani. » Malheureusement oui, elles concordent avec celles d'Ercolani; c'est-à-dire que la même erreur, et pour les mêmes causes, a été commise par ces deux auteurs.

Après Turner nous citerons, mais pour mémoire seulement, un travail de Pacanowski : le mémoire a été publié en polonais, et ne nous est connu que par l'analyse très détaillée qu'en donnent Hoffman et Schwalbe. Ici, il n'y a plus rien d'analogue aux erreurs d'Ercolani et de Turner; l'auteur paraît avoir bien observé l'ectoplacenta, qu'il nomme couche placentaire, mais il n'a pas vu son origine ectodermique et le prend pour une formation utérine [1].

Chez la chatte, Pacanowski distingue en effet quatre stades dans la formation du placenta : — Dans le premier stade se produit une végétation active des glandes et de l'épithélium de la surface; les glandes préexistantes donnent naissance à des bourgeons latéraux, en même temps que l'épithélium de la surface s'enfonce pour former des dépressions glandulaires tubuliformes; telle est l'origine de la couche glandulaire du placenta. — Dans le second stade on voit le tissu conjonctif des cloisons inter-glandulaires proliférer et donner naissance à la *couche placentaire*; c'est donc la partie superficielle de la muqueuse utérine qui se transforme en placenta proprement dit. — Dans un troisième stade les villosités choriales commencent à pénétrer dans cette couche placentaire. — Enfin le quatrième stade aboutit à la formation du placenta achevé. La végétation des glandes débute par leur extrémité supérieure, c'est-à-dire du côté

1. H. Pacanowski, *Le développement du Placenta chez quelques animaux.* (En polonais, dans le *Komos*. Lemberg, 1884.) — Voir analyse in : Hoffman et Schwalbe, *Jahrsb. d. Anat. u. Physiol.* 1886, tome XIII, pages 506 et 511.

de leur embouchure, puis les glandes se dilatent jusque dans leurs parties profondes ; leur épithélium se multiplie par division indirecte des noyaux, et les cellules, primitivement cylindriques, deviennent courtes et cubiques. Au cours du troisième stade, la couche placentaire devient de deux à quatre fois plus épaisse que la couche des glandes, laquelle devient de moins en moins distincte à mesure que les villosités choriales y pénètrent; finalement il ne reste plus, à l'état bien distinct, que la partie la plus profonde des glandes. Les villosités choriales descendent par places jusque dans ces extrémités profondes; elles sont constituées par du tissu conjonctif et recouvertes par l'épithélium maternel, c'est-à-dire par l'épithélium des glandes, l'épithélium propre (fœtal) de la villosité étant devenu tout à fait mince, puis entièrement méconnaissable, du moins pour la partie de la villosité qui traverse la couche placentaire; mais l'extrémité des villosités qui arrive jusque vers le fond des glandes utérines est revêtue d'un épithélium chorial de longues cellules cylindriques [1].... A la limite entre le placenta fœtal et le placenta maternel on trouve des noyaux disposés dans une masse de protoplasma non divisé en corps cellulaires distincts; dans le placenta fœtal sont au contraire des cellules géantes qui sont sans doute homologues, dit-il, des cellules sérotines du placenta humain.

Avec Tafani reparaissent les mêmes interprétations qu'avec Ercolani et Turner. Les considérations critiques que nous avons données à propos de ces deux auteurs sont donc également valables pour Tafani; nous ne les reproduirons pas, nous contentant de donner une analyse de ses descriptions, qui se laissent facilement résumer. Pour Tafani (op. cit., p. 55) [2], les éléments du placenta sont, de la part de l'utérus, des cavités glandulaires de nouvelle formation, apparaissant sous la forme de fentes ou fissures, et de la part de l'œuf, des villosités choriales plongeant dans ces fentes glandulaires. Lorsque l'embryon mesure huit millimètres de long, l'épithélium qui revêt ces fentes glandulaires est d'une seule couche de cellules à peu près aussi hautes que larges, formées d'un corps protoplasmique et d'un noyau vésiculeux peu colorable, même par l'emploi de la safranine.... Outre cet épithélium, il n'y a, autour des vaisseaux maternels, presque pas de tissu conjonctif, de sorte

1. Il s'agit ici de nos *arcades ectodermiques*.
2. Aless. Tafani, *Sulle condizioni uteroplacentari della vita fetale*. Firenze, 1886.

qu'on pourrait dire que les parois des cavités maternelles recevant les villosités fœtales ne sont formées que de vaisseaux et d'épithélium... Ce système de cavités semble en communication avec les larges glandes utriculaires sous-jacentes, quoique Turner déclare n'avoir pu constater cette communication. Cependant ce n'est pas à dire que toutes ces cavités, réceptacles des villosités fœtales, présentent à leurs extrémités profondes l'embouchure d'une glande utriculaire; quelques-unes seulement sont dans ce cas, ce qui est en rapport avec le nombre bien moins considérable des glandes utérines et des cryptes placentaires de nouvelle formation [1]. Quant aux villosités choriales, qui, lorsque l'embryon mesure huit millimètres, ne sont pas encore pourvues de vaisseaux, elles sont formées d'un abondant tissu conjonctif muqueux, où les vaisseaux allantoïdiens pénètrent tardivement, lorsque l'embryon mesure onze millimètres environ; elles sont revêtues d'une couche épithéliale continue, d'une seule rangée de cellules. Mais cet épithélium n'est pas semblable sur toutes les parties d'une villosité. Sur les parties latérales d'une villosité, ainsi que sur toutes ses ramifications collatérales, les cellules épithéliales sont basses, bien moins hautes que larges [2]. Mais au niveau de l'extrémité terminale, extrémité qui plonge dans les cavités glandulaires pleines de lait utérin, l'épithélium devient très nettement cylindrique, et ressemble au revêtement épithélial d'une villosité intestinale.

Ces villosités choriales sont en contact immédiat avec les lames maternelles revêtues elles-mêmes de leur propre épithélium; et ce contact est si intime qu'il est difficile, sur des coupes, de reconnaître les éléments qui appartiennent au fœtus et ceux qui sont à la mère. Bien plus, sur les pièces qui ont subi l'action des réactifs durcissants, le tissu fondamental (mésodermique) des villosités fœtales se rétracte, se détache des tissus maternels en y laissant adhérant son propre épithélium. Par suite, à un examen superficiel, il peut sembler que la villosité choriale et ses ramifications n'ont pas de revêtement épithélial, et que par contre les formations maternelles correspondantes sont couvertes d'une couche épithéliale double (op. cit., p. 59).

1. Ainsi toujours la confusion entre les cryptes de nouvelle formation et les dépressions, creusées en plein ectoplacenta, par lesquelles pénètre le mésoderme allantoïdien.

2. Il s'agit ici de notre *couche nucléaire*; puis, au niveau de l'extrémité terminale de la villosité, c'est de nos arcades ectodermiques qu'il va s'agir.

Avec les progrès de la gestation, l'épithélium des villosités choriales, comme celui des lames maternelles, subit de considérables modifications.... Environ vers le milieu de la gestation, on ne reconnaît plus les limites des deux couches épithéliales qui séparent le réseau capillaire maternel d'avec le réseau fœtal; et sur le placenta à terme on ne trouve plus qu'une seule rangée d'éléments épithéliaux entre ces deux ordres de systèmes vasculaires. On ne saurait décider laquelle des deux couches épithéliales, maternelle ou fœtale, a disparu, si on ne suit les diverses phases du développement du placenta ; mais par cette étude on arrive à comprendre que, dans les derniers temps de la gestation, c'est l'épithélium du chorion qui seul disparaît, en même temps que l'épithélium maternel diminue d'épaisseur [1]. Ce dernier, à la fin de la gestation, devient par places si mince, qu'on ne le reconnaît qu'à la présence de ses nombreux noyaux; encore dans ce cas la plus grosse portion de chacune des cellules épithéliales maternelles, celle qui contient le noyau, se trouve-t-elle le plus souvent refoulée dans les mailles du réseau vasculaire maternel, au lieu de s'interposer entre les vaisseaux maternels et fœtaux [2]. Mais une portion d'épithélium fœtal est toujours conservée intacte et bien développée, c'est celle qui revêt les extrémités terminales, profondes, des villosités choriales, extrémités qui plongent dans le lait utérin (op. cit., p. 62).

Mais il faut reconnaître que, à propos de ce lait utérin, Tafani décrit fort exactement les transformations des glandes. Ces glandes utérines, dit-il (p. 57), sous-jacentes à la néoplasie placentaire proprement dite, sont dilatées et hypertrophiées; leur forme est devenue irrégulière, et elles se présentent comme une série de cavités inégales, pleines d'une humeur spéciale. Elles sont revêtues d'un épithélium dont les cellules ont des noyaux très colorables. Elles renferment une substance granuleuse qui a l'aspect de matières protéiques coagulées, et dans laquelle sont semées des cellules pleines de granulations graisseuses, avec noyau très colorable, comme l'auteur l'a décrit dans le lait utérin d'autres mammi-

1. Il est bien malheureux que, dans ce passage, qui est traduit et non analysé, Tafani ne décrive pas et ne figure pas ces diverses phases de transformation, qui lui ont permis de reconnaître le sort de l'épithélium chorial et du prétendu épithélium utérin.

2. Comment se fait-il que l'auteur, si réellement ses observations ont été faites sur de bonnes préparations, n'ait pas remarqué le volume de ces *cellules géantes* (refoulées dans les mailles du réseau maternel)?

fères.... Les cellules épithéliales les plus voisines de la partie supérieure des glandes présentent toutes les apparences de la chromatolyse.

Nous aurons encore à citer plus loin, à propos de la circulation dans le placenta achevé, quelques passages de Tafani remarquables cette fois par leur parfaite exactitude.

Pour montrer que nous avons cherché à présenter cet historique d'une façon aussi complète que possible, nous devons citer ici le travail relativement récent de J. Greenman [1]. L'auteur y parle simplement de villosités développées sur le chorion et reçues dans les glandes utérines. Autour de ces glandes, dit-il, on trouve des faisceaux de fibres musculaires (?...) dont la fonction est probablement d'exprimer le « lait utérin ». Il ne donne, dans cette note préliminaire, aucun détail sur les éléments histologiques du placenta, c'est-à-dire sur les prétendues cellules sérotines, ou syncytium, ou cellules de la caduque, en un mot sur les formations que nous considérons comme d'origine ectodermique, et dont la nature a été l'objet de tant de discussions avec les travaux de Fleischman, Strahl et Heinricius.

Nous arrivons maintenant aux deux principaux mémoires qui aient été publiés sur le placenta de la chatte : celui de Strahl et celui de Heinricius.

Le travail de Strahl [2] a, dit l'auteur, essentiellement pour but de rechercher les transformations de l'épithélium utérin (surface et glandes de la muqueuse) et de montrer comment il prend part à la formation du placenta en donnant naissance à ce que divers auteurs ont désigné sous le nom de syncytium, c'est-à-dire à ces masses protoplasmiques semées de noyaux, masses qui, pour quelques-uns, proviennent d'une transformation du tissu conjonctif, qui pour quelques autres ont une origine épithéliale [3]. Ce syncytium, qui

1. M. J. Greenman, *Observations ou the Placentation of Cat.* (The american naturalist. July 1889, n° 271, pg. 645.) — Ce travail est une note préliminaire, résumant les faits que l'auteur annonce devoir publier sous peu, avec planches à l'appui. Mais nous n'avons pu parvenir à avoir connaissance de la publication du mémoire annoncé.

2. H. Strahl, *Untersuchungen über den Bau der Placenta.* — IV. *Die histologischen Veränderungen der Uterus-epithelien in der Raubthierenplacenta.* (Arch. f. Anat. u. Physiol. — Anat. Abth. 1890; supplmt. Bd.; pg. 119). — Sur le même sujet, Strahl avait fait une communication préliminaire en octobre 1889 (*Zur vergleichenden Anatomie der Placenta.* Verhandlung der Anat. Gesellschaft in Berlin).

3. Comme pour le chien, nous allons voir confondus, sous le nom de syncytium, et la formation ectoplacentaire et les détritus glandulaires.

est considéré par nombre d'auteurs comme un détritus destiné à être résorbé, joue au contraire un rôle important dans l'édification du placenta des carnassiers, d'après les recherches de Strahl sur la chatte. Une faible partie de ce syncytium est cependant résorbée par l'épithélium chorial, mais la plus grande partie est appelée à un rôle morphologique important, celui de fournir une couche épithéliale maternelle qui forme le revêtement le plus externe des villosités fœtales.

Les pièces destinées à cette étude, et empruntées exclusivement

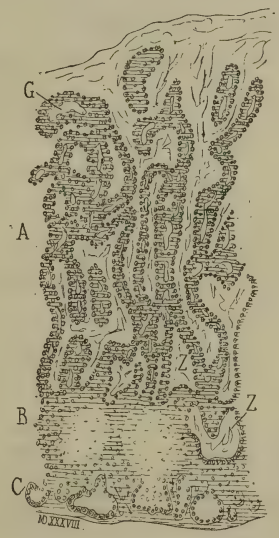

Fig. XXXVIII. — H. Strahl (1890, mémoire IV, planche VI, fig. 3). — Coupe verticale du placenta de la chatte vers le milieu de la gestation. — A, zone du placenta constitué; — C, zone des glandes utérines fermées; — B, zone de transition; — Z, villosités fœtales; — G, vaisseaux maternels.

à la chatte, ont été traitées par l'immersion d'abord dans une solution d'acide nitritique, puis dans le liquide de Muller. Les renflements de gestation ont été immergés intacts dans ces réactifs; c'est le seul moyen de bien conserver les rapports des parties, dit l'auteur.

La pièce la plus jeune par laquelle Strahl commence son étude est un renflement utérin contenant un embryon long de deux centimètres [1]. « Sur une coupe de ce placenta, faite perpendiculaire-

1. Or, dans l'explication de ses figures, Strahl désigne cet embryon comme étant du milieu de la gestation. Comment espérer, au milieu de la gestation, pouvoir inter-

ment à sa surface, on trouve (fig. XXXVIII ci-contre) trois couches de structure bien différente : le placenta proprement dit (A, A); la couche des glandes utérines (C); et, entre les deux, une zone (B) dite couche intermédiaire.

« Le placenta (A) est formé d'une série de travées foncées, entre lesquelles sont des travées ou tractus clairs et transparents. Au centre des travées foncées sont placés les vaisseaux maternels; les tractus clairs renferment, au milieu d'un tissu conjonctif embryonnaire réticulé, les vaisseaux fœtaux. Entre ces deux ordres de vaisseaux on trouve deux couches de cellules épithéliales, dont l'une est l'ectoblaste du chorion, dont l'autre est un épithélium maternel provenant du syncytium, ainsi qu'il va être démontré.

Fig. XXXIX. — H. Strahl (1890, mém. IV); pl. VI, fig. 4. — Examen, à un fort grossissement, d'une travée foncée du placenta; les vaisseaux maternels (*g*) sont séparés des vaisseaux fœtaux (G), par deux couches de cellules, les unes claires (CH) représentant l'épithélium chorial, les autres foncées (S) représentant le syncytium émané de l'épithélium utérin.

« La fig. 4 montre (fig. XXXIX ci-contre), à un fort grossissement, une travée foncée et les parties adjacentes des deux tractus clairs entre lesquels elle est interposée. Ces tractus clairs représentent le tissu conjonctif embryonnaire des villosités fœtales; à leur surface est la couche d'épithélium chorial (CH) formé de cellules plus ou moins régulièrement disposées. Quant à la couche de cellules sombres (en S), elle représente un dérivé du syncytium, revêtant le tissu conjonctif maternel et les vaisseaux qu'il renferme. » (*Op. cit.*, p. 122 [1].)

préter la nature et la signification de parties dont on n'a pas saisi les premières origines et suivi les transformations successives?

1. Il est facile de reconnaître dans cette figure XXXIX les éléments d'une lamelle labyrinthique, c'est-à-dire d'une part la couche nucléaire (en CH aussi bien que en S), et d'autre part les cellules géantes que Strahl représente, mais auxquelles il ne nous

« L'origine de ces cellules aux dépens du syncytium est mise en évidence par l'étude des parties profondes du placenta. A cet effet examinons l'état de la couche des glandes (C, fig. XXXVIII). Les restes des glandes utérines se sont transformés, comme le montre la figure, en cavités closes vers leur partie supérieure, et l'épithélium de ces cavités s'est transformé à son tour, au moins en partie, en syncytium. Cette formation du syncytium ne se produit pas partout de la même manière : Dans les cas les plus simples, on voit la couche épithéliale s'épaissir, les cellules perdre leurs limites distinctes, et se fondre en une masse commune caractérisée par la coloration intense que lui donnent les réactifs colorants. Ailleurs les cellules épithéliales hypertrophiées font saillie dans la lumière de la glande qu'elles arrivent à remplir. La masse ainsi dérivée des cellules épithéliales prend un aspect réticulé, qui rappelle par places celui de la pulpe de l'organe adamantin, c'est-à-dire qu'elle présente les caractères d'un tissu conjonctif embryonnaire. Souvent aussi la cavité de la glande se trouve remplie de grumeaux formés de cellules épithéliales, petites, rondes, encore peu colorables, qui proviennent sans doute de la formation réticulée sus-indiquée [1]. A mes yeux, ce tissu réticulé aussi bien que ces grumeaux sont un premier stade du syncytium. Ce syncytium oblitère en haut la lumière de la glande, et se continue dans la couche dite intermédiaire. Le tissu conjonctif peu abondant qui forme les cloisons interglandulaires et qui renferme les vaisseaux, se continue aussi dans la couche intermédiaire, et s'y transforme en tissu de grandes cellules qui enveloppent les vaisseaux maternels [2]. Fleischmann a déjà signalé ces transformations du tissu conjonctif. Dans des placentas plus âgés on retrouve, dans la couche intermédiaire, et ces cellules conjonctives et le syncytium épithélial, et ces deux ordres de formations se pénètrent

paraît pas avoir prêté assez d'attention. Tous ces éléments, nous le savons, sont d'origine fœtale, ectodermique.

1. Tout ce passage, traduit textuellement, est une très bonne description des aspects divers sous lesquels peut se présenter le détritus glandulaire. En général les auteurs dont nous passons en revue les travaux ont bien observé et bien décrit ce qu'il leur a été donné d'observer; mais, par le fait de trop grandes lacunes dans leurs matériaux d'étude, ils ont eu recours à des hypothèses, et c'est alors qu'ils émettent les interprétations les plus opposées. Ainsi Tafani, aussi bien que Strahl, a parfaitement décrit les détritus glandulaires ; mais tandis que l'un les considère comme un *lait utérin*, l'autre en fait l'origine d'un *syncytium* qui donne un revêtement cellulaire aux travées ou lamelles maternelles.

2. Allusion trop brève aux cellules géantes et interprétation erronée de leur origine.

l'une l'autre, de sorte qu'on pourrait dire qu'elles sont entrelacées; mais il est toujours possible de les distinguer l'une de l'autre. C'est ainsi que l'ensemble de la couche intermédiaire dérive de la couche des glandes, mais avec des changements de configuration tels que glandes et tissu conjonctif perdent leurs formes primitives [1] et se changent en un complexus cellulaire à éléments plus ou moins mêlés (p. 123).

« Dans cette couche intermédiaire arrivent, de haut en bas, les villosités fœtales (Z, fig. XXXVIII), qui, par leur pénétration, divisent cette couche en une série de travées foncées dans lesquelles sont placés les vaisseaux maternels.

« La figure 7 (fig. XL, ci-contre) représente la couche intermédiaire examinée à un fort grossissement. On voit en bas les extrémités supérieures des glandes utérines (D,D); et en haut l'arrivée de la portion terminale d'une villosité (Z). A cette villosité on reconnaît un corps ou partie centrale de tissu conjonctif embryonnaire et un revêtement d'ectoblaste. Ce dernier forme à l'extrémité de la villosité une couche de longues cellules cylindriques; sur les côtés de la villosité ces cellules deviennent plus basses et aplaties, notamment à la partie droite de la figure. En dehors de ce revêtement ectoblastique (épithélium du chorion), est placée la couche de syncytium, disposée en un amas plus épais au niveau de l'extrémité terminale de la villosité. Les noyaux de ce syncytium sont d'abord petits et aplatis; à mesure qu'on les suit de bas en haut, on les voit devenir plus gros et moins colorables. Cette couche monte ainsi le long de la surface de la villosité, et forme le revêtement qui a été représenté en S dans la fig. XXXIX. — Sur des préparations bien réussies on peut suivre, sans interruption, le syncytium depuis les glandes sur les villosités, et jusque sur les parties les plus élevées de celles-ci (p. 124). — Cependant une partie des éléments du syncytium disparaît par résorption; on voit de ces fragments de cellules subissant une désintégration de plus en plus accentuée, mais seulement dans la couche intermédiaire et principalement au voisinage de l'extrémité terminale d'une villosité; les noyaux de ces cellules sont alors réduits à l'état de masses

1. Encore aurait-il fallu suivre en détail ces transformations, cette perte de la forme primitive, et non se contenter d'affirmer que les *grumeaux* de détritus cellulaire deviennent syncytium, puis revêtement cellulaire des travées maternelles (lamelles labyrinthiques).

grumeleuses fortement colorables et finalement se décomposent en granulations toujours teintées d'une manière intense par les réactifs colorants... »

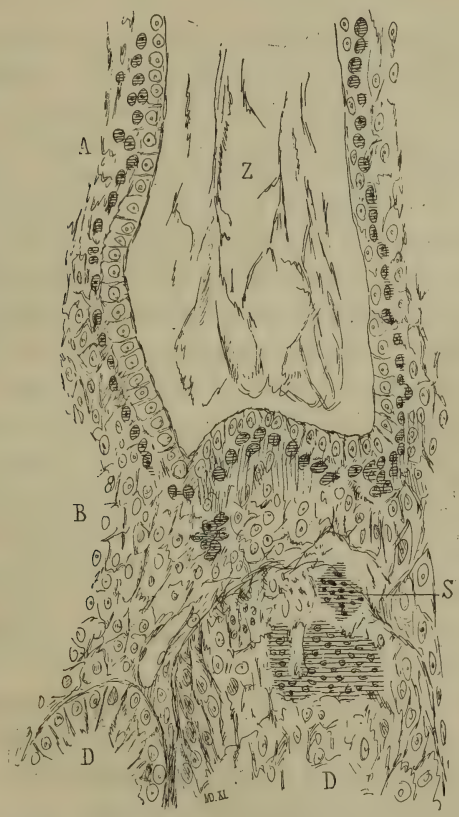

Fig. XL. — Strahl; 1890, mémoire IV, fig. 7. — Portion d'un placenta semblable à celui de la fig. XXXVIII, à un fort grossissement. On voit ici l'extrémité d'une villosité (Z), la zone intermédiaire (B), et la partie supérieure des glandes utérines fermées (D). L'extrémité de la villosité est revêtue d'un ectoblaste à longues cellules cylindriques, le long duquel on voit le syncytium figuré par des éléments plus foncés (en rouge dans la figure originale); — S, partie de syncytium qui est en voie de disparaître [1].

« Dans le placenta du chien, pour lequel, dans mes précé-

1. Si le lecteur trouvait cette figure peu précise et peu nette en ce qui est des contours des éléments anatomiques, nous le prions de la comparer avec la figure même du mémoire de Strahl. Il verrait que nous avons fait tout ce qui est possible pour reproduire, par le dessin au trait, un dessin en lithographie, et que les figures mêmes de Strahl se caractérisent par l'absence de précision, un dessin flou et indécis, le manque de tout caractère démonstratif. En mettant en couleur certains éléments de ses figures, l'auteur fait certainement comprendre quelle est son interprétation; mais s'il accentue cette interprétation, il ne donne pas la preuve qu'elle soit légitime.

dents mémoires, j'avais laissé la question en suspens, je puis actuellement affirmer aussi que le syncytium fournit un revêtement aux villosités choriales, exactement comme chez le chat. » (P. 125.)

En résumé les interprétations de Strahl se rattachent toujours à une même idée, celle de la persistance de l'épithélium utérin; chez la chatte ce n'est pas l'épithélium de la surface de la muqueuse utérine, mais l'épithélium des glandes qui surgit de la profondeur pour venir former une couche de revêtement aux tissus maternels interposés entre les villosités fœtales. Mais les descriptions laborieuses, les figures peu précises de l'auteur sont impuissantes à entraîner la conviction, alors même qu'on ne posséderait pas des observations plus complètes pour adopter une interprétation différente de la sienne. Le sort de l'épithélium utérin, soit de la surface, soit de la profondeur des glandes, est une question fondamentale dans l'étude comparée des divers placentas. Nous verrons qu'elle doit recevoir des solutions différentes selon qu'il s'agit des placentas diffus et cotylédonaires d'une part, et d'autre part des placentas zonaires et discoïdes. L'étude du placenta des cheiroptères que nous poursuivons en ce moment jusque dans ses moindres détails, nous permettra de publier bientôt des observations entièrement confirmatives de ce que nous avons vu jusqu'à présent pour les rongeurs et pour les carnassiers.

Le mémoire d'Heinricius est, à notre avis, la meilleure étude qui ait paru jusqu'ici sur le placenta de la chatte. Quoique ses pièces aient été traitées par le liquide de Müller, ses figures sont d'une parfaite netteté, et d'une vérité suffisante pour donner une idée bien exacte de la constitution de l'ectoplacenta et des lamelles labyrinthiques qui en proviennent. Mais quant à l'origine de cette lame ectoplacentaire qu'il désigne sous le nom de syncytium, il s'égare, ou, pour mieux dire, il reste indécis, car ce n'est qu'avec bien des restrictions qu'il en considère les éléments comme formés par le tissu conjonctif utérin; c'est que, comme tous ses prédécesseurs, il n'a pas étudié les stades les plus jeunes. En effet Heinricius, sur les cinq ou six utérus qu'il a examinés, n'en a eu que trois qui fussent relativement jeunes, et qui tous trois sont compris entre le vingt-cinquième et le trentième jour, autant que nous en pouvons juger par les indications qu'il donne sur les longueurs des embryons, et par la comparaison de ses figures avec les nôtres.

Ses autres embryons sont du second mois et de la fin de la gestation [1].

L'état le plus jeune qu'il ait observé est d'une chatte dont les cornes utérines présentaient plusieurs renflements de gestation bien accentués; d'après la figure qu'il donne d'une coupe de ce placenta et d'une partie de l'embryon, il nous semble que cette pièce devait être vers le vingt-cinquième jour [2]. Il s'agit donc de préparations où non seulement la formation ectoplacentaire est bien développée, mais est même déjà assez avancée dans son remaniement. Aussi constate-t-il (p. 353 et 359) que les glandes utérines ne s'ouvrent plus à la surface de la muqueuse, leurs conduits excréteurs étant, du côté de cette surface, recouverts par une épaisse couche de cellules de tissu conjonctif. Cette couche, dit-il, est formée de cellules assez écartées les unes des autres, anastomosées entre elles, et munies de noyaux arrondis. C'est dans cette couche que pénètrent les villosités choriales. Nulle part on ne peut retrouver trace de l'épithélium utérin [3]. « Comment se comporte, chez la chatte, l'épithélium du chorion vis-à-vis de l'épithélium maternel; les cellules de ce dernier sont-elles conservées, c'est ce que je n'ai pu distinguer, dit-il. J'ai seulement constaté que, là où l'ectoderme fœtal, c'est-à-dire l'épithélium du chorion, pénètre dans la muqueuse, l'épithélium de celle-ci a disparu; sans doute les cellules épithéliales maternelles ont-elles été détruites et résorbées par les éléments fœtaux, lesquels en effet, comme nous le verrons par la suite, ont très énergiquement la propriété de s'assimiler ce qui se trouve devant eux » (p. 359). — Il donne ensuite, à propos de ce même embryon, une très exacte description de l'état des glandes utérines (p. 360) : « L'épithélium des glandes utérines présente des transformations particulières : tandis que, dans les extrémités profondes des cavités glandulaires dilatées, cet épithélium conserve à peu près ses caractères primitifs et forme un revêtement régulier d'une seule couche, dans les parties superficielles, au contraire, c'est-à-dire dans les parties voisines du chorion, ces cellules gros-

1. G. Heinricius. *Ueber die Entwickelung und Structur der Placenta bei der Katze.* (Arch. f. mikrosk. Anat. 1891, tome XXXVII, p. 357.)

2. La figure qu'il en donne (sa fig. 1) est très semblable à notre fig. 113 (25e jour); c'est pourquoi nous avons jugé inutile de la reproduire ici.

3. Il est évident qu'à cet âge (25 jours) il ne peut plus être question de rechercher l'épithélium utérin, qui a disparu depuis longtemps de la *surface* utérine.

sissent, prolifèrent, et par places se détachent de la paroi propre de la glande pour s'accumuler dans sa cavité. Les noyaux de ces cellules sont alors volumineux, parfois ratatinés, mais toujours se colorant fortement. On voit ainsi, même avec un faible grossissement, ces amas de cellules former des grumeaux très foncés... »

Le second embryon que décrit Heinricius nous paraît, d'après ses figures, devoir être rapporté au moins au vingt-septième jour. Ici il insiste avec beaucoup de précision sur les éléments du syncytium (notre formation ectoplacentaire ou angio-plasmodiale) et en donne une description à laquelle il n'y a rien à retrancher, rien à ajouter. Au-dessus, dit-il (p. 361), de la couche des glandes dilatées, est une couche de cellules, dont l'ensemble a l'aspect d'un syncytium, couche formée par les cellules conjonctives décrites au stade précédent. Les villosités choriales ont pénétré dans cette couche sans arriver encore cependant jusqu'aux cavités des glandes... Ces villosités sont recouvertes d'un épithélium fœtal qui est intimement uni au tissu maternel correspondant... Les villosités fœtales du chat ne pénètrent donc pas primitivement dans les glandes utérines [1], mais seulement dans cette couche superficielle à disposition syncytiale (p. 362). « Je considère ce syncytium comme une espèce particulière de formation déciduale; en effet on y voit nombre de cellules qui rappellent l'aspect des éléments de la caduque de l'espèce humaine. Il est difficile de trancher la question de l'origine de ce syncytium. Cependant mes préparations semblent m'autoriser à dire qu'il provient, chez la chatte, d'une transformation des cellules du tissu conjonctif de la muqueuse utérine. Au lieu de cellules écartées les unes des autres, anastomosées entre elles par leurs prolongements, on trouve des cellules semblables à celles de la caduque humaine, qui se fusionnent plus ou moins entre elles. Ni l'épithélium glandulaire, ni l'épithélium fœtal ne prennent part au développement de ce syncytium. » (P. 363.) Évidemment, n'ayant pas observé les premiers stades, Heinricius ne pouvait penser à chercher l'origine de ce syncytium dans l'épithélium fœtal; il ne le pouvait pas, parce qu'il n'y avait pas de précédent qui rendît vraisemblable une telle hypothèse. Mais

1. C'est pour la première fois que nous voyons enfin abandonnée cette vieille conception de la pénétration des villosités choriales dans les glandes utérines. Ce que Heinricius indique ici avec une grande précision, c'est le remaniement de l'ectoplacenta par le mésoderme (prolongements villeux) allantoïdien.

maintenant que nous connaissons l'étendue et la généralité des formations ectodermiques dans le placenta (ectoplacenta), une pareille supposition est permise; elle est vraisemblable; et nous croyons avoir suffisamment démontré qu'elle est vraie.

Le troisième utérus examiné par Heinricius, et que nous considérons comme étant des environs du trentième jour (embryon long de 25 millimètres, c'est-à-dire correspondant au stade représenté

Fig. XLI. — Heinricius, pl. XIX, fig. 11. — Embryon de 5 cent. ; région moyenne du placenta : — A. musculature ; — B, dilatations glandulaires, où pénètrent les villosités ; — C, extrémité de villosité avec grandes cellules épithéliales ovales ; — D, villosités fœtales et éléments maternels interposés ; — E, coupe transversale d'un vaisseau maternel de la surface ; — F, chorion.

par notre figure 118), ne lui fournit que peu de détails nouveaux pour le syncytium. Nous aurons à revenir sur cette pièce plus loin seulement, à propos des régions extra-placentaires (formation abortive ectoplacentaire).

Les autres utérus étudiés par Heinricius contenaient des embryons de 5 centimètres et plus, de sorte que les pièces appartenaient au second mois de la gestation. Aussi s'agit-il dès lors de la description des lamelles labyrinthiques que Heinricius désigne

comme des cloisons maternelles interposées entre les villosités fœtales, cloisons provenant du syncytium précédemment décrit. « Si nous examinons, dit-il (*op. cit.*, p. 365), le placenta d'un embryon long de 5 centimètres, nous lui trouvons sa constitution définitive, c'est-à-dire que, pour les parties les plus essentielles, sa structure est celle qu'il conservera dans les stades ultérieurs de la gestation. Il est alors caractérisé par la réduction du tissu interposé entre les villosités fœtales. En effet celles-ci, sur presque toute leur longueur,

Fig. XLII. — Heinricius, pl. XIX, fig. 12. — « Extrémité d'une villosité (Z); les cellules épithéliales basses et petites (B) se continuent avec les grandes cellules ovales (A) de l'extrémité libre de la villosité. — DD, cavité glandulaire, présentant en X des amas de détritus cellulaires (lait utérin); — C, vaisseau maternel; — D, syncytium; — E, épithélium glandulaire; embryon long de 5 centimètres. »

ne sont plus séparées les unes des autres que par de minces cloisons contenant un capillaire maternel, sur lequel repose directement l'épithélium du chorion fœtal; on ne trouve presque plus de traces du syncytium, c'est-à-dire de ce tissu de grosses cellules primitivement accumulées en si grande abondance à la surface de la muqueuse. C'est seulement autour des vaisseaux maternels les plus superficiels, lorsque ceux-ci sont coupés transversalement, fig. 11 en E (fig. XLI ci-contre), et dans les parties profondes, au voisinage des glandes (en D, fig. 12; fig. XLII ci-contre)[1], qu'on trouve encore

1. Il s'agit ici des arborisations terminales des gros canaux de distribution du sang

des amas de cellules de syncytium. De plus les villosités choriales ont maintenant atteint les dilatations glandulaires, ont pénétré dans leurs cavités, et leur épithélium a pris à ce niveau une nouvelle forme (cellules cylindriques) plus propre au travail d'absorption du produit cellulaire contenu dans ces glandes. A part cette extrémité des villosités, leur épithélium est formé, sur tous les autres points, de cellules très aplaties, avec noyaux très petits; cet épithélium adhère d'une manière très intime au tissu maternel interposé entre les villosités; il reste fixé à ce tissu, tandis que,

Fig. XLIII. — En A, Heinricius, fig. 13 : Coupe d'une travée disposée entre les villosités choriales; Embryon de 5 cent. — Z, villosités; — A, épithélium chorial; — B, vaisseau maternel avec ses cellules endothéliales. — En B, Heinricius, fig. 14 : Coupe parallèle à la surface; même embryon; mêmes lettres que pour la figure précédente.

sous l'influence des réactifs, se rétracte le corps de la villosité, formé de tissu conjonctif embryonnaire. Les fig. 13 et 14 (fig. XLIII ci-contre) montrent ces connexions entre les éléments maternels et l'épithélium des villosités... Ce fait que la formation syncytiale, si puissante au début, est maintenant tellement réduite, me semble prouver que ce syncytium doit être en grande partie résorbé pour servir à la nutrition du fœtus. Quand il a été résorbé,

maternel, et d'autre part des lames basales. C'est là seulement que Heinricius retrouve son syncytium. Il est singulier qu'il ait si peu insisté sur les cellules géantes, qu'il représente très bien sur ses figures, mais sur la présence et la nature desquelles il ne s'explique pas. Du reste, à partir de ce passage, Heinricius retombe jusqu'à un certain point dans les vieilles erreurs classiques : il n'a pas vu que les éléments de son syncytium sont les mêmes que ceux qui arrivent à former l'épithélium des extrémités profondes des villosités (nos arcades ectodermiques).

les villosités choriales doivent puiser à une autre source, qui est alors représentée par le détritus cellulaire que renferment les cavités glandulaires dilatées (lait utérin de divers auteurs), et c'est pour présider à cette nouvelle absorption que l'épithélium des extrémités des villosités prend la forme de longues cellules cylindriques, qui rappellent parfaitement celles des villosités intestinales » (*op. cit.*, p. 367).

Nous achèverons l'analyse du mémoire de Heinricius après avoir étudié le placenta à terme. — Pour le moment, nous pouvons résumer cette partie de son travail en disant qu'il a fort exactement décrit et très nettement figuré les éléments que présente un placenta déjà avancé dans son développement, mais que ce qui lui a manqué, c'est précisément d'avoir suivi ce développement, de sorte qu'il n'a pu avoir de données directes sur l'origine des éléments. Les interprétations qu'il donne sont celles qui peuvent paraître les plus plausibles en face de préparations appartenant à des stades déjà avancés; mais elles sont hypothétiques, et il se trouve que ces hypothèses ne sont pas confirmées par l'étude des tout premiers stades.

Quelques points de cet historique, déjà trop long, seront complétés et éclaircis par l'étude des processus qui se passent en dehors du placenta proprement dit, au niveau des régions polaires de l'œuf. On verra alors notamment à quelles singulières interprétations est amené Strahl en restant fidèle à son idée que l'épithélium des glandes donne naissance à un syncytium, à un plasmode. Là il sera entièrement évident qu'il a dépossédé à tort l'ectoderme fœtal, pour attribuer à l'épithélium utérin tout ce qui revient à cet ectoderme. Nous allons donc passer à l'étude de la *formation ectoplacentaire abortive*.

Explication de la Planche XX.

Fig. 120. — Placenta dont le fœtus mesurait de 35 à 40 millimètres de long (âge supposé : 28 à 30 jours); coupe verticale (grossiss. de 74 fois.) — On n'a représenté que la partie inférieure de quelques lamelles labyrinthiques (AP.), prenant origine, en bas, sur une lame basale commune (LB) : Au-dessous de la lame basale on voit la couche des glandes utérines; — AE, AE, arcades ectodermiques encore formées de plusieurs couches de cellules ectodermiques; — G, G, glandes utérines; — D, détritus glandulaire; — P, ce qui représente encore la couche des glandes permanentes.

Fig. 121. — Constitution de l'ectoderme dans les régions 1 à 4 de la figure 122. Grossiss. de 325 fois. — A, longues cellules cylindriques dont quelques-unes renferment des globules sanguins maternels; — B, cellules ectodermiques disposées en amas plasmodiaux.

Fig. 122. — Le placenta et la région polaire vers le 28e ou le 30e jour. Grossissement de 11 à 12 fois. — AL, allantoïde; — VO, vésicule ombilicale; — A, portion de placenta qui n'a pas encore reçu l'allantoïde; — 1, 2, 3, 4, diverses régions de l'ectoderme à partir du bord du placenta (voir le texte au chapitre sur la formation ectoplacentaire abortive).

Fig. 123. — Une portion (le point 123) de la fig. 120 à un grossissement de 380 fois, pour montrer la constitution d'une lame basale; — C, vaisseau maternel; — CG, cellules géantes; — N, couche nucléaire périphérique formant des prolongements irréguliers entre les cellules géantes.

Fig. 124. — Détails de l'épithélium (ectoderme) des arcades ectodermiques de la figure 127 (voir les points *c*, *c*, de cette figure, et les régions B, B, de la figure 125). — Grossiss. de 325 fois. — B, cellules ectodermiques disposées en trois gros amas plasmodiaux.

Fig. 125. — Détails, à un grossissement de 325 fois, de la formation placentaire abortive de la fig. 127. — P, P, piliers ectodermiques. — A A, épithélium utérin dégénéré, dans les intervalles des ouvertures des glandes; — G_1, G_2, G_3, glandes utérines; — B, B, cellules ectodermiques courtes et cubiques — E, épithélium des glandes utérines.

Fig. 126. — Coupe horizontale (parallèle au plan du placenta) de la couche des glandes (tissus maternels) sous-jacentes au placenta proprement dit (30e jour de la gestation). — Grossiss. de 60 fois environ. — G, G, cavités des glandes; — *a*, *a*, cloisons interglandulaires.

Fig. 127. — Coupe du placenta et de la région polaire environ au 30e jour. — Grossiss. de 11 à 12 fois. — A, bord du placenta; — de A à B, formation ectoplacentaire abortive; — P, extrémité polaire de l'œuf; — C, canal de communication entre deux renflements de gestation; — 1, 2, 3, 4, 5, festons que dessine le chorion en dehors des bords du placenta; — *c*, *c*, arcades ectodermiques correspondantes (voir les détails dans la figure 125); — M, *lame marginale* des attaches du placenta fœtal (comparer avec la fig. 132, en M).

Fig. 128. — Coupe d'une lamelle labyrinthique du placenta dit de 28 à 30 jours (fig. 120), à un grossissement de 350. — Le fœtus mesurait de 35 à 40 millimètres de long. — C G, cellules centrales ou cellules géantes; — N, couche nucléaire; — C, capillaire maternel.

Fig. 129. — Lamelle labyrinthique d'un placenta dont le fœtus mesurait 5 centimètres de long. — Même grossissement; mêmes lettres que pour la figure précédente.

Fig. 130. — Coupe horizontale d'un ectoplacenta environ vers la période moyenne de son remaniement (comparer avec la figure 117 planche X).

ÉTUDE HISTOLOGIQUE

SUR

LES VAISSEAUX LYMPHATIQUES

DE LA GLANDE MAMMAIRE

Par Cl. REGAUD,

Préparateur adjoint à la Faculté de médecine de Lyon.

(PLANCHE XXI.)

(*Travail du Laboratoire de M. le Professeur Renaut.*)

I. — HISTORIQUE.

L'anatomie descriptive des vaisseaux lymphatiques de la glande mammaire de la femme est bien connue en ce qui concerne leur trajet et leur destination ganglionnaire. L'intérêt chirurgical pratique qui s'attache à la connaissance exacte des ganglions susceptibles d'être infectés par un cancer du sein a motivé de très nombreuses recherches : on en trouvera l'exposé complet dans la thèse de Rieffel (1) [1].

Nos connaissances sont loin d'être aussi avancées en ce qui concerne les origines tégumentaires, et surtout les origines glandulaires de ces lymphatiques.

La plupart des auteurs de manuels ou de traités, par exemple : Kölliker (2), Langer (3), W. Krause (4), Quain (5), Frey (6), Pouchet et Tourneux (7), Cadiat (8), etc., sont muets sur ce sujet. Sappey (9) déclare, dans la dernière édition de son traité, « qu'il existe un plan de lymphatiques glandulaires d'une prodigieuse richesse, qui enlacent chacun des lobules et des lobes de la glande ». D'autres

1. Les chiffres placés après un nom propre renvoient à l'Index bibliographique placé à la fin de cet article.

auteurs, comme Toldt (10), De Sinéty (11), etc., reproduisent la description de Coyne dont nous allons bientôt parler.

Le premier qui précisa les rapports des vaisseaux lymphatiques avec les acini glandulaires, d'une façon très sommaire du reste, et accessoirement, est Waldeyer (12).

« Il existe, dit-il, *tout autour des acini glandulaires*, des espaces en forme d'enveloppes qui peuvent être considérés comme des espaces lymphatiques. Je trouvai récemment, au moyen de préparations argentiques fraîches de mamelles de femme, des formations analogues. »

Viennent ensuite les travaux de Coyne. On les trouve résumés dans le « Traité des tumeurs bénignes du sein » de Coyne et Labbé (13). L'examen de coupes pratiquées sur des mamelles de femmes, provenant d'opérations et d'autopsies, lui a montré la présence de lacunes lymphatiques situées non pas au voisinage immédiat des acini, mais plus en dehors, dans la zone lâche de tissu conjonctif. Ces lacunes sont aplaties, triangulaires ou étoilées; elles ne paraissent pas être un simple écartement accidentel des faisceaux connectifs, car leur lumière est limitée par un endothélium très net, à noyaux saillants. Coyne n'a pas retrouvé ces lacunes dans le voisinage immédiat des culs-de-sac; il n'en a pas vu entre les culs-de-sac d'un même lobule, ni dans les parties adipeuses de la glande. Pour confirmer ces recherches, il a pratiqué des injections interstitielles avec une masse au bleu de Prusse. Les coupes ont alors montré, dans la zone périlobulaire, des canaux bosselés, variqueux, avec des rétrécissements paraissant correspondre à des valvules. En résumé, *pour Coyne, les lymphatiques ne pénètrent pas dans le lobule et sont séparés de l'élément glandulaire par une zone plus ou moins épaisse de tissu conjonctif fasciculé.*

Un an auparavant, Langhans (14) avait décrit minutieusement et très exactement les lymphatiques glandulaires. Par des injections de bleu de Prusse, il mit en évidence des *réseaux de canalicules situés dans le tissu conjonctif interlobulaire, mais jamais autour des acini.* Il est vrai que, dans l'intérieur des lobules, l'injection remplit souvent un système d'espaces inter et péri-acineux, mais l'auteur met ce résultat sur le compte d'une déchirure accidentelle des vaisseaux lymphatiques, et, pour lui, les lacunes péri-acineuses ne sont autre chose que des espaces fissuraux du tissu conjonctif. Il mentionne enfin un deuxième réseau de lymphatiques cutanés et un

troisième de lymphatiques entourant les canaux collecteurs, qui tous deux communiquent avec le réseau glandulaire. Nous verrons que Langhans, malgré l'imperfection de sa technique, a tiré de ses recherches des conclusions qui doivent être considérées comme exactes.

Kolessnikow (15) confirme les données de Waldeyer dans un travail sur l'histologie de la mamelle qui ne contient que quelques lignes sur les lymphatiques glandulaires. Au moyen d'une solution de nitrate d'argent à 1 p. 200, il obtient, dans la mamelle de la vache, des anneaux péri-acineux noirs ou bruns qui communiquent avec les capillaires lymphatiques. Il a soin d'ajouter que cette conclusion découle de l'examen d'une seule préparation. Il ne parle pas d'imprégnation endothéliale.

Creighton (16) accepte l'existence d'espaces lymphatiques péri-acineux et trouve une preuve de leur existence dans la présence très contestable de corpuscules lymphatiques autour de la surface extérieure des acini, dans le cas d'une glande mammaire se reformant pour entrer en fonctions.

Sorgius (17), à qui nous avons emprunté quelques renseignements bibliographiques, s'est servi dans ses recherches d'une solution chloroformique d'asphalte aussi fluide que possible. Après avoir injecté par ce procédé des glandes mammaires de femmes en lactation, il a vu sur les coupes *les lobules entourés par la matière injectée qui pénètre entre les vésicules glandulaires et entoure chacune d'elles d'un cercle complet* : on doit voir, dit-il, sur la coupe d'un lobule bien injecté, l'image très régulière de petits cercles péri-acineux anastomosés entre eux et contenus dans un grand cercle périlobulaire. Il admet sans hésitation que partout où la matière à injection a pénétré se trouvent des canalicules ou des espaces lymphatiques.

Nous n'avons eu connaissance d'aucun travail spécial sur les lymphatiques mammaires postérieur à la thèse de Sorgius. La question est donc encore au point où il l'a laissée. Deux opinions sont en présence. Pour les uns (Waldeyer, Kolessnikow, Creighton, Sorgius), l'origine des lymphatiques glandulaires est dans les espaces péri-acineux à l'intérieur du lobule, en contact intime avec les éléments sécréteurs; pour les autres (Langhans, Coyne), les lymphatiques ne pénètrent pas dans le lobule et n'ont avec les acini que des rapports médiats. Les uns et les autres, du reste,

expliquent chacun à leur façon l'envahissement des voies lymphatiques par les éléments cancéreux, en partant soit de la théorie conjonctive, soit de la théorie épithéliale du carcinome.

Notre intention est de reprendre la question à l'aide d'une technique plus parfaite que celle de nos devanciers, et de conclure d'après de nouvelles observations.

II. — Technique.

Les divergences d'opinions que nous venons de signaler s'expliquent par l'insuffisance des méthodes employées. « Dans l'état actuel de la science, dit M. Renaut, il ne suffit pas, pour affirmer en un point quelconque du tissu conjonctif la présence de trajets lymphatiques, d'avoir développé un réseau par des injections colorées. Il faut avoir montré en outre par une imprégnation de nitrate d'argent que ce réseau répond bien à des canaux limités sur tout leur parcours par l'endothélium découpé en jeu de patience qui seul caractérise les voies et espaces lymphatiques vrais, tandis qu'une injection colorée ne donne rien que la forme des espaces interorganiques le long desquels elle s'est répandue. Or parfois l'ensemble de ceux-ci, lorsqu'ils ont été remplis par la matière à injection, simule à s'y méprendre un réseau lymphatique qui n'existe pas. » (18)

Nous n'avons pas besoin de faire ressortir l'incertitude des procédés qui consistent à injecter interstitiellement une masse au bleu de Prusse (Langhans) et surtout une solution chloroformique d'asphalte (Sorgius). L'imprégnation argentique n'a été essayée, à notre connaissance, que par Kolessnikow (*loc. cit.*, p. 534). Or cet auteur ne paraît pas s'être servi convenablement du nitrate d'argent. Il a vu sur ses préparations, ou plutôt sur une seule préparation, des cercles bruns ou noirs autour des acini : mais il ne faut pas prendre pour un revêtement endothélial, ni à plus forte raison pour un endothélium lymphatique, toute réduction foncée produite par le nitrate d'argent. Nous verrons au cours de ce travail que nos injections intra-glandulaires ont mis en évidence à la surface des acini un certain nombre de détails (pl. XXI, fig. III) : imprégnation positive des pieds des cellules glandulaires et de leurs traits de ciment, dessin endothélial des capillaires sanguins péri-acineux, imprégnation négative des « *paniers de Boll* », décrits pour la pre-

mière fois dans la glande mammaire par notre ami le Dr Lacroix (19), etc. Il est vraiment impossible de se perdre au milieu de ces détails, et il est très facile de reconnaître, partout où il se trouve, l'endothélium à cellules larges et festonnées des voies lymphatiques. Malgré l'emploi de l'argent, Kolessnikow n'a donc pas mis en évidence l'endothélium caractéristique des lymphatiques mammaires.

Les premiers auteurs qui ont imprégné par le nitrate d'argent la surface endothéliale des vaisseaux lymphatiques des organes pratiquaient des coupes d'épaisseur convenable dans les tissus frais, et faisaient agir sur ces coupes la solution argentique, comme on la fait agir sur la surface d'une séreuse. On se servit ensuite d'injections interstitielles d'une solution aqueuse de nitrate d'argent : c'est ainsi que procéda Bélaïeff (20), par exemple, dans son travail déjà ancien et fort bien fait sur les lymphatiques du gland. C'est également une solution aqueuse de nitrate d'argent qu'employèrent MM. Renaut et Hortolès pour imprégner les épithéliums et les endothéliums du rein (21), et MM. Renaut et Pierret dans leurs recherches sur les lymphatiques du poumon (22). Plus tard, on incorpora la solution argentique à de la gélatine, pour que les lymphatiques imprégnés puissent rester distendus pendant une fixation ultérieure. C'est ainsi, pour prendre un exemple, que procéda M. Retterer (23) pour l'étude des lymphatiques des amygdales.

Il est en effet de toute importance de pouvoir conserver distendus les vaisseaux imprégnés. Mais sous l'influence de l'alcool fort, qui sert ordinairement à la fixation des pièces traitées par l'injection argentique, les canaux imprégnés se vident, se rétractent, se froissent. Pour éviter cet accident fâcheux, il faut recourir à des tours de main délicats et souvent inapplicables.

Notre maître, M. le professeur Renaut, a imaginé une méthode de fixation et d'imprégnation simultanées qui comble tous ces désidérata et présente des avantages tels qu'elle nous paraît devoir remplacer avantageusement, dans l'étude histologique des voies lymphatiques, toutes les méthodes jusqu'ici employées. La méthode de M. Renaut est indiquée pour la première fois dans la thèse de A. Rivière (24).

M. Renaut mélange la solution argentique à un fixateur énergique, le liquide osmio-picrique, et il pratique avec ce mélange des injections interstitielles.

Les proportions de ces trois substances, acide picrique, acide osmique et nitrate d'argent, ne sont point indifférentes.

L'acide picrique est employé en solution aqueuse saturée : il contribue à fixer les tissus, et la teinte jaune qu'il leur donne permet de juger de la diffusion du liquide injecté.

La quantité d'acide osmique doit varier suivant les tissus ou les organes que l'on étudie. Le liquide d'injection peut en contenir, par exemple, de 1 p. 300 à 1 p. 1000.

La proportion de nitrate d'argent doit être faible, si l'on veut une imprégnation pure. Il suffit que le liquide en contienne 1 p. 400 ou 1 p. 500. Le taux de 1 p. 100 employé par Kolessnikow est trop élevé.

Le mélange d'acide picrique, d'acide osmique et de nitrate d'argent, quand on se sert comme dissolvant de l'eau distillée, ne donne lieu à aucun précipité; on peut le conserver longtemps à l'abri de la lumière, dans des flacons en verre jaune, par exemple. Il est préférable toutefois, pour être plus sûr des proportions, de ne mélanger les trois solutions que peu de temps avant de s'en servir. Habituellement nous avons des provisions de mélanges osmio-picriques, et nous n'ajoutons le nitrate d'argent que pour l'injection.

Les trois solutions fondamentales sont :

Solution saturée d'acide picrique dans l'eau distillée;

Solution d'acide osmique à 1 p. 100 dans l'eau distillée, ou mieux dans l'eau distillée picriquée à saturation ;

Solution de nitrate d'argent à 1 p. 100 dans l'eau distillée ou l'eau picriquée à saturation.

Pour nos recherches sur les lymphatiques de la glande mammaire, nous nous sommes servis avec succès des liquides suivants :

Liquide A.

Solut. saturée d'acide picrique.	80 c. c.	4 vol.
Ac. osmique à 1 p. 100.	20 c. c.	
Nitrate d'argent à 1 p. 100.		1 vol.

Liquide B.

Solut. saturée d'ac. picrique.	80 c. c.	3 vol.
Ac. osmique à 1 p. 100.	20 c. c.	
Nitrate d'argent à 1 p. 100.		1 vol.

Liquide C.

Solut. sat. d'ac. picrique.	40 c. c.	4 vol.
Ac. osmique à 1 p. 100.	20 c. c.	
Nitrate d'argent à 1 p. 100.		1 vol.

L'addition de 1 p. 100 d'acide acétique donne de bons résultats.

L'injection est faite soit avec une seringue ordinaire munie d'une aiguille fine en platine iridié, soit au moyen d'un appareil à pression continue d'eau ou de mercure. Il est bon après avoir enfoncé l'aiguille d'injecter d'abord un demi ou 1 centimètre cube d'eau distillée, puis, sans changer l'aiguille de place, d'injecter de suite après plusieurs centimètres cubes de liquide picro-osmio-argentique. L'eau distillée balaye les voies lymphatiques de toutes les matières organiques dissoutes ou en suspension qui pourraient former des précipités granuleux avec le nitrate d'argent. Une fois l'injection faite, on circonscrit avec des incisions au rasoir un cube au centre duquel se trouve la zone injectée, et on le plonge dans l'alcool fort qui achève la fixation et durcit la pièce.

Quand la fixation est achevée et que le durcissement est suffisant (on le favorise en changeant une ou plusieurs fois l'alcool), on débite les morceaux en coupes, avec ou sans inclusion préalable dans la gomme, la paraffine, etc. Les coupes peuvent subir l'action de divers réactifs (acide acétique ou acide formique, etc.), être colorées ou non, et enfin être montées dans la glycérine, l'essence de girofle ou le baume du Canada.

Si l'on veut étudier les nombreuses imprégnations d'argent et d'osmium qu'une pièce ainsi préparée est susceptible de présenter, il est préférable de ne pas colorer du tout les coupes ou d'en colorer quelques-unes faiblement. Pour l'étude des lymphatiques en particulier, les coupes un peu épaisses et larges, faites sur la pièce non incluse dans la gomme, à main levée, sont préférables. On a souvent avantage à les monter dans l'essence de girofle.

Il est fréquent de constater au premier examen que l'imprégnation par l'argent est insuffisante. Il faut s'en féliciter, car par une exposition ménagée à la lumière diffuse on est maître de la foncer au degré voulu, ce que l'on ne pourrait faire si la réduction avait atteint d'emblée son summum, grâce à l'emploi d'une solution argentique trop concentrée. Quand la réduction est achevée, ou

plutôt quand elle est suffisante, il faut conserver les préparations à l'abri de la lumière.

Bien que nous ne l'ayons pas fait, on pourrait avoir intérêt, lorsque l'imprégnation est arrivée au degré voulu, à passer les coupes dans une solution d'hyposulfite de soude à 2 pour 100, comme on le fait pour un cliché photographique et comme plusieurs auteurs l'ont essayé pour des préparations histologiques aux sels d'argent.

La double action de l'acide osmique et du nitrate d'argent donne des préparations admirables. Les endothéliums sanguins et lymphatiques, les épithéliums de toutes variétés, les ciments interfibrillaires des muscles lisses, les gaines de Henle des nerfs et plusieurs autres détails sont mis en évidence par l'argent, tandis que l'osmium teint les graisses, la myéline des nerfs, et fixe dans leur forme exacte au moment même de l'injection les vaisseaux distendus par le liquide.

Dans ces conditions, les lymphatiques dont il doit être ici particulièrement question se voient avec la plus grande évidence; rien ne peut prêter à confusion. Leur endothélium à traits de ciment festonnés limitant des espaces cellulaires irréguliers, semblables aux morceaux découpés d'un jeu de patience, est tout à fait caractéristique.

Nous avons étudié avec cette méthode un assez grand nombre de glandes mammaires. Il ne nous a pas été possible de nous procurer des mamelles de femme en lactation assez fraîches pour réussir l'imprégnation; il faut en effet que les tissus étudiés à ce point de vue soient injectés à un moment aussi rapproché que possible de la mort. Les seules mamelles de femme que nous ayons injectées avec succès proviennent d'amputations du sein pour cancer. Étant donné l'âge des malades, le repos prolongé où ces glandes étaient depuis longtemps, la présence de la néoplasie, en un mot l'atrophie et la cirrhose du tissu glandulaire, nous n'attachons pas de valeur à ces cas auxquels se rapportent pourtant les conclusions de Coyne. Nous avons donc été obligé de recourir à des mamelles d'animaux en lactation. La structure de la glande mammaire ne varie guère, chez les différents mammifères, et, dans une question d'anatomie générale comme celle que nous traitons, on est parfaitemant autorisé à conclure de cas particuliers à une disposition générale, et surtout d'une disposition anatomique commune à plusieurs espèces étudiées à la même disposition chez une espèce voisine possédant la même

fonction. D'ailleurs la glande mammaire d'une femme en lactation est plus semblable à celle d'une chatte en lactation qu'à celle d'une vieille femme cancéreuse.

Nous prendrons donc, comme type de nos descriptions, la glande mammaire d'une chatte : les résultats que nous avons obtenus chez la vache ne sont pas sensiblement différents.

III. — Résultats de nos recherches personnelles.

Avec tous les auteurs on peut diviser les lymphatiques de la mamelle en trois groupes : les lymphatiques glandulaires, ceux de l'aréole et du mamelon, ceux des gros conduits galactophores, intermédiaires entre ceux des deux premiers groupes.

Nous n'insisterons pas sur les lymphatiques cutanés. Langhans (*loc. cit.*) les a fort bien décrits et figurés. Leur simplicité permet de les mettre facilement en évidence avec l'injection de bleu de Prusse. Ils ne diffèrent pas essentiellement, pour leur disposition, de ceux que l'on trouve en général dans le revêtement cutané. M. le professeur Renaut en donne d'ailleurs une description magistrale dans le 3e fascicule de son « Traité d'histologie pratique », auquel nous ne pouvons que renvoyer.

Dans l'aréole comme ailleurs les lymphatiques forment un plexus situé dans la couche profonde du derme. A ce plexus aboutissent des canalicules qui prennent naissance dans la couche papillaire, ainsi qu'autour des glandes sébacées et des poils. Ordinairement les lymphatiques radiculaires sous-papillaires naissent par un cul-de-sac ou par une anse séparée de la couche génératrice par une épaisseur plus ou moins grande de faisceaux conjonctifs; assez souvent cependant, ils naissent presque au contact de la vitrée.

Du plexus dermique partent des troncules qui rejoignent le plexus sous-dermique et les gros troncs collecteurs.

Notons que dans la peau de l'aréole et du mamelon les lymphatiques papillaires sont beaucoup plus nombreux que dans le revêtement cutané ordinaire, aussi nombreux que dans la pulpe des doigts et dans la peau des lèvres. De même que dans ces parties différenciées de la peau, ils sont énormes, dilatés sous forme d'ampoules dont les dimensions peuvent se chiffrer par millimètres.

Les lymphatiques des conduits galactophores sont volumineux, à direction générale parallèle à celle de ces conduits, et munis d'anas-

tomoses transversales. Ils n'arrivent pas au contact de la fine vitrée des tubes. Ils sont simplement des voies de passage entre les lymphatiques cutanés et les lymphatiques glandulaires. Une injection poussée par le mamelon remplit en effet des réseaux lymphatiques lobulaires très éloignés, et ce fait explique bien le développement des abcès du sein à la suite d'infections à point de départ cutané dans les cas de crevasses du mamelon.

Pour l'étude des réseaux lymphatiques glandulaires, il convient de prendre une glande mammaire de chatte injectée d'abord par le mamelon, puis par piqûre interstitielle en divers points de la glande. Cette double injection a pour but de faire pénétrer le liquide au centre des lobules par les galactophores et, à leur périphérie, par le tissu conjonctif, de sorte que, grâce à ce double courant, tous les éléments d'un même lobule auront été en contact avec la solution argentique.

Sur des coupes un peu épaisses montées dans l'essence de girofle, les lobules de la glande apparaissent nettement séparés les uns des autres par des travées plus ou moins larges de tissu conjonctif lâche. Dans chaque lobule au contraire, les culs-de-sac glandulaires sont au contact les uns des autres comme les grains d'une grappe de raisin et l'on voit seulement entre eux quelques rares tractus connectifs accompagnant les capillaires sanguins.

La zone périphérique de chaque lobule est marquée en noir plus ou moins foncé. Cette teinte est due en partie à la réduction de l'argent sur les éléments des acini, mais surtout à la réduction de l'osmium sur les gouttelettes graisseuses intra-acineuses. Plus on s'éloigne du centre de l'injection, plus le liquide injecté s'est dépouillé de son osmium sur la graisse du lait et moins la périphérie des lobules est foncée. Par contre le liquide injecté se dépouille moins facilement de son nitrate d'argent, et à la périphérie de la zone injectée, on rencontre des points où le nitrate d'argent a seul agi, l'osmium ayant été déjà absorbé, ce qui permet de faire à chacun des deux agents de l'imprégnation la part qui lui revient dans les phénomènes complexes que l'on observe.

Quand l'injection a pénétré au centre des lobules par les canaux galactophores, il arrive ordinairement que l'osmium s'est arrêté sur les globules du lait qui remplit ces canaux, de sorte que le nitrate d'argent seul est arrivé au centre des lobules, se réduisant peu à peu sur tout son parcours, et dessinant admirablement en figures

polygonales régulières la surface libre des épithéliums excréteurs jusqu'aux acini. Il en résulte que sur des coupes bien orientées vues avec un faible grossissement, on embrasse d'un seul coup d'œil l'ensemble du système excréteur des lobules.

Dans tous les cas, la double pénétration du liquide par les canaux galactophores et par le tissu conjonctif assure l'imprégnation de tous les ciments intercellulaires, y compris ceux des lymphatiques. Les voies lymphatiques de la glande se trouvent presque toujours remplies directement de proche en proche par le liquide qui a pénétré par effraction dans un des innombrables et énormes canaux périlobulaires; et les lymphatiques qui n'ont pas été traversés par le courant sont pénétrés par le liquide qui baigne le tissu conjonctif ambiant. La réalité de ce double processus de pénétration du liquide, difficile à prouver pour les lymphatiques, est évidente pour les capillaires sanguins : presque toujours leur endothélium est imprégné; or tantôt ils sont bourrés de globules rouges très bien fixés, ce qui prouve que le courant d'injection ne les a pas traversés, tantôt ils sont vides de globules parce que ceux-ci ont été balayés et entraînés.

Nous sommes donc sûrs, par le procédé de la double injection, d'imprégner et de mettre en évidence tous les lymphatiques.

Au surplus, nous n'avons jamais rencontré sur les lymphatiques glandulaires de valvules même rudimentaires, qui pourraient à la rigueur soustraire à l'action du liquide injecté une partie du territoire lymphatique.

Cela posé, il est facile de voir, sur l'une quelconque de nos nombreuses préparations, chez la chatte comme chez la vache, que *le système lymphatique de la glande mammaire est tout entier extralobulaire.*

Dans les travées conjonctives interlobulaires, nous distinguons deux sortes de cavités lymphatiques : les espaces ou sacs, et les canaux lymphatiques.

Les *espaces lymphatiques* (pl. XXI, fig. I) sont très grands : il en est d'aussi grands que les lobules qu'ils entourent; il en est même de plus grands qui entourent partiellement plusieurs lobules. C'est dire que leurs dimensions peuvent se chiffrer par millimètres.

Leur paroi est constituée par de grandes cellules endothéliales très minces réunies par leurs bords.

Ils sont intimement appliqués à la surface des lobules, en con-

tact immédiat avec les acini superficiels qu'ils recouvrent comme d'un vernis. Quand on les suit sur une coupe épaisse, on les voit quitter le contact d'un lobule, descendre dans l'espace interlobulaire, passer en décrivant des vallonnements sur les organes qui y cheminent (vaisseaux sanguins, galactophores, nerfs à myéline), puis remonter sur le lobule voisin où on les perd, faute de pouvoir examiner des coupes d'une épaisseur suffisante. Dans les points où ils sont en contact avec le lobule, on ne les voit jamais émettre des prolongements intra-lobulaires. Ils se bornent à entourer le lobule. D'ailleurs il ne faudrait pas croire que les lobules soient tous entourés d'une cavité lymphatique; il ne faut pas à ce point de vue les croire analogues aux follicules clos de l'appendice iléo-cæcal du lapin, par exemple, qui sont individualisés par un sac lymphatique. Les lobules mammaires complètement revêtus d'un manchon lymphatique sont absolument exceptionnels, s'ils existent, car nous n'en avons pas rencontré. Il est au contraire très fréquent sur les coupes de voir des circonférences de lobules qui ne sont en rapport avec les voies lymphatiques sur aucun point.

Les *canaux lymphatiques* se comportent différemment. Ils sont moins volumineux, aplatis entre les lobules voisins, de sorte que sur les coupes leur lumière revêt un aspect fissural, une forme ovalaire allongée, très rarement circulaire. Leur calibre est irrégulier, avec des alternatives de rétrécissements et de dilatations. Ils sont toujours séparés de l'élément sécréteur par des tractus connectifs plus ou moins épais. Leur structure est la même que celle des sacs lymphatiques.

Nous avons dit que le système lymphatique de la glande mammaire est tout entier extra-lobulaire. Ce principe souffre, il est vrai, une exception : il n'est pas exceptionnel de voir, lorsque la coupe a passé par le hile d'un lobule ou près du hile, une anse lymphatique grêle pénétrer dans le lobule en accompagnant le galactophore, puis en sortir, après un très court trajet, en dessinant une courbe élégante à cheval sur la bifurcation du canal excréteur (pl. XXI, fig. II). Cette exception confirme la règle, car elle prouve que l'injection est capable de pénétrer dans le lobule, et que si elle ne dessine pas de lymphatiques autour des acini, c'est qu'il n'y en a pas.

Nous avons dit que le nitrate d'argent dessine, outre l'endothélium des voies lymphatiques : l'endothélium vasculaire sanguin,

qu'il est impossible de confondre avec le premier, parce qu'il est formé de cellules allongées dans le sens de la longueur du vaisseau, et à bords beaucoup moins festonnés; — les muscles lisses des vaisseaux, dont on voit le dessin linéaire transversal ou longitudinal, continu dans les artères et les veines, intermittent dans certains capillaires; — les gaines de Henle des nerfs à myéline, formées de cellules plates à bords rectilignes; — enfin les curieuses formations musculaires lisses, analogues aux fibres des « paniers de Boll » que M. Lacroix a mis en évidence dans les acini et les galactophores.

De toutes ces formations, nous ne retiendrons que certains endothéliums de capillaires sanguins périacineux que l'on pourrait à la rigueur confondre avec un endothélium lymphatique, parce que les traits de ciment intercellulaires sont finement festonnés, Mais il suffit de constater la présence de globules rouges dans l'intérieur de ces canaux, et surtout de voir au même point, superposés, un acinus avec sa ceinture de capillaires, et une paroi de sac lymphatique périlobulaire (pl. XXI, fig. III), pour être convaincu de la différence.

La description précédente s'applique à la glande en état de fonctionnement. Il y a quelque intérêt à savoir ce que devient le système lymphatique dans la glande au repos, rudimentaire ou atrophiée. Pour résoudre cette question, nous avons examiné avec la même méthode une glande mammaire de génisse vierge, une de vache pleine, une de vieille vache en lactation, enfin plusieurs mamelles de femmes ayant dépassé la ménopause depuis longtemps, que des amputations pour cancer au début ont mises entre nos mains.

Or le système lymphatique de la glande est d'autant plus riche que la glande est plus active. Le seul élément qui varie en plus ou en moins, c'est l'espace lymphatique : les canaux lymphatiques persistent, très grêles, mais aussi nombreux, à ce qu'il nous a semblé, dans les mamelles de vieilles femmes cancéreuses. A ce point de vue, la mamelle de génisse vierge ressemble à celle de vieille femme. Au moment où la glande entre dans sa phase d'augment, les diverticules lymphatiques irréguliers périlobulaires prennent naissance et s'accroissent. — Du reste ce développement des espaces lymphatiques n'est pas toujours parallèle, car dans la mamelle de vieille vache laitière, nous n'avons trouvé que des espaces lymphatiques rudimentaires.

Comme partout ailleurs, dans les glandes et les parenchymes, le développement des voies lymphatiques est en rapport étroit avec l'état du tissu conjonctif. Abondants au sein du tissu connectif lâche, les vaisseaux lymphatiques disparaissent presque dans le tissu conjonctif fasciculé, dans le tissu fibreux impropre aux échanges nutritifs. Reste à savoir quel est le facteur primitif de la transformation : dans les phénomènes physiologiques ou pathologiques de sclérose, les transformations du tissu conjonctif sont-elles primitives par rapport à l'atrophie lymphatique, ou réciproquement? De nouvelles études avec la méthode féconde et vraiment histologique que M. le professeur Renaut a introduite dans la technique résoudront probablement la question. Certains faits concernant les lymphatiques des diverses formes de cancers, et notamment de cancers du sein, feront l'objet d'un mémoire ultérieur.

Bibliographie.

1. — Rieffel, De quelques points relatifs aux récidives et aux généralisations des cancers du sein chez la femme. *Th.*, Paris, 1890.
2. — Kölliker, Histologie humaine, traduction française, 1868.
3. — Langer, Strickers Handbuch der Lehre von den Geweben, 1871.
4. — W. Krause, Allgemeinen und mikroskopischen Anatomie, 1876.
5. — Quain, Handbuch, 1876.
6. — Frey. Histologie, 1876.
7. — Pouchet et Tourneux, Précis d'histologie, 1878.
8. — Cadiat, Anatomie générale, 1881.
9. — Sappey, Traité d'anatomie descriptive, 4e éd., 1889, t. iv, p. 753.
10. — Toldt, Lehrbuch der Gewebelehre, 1877.
11. — De Sinéty, Manuel de gynécologie, 1879, et mémoires antérieurs sur la glande mammaire.
12. — Waldeyer, Ueber die Entwickelung der carcinome, *Wirchow's Archiv*, 1872.
13. — Coyne, *Société de Biologie*, 21 nov. 1874; *Gaz. hebdom.*, 1874, p. 775; *Sud-Ouest méd.*, Bordeaux, 1880; Coyne et Labbé, Traité des tumeurs bénignes du sein, Paris, 1876, p. 90.
14. — Langhans, Die Lymphgefässe der Brustdrüse und ihre Beziehungen zum Krebse. *Arch. f. Gynäk.*, 1875.
15. — Kolessnikow, Die Histologie der Milchdrüse der Kuh und die pathologisch-anatomischen Veränderung derselben bei der Perlsucht, *Wirchow's Archiv*, 1877.
16. — Creighton, Contributions to the physiology and pathology of the breast, London, 1878.
17. — Sorgius, Ueber die Lymphgefässe der weiblichen Brustdrüse, Inaug. Dissert., Strassburg, 1880.
18. — J. Renaut, Traité d'histologie pratique, 2e fascicule, 1893, p. 898.
19. — Lacroix, *Académie des Sciences*, séance du 29 oct. 1894. — De l'existence de « cellules en paniers » dans l'acinus et les conduits excréteurs de la glande mammaire.
20. — Bélaieff, *Journal de l'anatomie et de la physiologie*, 1866. Recherches microscopiques sur les vaisseaux lymphatiques du gland.
21. — Hortolès, Processus histologique des néphrites, *Th.*, Montpellier, 1881.

22. — Renaut et Pierret, Mémoire sur les sacs lymphatiques périlobulaires, etc. *Archives de Physiologie*, 1881.

23. — Retterer, *Société de Biologie*, 23 janv. 1886. Disposition et connexions du réseau lymphatique dans les amygdales.

24. — A. Rivière, Le corps thyroïde et les goitres, etc. *Th.*, Lyon, 1893.

Explication de la planche XXI.

Fig. I. — Espace interlobulaire de la glande mammaire de chatte en lactation.
Injection avec liquide B.
La préparation non colorée a été montée et conservée dans le baume.
l, l... Quatre lobules glandulaires.
E. ly. Paroi endothéliale d'un espace lymphatique, passant de l'un à l'autre des lobules.
c. Gros capillaire sanguin dont l'endothélium est imprégné et dessiné.
c. Capillaire plus petit dont l'endothélium, imprégné, n'a pas été dessiné.

Fig. II. — Un lobule de la glande mammaire de chatte en lactation.
Injection avec liquide A.
Préparation montée et conservée dans le baume.
Verick. Obj. 2, oc. 1, tube levé.
Cette préparation montre le seul cas où l'on puisse voir les lymphatiques pénétrer dans le lobule glandulaire.
Ex. Ex. Canal excréteur, dont l'épithélium est imprégné d'argent. Le galactophore forme, au hile du lobule, une sorte d'ampoule comparable au bassinet du rein.
Ga. Ga. Groupes d'acini constituant le lobule.
Ly. Ly. Vaisseau lymphatique grêle, pénétrant dans le lobule avec le galactophore, y décrivant un court trajet en anse, et en sortant sans avoir contracté de rapports intimes avec les acini.

Fig. III. — Lobule mammaire vu par sa surface, imprégné par l'argent, avec une paroi de sac lymphatique immédiatement appliqué sur lui.
Leitz. Obj. immersion hom. 1/12, oc. 1, tube 160 millimètres.
Préparation au liquide B montée et conservée dans l'essence de girofle.
Ly. Endothélium lymphatique recouvrant la surface du lobule.
c. c. c. Réseaux de capillaires sanguins imprégnés par l'argent, circonscrivant des acini superficiels du lobule.
b, b. Fibres des paniers de Boll des acini (Lacroix).
ep. Cellules épithéliales des acini vues par leur base. Leur limite est marquée par des traits de ciment argentés. — Elles sont chacune plus ou moins noircies par l'argent, et présentent des espaces clairs punctiformes, sans que nous puissions donner la signification de cette inégalité de teinte et de ces espaces clairs.

STRUCTURE ET DÉVELOPPEMENT DU PANCRÉAS

D'APRÈS LES TRAVAUX RÉCENTS

Par E. LAGUESSE

Docteur ès sciences, professeur agrégé à la Faculté de médecine de Lille.

(*Suite et fin* [1].)

Pendant le repos apparent, comme dans la plupart des glandes, le matériel de sécrétion s'accumule lentement dans la cellule, pour être dépensé dans la période d'activité [2].

Jamais les différentes phases de cette évolution ne sont rigoureusement simultanées dans l'ensemble des utricules sécréteurs, même dans les conditions où s'est placé Heidenhain; les divergences sont encore plus grandes, si l'on donne un second repas avant que le cycle complet soit accompli, et l'on observe, au bout d'un certain temps, les figures caractéristiques du premier stade dans quelques portions de la glande, celles du second dans

1. Voir le n° de Septembre-Octobre.

2. On sait que le professeur Ranvier a distingué deux phases dans l'activité des cellules glandulaires en général, et en particulier des cellules à mucus. La première est, pour lui, la vraie *période de sécrétion* de la cellule, c'est-à-dire la période de séparation (secernere), de formation aux dépens du protoplasma du matériel de sécrétion; la seconde, moins importante et plus courte, est la *période d'excrétion*, c'est-à-dire de rejet hors de l'élément du matériel ainsi formé. Nous retrouvons ces deux phases très nettes dans la cellule pancréatique : *excrétion*, dans le premier stade de la digestion, *sécrétion*, c'est-à-dire régénération du zymogène, dans la seconde. A vrai dire, il y a peut-être, comme on l'a déjà signalé, quelque inconvénient dans l'emploi habituel de ces termes, les périodes de sécrétion de la glande et de la cellule ne se correspondant pas. En outre, ni le zymogène, ni même le mucigène, ne sont les produits de sécrétion définitifs. L'acte qui les transformera en ferment, en mucus, tout en les faisant sortir de la cellule, n'est vraisemblablement pas une simple dissolution, et met encore en jeu l'activité sécrétoire du protoplasme; il y aurait donc plutôt lieu de distinguer deux temps dans la sécrétion de la cellule, que deux actes distincts, dont le second paraîtrait une simple élimination, une sorte de balayage par un couran d'eau.

d'autres : les unes achèvent de sécréter, tandis que les autres sont en pleine régénération, C'est là l'état habituel, et grâce à cet artifice, la glande ne se trouve jamais complètement épuisée et possède à chaque instant une réserve de zymogène pour le cas où il serait fait appel à son activité. La chose est plus marquée chez les animaux qui, comme le lapin, n'ont jamais l'estomac vide, et sont en état de digestion continue plus ou moins active. Cependant l'excitation ininterrompue de la glande chez le chien, du fait de l'établissement d'une fistule pancréatique permanente par exemple, entraîne le rejet par la cellule des grains de zymogène à mesure qu'ils sont formés; l'amas interne manque ou est réduit presque à rien, l'élément reste petit, et la glande prend un aspect tout particulier dénotant la fatigue. On sait que, dans ce cas, le suc pancréatique perd aussi de ses propriétés, et s'appauvrit en ferment.

Heidenhain a établi enfin que les granules de Cl. Bernard sont bien le matériel destiné à la formation du ferment, puisque les variations dans la quantité de zymogène qu'on peut extraire de la glande aux différentes phases de la digestion, sont rigoureusement parallèles aux variations d'étendue de l'amas granuleux de la plupart des cellules. Les granules ne sont pas le ferment lui-même, puisque l'extrait glycérique de la glande, prise sur l'animal encore vivant, n'agit d'abord pas sur les albuminoïdes [1], ne contient point de trypsine, mais seulement une substance capable d'en engendrer.

Kühne et Lea, en 1876 et 1882, ont heureusement complété cet ensemble de faits par l'observation sur l'animal vivant [2]. Ces

1. Comme il devient rapidement actif en présence d'un acide, Heidenhain suppose que, dans la cellule, naissent peut-être des acides libres favorisant la formation de la trypsine, acides dont l'excès est bientôt neutralisé par le carbonate de soude que contient le suc pancréatique (?). On sait que pour d'autres, Schiff, Herzen, c'est dans la rate que se forme un ferment capable de transformer le zymogène en trypsine.

Le grain de zymogène contient-il en puissance les trois ferments ou seulement la trypsine? C'est un point sur lequel les physiologistes ne se prononcent pas nettement d'ordinaire, et qui demande de nouvelles recherches. Certaines expériences tendraient à faire croire que l'amylopsine, beaucoup plus soluble, beaucoup plus facile à isoler de la cellule (par une courte macération de gros fragments dans l'eau salée : Dastre, *Soc. de Biologie*, 1893), a une existence indépendante de celle des granules de Cl. Bernard.

2. Langerhans, qui travaillait dans le laboratoire de Virchow sous la direction de Kühne comme assistant, et qui avait été témoin des recherches de Conheim sur la diapédèse, avait déjà essayé de suivre la sécrétion sur le vivant. Sur le Triton, il n'avait pu constater aucun changement dans les cellules; sur le lapin, il avait échoué faute d'une installation suffisante.

auteurs sont parvenus, à l'aide d'ingénieuses dispositions, et grâce à une irrigation continue de sérum artificiel chaud, à maintenir la circulation et les processus vitaux normaux dans la glande attirée en dehors de la cavité abdominale, et à suivre ces processus au microscope. Le lapin, dont le pancréas s'étend en nappe arborescente entre les deux feuillets du mésentère, se prêtait bien à ce genre d'étude, et Cl. Bernard avait exprimé l'espoir qu'un jour la sécrétion pourrait y être suivie sur le vif. D'après Kühne et Lea, on aperçoit sur le pancréas vivant deux sortes de culs-de-sac, les uns gros, gonflés, à contours lisses (fig. III, *a*), les autres revenus sur

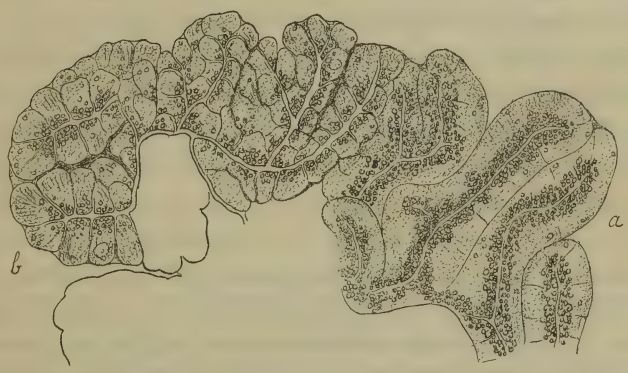

Fig. III. — Portion de lobule du pancréas du lapin, prise sur les bords de l'organe. Observation sur le vivant, d'après Kühne et Lea : *a*, groupe de culs-de-sac lisses; *b*, groupe de culs-de-sac dentelés.

eux-mêmes, à contour dentelé, crénelé[1] (fig. III, *b*), et l'observateur peut même être témoin du passage du même cul-de-sac de l'un à l'autre de ces deux états : ils correspondent aux deux phases de la sécrétion. En effet, si l'on suit un cul-de-sac commençant à sécréter et passant de l'état lisse à l'état dentelé, on voit, dans la zone externe de la cellule, la striation s'accentuer, dans la zone interne, au voisinage immédiat de la lumière centrale, les granules perdre de leur réfringence, devenir clairs, transparents. Ils font place à des sortes de vacuoles, qui disparaissent à leur tour [2]; l'amas, qui

1. Les uns étant aux autres, dit Kühne, ce que la mûre est à la cornouille.

2. « 1. Die Körnchen beginnen dem centralen Lumen zunächst heller, durscheinender, weniger lichtbrechend zu werden, so dass, zwischen den dunkleren Körnchen, Stellen entstehen, welche kleinen Vacuolen gleichen; 2. sieht man von Zeit zu Zeit, Körnchen von hinten her nachrücken... Gewöhnlich muss dieser Vorgang langsam, schleichend erfolgen, insofern man eben das Rücken nicht sieht, aber der Haufen sich nach rückwärts lichtet, während vorn die Vacuolen verschwinden, und der Körnchenhaufen hier nicht

s'étendait d'abord jusqu'aux côtés du noyau, s'appauvrit et se retire lentement tout au sommet de la cellule. L'élément jusque-là gonflé, et dont on ne distinguait pas les limites, se rétracte, s'isole de ses voisins par une ligne à simple ou à double contour; il en résulte que le cul-de-sac revient aussi sur lui-même, mais inégalement; l'état dentelé n'est que l'expression de ce retrait, plus marqué autour de la base de chaque cellule [1] (fig. III et fig. I, 3 et 4). Les principaux faits établis par Heidenhain, Kühne et Lea, ont été plusieurs fois confirmés.

Le *noyau* lui-même est le siège de changements intéressants plus récemment étudiés. Heidenhain, Nussbaum (**66**) ont montré que lorsque les grains de zymogène reformés ont envahi presque toute la cellule, le noyau paraît souvent comprimé par le matériel de sécrétion, aplati, anguleux. Ce ne seraient guère là que des changements d'état passifs et sans grande importance. Mais d'autre part, chez les Amphibiens et particulièrement chez la Salamandre, Platner (**73**) a vu dans la cellule régénérée un noyau arrondi, dans la cellule petite et épuisée après sécrétion, un noyau irrégulier, bosselé, anguleux, tendant à se colorer en masse [2]. D'après Steinhaus (**92**), par la double coloration à l'hématoxyline et à la safranine, il se colore en outre à ce moment uniquement en rouge, ce qui serait le signe (Daskiewicz, Steinhaus) d'une profonde métamorphose, les parties constituées par la nucléine (réseau, caryosomes) devant se colorer normalement en violet, et se colorant ainsi en effet dans la cellule régénérée. Il est donc vraisemblable que les noyaux ne sont pas indifférents dans le processus de la sécrétion; nous verrons bientôt d'autres faits qui tendent aussi à le prouver [3].

verarmt. » Par places même, en observant une demi-heure environ, on voit se rapprocher du sommet quelque gros granule, un peu isolé en arrière des autres.

1. Le meilleur et le plus ingénieux moyen qu'aient employé les auteurs pour provoquer une sécrétion abondante, et suivre sous le microscope les modifications des utricules, c'est l'excitation résultant de l'injection sous faible pression, dans le canal excréteur, d'un liquide indifférent, de préférence chyle de chien ou sang d'oiseau battu. On cherche un groupe de culs-de-sac à surface lisse, on fait pénétrer l'injection jusqu'en leur lumière centrale, puis on enlève la canule. Au bout de quelques minutes, on voit, dans cette lumière, s'établir un courant de reflux, et un suc pancréatique riche en trypsine (car il digère rapidement les hématies), chasser devant lui la matière injectée, en même temps que se produit le passage de l'état lisse à l'état dentelé. Par l'injection d'extrait de jaborandi dans la veine fémorale, on accélère encore ces phénomènes; l'excitation directe du tissu a quelquefois agi de même; l'atropine rend, contrairement à la pilocarpine, l'état lisse prédominant dans la glande.

2. Dans les observations de Kühne sur le lapin vivant, les noyaux étaient très difficiles à voir, ils lui ont paru généralement plus petits dans les culs-de-sac dentelés

3. Les changements de coloration du noyau sont à rapprocher de ceux observés

La cellule pancréatique est, suivant classification de Ranvier, une cellule *mérocrine*, c'est-à-dire qu'elle ne se détruit pas en rejetant son matériel de sécrétion, mais qu'elle reste capable de se régénérer suivant le procédé précédemment exposé, et de fournir ainsi une longue série de sécrétions successives. Il n'en est pas moins vrai que son évolution, comme celle de tout élément épithélial, a un terme, et qu'elle finit par mourir et desquamer. D'après les observations de Nussbaum (**66**) sur le pancréas de la salamandre, c'est pendant la phase de sécrétion la plus active, et au commencement de celle de régénération, que se produisent ces morts cellulaires. Les éléments séniles, isolés, ou réunis par petits groupes de deux ou trois, se distinguent par le manque absolu de granules. Leur corps augmente de volume, mais son affinité pour les colorants diminue; leur noyau plus gros, arrondi, a un aspect mat et non plus brillant, et ne brunit plus par l'acide osmique, il est multinucléolé [1]. On en trouve quelques-uns en train de se détacher, d'autres libres dans la lumière [2].

lors de la caryocinèse. Wendt a montré chez les végétaux (sac embryonnaire de plusieurs liliacées) que, par la fuchsine et le vert d'iode, la nucléine se teint en bleu vert, les nucléoles en rouge; or, pendant la division, alors que les nucléoles ont disparu, les chromosomes se teignent en violet. On croirait que la substance du nucléole s'y est répartie : ce serait ainsi en effet que les choses se passent, d'après O. Hertwig, dans les cellules séminales de l'Ascaris. — Kosinsky (1888) sur les tissus pathologiques, Steinhaus (1888) sur les cellules caliciformes et (1890) sur le pancréas même de la salamandre, ont obtenu les mêmes différenciations par la double coloration safranine hématoxyline; la nucléine au repos est hématoxylinophile, le nucléole safranophile; pendant la division, les chromosomes prennent une couleur pourpre. Flemming (1891) et Hermann, par la même coloration, ou par la safranine et le violet de gentiane, arrivent au même résultat. — Le réseau chromatique du jeune noyau après division (Steinhaus) se colore d'abord en rouge, puis en rouge violet, puis en violet. On voit que, dans les noyaux épuisés, cette coloration rouge reparaît, mais elle n'est pas aussi intense, un peu diffuse, tendant à s'étendre au suc nucléaire, plutôt rose que rouge. Quoi qu'il en soit, elle doit être dans les deux cas (division, ou épuisement après sécrétion) le symptôme de modifications importantes dans la constitution chimique et dans les rapports des divers éléments nucléaires, et il serait particulièrement intéressant de connaître le lien entre ces phénomènes et ceux de la sécrétion.

1. Nussbaum insiste beaucoup sur l'état uni ou multinucléolé des cellules en général. Le second marquerait toujours pour lui un âge critique dans la vie de la cellule, serait l'expression d'un ralentissement dans les fonctions du noyau, pouvant conduire soit à la mort, soit à un rajeunissement. Steinhaus confirme (1888) : plus le noyau s'écarte de son état normal, plus on y retrouve de nucléoles des 2 genres (plasmosomes et caryosomes).

2. D'après Sokoloff, qui a étudié la glande à l'état d'activité et de repos, et vérifié sur les points essentiels les données d'Heidenhain, un très grand nombre de cellules, parmi les plus vieilles, se détruiraient ainsi à chaque acte sécrétoire, seraient entraînées avec la sécrétion, et remplacées par des cellules migratrices (?). Claudia Ulesko a vivement combattu ces conclusions, en désaccord avec toutes nos connaissances sur les

Le *remplacement normal* paraît se faire par *division indirecte* [1]; Nussbaum (**66**), Platner (**73**), Steinhaus (**93**) chez les Amphibiens (salamandre en particulier), Gaule (**21**), Heidenhain, Melissinos (**62**) chez le chien, Bizzozero et Vassale (**6**) chez le lapin, le cobaye, le chien, le chat, ont en effet constaté la présence de figures caryocinétiques. Mais si d'après Bizzozero et Vassale ces figures sont nombreuses chez le fœtus et chez le nouveau-né, on s'accorde à les trouver rares chez l'adulte, et l'on s'explique dès lors que plusieurs auteurs aient proposé pour cet élément un autre mode de régénération, comme nous allons le voir dans un instant. Podwyssotski (**76**) va plus loin : pour lui les caryocinèses n'existeraient que chez le fœtus et le nouveau-né, ou encore accidentellement, dans les processus de réparation. « Dans l'état normal, pendant la sécrétion, il n'y a pas, dit-il, de destruction et de régénération des cellules glandulaires. » La cellule sécrétante en général serait une sorte d'élément permanent comme la cellule nerveuse.

d. Noyau accessoire. — Nous ne pouvons quitter la cellule pancréatique sans parler d'un organite nouveau qu'on y trouve d'une façon à peu près constante, au moins chez les vertébrés inférieurs, et sur la nature et le rôle duquel on a fait beaucoup de recherches depuis quelques années, sans arriver à des résultats bien précis. Nussbaum (**66**) découvrit ce corpuscule en 1881 dans plusieurs

glandes (d'après l'analyse, dans le *Jahresbericht für Anatomie*, de deux travaux écrits en russe) (**91** et **102**).

1. D'après Nussbaum, les caryocinèses qu'il a trouvées, très rares dans le pancréas de la salamandre, portaient sur des cellules glandulaires en place normale et contenant du matériel de sécrétion. Steinhaus (**92**) en figure une très belle dans une cellule dépourvue de granules. Platner (**73**) dit avoir rencontré souvent des caryocinèses chez le même animal : c'est pour ces auteurs le processus normal de reproduction. Eberth et K. Muller (**16**) n'ont pu en trouver, en cherchant pourtant aux différents stades de la digestion. Ils ont rencontré une fois un noyau bourgeonnant pouvant être en division directe, et quelquefois 2 noyaux dans un seul élément. — Gaule (**21**) représente des caryocinèses chez le chien, mais plusieurs de ses figures sont peu caractéristiques. — Podwyssotski (**76**) admet que les caryocinèses, dans la plupart des glandes, disparaissent peu après la naissance; l'accroissement même de volume de la glande jusqu'à l'âge adulte serait dû non à l'hyperplasie (accroissement de nombre), mais à l'hypertrophie (accroissement de volume) des éléments. La faculté de se diviser sommeillerait dans la cellule glandulaire, et ne se réveillerait qu'en face d'un traumatisme. La régénération par cinèse aurait lieu alors, si l'antisepsie est maintenue. C'est dans le foie et le pancréas que la rapidité et l'intensité du processus régénératif seraient le moins marquées, « la propriété de division diminuant avec la complication et l'accroissement des fonctions spécifiques de la cellule ». Pour Bizzozero et Vassale, la cellule sécrétoire, sans être comme pour le précédent auteur un élément permanent, est du moins très stable, car chez l'adulte on ne retrouve que de très rares caryocinèses (**6**).

espèces de cellules glandulaires, et le décrivit surtout dans le pancréas de la salamandre, de la grenouille, et du triton, où il est particulièrement volumineux. Le rapprochant du noyau vitellin (Dotterkern de Carus) ou *Corps vitellin de Balbiani*, découvert par von Vittich en 1845 au voisinage du noyau de l'œuf des araignées, et du *Nebenkern* trouvé par Lavalette Saint-Georges en 1867 dans les cellules séminales, Nussbaum le désigna également sous le nom de *Nebenkern* (*noyau accessoire*, *noyau secondaire*). On l'appelle quelquefois encore *paranucleus* ou *corpuscule paranucléaire*. Depuis cette époque, il a été décrit en outre par Platner (1886-89) (**72-73**), dans la cellule pancréatique de plusieurs autres espèces d'Amphibiens anoures et urodèles, de Chéloniens, de Sauriens et d'Ophidiens; par Eberth et K. Muller (**16**) (1892) chez le brochet; je l'ai signalé moi-même chez la truite (**50**) (1893). Enfin Melissinos et Nicolaïdès (**62**) (1890), Ver Eecke (**103**) (1893), prétendent le retrouver chez les Mammifères (chien).

Le *noyau accessoire* pancréatique est un corpuscule de grosseur variable, mais généralement fort au-dessous de celle du noyau. Sa forme, très variable également, est souvent semi-lunaire ; il coiffe alors l'extrémité basale du noyau auquel il s'applique étroitement, ou en paraît détaché, logé dans le cytoplasme de la zone cellulaire externe (grenouille, orvet, truite... et en général anoures et reptiles). Mais ce peut être aussi un corpuscule ovalaire, spiralé ou annelé (salamandre d'après Nussbaum), et même une sorte de peloton filamenteux (triton). Il est brillant, réfringent, mais pas toujours homogène. On l'a décrit parfois comme un corpuscule arrondi entouré de couches superficielles concentriques d'aspect lamelleux (Ogata, Eberth et Muller, Platner), comme le corps vitellin de Balbiani chez les aranéides; enfin, il serait parfois creusé d'une cavité contenant un ou plusieurs granules. C'est chez la salamandre, où il est particulièrement volumineux, qu'on l'a surtout étudié. Nussbaum a pu l'y isoler dans le sérum iodé, l'humeur aqueuse, l'acide chromique, etc.

Le noyau accessoire a en général une assez vive affinité pour les colorants nucléaires, mais cette affinité paraît diminuer et même disparaître un certain temps après sa formation, et il est parfois très difficile à mettre en évidence. Il est rarement rebelle à l'hématoxyline, mais dans la double coloration hématoxyline-éosine, après fixation au sublimé, il prend de préférence l'éosine, comme le

nucléole et les grains de zymogène (Ogata). La safranine le teint assez vivement. On peut enfin trouver dans la même cellule un ou plusieurs paranuclei.

S'il y a déjà des divergences entre les auteurs sur la description de ces corps, il y en a bien plus encore à propos de leur origine et surtout de leur destinée, de leur rôle dans la cellule.

Leur *origine*, encore douteuse, serait dans le noyau pour plusieurs observateurs (Ogata, Platner, Melissinos, Ver Eecke) et particulièrement dans le nucléole, mais c'est un point qui demande de nouvelles recherches.

Leur *destinée* est encore plus obscure. Quelques-uns ont voulu leur faire jouer un rôle capital, soit dans la sécrétion, soit dans le renouvellement de la cellule, ou même dans les deux à la fois. D'après Ogata, le Nebenkern n'est autre chose que le nucléole vrai, ou plasmosome, émigré du noyau après que la cellule a déchargé son matériel de sécrétion, et destiné à régénérer ce matériel en se fragmentant directement en grains de zymogène. Mais ces conclusions ont été vivement attaquées ; elles sont basées surtout sur ce fait que nucléole, noyau accessoire et zymogène se colorent de la même façon par l'éosine, ce qui ne saurait suffire, et sur l'examen d'images où le plasmosome paraît rompre, pour s'échapper, la membrane nucléaire, images souvent, sinon toujours, dues à un entraînement par le rasoir dans les coupes à la paraffine. Pourtant Melissinos et Nicolaïdès (1890) arrivent à des conclusions analogues. Si les choses ne se passent pas aussi simplement que le prétend Ogata, du moins, paraît-il soutenable que noyau et noyau accessoire jouent probablement un rôle dans la sécrétion. Nous avons signalé plus haut les changements que subit le premier pendant l'acte sécrétoire ; nous venons de voir que le second provient vraisemblablement du premier, qu'il perd peu à peu son affinité pour les colorants, et semble, à la longue, se fondre ou se dissocier dans le protoplasme. Sa métamorphose régressive marche parallèlement au développement des grains de zymogène d'après Ogata, Platner, etc. ; nous admettrions donc volontiers avec ces derniers auteurs que le noyau accessoire peut participer à la sécrétion, mais d'une façon indirecte, en apportant peut-être au cytoplasme certains corps dérivés de la nucléine, et destinés à entrer dans la composition des ferments. Ce n'est encore là, bien entendu, qu'une hypothèse. L'argument essentiel à l'appui d'un pareil rôle du Paranucleus est dans

cette observation de Nussbaum, refaite depuis par Ogata, Platner, Mélissinos, Eberth et Muller, Ver Eecke : au commencement de la digestion les paranucléi sont rares, ils deviennent de plus en plus nombreux au bout d'un certain temps, puis décroissent de nouveau; il paraît donc y avoir un rapport évident entre leur évolution et l'acte sécrétoire. Des recherches ultérieures le préciseront peut-être.

Mais d'après Ogata (1883) (**67**) le rôle du noyau accessoire serait plus important encore. Il pourrait, au lieu de se détruire, croître et se transformer en un noyau jeune, et même en une cellule tout entière, qui prendrait la place de la première entrée en dégénérescence. Ce serait là une sorte de rajeunissement ou rénovation cellulaire (Zellerneuerung). On a peu suivi Ogata dans cette voie; Ver Eecke (**103**) seul admet récemment (1893) qu'à chaque nouvelle sécrétion le noyau entre en régression, et qu'un nouveau se forme aux dépens du paranucleus. Ces faits seraient à rapprocher de ceux étudiés par Lukjanoff et son élève Steinhaus [1] dans l'épithélium stomacal et intestinal de la salamandre, sous le nom de gemmation indirecte des noyaux, de ceux signalés sous le nom de cinèse nucléolaire, etc... Nous croyons qu'avant d'admettre ou de rejeter en bloc ces conclusions, de nouvelles études sont nécessaires.

Enfin, beaucoup d'histologistes pensent que ces formations sont loin de mériter l'attention qu'on leur accorde depuis quelque temps. Ainsi, pour Steinhaus (**92**), 1890, les prétendus noyaux accessoires du pancréas de la salamandre peuvent manquer ou exister suivant le lieu d'origine des animaux, et ne sont autre chose que des parasites, voisins des Cytozoaires ou Hématozoaires déjà connus, et se rattachant vraisemblablement aux Sporozoaires. Pour Macallum (1891) (**61**), les uns sont également des parasites, les autres des produits de la caryolyse et de la cytolyse décrites par Flemming, et ne contribuent en rien á la sécrétion. Sans nier qu'on ait souvent décrit comme noyaux accessoires de véritables parasites intra-cellulaires, il nous est actuellement impossible d'admettre que tous les corps décrits sous ce nom dans la cellule pancréatique soient de nature parasitaire, et nous opposerons de nouveau à cette théorie l'observation de Nussbaum rapportée plus haut (variation de nombre

1. Steinhaus, *Les métamorphoses et la gemmation indirecte des noyaux dans l'épithélium intestinal de la Salamandra maculosa, Archives de physiologie*, 1888, p. 60.

des paranucléi aux différents stades de la digestion). Tous ces faits gagneraient à être étudiés davantage, et l'on n'en peut dégager actuellement de conclusions ayant quelque certitude. Ils nous montrent, une fois de plus, combien est complexe la vie de la cellule, et combien nous en ignorons encore le mécanisme intime [1].

1. Le *Noyau accessoire* n'est pas une formation propre à la cellule pancréatique, et ce nom a été appliqué à une foule de corps de signification morphologique et physiologique différente.

La Vallette Saint-Georges (*Archives de Schulze*, 1867) a décrit avec soin pour la première fois et figuré un *corpuscule brillant*, réfringent, de forme variable, situé au voisinage du noyau (neben dem Kerne), signalé déjà par Grohe, et souvent pris jusque-là pour le noyau lui-même, dans les cellules séminales des insectes (Puppe, Käfer). Ce corps a été souvent retrouvé et décrit depuis sous le nom de *Nebenkern dans les spermatides et les spermatogonies* de divers animaux. Pour beaucoup d'auteurs, Grobben, Bolles Lee, Platner, Prenant, Henking, F. Hermann, il provient du noyau; pour certains (Platner, Hermann, Benda...), c'est l'homologue d'une sphère attractive contenant les centrosomes. On le trouve dans toute la lignée des cellules séminales. Lors du développement du spermatozoïde, on tend à croire qu'il disparaît, contribuant à la formation du corps ou de la membrane spirale. Pour quelques auteurs seulement le spermocentre (centrosome du spermatozoïde) en dériverait.

Dans l'œuf ovarien de certaines araignées d'autre part, von Vittich avait vu, dès 1845, au voisinage du noyau, un corpuscule analogue, arrondi, assez volumineux, autour duquel tendent à se grouper les granules vitellins. Carus le retrouva chez la grenouille et le nomma Noyau vitellin (Dotterkern). Depuis, il a été signalé par divers auteurs, mais étudié principalement et trouvé dans un grand nombre d'espèces d'insectes, de crustacés, de poissons, d'oiseaux et de mammifères, par le professeur Balbiani, d'où le nom de *corps vitellin de Balbiani*, sous lequel on le désigne généralement en France. Lorsque Nussbaum, en 1881, découvrit le noyau accessoire dans les cellules glandulaires, il crut pouvoir le rapprocher non seulement du noyau accessoire des cellules séminales, mais aussi du corps vitellin. D'où la dénomination de Nebenkern appliquée souvent en bloc, en Allemagne, à ces trois espèces de corps. Dans ses dernières recherches sur ce sujet (*Centrosome et Dotterken, Journal de l'Anatomie*, 1893), le professeur Balbiani considère le corps vitellin comme l'homologue du Nebenkern des spermatides (mais non de celui des cellules glandulaires). Il dériverait de la vésicule germinative par bourgeonnement, et s'entourerait d'une zone plus ou moins épaisse de substance protoplasmique ou vitelline dans laquelle peuvent apparaître des stries concentriques. Ce serait l'analogue d'une sphère attractive, dont la partie centrale, issue du noyau, représenterait un centrosome en voie de dégénérescence hypertrophique, finissant généralement par se désagréger et disparaître. On sait en effet que, d'après Boveri, le Centrosome de l'œuf arrivé à maturité entrerait en régression et disparaîtrait, le spermocentre ou centrosome mâle devant seul présider dans la règle à la formation du premier fuseau de segmentation. Pour Henneguy, le corps vitellin aurait en outre pour origine une des taches germinatives sortie du noyau; pour Julin, un nucléole vrai, différent des taches, et issu également du noyau comme les centrosomes en général, etc.

Enfin dans les *cellules glandulaires* de la salamandre, les glandes œsophagiennes de la grenouille, le foie de l'écrevisse, Nussbaum découvre en 1881 un corpuscule réfringent voisin du noyau, qu'il signale à la Niederrheinische Gesellchaft für Natur und Heilkunde, et peu après au congrès de Londres. Il le décrit, particulièrement dans le pancréas de la salamandre, sous le nom de *Nebenkern* en 1882 dans les archives de Schulze (**66**). Presque en même temps, Gaule trouve, en 1880, au voisinage du noyau des hématies chez la grenouille, un petit corps vermiforme, qui s'agite vivement, et finit par s'échapper de la cellule. En 1881, il revoit des corpuscules voisins du noyau dans les épithéliums, les glandes, le tissu conjonctif, chez la grenouille et le triton. Il rapproche toutes

e. La cellule centro-acineuse. — Langerhans (**53**) en 1869, dans des dissociations de pancréas (lapin), faites au moyen du liquide

ces formations tantôt sous le nom de Cytozoon, tantôt sous celui de Nebenkern, et tend à en faire un organite constant de toute cellule, destiné à y jouer un rôle capital, mais un peu singulier. Depuis cette époque, il n'est guère de corpuscule voisin du noyau, *dans les cellules les plus différentes*, et quelles que soient son origine et sa nature, qui n'ait été désigné sous le nom de Nebenkern, ou rapproché des Nebenkerne déjà connus, par les observateurs eux-mêmes ou leurs commentateurs. Je ne m'attarderai pas à les citer. Je dirai simplement que le mot de Noyau accessoire n'est évidemment qu'une désignation provisoire, sans signification précise, et appliquée à des corpuscules évidemment très différents; on finira sans doute par l'abandonner quand on sera mieux fixé sur la signification particulière de chacun de ces corps. Quoi qu'il en soit, le Noyau accessoire des cellules glandulaires et épithéliales paraît avoir une certaine analogie avec celui des cellules sexuelles, et provenir comme lui du noyau.

Voici, pour terminer, quelques détails bibliographiques complémentaires sur celui de la cellule pancréatique. Il est découvert, comme nous l'avons vu, en 1881, par Nussbaum, qui en donne dès l'origine une des meilleures descriptions chez la salamandre particulièrement, et montre ses variations avec les différentes phases d'une digestion normale. Gaule peu après, presque simultanément (1881) (**24**), le trouve chez la grenouille, le triton, mais tend à en faire une portion constituante de toute cellule, une sorte de petit être qui assure sa reproduction, etc. (théorie du Cytozoon). — En 1882, paraît le travail de Nussbaum (**66**) complétant ses communications premières. — En 1883, Masanori Ogata (**67**), étudiant le pancréas de la grenouille, de la salamandre, et les variations du noyau accessoire dans les glandes, excitées par la digestion ou par des injections de pilocarpine, n'hésite pas à admettre, d'une part la sortie du plasmosome pour former le Nebenkern, et la fragmentation de celui-ci en granules de zymogène, d'autre part, sa transformation possible en un noyau et en une cellule nouvelle, destinée à régénérer l'ancienne épuisée. — Lewaschew (**57**), en 1886, retrouve le plasmosome et les caryosomes d'Ogata, mais n'a jamais vu la sortie du plasmosome ni son développement en noyau accessoire et noyau. — Platner (**72**) (1886) trouve également le travail d'Ogata peu concluant; pour lui, la preuve manque de toutes ces transformations l'une dans l'autre. Après avoir décrit le mode d'origine du Nebenkern des cellules sexuelles de l'Escargot aux dépens du noyau, il a pu suivre un mode de formation analogue dans le pancréas de l'Orvet et de la grenouille. Le nucléole s'allonge, se divise, puis une cloison se forme dans le noyau pour isoler un segment basal qui s'aplatit et devient semi-lunaire; il contient le petit fragment détaché du nucléole. En 1889, dans un nouveau mémoire (**73**), il étudie le pancréas de seize espèces de Chéloniens, Sauriens, Ophidiens, Anoures, Urodèles. Chez tous il retrouve le noyau accessoire. Il suit sa formation, chez la salamandre, aux dépens d'une sorte de bourgeonnement du noyau. Ce bourgeon se forme dans la cellule épuisée après sécrétion, s'étrangle peu à peu, se sépare définitivement, et perd son affinité pour les colorants usuels, sauf l'hématoxyline. Sa métamorphose régressive marche parallèlement au développement des grains de zymogène et à la réfection de la cellule. Il semble donc participer à la sécrétion, mais d'une façon indirecte. On trouverait quelquefois, outre le Nebenkern, des produits de chromatolyse ou métamorphose régressive du noyau (corps tingibles). — En 1890, Nicolaidès et Melissinos (**62**) font sur le chien des recherches parallèles à celles d'Ogata chez les Amphibiens. Ils voient des noyaux accessoires, rares au repos, abondants de la troisième à la cinquième heure de la digestion. Après une injection sous-cutanée de pilocarpine, ils les trouvent plus abondants encore au bout d'un quart d'heure, et parmi eux, beaucoup sont remplis de granules éosinophiles comme le zymogène; une demi-heure après l'injection au contraire, ils ont presque totalement disparu. Les auteurs admettent donc les conclusions d'Ogata quant au rôle du noyau accessoire dans la sécrétion, mais ils rejettent la possibilité de sa transformation en un noyau, puis une cellule nouvelle. Parmi les enclaves qu'ils ont observées, un certain nombre doivent, pensent-ils, être considérées comme des productions protoplasmiques, d'autres comme des leucocytes émigrés, d'autres enfin comme des

de Muller, trouva, outre les cellules sécrétantes, des éléments fusiformes, à corps presque homogène nettement limité, à gros noyau souvent clair, réunies en groupes, souvent adhérentes aussi au milieu d'un amas de cellules sécrétantes représentant un cul-de-sac glandulaire complet ou incomplet. Sur les coupes, il revit 2,3,4 de ces cellules logées au centre du plus grand nombre des utricules, d'où le nom de *cellules centro-acineuses* (centro-acinäre Zellen) sous lequel il les désigna.

Ce sont des éléments assez faciles à retrouver, malgré leur petitesse, chez les animaux les plus divers, car ils paraissent constants chez les vertébrés [1]. Le corps, généralement allongé selon l'axe du

noyaux en métamorphose régressive par chromatolyse. — C'est dans un sens absolument différent que conclut Steinhaus (**92**) (1890). Dans le pancréas de la salamandre, de la grenouille, et de l'axolotl, suivant la provenance des lots d'animaux examinés, il trouverait, quel que soit le stade de la digestion étudié, les prétendus Nebenkerne parfois très abondants et multiples en chaque cellule, parfois complètement absents. Il en conclut à leur nature parasitaire. Ce seraient probablement des Sporozoaires, comme la plupart des parasites intra-cellulaires connus. Il ne donne d'ailleurs aucun détail sur leur évolution, et insiste seulement sur leur aspect vermiforme. — Macallum (**61**) en 1891, étudiant le pancréas du Diemyctylus, trouve, à côté du noyau, trois groupes de corpuscules. Les uns sont des parasites, les autres des produits de la caryolyse et de la cytolyse n'ayant rien à faire avec la sécrétion. Le plasmosome peut sortir du noyau, mais ne contribue pas à la formation du zymogène. Les grains de cette substance proviennent d'une transformation de prozymogène qui se répand du noyau dans le protoplasme cellulaire (d'après l'analyse d'Eberth). — En 1890, C. J. Eberth avait déjà protesté contre les assertions de Steinhaus. — En 1892, C. J. Eberth et Kurt Muller (**16**) reprennent le sujet. Pour eux, la brusque disparition des corps étudiés par Melissinos serait la preuve que ce sont des produits artificiels. Chez la salamandre et la grenouille, ils obtiennent au contraire, en excitant leurs animaux par un abondant repas, la production de paranuclei multiples dans les cellules. Ils les retrouvent sous forme de croissants chez le brochet. Ils tendent à croire que leur origine, ou tout au moins celle de leurs couches externes d'aspect feuilleté, est protoplasmique. Quant à leur destinée, tout ce qu'on peut dire, c'est qu'ils sont plus nombreux dans la glande en activité, et, par conséquent, qu'il doit y avoir quelque rapport entre leur présence et la sécrétion. — Enfin, tout récemment, en 1893, Ver Eecke (**103**) a entrepris une série de recherches par la pilocarpine sur le pancréas de la grenouille et du chien. Il admet la régression du noyau à chaque nouvel acte sécrétoire et sa rénovation aux dépens du plasmosome, émigré pour former un noyau accessoire. — Dans la même année 1893, j'ai eu l'occasion (**50**) de trouver le noyau accessoire sous forme d'un corpuscule généralement semi-lunaire, accolé à l'extrémité basale du noyau, dans le pancréas de la truite. Il apparait pour la première fois dans un certain nombre d'éléments avant l'éclosion, vers la même époque que les premiers grains de zymogène; il semble se former aux dépens du noyau, après allongement et bipartition du nucléole, dont une moitié entre dans sa constitution. Mais ces observations sont encore très incomplètes, et je ne saurais, pour ma part, donner des conclusions fermes à ce sujet. Je pense seulement qu'un véritable noyau accessoire peut exister dans la cellule pancréatique, indépendamment des parasites et autres formations désignées à tort sous le même nom, et y jouer un rôle plus ou moins important, dont le secret nous échappe encore. (Voyez encore Nicolas : *Recherches sur les épithéliums*, etc...)

1. Langerhans prend pour objet spécial de sa description le lapin, il ne dit pas

cul-de-sac pancréatique, est assez régulièrement fusiforme, parfois aplati, rubané (Langerhans, Saviotti), il se continue par de minces prolongements filiformes ou lamelleux, parfois bifurqués (Saviotti); il paraît presque homogène, et a en général très peu d'affinité pour les colorants après l'action des mélanges osmique, de sublimé... ; il tranche par conséquent sur les cellules pancréatiques, bien colorables et granuleuses dans les mêmes cas, de sorte que ces éléments apparaissent comme réservés en clair au centre des culs-de-sac. C'est généralement l'inverse après l'action des bichromates. Si

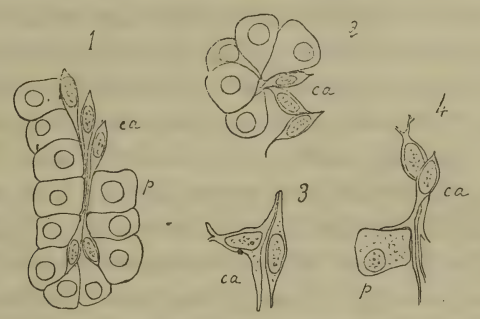

Fig. IV. — Les cellules centro-acineuses chez le lapin d'après Saviotti. — 1. Cul-de-sac coupé en long, à demi dissocié; 2, 3, 4, groupes de cellules sécrétantes, *p*, et de cellules centro-acineuses, *ca*.

parfois leurs contours sont un peu indistincts dans les coupes, on

expressément qu'il a constaté l'existence des centro-acineuses chez d'autres animaux, mais, comme il y voit un élément essentiel du pancréas, et comme il a étudié d'autre part la cellule pancréatique par dissociation sur la grenouille, le triton, le pigeon, le poulet, le chien, le cobaye, l'homme, il a évidemment vu la cellule centro-acineuse chez plusieurs de ces espèces tout au moins. Saviotti (**86**), Latschenberger (**55**) parlent surtout du lapin, du chien. Renaut (**80**) les étudia chez le poulet, le cheval, le chien; Podwyssotski (**76**) chez le chien, l'homme, le lapin, le rat, la souris, le pigeon, la grenouille, le triton. Macallum les a vues chez les Ganoïdes (**60**). Enfin je les ai signalées (**48** et **50**) chez les Téléostéens (Poissons osseux). *Il semble donc bien que ce soient des éléments constants et caractéristiques du pancréas des vertébrés.* Harris et Gow (**32**), qui ont étudié récemment un grand nombre de mammifères (singe, lion, ours, renard, belette, tatou, loutre, etc...), les signalent ou les figurent chez plusieurs de ces animaux, ils ne sont pourtant pas absolument certains de leur constance.

Pour Latschenberger, sur les petits canaux il n'est pas rien que des utricules terminales, il en est aussi de latérales, et les centro-acineuses feraient défaut sur ces dernières; cette assertion me semble inexacte.

Les cellules centro-acineuses ne paraissent pas absolument limitées au pancréas. Teraskiewicz (**98**) a vu, dans les glandes séreuses, les prolongements des cellules fusiformes de la pièce intercalaire se continuer quelque peu dans la lumière de l'alvéole; Ranvier (cours, 1886-87) a décrit des cellules tout à fait analogues aux centro-acineuses dans la rétro-linguale du hérisson, glande muqueuse pure. Ebner en décrit dans la parotide [Voy. aussi Frey, (**20**)].

peut admettre que tout noyau situé vers le centre d'un cul-de-sac appartient à une centro-acineuse, car les noyaux des cellules sécrétantes forment une sorte de couronne assez régulière vers la périphérie. Les noyaux des deux sortes sont d'ailleurs bien différents : celui des éléments sécréteurs, généralement plus gros, arrondi, peu riche en chromatine, et caractérisé par le gros nucléole central; celui des centro-acineuses, petit, allongé dans le sens de l'axe cellulaire, plus riche en chromatine, généralement plus coloré et dépourvu du gros nucléole caractéristique [1].

Les cellules centro-acineuses entourent immédiatement la fine lumière centrale, formant autour d'elle une seconde assise discontinue de cellules (réduite parfois à une ou deux), qui revêt les éléments sécréteurs. Souvent (Saviotti), un de leurs prolongements s'engage ou engage l'une de ses branches entre ceux-ci.

Au col de l'utricule sécréteur, les centro-acineuses deviennent plus abondantes, forment une couche complète, et se continuent sans ligne de démarcation avec les éléments épithéliaux des plus fins canaux, dont elles ne diffèrent pas sensiblement (Langerhans, Saviotti, Latschenberger). Aussi, les premiers auteurs qui les ont décrites les considèrent-ils comme des cellules épithéliales. Langerhans, tout en se défendant de vouloir porter un jugement définitif sur ces formations, tend à en faire la continuation des canaux excréteurs jusqu'au fond du cul-de-sac. Saviotti n'hésite pas à l'admettre : l'assise des centro-acineuses est pour lui l'origine réelle du canal excréteur. D'ordinaire dans les glandes, l'épithélium de ce canal fait suite, par une transition plus ou moins ménagée, à l'épithélium sécréteur au col de l'utricule; ici, il lui est superposé, et les culs-de-sac sont formés d'une double assise épithéliale, l'une de sécrétion, l'autre de simple revêtement [2]. Latschenberger s'associe pleinement à cette manière de voir.

1. Après un long séjour dans le liquide de Muller (particulièrement sur le fœtus de mouton), et faible coloration à l'hématoxyline, les noyaux des cellules des canaux excréteurs et des centro-acineuses se colorent seuls, en masse, ceux des cellules pancréatiques restent presque incolores.

Après fixation au liquide de Flemming et coloration à la safranine chez la truite, les noyaux centro-acineux montrent une membrane enveloppante mince et un réseau de chromatine assez riche, pourvu de nombreuses petites massettes anguleuses aux points nodaux, facile à distinguer du réseau pauvre et à peine visible des cellules sécrétantes, qui ont en outre une membrane épaisse et un énorme nucléole central.

2. C'est en somme une disposition analogue que l'on retrouve dans les glandes de l'estomac (région cardiaque), avec cette double différence : dans l'estomac, les deux assises sont l'une et l'autre considérées comme sécrétantes, et d'autre part, c'est l'assise

Des recherches postérieures sont venues battre en brèche cette conception simple. Plusieurs auteurs (Renaut, Podwyssotski, etc.) ont voulu voir dans les centro-acineuses des cellules conjonctives, ce qui ferait du pancréas une glande tout à fait à part, et difficile à comprendre au premier abord [1]. Déjà, pour von Ebner, dès 1872 (**17**), le prolongement de la cellule centro-acineuse dirigé vers la périphérie de l'alvéole est en continuité avec un réseau conjonctif entourant les cellules sécrétantes [2]. Mais c'est au professeur Renaut de Lyon (1879) (**80**) qu'on doit l'étude détaillée du pancréas ainsi compris, et une conception très originale de sa structure. Pour lui, la glande appartient en somme au type tubuleux. Les cellules sécrétantes sont réparties en longs tubes, irrégulièrement multifides, ou plutôt en longs cordons pleins. Ces cordons sont entourés d'une gaine de tissu conjonctif réticulé (membrane propre et tissu conjonctif interalvéolaire des auteurs). De cette gaine partent de fines trabécules, qui pénètrent dans le cordon, et s'y anastomosent entre elles, enserrant les cellules sécrétantes d'un « fin réseau de mailles, analogues à celles du tissu caverneux d'un ganglion lymphatique, et dont les points nodaux dessinent les figures connues sous le nom de cellules centro-acineuses ». Ce réseau est formé de fibres connectives, tapissées aux points nodaux par des cellules conjonctives fixes. Enfin, de place en place, les cordons sont divisés par des sortes de diaphragmes ou cloisons incomplètes, transversales ou obliques, constituées par le même réseau condensé, et segmentés ainsi en pseudo-acini. Souvent, vers le centre, la cloison s'infléchit, devient verticale, monte suivant l'axe du cordon, formant ainsi une sorte de tige centro-acineuse. Les pseudo-acini communiquent

externe qui est discontinue (cellules bordantes), tandis que dans le pancréas, c'est l'interne. — Langerhans, gêné dans sa conception par la discontinuité de l'assise centro-acineuse, admet une fine membrane homogène, une sorte de cuticule, les reliant entre elles, et entourant ainsi complètement la lumière. Saviotti rejette cette conception, et, de fait, personne n'a pu mettre en évidence une membrane de ce genre.

1. Notons pour mémoire que Pfluger (1869) (**70**) crut d'autre part, après la description de Langerhans, pouvoir considérer les centro-acineuses comme des cellules nerveuses multipolaires annexées à des terminaisons nerveuses.

2. Von Ebner fait pourtant encore de la centro-acineuse une cellule épithéliale; aussi, cette continuité avec les cellules de la propria l'embarrasse fort, et il tendrait plutôt à faire aussi de cette dernière une membrane épithéliale. Boll (**8**) admettait d'une part la cellule centro-acineuse épithéliale de Langerhans, de l'autre un réseau conjonctif intra-alvéolaire partant de la propria. Teraszkiewicz (**98**), Sokoloff (**91**), Cl. Ulesko (**102**), admettent que les centro-acineuses ne représentent que la continuation des canaux excréteurs. Les deux premiers rejettent absolument le réseau intra-alvéolaire et l'union des centro-acineuses aux cellules de la membrane propre.

entre eux, mais ne sont pas en relation directe avec les canaux excréteurs, dont les plus fins rameaux entrent « dans le tissu caverneux du lobule, où ils se perdent plus ou moins rapidement ». Nous avons donc une glande de nature toute spéciale, pénétrée, dissociée pour ainsi dire par le tissu réticulé, et offrant la structure compliquée « d'un ganglion où les cellules lymphatiques sont remplacées par des cellules glandulaires, et qui possède un système de canaux excréteurs ramifiés ». C'est ce que M. Renaut appelle un organe lympho-glandulaire [1]. Podwyssotski, en 1882, a donné du pancréas une description qui se rapproche un peu de celle-ci, ou plutôt de celle d'Ebner [2].

Si ingénieuse et séduisante que soit l'explication du Professeur Renaut, je ne puis, pour ma part, considérer actuellement les cellules centro-acineuses que comme des cellules épithéliales continuant les fins canaux excréteurs jusqu'au fond des utricules sécréteurs, à l'intérieur desquels elles forment une seconde assise d'éléments. Je crois donc qu'il faut revenir, à quelques détails près, à la conception de Langerhans, Saviotti et Latschenberger. En effet, en suivant récemment le développement du pancréas chez la truite (**50**), j'ai vu, dès l'origine, les tubes pancréatiques (car la glande est bien nettement en tube ici), constitués par une double

1. Le professeur Renaut s'appuie sur la structure plus simple des glandes œsophagiennes du canard, où le tissu adénoïde qui entoure la glande viendrait par places proéminer dans la cavité sous forme d'un bourgeon adénoïde central, repoussant devant lui le revêtement épithélial, mais dépourvu de ce revêtement à son sommet. Ces processus adénoïdes seraient déjà des sortes de tiges centro-acineuses.

Dans le pancréas, d'après cette théorie, les choses se passent, en un mot, comme si l'organe se développait d'abord à la manière d'une glande en tube ramifiée. Puis, nous pouvons supposer qu'à un certain stade du développement, le tissu réticulé séparant jusque-là les tubes les uns des autres, se multiplie, pénètre dans l'épaisseur des tubes, les dissociant, les segmentant, comblant en partie leur lumière, et rompant toute communication directe entre eux et les canaux excréteurs. M. Renaut ne dit pas que tel soit en réalité le développement, et je n'émets ici cette hypothèse que comme un simple artifice de description.

2. Nous avons déjà vu que, pour lui, la membrane propre est tapissée à sa face interne par un réseau de cellules conjonctives anastomosées (Membran-Zellen des auteurs), qui envoient dans les fentes intercellulaires, entre les éléments sécréteurs, des prolongements aplatis. Il les appelle cellules en coin (Keilzellen). D'autre part, les cellules centro-acineuses ont aussi de nombreux prolongements aplatis qui se glissent dans les mêmes fentes où ils s'anastomosent souvent avec les précédents; d'où la formation d'une sorte de réseau de soutènement. Le réseau est bien en continuité avec les cellules fusiformes des fins conduits, il est formé par ces cellules métamorphosées, mais celles-ci, comme les centro-acineuses et les cellules en coin, sont *de nature conjonctive et non épithéliale.* — Pour Claudia Ulesko, les cellules en coin de Podwyssotski sont des produits artificiels.

assise de cellules épithéliales d'abord identiques. Les internes, en continuité avec l'épithélium cubique des canaux excréteurs en voie de formation, s'allongent peu à peu et se modifient pour constituer les centro-acineuses telles que nous les connaissons chez l'adulte, les externes grossissent et deviennent pyramidales, pour former les éléments sécréteurs [1]. Mais pourquoi dans le pancréas cette assise spéciale? quel est son rôle exact? c'est ce que nous ne saurions encore dire.

f. Origine des canaux excréteurs : canalicules de Langerhans et de Saviotti. — Nous avons vu, en résumé, qu'il existe dans chaque cul-de-sac trois choses bien nettes : en dehors, une membrane propre, homogène pour beaucoup d'auteurs, mais doublée de cellules spéciales dites cellules de Boll; en dedans, une assise continue de grosses cellules sécrétantes, puis, une assise discontinue de cellules, généralement fusiformes, plus ou moins aplaties, dites centro-acineuses. Au centre, il ne reste place que pour une lumière très fine, filiforme, souvent réduite à 1-2 μ de largeur, et que le moindre gonflement des éléments suffit à effacer complètement. Cette lumière se continue directement, à l'une de ses extrémités, avec celle des plus fins canaux excréteurs, par l'intermédiaire desquels elle s'injecte facilement, et à l'autre, se termine en cæcum. Mais cette fine lumière n'est pas l'origine première des voies d'excrétion; elle se continue entre les cellules par des canalicules qui ont été, et qui sont encore l'objet de vives discussions.

Langerhans (**53**), poussant dans le canal pancréatique (lapin) un mélange de glycérine et de bleu de Berlin, vit, dans les points complètement injectés, la masse remplir la lumière centrale, puis pénétrer au delà, entre les cellules mêmes de l'assise sécrétante, et y remplir de petits espaces piriformes, disposés radiairement autour de cette cavité, avec laquelle ils communiquent par un court pédicule [2]. La dilatation terminale de ces canalicules n'atteint pas la membrane propre. Langerhans fait remarquer que, par là, le pan-

1. Les premières envoient des prolongements entre les secondes, mais je n'ai pas vu, chez les poissons, de véritables cellules en coin en rapport avec elles : la membrane propre, mince, semble homogène.

2. An gut und vollkommen injicirten Stellen, kann man vielmehr leicht erkennen, dass die Injectionsmasse nicht nur die Mitte der Drüsenläppchen ausfüllt, sondern auch zwischen die einzelnen Zellen eingedrungen ist. Sie füllt hier zierliche birnförmige Räume, die durch einen kurzen, bald dickeren, bald feineren Stiel mit dem centralen Theile des Ganges zusammenhängen, und ein wenig entfernt von der Membrana propria des Drüsenläppchens abgerundet enden.

créas se rapproche du foie ; dans l'une et l'autre glande, la cellule se trouve en rapport avec les voies d'excrétion par plusieurs côtés, et seulement une partie de ces côtés. Saviotti (**86**) chez le lapin, le chien, retrouva bientôt (1869) ce qu'il appelle les *canalicules radiés* de Langerhans. Mais, tenté sans doute de généraliser la disposition des canalicules biliaires, récemment découverte, disposition que Giannuzzi avait déjà voulu étendre à la glande sous-maxillaire, il crut pouvoir aller plus loin [1]. Pour lui, les canalicules s'étendent jusqu'à la membrane propre, à la surface interne de laquelle ils sont reliés entre eux par de fins rameaux, anastomosés en réseau autour des bases des cellules sécrétantes [2]. L'ensemble de ces canaux, radiés et tangentiels, connus aujourd'hui sous le nom de *canaux de Saviotti et Giannuzzi*, simples lacunes de 1 à 3 μ de largeur, sans paroi propre, rappellerait donc la disposition des canalicules biliaires, avec cette différence, qu'ici, ils paraissent occuper les bords et non les faces de la cellule. Chaque élément sécréteur pyramidal serait enserré dans un réseau de voies d'excrétion correspondant à ses différentes arêtes, réseau par conséquent très serré, et à mailles également pyramidales : c'est sous cet aspect du moins que le décrit et le figure Saviotti. Giannuzzi, presque en même temps, arrivait, chez le chien, à des conclusions analogues (**25**) (1869).

Des recherches assez nombreuses ont été faites depuis sur ce détail de structure. Nous pourrons en conclure, je crois (bien que les livres classiques continuent à le mentionner), que le prétendu *réseau canaliculaire de Saviotti et Giannuzzi* n'est que le résultat d'une illusion, tandis que les *canalicules radiés de Langerhans* ont une existence bien réelle.

Dans une injection peu poussée, on trouve en effet par places des extravasats manifestes bouleversant les culs-de-sac, en d'autres au contraire, la lumière centrale seule remplie, en d'autres de plus ses prolongements piriformes, ailleurs enfin, quelque chose qui donne tout d'abord l'impression d'un réseau péricellulaire, et qu'on figu-

1. Langerhans connaissait le travail de Giannuzzi sur la sous-maxillaire, mais il spécifie que la face tournée contre la membrane propre n'est jamais en contact avec un canal ni avec l'injection, comme l'a avancé cet auteur pour les glandes salivaires.

2. Die peripherischen Enden der von Langerhans entdeckten Ausläufer mit Kanälchen im Zusammenhange stehen, welche dicht an der Membrana propria längs der Zellenränder verlaufen, und benachbarte radiäre Kanälchen (so will ich die von Langerhans beschriebenen Ausläufer nennen) schlingenförmig verbinden.

rerait comme l'a figuré Saviotti lui-même. Mais si l'on étudie avec attention ces points, on s'aperçoit bientôt, comme l'ont soutenu Latschenberger (**55**) et v. Ebner (**17**) dès 1872, comme l'ont répété depuis Kühne et Lea, que l'on a rempli, non des canaux, mais des fentes intercellulaires. La cellule entière est généralement entourée par de très minces lames de la masse injectée, lames difficiles à apercevoir quand elles se présentent de face (mais qu'on devine pourtant même sur les excellents dessins de Saviotti), et qui, de champ, apparaissent comme des lignes colorées nettes. L'injection s'accumule de préférence le long des arêtes de la pyramide, dans l'espace prismatique triangulaire ou quadrangulaire laissé entre trois ou quatre cellules voisines, ou, à la base, entre elles et la membrane propre, donnant l'image d'un réseau, qui a pu tromper les premiers observateurs. Podwyssotski (**75**), Arnozan (**2**), Teraszkiewicz (**98**), se refusent également à admettre l'existence du réseau canaliculaire de Saviotti et Giannuzzi [1].

1. *Historique.* — Von Ebner (1872), sur la grenouille, obtient par places les images de Saviotti, mais considère comme des fentes les espaces remplis par les masses à injection. — Latschenberger (1872) retrouve les prétendus réseaux, mais en donne une explication simple : les cellules, très lâchement unies, sont facilement dissociées par l'injection qui se glisse sous forme de minces lamelles entre leurs faces et jusqu'entre elles et la membrane propre. — Kühne et Lea (**44**), en suivant la pénétration de l'injection sous le microscope, voient, à une très faible pression, la matière colorée arriver rapidement jusqu'à l'extrémité des lumières, puis *se hérisser de pointes et gibbosités qui proéminent entre les cellules*, et enfin, en plusieurs points soudainement, si la pression augmente, former à l'extrémité de ces pointes de larges dilatations piriformes, et presque aussitôt, *s'étendre sous forme de plaques* jusqu'à la membrane propre, et même entre elle et les bases cellulaires. Les travées du réseau sont en coupe triangulaires et non arrondies. Souvent les fentes intercellulaires se refermant derrière l'injection, lorsque la pression qui les a ouvertes diminue, le réseau peut se trouver complètement séparé de la lumière centrale. Enfin, l'on n'obtiendrait ces images que dans les culs-de-sac dentelés (gekerbt), c'est-à-dire où les cellules sont déchargées ou en train de se décharger de leur matériel de sécrétion et revenues sur elles-mêmes. — Pour Podwyssotski (**75**), il s'agit également de simples fentes intercellulaires, qui, sur les préparations injectées, simulent de fins canaux. — Arnozan (**2**) retrouve les figures de Saviotti après injection, et émet aussi l'hypothèse que « les canalicules intercellulaires ne sont que des créations artificielles de l'injection, qui dissocierait les cellules peu adhérentes entre elles, et ouvrirait elle-même les espaces qu'elle remplit. » — J'ai repris moi-même récemment ces injections, avec le bleu de Prusse soluble en solution aqueuse, glycérinée ou non, ou mélangé à la gélatine, sur des lapins de 5 à 6 semaines seulement, comme le recommande Saviotti. J'ai pu parfaitement me convaincre de la vérité de l'interprétation de Latschenberger, ou plutôt j'ai vu comme V. Ebner, la matière à injection, quand elle dessine le réseau, tantôt s'étendre en lames entre les faces des cellules, tantôt se borner à en suivre les arêtes. Du reste, Saviotti lui-même, dans sa description, avoue que souvent on ne voit que des canalicules radiés à dilatations terminales; il admet que ces canalicules représentent une disposition régulière, et que *la terminaison des canaux aurait lieu de deux façons, par des réseaux, ou par des*

Mais Latschenberger et la plupart des auteurs qui l'ont suivi [1] semblent contester aussi bien les canalicules de Langerhans que ceux de Saviotti, et les confondre dans la même description. Or, pour nous, les premiers ont une existence bien réelle. Par les injections, comme tous les observateurs l'ont constaté, ils se remplissent plus facilement et prennent une forme bien déterminée. L'observation de Kühne et Lea sur la pénétration de l'injection, en deux temps pour ainsi dire, formant d'abord des pointes et gibbosités entre les cellules, puis se répandant brusquement en nappes entre elles, tend à faire croire également que ces nappes seules sont des créations artificielles, bien que les auteurs en question n'aient pas conclu dans ce sens.

Mais la méthode des injections, quelque peu brutale, ne peut nous suffire, la masse colorée dissociant volontiers devant elle des éléments aussi lâchement unis que les cellules glandulaires. Fort heureusement Böhm, Ramon y Cajal, ont récemment (1869) appliqué avec succès la méthode de Golgi [2] à l'imprégnation des canalicules biliaires et d'autres canaux glandulaires ; c'est même, sans contredit, le moyen le meilleur et le plus facile pour mettre en évidence les premiers. Or, en 1891, Ramon y Cajal et son élève Claudio Sala (**10**), appliquant cette méthode au pancréas, ont trouvé constamment, dans les différentes classes de vertébrés, la lumière centrale imprégnée hérissée de pointes et de massues divergentes, pénétrant entre les faces des cellules, représentant

extrémités libres. Nous avons aujourd'hui l'explication de la seconde image; il paraît superflu de s'y arrêter davantage.

Il ne faut pas oublier dans quelles circonstances ont été faits les travaux des observateurs italiens. Hering venait, en 1866, de donner sa description magistrale du foie, et de préciser les rapports des canalicules biliaires avec la cellule. Dans les années qui suivirent, beaucoup de chercheurs furent tentés de généraliser ces données, de les étendre à toutes les glandes. En effet, des canalicules intercellulaires ont été successivement décrits, de 1867 à 1870, dans la sous-maxillaire par Giannuzzi; dans le pancréas presque simultanément par Saviotti (Physic. medic. Gesellchaft von Würztburg, 22 mai 1869) et Giannuzzi (C. R. Acad. des sciences, Paris, 31 mai 1869), dans la parotide du chien par Pflüger et Ewald, puis Giannuzzi, dans les glandes salivaires et lacrymale par Boll, dans la mamelle des ruminants par Giannuzzi et Falaschi, etc...

1. Sauf Teraszkiewicz, qui (méthode des injections) admet les canalicules de Langerhans et rejette le réseau de Saviotti.

2. Traitement successif par le bichromate de potasse, ou le bichromate et l'acide osmique, puis le nitrate d'argent : précipité de chromate d'argent brun rouge foncé, presque noir, dans les lumières glandulaires. Ce précipité se dépose, pour Ramon, exclusivement sur la substance sécrétée, et l'épithélium ne se colorant généralement pas, la forme des arborisations se détache avec une correction extraordinaire sur le fond transparent.

par conséquent les *canalicules radiés de Langerhans*. La cavité de l'utricule sécréteur est ainsi, disent-ils en leur langage imagé, une sorte de lac, collecteur de plusieurs sources [1]. Ils en donnent des figures absolument démonstratives dont nous reproduisons la principale (fig. V). Chez les mammifères (hérisson), des ramuscules nombreux s'enfoncent ainsi entre les cellules épithéliales, *sans*

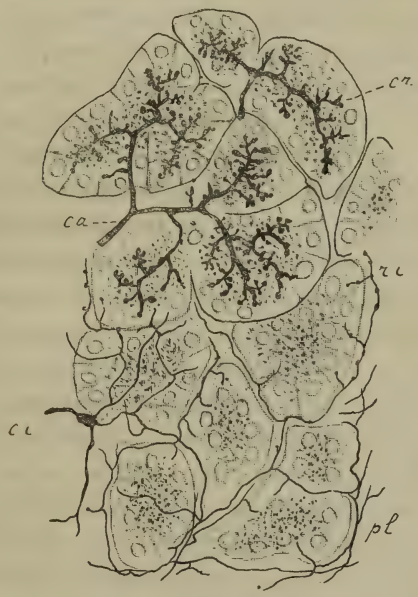

Fig. V. — (D'après Ramon y Cajal et Claudio Sala.) Pancréas du hérisson, traité par la méthode de Golgi. Au centre des culs-de-sac supérieurs, les origines des voies d'excrétion (*ca*) avec les ramuscules intra-épithéliaux ou canalicules radiés de Langerhans (*cr*); à la périphérie des culs-de-sac inférieurs, le plexus nerveux périacineux (*pl*) émanant en partie de cellules ganglionnaires interstitielles isolées (*ci*), et envoyant des terminaisons intra-épithéliales.

dépasser la zone des grains, et se terminent par des dilatations olivaires ou arrondies. Chaque ramuscule intercellulaire porte lui-même non seulement un, mais plusieurs diverticules ampullaires, qui lui sont unis par un pédicule rétréci, et qui paraissent pénétrer dans l'épaisseur même du protoplasma cellulaire. Ces diverticules correspondent probablement aux *vacuoles de sécrétion* de Kupffer,

1. « Una especie de lago colector de diversas manantiales. » Nous dirions plus volontiers, étant donnée l'étroitesse de la lumière : un *canal* collecteur de plusieurs sources.

Pfeiffer et Oppel [1]. Jamais les auteurs n'ont vu les canalicules s'étendre jusqu'à la membrane propre, ou s'anastomoser en réseau. Laserstein (**54**) chez la grenouille, le chat, Dogiel (**13**) chez l'homme, ont récemment obtenu les mêmes résultats.

Enfin, nous recommandons un autre moyen, plus simple encore, pour mettre en évidence les *canalicules de Langerhans*, ou *ramuscules interépithéliaux* de Cajal et Sala, c'est simplement la fixation à l'acide osmique (à 1, 2, ou 10 0/0) ou même au liquide de Flemming fort, de petits fragments d'un pancréas en digestion. Sur les bords des fragments, là où l'action de l'acide osmique a été instantanée, on retrouve les fines lumières ménagées en clair au milieu des culs-de-sac, hérissées de leurs diverticules intercellulaires terminés en pointe ou renflés en ampoule à l'extrémité, et pouvant eux-mêmes porter des gibbosités ou diverticules secondaires [2]. Par l'acide osmique fort, quelquefois on obtient une image comparable à celles données par la méthode de Golgi, le contenu de la lumière, de ses prolongements, et des vacuoles, se teignant plus fortement que les cellules. Dans ces préparations comme dans les précédentes, les canalicules radiés ne dépassent jamais l'extrême limite atteinte par la zone des grains dans la cellule chargée, et, par conséquent, n'arrivent pas jusqu'à la membrane propre.

Nous avons vu que l'injection trop poussée remplit des *fentes intercellulaires*. Dans tout pancréas fixé à l'acide chromique, à l'alcool, etc., ces fentes sont faciles à observer, chaque cellule paraissant séparée de la voisine par un trait brillant à double contour.

1. C'est-à-dire que la sécrétion se comporterait sans doute ainsi : autour du grain de zymogène en train de se dissoudre, se formerait une vacuole, qui se mettrait en communication, soit directement avec la lumière centrale, soit avec un canalicule radié. Le produit de sécrétion échappé, la vacuole et son conduit pourraient disparaître; de nouvelles se reformeraient sans cesse, pour chaque nouveau grain en voie de dissolution.

Ramon y Cajal et Claudio Sala appellent les canalicules radiés *ramuscules interépithéliaux*. Ils sont destinés à recueillir la sécrétion émise par les faces latérales de la cellule sécrétante. Ils envoient à leur tour des *diverticules latéraux*. Chez la grenouille, les canalicules interépithéliaux, moins abondants, se terminent par une simple petite dilatation arrondie, mais, par places, ils offrent un contour bossué, comme si les vacuoles du protoplasme s'y ouvraient directement. Chez les oiseaux (poulet), les gibbosités latérales sont plus nombreuses et plus saillantes. Chez les poissons (merlucius esculentus), les gibbosités, petites et nombreuses sur des lumières très fines, donnent à celles-ci un aspect dentelé.

2. Arnozan (**2**) dit de même : « Il est manifeste que sur un fragment de pancréas frais, on voit le canalicule (lumière centrale) pousser de minces prolongements entre les cellules, mais seulement jusqu'au niveau du point où s'arrête la zone granuleuse. »

Ces traits clairs, plus marqués dans le pancréas que dans la plupart des glandes, ont donné lieu à bien d'autres discussions. L'hypothèse la plus simple est que les cellules pancréatiques sont très lâchement unies, et qu'il s'agit là de simples fentes de retrait produites par l'action des réactifs. Lors d'une injection, elles seraient aussi mises en relief par la masse colorée, écartant mécaniquement devant elle les éléments sécréteurs. Mais, pour la majorité des auteurs, les lignes claires intercellulaires sont l'expression d'espaces préformés, existant sur la glande avant l'action de tout réactif et diversement interprétés. Nous venons de voir que quelques-uns les ont considérés comme des canalicules arrondis injectables (Saviotti, Giannuzzi). Pour Schwalbe, Lavdowski, ce sont bien des fentes, mais remplies par une matière solide, un ciment intercellulaire coagulable (Kittsubstanz). Pour V. Ebner, Boll, Renaut, les traits brillants ne sont, souvent au moins, que les travées du réseau conjonctif intraalvéolaire par eux admis. Enfin pour Kühne et Lea, Podwyssotski, les fentes existent aussi pendant la vie, sont remplies de plasma sanguin ou lymphatique, et jouent sans doute un rôle dans la sécrétion, en permettant l'accès de ce plasma jusqu'à la lumière centrale. C'est là un point à réserver. Mais si l'on considère que sur les préparations bien fixées à l'acide osmique ou au liquide de Flemming, les cellules sont ordinairement étroitement appliquées l'une à l'autre, et les fentes très rares, on admettra sans doute volontiers que les traits clairs à double contour des fixations à l'acide chromique, alcool, etc., sont des fentes de retrait, quand ils ne représentent pas simplement les prolongements des centro-acineuses. Mais Kühne et Lea disent les avoir vus sur le pancréas du lapin vivant, et dans les culs-de-sac dentelés seulement, c'est-à-dire en sécrétion active ou venant de sécréter. Dans ce cas, ils sont encore sans doute l'expression de fentes produites par la rétraction physiologique de chaque élément sur lui-même, ou l'image des canaux radiés de Langerhans. Même sur les dessins de ces auteurs, ces traits s'étendent rarement jusqu'à la membrane propre, ou deviennent foncés de ce côté [1].

1. Les cellules étant très lâchement unies entre elles, et diminuant fortement de volume au cours de la dernière phase de la sécrétion, il peut se produire en effet, vers la fin de celle-ci, un tel retrait, que des fentes apparaissent bien réellement à l'état normal, mais en ce moment seulement, et puissent même alors laisser passer un courant de plasma destiné à balayer les restes de la sécrétion.

Toutes les observations de Kühne et Lea à ce sujet sont extrêmement ingénieuses

En mettant à part les groupes cellulaires de Langerhans, dont nous ne nous occuperons qu'en dernier lieu, nous en avons fini avec la partie essentielle, épithéliale de la glande pancréatique, il nous reste à parler maintenant des parties accessoires : tissu conjonctif, vaisseaux et nerfs.

et intéressantes. Ils ont montré, comme nous l'avons vu ailleurs, que l'on trouve constamment dans le pancréas du lapin deux sortes de culs-de-sac, les uns à surface lisse, gros, gonflés (ce sont des culs-de-sac chargés, prêts à sécréter), les autres à surface dentelée, crénelée, revenus sur eux-mêmes (c'est-à-dire en pleine sécrétion ou venant d'achever de sécréter). Dans les premiers, les limites des cellules sont indistinctes, elles forment, comme le dit plus tard Heidenhain : ein optisches Continuum. Dans les seconds seuls apparaissent entre elles les traits clairs à double contour; il ne s'agit donc ni d'un réseau conjonctif (v. Ebner), ni d'un ciment intercellulaire (Schwalbe). Dans les seconds seuls aussi, la matière à injection (suivie sous le microscope à son arrivée) pénètre entre les cellules; le canal axial est simplement, dans les autres, rempli jusqu'à l'extrémité; l'élévation même de la pression ne peut que le dilater légèrement, après quoi le liquide reflue en arrière. Ceci nous conduirait personnellement à supposer que non seulement il n'existe pas de réseau canaliculaire préformé (Saviotti et Giannuzzi), mais que les canaux radiés eux-mêmes n'apparaissent qu'au moment de la sécrétion (ou qu'il n'en reste que l'amorce), ne sont que les trajets suivis par le contenu de chaque vacuole de sécrétion née vers les faces de la cellule, pour se frayer un passage vers la lumière centrale. Ce passage serait sans doute suivi aussitôt par d'autres gouttelettes avant qu'il se referme, mais pourrait se modifier, disparaître et se reformer au cours du même acte sécrétoire. Les figures de Ramon s'interprètent facilement dans ce sens : ses sources seraient des sources intermittentes, bientôt taries.

Dans une autre série d'expériences, Kühne et Lea injectent par le canal pancréatique, sur l'animal vivant, et sous le microscope, du sang de poulet battu. Ils voient, lors du retrait de l'injection devant la sécrétion, les hématies restées en arrière promptement digérées par la trypsine, et transformées en une masse rouge sombre renfermant les noyaux. Mais l'hématie est chose si malléable, qu'elle pénètre partout où peut pénétrer l'injection aqueuse, c'est-à-dire souvent entre les cellules, et jusque entre leur base et la propria. Si l'hématie s'arrête entre deux cellules sans trop se rapprocher de la base, elle est bientôt dissoute, remplacée par un *espace piriforme, teint en rouge, dont la pointe regarde vers la lumière*. Souvent au contraire, surtout si elle va plus loin, toujours, si elle a pénétré jusque sous la propria, le chemin se referme derrière elle; elle reste emprisonnée entre les surfaces voisines, mais n'y subit aucun changement, même après un jour entier. Kühne et Lea en concluent qu'il n'y a ni dans les fentes intercellulaires, ni entre les cellules et la propria, de suc pancréatique complet, capable d'attaquer les albuminoïdes, et vraisemblablement en général aucune sécrétion quelconque. Le liquide remplissant ces espaces ne saurait être pour eux que de la lymphe. Zeller (Arch. de Virchow, Bd. 73) y aurait observé la pénétration de carmin d'indigo venant du sang. Pour Kühne et Lea, l'hématie est digérée dans le premier cas, parce que, par un point, elle est restée en contact avec le suc pancréatique contenu dans la lumière centrale; nous admettrions plutôt que c'est parce qu'elle est dans un canalicule radié, c'est-à-dire sur le chemin de la sécrétion pouvant sourdre par les faces latérales des cellules : dans le second cas, l'hématie est simplement dans une fente, dont elle a écarté mécaniquement les bords, et qui s'est refermée derrière elle.

Pour Podwyssotski les fentes sont remplies, pendant la vie, par une substance intercellulaire liquide, soluble dans la glycérine, coagulable sous forme de plaques par l'acide chromique. Les centro-acineuses et les cellules en coin s'anastomosent dans ces fentes, qui prennent part à la sécrétion. Elles lui paraissent destinées à la filtration d'un liquide contenant des albuminoïdes et des sels, et provenant des capillaires sanguins. Les parties centrales (centrale Abtheilungen) des fentes intercellulaires, aussi loin que s'étendent les prolongements des centro-acineuses, représentent les origines réelles des conduits excréteurs : c'est presque admettre les canaux radiés.

IV. — *Tissu conjonctif interstitiel.*

Nous avons vu que le tissu conjonctif formait au pancréas une enveloppe celluleuse mal limitée. De cette enveloppe partent des cloisons relativement épaisses, qui, pénétrant entre les lobes, fournissent une enveloppe à chacun d'eux, puis de plus minces, entourant les lobules des différents ordres, et portant avec elles dans l'intérieur de la glande vaisseaux et nerfs. Enfin, entre les culs-de-sac, on ne trouve plus qu'une très faible quantité de ce tissu [1].

Pour la plupart des auteurs, c'est partout du tissu conjonctif lâche. Klein fait remarquer (**39**) que, dans les fines cloisons au moins, il contient un grand nombre de cellules lymphatiques. Enfin pour Renaut, c'est, en totalité, du tissu réticulé formé de fibres minces anastomosées, avec cellules appliquées aux points nodaux du réseau fibrillaire.

Dans un certain nombre d'espèces, ce tissu est normalement chargé de graisse. Chez l'homme, cette graisse est particulièrement développée ; non seulement on en trouve des amas dans les cloisons principales et au pourtour de l'organe, mais, de place en place, de petits groupes de cellules adipeuses se rencontrent entre les petits lobules, et même entre les utricules sécréteurs. D'après les analyses d'Assmann (**1**), la graisse représente en poids chez l'adulte, environ 9,8 0/0 des matériaux solides. Chez les poissons osseux (**50**), les minces traînées ou massettes du pancréas diffus sont complètement noyées dans d'abondantes coulées adipeuses [2].

1. D'après Boll, Latschenberger, il serait même impossible d'en trouver en beaucoup de points entre les alvéoles, puisque la même cellule prendrait part à la formation de la membrane propre de 2 et même 3 culs-de-sac voisins. Dans tous les cas, la plupart des auteurs admettent entre les culs-de-sac la présence d'une faible quantité de tissu conjonctif. L'observation, relatée plus loin, d'Harris et Gow chez le tatou, où ce tissu forme à chaque alvéole pancréatique une enveloppe bien nette de notable épaisseur, vient à l'appui.

2. Harris et Gow (**32**) ont trouvé de très grandes différences entre les animaux, en ce qui concerne l'abondance et le mode de répartition du tissu conjonctif interstitiel. D'après eux, il est au maximum de développement dans le pancréas humain, formant une série d'enveloppes de moins en moins épaisses aux lobes, lobules et alvéoles. Chez le porc, il est très développé, mais entre les lobes et gros lobules surtout. Chez le tatou en revanche (armadillo), chaque cul-de-sac possède une petite enveloppe conjonctive complète relativement épaisse. Chez le chien et le chat, le tissu connectif est peu abondant. Chez les Reptiles, il est réduit presque à rien, et les lobules paraissent confondus. Ajoutons que ce tissu est toujours énormément plus développé chez le fœtus et chez le nouveau-né.

V. — *Vaisseaux sanguins.*

(Voyez Sappey, Testut, Debierre, Henle, et les diverses anatomies.)

Ce qui frappe tout d'abord, c'est que le pancréas n'a pas comme le foie, le rein, et beaucoup d'autres glandes, une artère spéciale, mais qu'il puise son sang à des sources très différentes : artère splénique, artère hépatique, artère mésentérique supérieure. Il en résulte que sa circulation ne saurait être complètement indépendante de celle des organes voisins, duodénum, foie, estomac, rate. Chez l'homme, de la splénique, qui longe le bord supérieur de l'organe, en partie logée dans une gouttière creusée sur ce bord, partent des rameaux multiples, mais relativement petits, que nous pouvons appeler *artères pancréatiques supérieures*. Elles plongent immédiatement dans l'intérieur de la glande, et se distribuent à la partie supérieure du corps et de la queue.

De l'hépatique directement, ou de la gastro-épiploïque droite sa collatérale, vient la *pancréatico-duodénale* proprement dite ou *supérieure*, qui nourrit à la fois la tête du pancréas et la seconde partie du duodénum. De la mésentérique supérieure viennent : 1° une petite artère ascendante, qui va se distribuer à la tête, et s'anastomose par ses rameaux, ou, plus souvent, à plein canal avec la précédente, d'où le nom de *pancréatico-duodénale inférieure*; — 2° une petite branche horizontale, et dirigée de droite à gauche en suivant le bord inférieur de la glande (Sabatier, Sappey) : c'est la *pancréatique inférieure* de Testut. Elle se distribue au corps et à la queue, et s'anastomose à l'extrémité avec un rameau de la splénique. Les deux pancréatico-duodénales forment, par leur anastomose, une *anse pancréatico-duodénale antérieure*, et quelquefois, en se bifurquant dès l'origine, une anse pancréatico-duodénale postérieure correspondante. De ce cercle artériel péripancréatique (figuré dans Testut) qui se retrouve avec des variations chez les autres mammifères, partent de nombreuses artérioles, rampant quelque temps à la surface, ou pénétrant directement dans le tissu glandulaire. Elles s'anastomosent richement entre elles, rétablissant ainsi une certaine unité dans la circulation de l'organe. Ces artérioles courent dans le tissu conjonctif interlobulaire, donnant des rameaux aux différents lobules entre lesquels elles cheminent, et rendant ainsi parfois assez pénible l'isolement de ceux-ci.

Aux artères succède un *réseau capillaire* relativement riche, comme tous les réseaux glandulaires. Kölliker (**40**) le figure chez le lapin comme formant en chaque lobule une sorte de bouquet dont la tige est représentée par l'artériole afférente. Mais ce réseau est bien moins développé qu'en beaucoup d'autres glandes, et les mailles en sont assez larges. Alors qu'une seule cellule hépatique est généralement en rapport immédiat avec plusieurs capillaires, Kühne et Lea (**44**) font remarquer que quelquefois des centaines, des milliers de cellules pancréatiques sont sans rapports immédiats avec le sang. Sur les bords de la glande étalée en nappe entre les deux feuillets du mésentère chez le lapin, on voit de petits lobules foliacés entiers proéminer en dehors des limites du réseau sanguin. Ces auteurs en concluent que les parties constitutives du sang n'arrivent au tissu que par l'intermédiaire de la lymphe. Ils ont en outre découvert, disséminés en certains points, des sortes de *glomérules* formés par de larges capillaires tortueux. Leur description étant inséparable de celle des amas cellulaires ou îlots de Langerhans, nous y reviendrons en parlant de ceux-ci [1].

Les *veines* ont quelquefois un trajet indépendant, la plupart sui-

1. Kühne et Lea ont également suivi les variations de la circulation pendant la sécrétion. Ils voient dans la glande en activité une foule de petites anémies et hyperhémies localisées. Dans les lobules à culs-de-sac lisses, c'est-à-dire au repos, achevant la régénération de leur zymogène (1re phase de la sécrétion), le courant sanguin est lent; artères, capillaires et veines sont resserrés, les seconds admettant les hématies à la file seulement; la veine est remplie de sang noir. Dans les lobules à culs-de-sac crénelés, c'est-à-dire à la seconde phase de la sécrétion (phase d'excrétion pour Ranvier) et en train de rejeter le matériel accumulé, le courant, très rapide dans les vaisseaux des trois ordres dilatés, ne laisse plus distinguer facilement les globules au passage; les capillaires en admettent trois ou quatre de front; le sang est rutilant dans les veines comme dans les artères. L'extravasation du plasma (aidée par la pression de la lamelle) est assez considérable pour que la glande finisse par flotter entre les deux feuillets du mésentère. En un mot, il y a des accélérations locales très marquées du cours du sang là où la sécrétion est évidente grâce au développement graduel de l'état dentelé, et au reflux de l'injection de sang ou de chyle préalablement refoulée dans le canal pancréatique. Si l'accélération manque au début, elle s'établit, ou avant l'apparition de la dentelure, ou graduellement en même temps qu'elle. Souvent les hyperhémies sont localisées en des points très limités, et l'on a au voisinage immédiat des lobules lisses à circulation lente, et des lobules crénelés à circulation rapide, image d'ensemble des phénomènes sécrétoires. On voit quelquefois enfin la dilatation des vaisseaux survenir en quelques points sans que les culs-de-sac se dentellent, et inversement; cela montre qu'ici, comme dans les glandes salivaires, la sécrétion n'est pas complètement dépendante de la circulation.

Plus le cours du sang était rapide dans l'ensemble de la glande, plus nombreux étaient les lobules dentelés, et plus abondante la sécrétion recueillie.

Cl. Bernard avait déjà montré (**5**) qu'au repos la glande reçoit peu de sang, est jaunâtre; en activité, elle se congestionne et devient rosée. Il donne dans son mémoire deux belles figures du pancréas de chien en ces deux états (Pl. V et VI).

vent pourtant les artères dans leur distribution (Sappey); ici, comme dans tout le territoire de la veine porte, une seule veine accompagnant chaque vaisseau artériel. Elles aboutissent à la splénique, aux deux mésaraïques, quelques-unes au tronc porte lui-même.

VI. — *Vaisseaux lymphatiques.*

Giannuzzi le premier ou l'un des premiers a soutenu que, dans les glandes salivaires, les alvéoles sont entourés, sur la plus grande partie de leur circonférence, par des *espaces lymphatiques*[1] (confirmé par Heidenhain, Boll, etc...). Klein (**39**) se range à cette manière de voir dans ses recherches sur les lymphatiques du pancréas. Chez l'homme, il décrit des espaces lymphatiques périalvéolaires, dont la paroi interne est formée par la membrane propre, l'externe par le tissu conjonctif et les capillaires sanguins. Cornil et Ranvier (**11**) les admettent. Sappey (**85**), G. et El. Hoggan (**37**), ne suivent pas les lymphatiques au delà de la surface des lobules ; ils y naîtraient par des réseaux pour le premier, par des réseaux et des dilatations en cæcum pour les seconds. Aux réseaux succèdent des troncs cheminant dans les espaces interlobulaires (Sappey) ; les plus gros suivent les vaisseaux sanguins et les enlacent (G. et E. Hoggan, chez le rat, la souris, le lapin). Ces vaisseaux sont très abondants, mais difficiles à injecter. Ils se dirigent vers la surface de la glande, et particulièrement vers ses deux bords et ses extrémités, formant quatre groupes (Sappey) : les *lymphatiques supérieurs* ou *ascendants*, *inférieurs* ou *descendants*, *droits*, et *gauches*. Ils aboutissent respectivement aux quatre groupes de petits ganglions situés : au bord supérieur sur le trajet de l'artère splénique, — autour de l'origine de la mésentérique supérieure, — au-devant de la tête et de la deuxième portion du duodénum, — dans le repli pancréatico-splénique.

VII. — *Nerfs.*

Les *nerfs* du pancréas sont assez peu connus. Pour la plupart des

1. Ces espaces communiqueraient (Heidenhain) avec des fentes interlobulaires plus larges, d'où la lymphe gagnerait le hile par des voies entourant les petites artères et veines sous forme de réseaux, ou de gaines lymphatiques, et en sortiraient enfin sous forme de troncs lymphatiques proprement dits.

anatomistes, pour Sappey notamment, ils émanent surtout du plexus solaire. Les uns, en petit nombre, viennent directement de ce plexus; les plus nombreux naissent des plexus secondaires qui accompagnent les artères, du plexus splénique surtout, des plexus mésentériques supérieur et hépatique. Ils pénètrent presque tous dans la glande en suivant les vaisseaux, et en continuant à affecter autour d'eux une disposition plexiforme; beaucoup d'entre eux leur sont destinés. Des filets ténus s'en séparent peu à peu, et forment, dans le tissu conjonctif interlobulaire, un riche plexus avec de très nombreux petits ganglions (Langerhans (**53**), Krause (**42**), Sokoloff (**91**), Heidenhain (**33**), Petrini (**68**). D'après Langerhans, ces petits centres nerveux sont de volume très divers, les plus gros ayant environ 3 dixièmes 1/4 de millimètre, beaucoup 1 à 2 dixièmes 1/2 (100 à 240 μ) seulement. Ils contiendraient de 2 à 50 cellules ganglionnaires, d'un diamètre assez constant de 25 μ, avec noyau de 9 (lapin). Krause, Sokoloff, Petrini [1] admettent en outre l'existence de cellules ganglionnaires isolées, réparties le long des filets nerveux. Pour les mêmes auteurs, les troncules sont principalement composés de fibres pâles; les fibres à myéline, très rares chez le lapin, seraient plus fréquentes chez le chat (Langerhans).

Leurs *terminaisons* sont beaucoup moins connues; elles paraissent être de trois ordres : sensibles, excito-motrices pour les vaisseaux, excito-sécrétoires pour les cellules glandulaires. Les premières ont été signalées par Krause (1869), puis Sokoloff. Les fibres à myéline viendraient, pour ces auteurs, se terminer chez le chat dans de petits corpuscules de Pacini. Petrini (**68**) a récemment montré l'abondance de ces corpuscules chez le même animal. Les secondes ne diffèrent pas des terminaisons ordinaires dans les vaisseaux. Les artérioles, dit Langerhans, sont entourées d'un riche plexus de fibres pâles. Récemment, Ramon y Cajal et Claudio Sala ont imprégné ce plexus par la méthode de Golgi, et l'ont trouvé plus riche encore. Il est formé, pour eux, de fibrilles fortement variqueuses et flexueuses; leurs derniers ramuscules s'appliqueraient aux fibres musculaires lisses, « finissant tantôt entre elles, tantôt sur elles, par des nodosités terminales » [2]. Une grande partie de

1. Pour Petrini, il existe une centaine de ganglions dans le pancréas du jeune chat; les plus gros ont 6 à 8 cellules, les plus petits consistent en 1 à 2 éléments situés sur le trajet des troncules nerveux.

2. Acabando ya entre ellas, ya sobre ellas, por nudosidades finales.

ces fibres proviendraient de cellules ganglionnaires isolées le long de l'artère.

Quant aux terminaisons glandulaires proprement dites, ou excito-sécrétoires, elles ont été cherchées d'abord pas Pflüger (**69-70**) à l'aide de l'acide osmique. D'après cet auteur, des fibres à myéline arrivent jusqu'aux alvéoles, s'y ramifient plusieurs fois, traversent la membrane propre, et, perdant leur myéline, se mettent directement, de place en place, en rapport avec une cellule épithéliale. Ces données de Pflüger n'ont pas été confirmées jusqu'ici, et semblent plutôt abandonnées [1].

La question a été reprise récemment par Ramon y Cajal et Claudio Sala (**10**), à l'aide de la méthode de Golgi. En suivant ce procédé, ou par la méthode au bleu de méthylène d'Ehrlich, plusieurs auteurs (Retzius, Arnstein, Fusari et Panasci, Ramon y Cajal) avaient déjà trouvé entre les culs-de-sac, dans diverses glandes, un plexus de fines fibres de Remak, dont les terminaisons semblaient même quelquefois pénétrer entre les cellules. Ramon y Cajal et Sala ont récemment (1891) retrouvé dans le pancréas des dispositions analogues, et s'écartant de celles admises par Pflüger. Nous avons vu que les premiers observateurs (Langerhans, etc., etc...) décrivaient un plexus que nous pouvons appeler *interlobulaire* ou *périlobulaire*, d'où partent les fibres des trois ordres, pénétrant avec les vaisseaux ou indépendamment d'eux dans l'intérieur des lobules. R. y Cajal et Sala décrivent au delà un *plexus périacineux* (plexo periacinoso), dont les fibres constituantes, privées de myéline, fines, variqueuses, souvent dichotomisées, isolées ou par groupes de deux, trois et plus, non anastomosées, enlacent les culs-de-sac. Les mailles de ce plexus sont en contact avec la base des cellules glandulaires. De là, de petits ramuscules intra-épithéliaux, pénètrent entre les segments

1. Sur le pancréas du lapin, notamment, la constatation serait beaucoup plus facile que dans les glandes salivaires. Pflüger en donne des figures, mais qui n'entraînent pas la conviction, tellement cette terminaison paraît brusque, peu en rapport avec ce que nous connaissons ailleurs, et limitée à de trop rares cellules. On sait que, pour le même auteur, les stries de la zone basale dans la cellule épithéliale des conduits salivaires excréteurs, sont dues également à la pénétration directe de fibres, se décomposant en fibrilles. Nous avons vu, d'autre part, qu'il tendait d'abord à considérer comme des cellules nerveuses multipolaires en rapport avec l'épithélium les centro-acineuses de Langerhans et les cellules de Boll. Pflüger semble s'être laissé entraîner sur ces points par une idée théorique très juste en soi, celle de la nécessité de fibres sécrétoires spéciales commandant à l'élément glandulaire. Sokoloff, venu peu après Pflüger, n'a pu retrouver ses terminaisons; depuis, la plupart des auteurs s'inscrivent également contre.

basilaires des cellules, et se terminent bientôt librement par un petit bouton, comme on peut le voir sur la figure que nous copions ici [1] (fig. V). Les fibres du *plexus périacineux*, qui est en continuité avec le plexus vasculaire, proviendraient en partie de ganglions sympathiques extra et intra-pancréatiques, mais, en majeure partie aussi, de cellules ganglionnaires spéciales, triangulaires ou étoilées, à expansions divergentes, situées de place en place entre les alvéoles. Cajal et Sala les appellent *cellules interacineuses*, *interstitielles* ou *sympathiques viscérales*. Les cellules isolées vues par Krause, Sokoloff, Petrini,... appartiennent probablement à la même variété. Enfin ajoutons que de l'aveu même des auteurs, les résultats obtenus sont encore incomplets, et bien des détails difficiles à interpréter. C'est une question qui demande certainement de nouvelles études; mais, dès aujourd'hui, le mode de terminaison décrit nous paraît très vraisemblable, et bien en rapport avec ce que nous savons des terminaisons nerveuses dans les épithéliums en général [2]. Erick Müller (**65**) confirme les données de Ramon y

1. ... Plexo... cuyas más delicadas ramas tocan el lado esterno de los corpusculos glandulares. De los filamentos periacinosos, parten finos hilitos que, penetrando en el cemento separatorio del epitelio, acaban á poco trecho libremente mediante una granulación... — Il en est ainsi chez le hérisson, le moineau, le lapin, etc... Les auteurs le figurent sur les deux premiers.

2. Ramon y Cajal et Sala ne nous disent pas si le plexus périacineux est situé entre l'épithélium glandulaire et la membrane propre; d'après leurs figures il paraîtrait plutôt en dehors, et sans rapports immédiats avec les cellules; dans ce cas, les seuls rameaux terminaux seraient les ramuscules intra-épithéliaux. (Il faut noter que ces ramuscules ne dépassent pas la zone externe de la cellule, tandis que, d'autre part, les canalicules radiés ne vont pas au delà de la zone granuleuse.) Pour Erick Müller au contraire, les fibres du plexus périacineux seraient au contact des cellules, et représenteraient probablement les seuls rameaux terminaux. — D'après Ramon y Cajal, les cellules sympathiques centrales, ou de la chaîne nerveuse du grand sympathique, n'ont qu'une seule expansion fonctionnelle ou cylindre-axe, se transformant en une fibre de Remak. Il tend à croire ici, au contraire, que tous les prolongements de ses cellules interstitielles ont la valeur de véritables fibres nerveuses, sont des prolongements de Deiters, qui vont bientôt se dichotomisant pour former la majeure partie du plexus périacineux. Il n'a pu déterminer comment se comportent les fibres venant directement du grand sympathique, quelles sont leurs relations avec les précédentes, et si leurs terminaisons sont les mêmes. Il ne signale qu'un seul ganglion assez volumineux intra-glandulaire, existant chez les Mammifères et les Oiseaux (lapin, hérisson, moineau, etc...). Il n'a pas vu les fibres à myéline de Krause. En un mot, non seulement les résultats fournis jusqu'à présent par la méthode de Golgi sont incomplets, mais ils ne sont pas encore suffisamment reliés à ceux que nous donnaient les méthodes anciennes.

Ajoutons que les auteurs espagnols n'ont vu les cellules ganglionnaires interstitielles et le ganglion pancréatique que chez les Oiseaux et les Mammifères. Chez les Batraciens, les cellules nerveuses n'existeraient pas, toutes les fibres paraissent d'origine sympathique centrale. Fusari et Panasci avaient déjà décrit dans les salivaires des cellules fusiformes; Retzius a montré que c'étaient de simples nœuds du plexus,

Cajal, pourtant il fait des réserves sur l'existence des ramuscules intra-épithéliaux.

VIII. — *Groupes cellulaires ou îlots de Langerhans.*

Le pancréas était encore, il y a peu de temps, considéré dans les classiques comme une glande salivaire banale; nous venons de voir comment, peu à peu, l'on y découvrit au contraire une structure absolument caractéristique, et quelle grande part eut dans ces découvertes le modeste mais consciencieux petit travail de Langerhans (**53**). C'est encore à lui que l'on doit d'avoir signalé des formations, qui ont semblé, à première vue, accessoires et bien distinctes du tissu glandulaire (c'est pourquoi nous en parlons ici), mais qui ont sans doute plus d'importance qu'on ne leur en attribue généralement.

Si l'on examine à un faible grossissement, dit Langerhans, un pancréas de lapin ayant séjourné deux à trois jours dans le liquide de Müller, on y remarque, régulièrement réparties dans la glande, des taches arrondies d'un jaune intense de 1 à 2 dixièmes de millimètre, faciles à isoler sur la glande fraîche, ou après quelque séjour dans le sérum iodé. A la dissociation, on les trouve constituées par une accumulation de petites cellules régulièrement polygonales (9-12 μ) à corps homogène, brillant, réfringent, à noyau clair et rond, sans gros nucléole, facilement reconnaissables grâce à leur éclat particulier. Langerhans désigne simplement ces formations sous le nom d'*amas* ou *groupes cellulaires* (Haüflein, Zellhaüfchen); il avoue qu'il n'en peut donner aucune interprétation plausible [1]. Saviotti (**86**), v. Ebner (**17**) confirment leur présence, mais ne les expliquent pas davantage. Bientôt ils sont oubliés ou confondus avec d'autres objets [2]. En 1879, ils furent retrouvés par le

nœuds à fibres serrées donnant l'impression d'une masse cellulaire pleine. Pour Erick Müller, un bon nombre des images fournies par l'imprégnation du pancréas seraient, à la vérité, de simples points d'entrecroisement plexiformes, mais il y aurait en outre beaucoup de véritables cellules, à noyau reconnaissable, respecté par le dépôt de chromate.

1. Il rapporte seulement quelques observations qui pourraient faire conclure à certains rapports entre ces amas et le système nerveux : souvent ils seraient au voisinage immédiat de troncs ou de ganglions nerveux; dans deux cas, il a cru en voir un inclus dans un ganglion.

2. Pour Saviotti, les cellules ont des caractères analogues à celles de la paroi des petits canaux, et il est clair qu'une partie au moins en représentent, ou qu'elles y

professeur Renaut (**80**), et désignés par lui sous le nom de *points folliculaires*. Ce sont encore les *pseudo-follicules* de Podwyssotski (**75**) (1882), les *amas intertubulaires* (intertubuläre Zellenhaufen) de Kühne et Lea (**44**) (1882), et d'Heidenhain (**33**) (1883), les *Secondary cell groups* de Harris et Gow (**32**) (1893).

Bien que les auteurs ne soient pas tout à fait d'accord sur leur description, et que quelques-uns se refusent même à homologuer les formations observées par eux avec celles vues par d'autres, on peut, croyons-nous, résumer de la façon suivante l'ensemble de ces travaux.

Les *îlots de Langerhans* (c'est ainsi que nous les appellerons de préférence) paraissent constants chez les Mammifères et les Oiseaux, leur existence est douteuse chez les Vertébrés inférieurs [1]. Ils se présentent sous forme d'amas généralement arrondis ou ovalaires, plus ou moins abondants suivant les espèces [Kühne (**44**), Harris et Gow (**32**), etc.], et même suivant l'état de nutrition de chaque individu [Lewaschew (**57**)], en nombre par conséquent très variable, mais assez régulièrement répartis dans toute la masse de la glande. Ils sont également de grosseur très différente, chez le même individu d'abord (Kühne et Lea), mais surtout chez les différentes espèces : petits par exemple chez le chien, le tatou, et parfois réduits à quelques cellules, grands au contraire chez l'homme, le singe, le cobaye (Harris et Gow, Kühne et Lea) [2]. Ils sont très

sont annexées. Kölliker décrivit vers la même époque dans le pancréas des complexus cellulaires (Zellcomplexe), situés dans la paroi des plus gros conduits : on les crut d'abord identiques aux groupes cellulaires de Langerhans. Latschenberger a montré que ce sont des glandes propres de la paroi des canaux excréteurs. Kühne et Lea les identifièrent aussi d'abord, puis reconnurent que leurs amas cellulaires intertubulaires sont tout différents de ces glandes, et correspondent bien aux formations décrites par Langerhans. Ils sont également signalés par Sokoloff et par Claudia Ulesko.

1. Langerhans puis Saviotti les ont signalés chez le lapin. Renaut a étudié particulièrement le poulet, le chien, le cheval : il ne spécifie pas s'il les a vus chez ces trois animaux ou chez d'autres encore. Kühne et Lea les décrivent chez le lapin, le chien, le chat, le singe, l'homme; Gibbes (**26**) chez le chien, le chat, le cobaye, le singe; Lewaschew chez le lapin, le chien, le chat. Enfin, récemment, Harris et Gow les ont recherchés et trouvés sur environ trente mammifères et oiseaux, parmi lesquels l'homme, le chien, le chat, le porc, le cobaye, le tatou, le phoque, le potto, le glouton, le lion, le léopard, le blaireau, le moufflon, l'ours, etc... Les auteurs ne les signalent pas en général chez les Vertébrés inférieurs; Lewaschew les a cherchés et ne les a jamais trouvés chez les animaux à sang froid; Harris et Gow ne les ont pas vus chez les Reptiles, mais prétendent les apercevoir chez la grenouille; Von Ebner (**17**) les y a décrits également. Enfin, quelques points des descriptions d'Ogata et de Platner pourraient s'interpréter en faveur de leur existence.

2. Quelquefois jusqu'à 1 et 2 millimètres chez le lapin, et plus gros encore chez le singe (Macacus cynomolgus) d'après Kühne et Lea.

souvent simples, quelquefois composés, c'est-à-dire divisés par des cloisons connectives en groupes secondaires, par exemple dans les amas volumineux de l'homme, du cobaye, de certains oiseaux (Kühne et Lea, Lewaschew, Harris et Gow), souvent entourés par une mince enveloppe conjonctive (Kühne, etc.). Sur le vivant, disent Kühne et Lea, on peut les voir à l'œil nu chez le lapin, comme des places plus troubles, donnant l'impression de grains de tapioca. Mais on peut souvent aussi les confondre avec des groupes d'alvéoles extraordinairement riches en zymogène.

Les éléments constituants sont de petites cellules, assez régulièrement polyédriques (quelquefois cylindriques), souvent très inférieures comme taille aux éléments glandulaires des culs-de-sac. Isolées sur le tissu frais, ou après un court séjour dans le liquide de Müller, elles se distinguent par leur aspect brillant, leur éclat particulier (Langerhans). Après fixation par les divers réactifs, on les décrit très généralement comme formées par un protoplasme homogène, sans granulations ou à peu près, quelquefois comme des cellules troubles [1]. Elles prennent très peu les colorants, et, par ce caractère, tranchent et se reconnaissent facilement au milieu des éléments granuleux fortement colorés des alvéoles. En revanche, elles ont un noyau souvent plus volumineux, quelquefois allongé ou irrégulier, beaucoup plus colorable et généralement dépourvu de gros nucléole [2]. Souvent les contours des cellules sont indistincts, et l'amas paraît formé par une masse de protoplasme parsemée de nombreux noyaux serrés; Lewaschew trouve ce caractère dans quelques amas chez le chien; Harris et Gow le considèrent comme propre à tous les îlots chez certaines espèces, le cobaye par exemple.

Ces éléments polyédriques sont simplement serrés l'un contre l'autre, mais parfois ils semblent s'ordonner en rangées, pour constituer des travées assez régulières (Renaut), qui peuvent s'entrecroiser pour former réseau (Harris et Gow); cette dernière dis-

1. Pour Kühne et Lea, les amas à cellules troubles et les amas à cellules claires brillantes appartiendraient à deux variétés différentes, les seconds auraient probablement un caractère pathologique.

2. Par le picro-carmin, les cellules pancréatiques sont jaunâtres avec un noyau rose, les cellules des amas presque incolores (Kühne et Lea). Gibbes les met en évidence par la double coloration vésuvine et carmin d'indigo, Lewaschew par l'hématoxyline d'Heidenhain et l'hématoxyline acide d'Ehrlich, Harris et Gow par ce dernier colorant. En général, dans toutes ces solutions, les cellules des îlots se colorent très peu, le tissu environnant fortement au contraire.

position serait surtout marquée chez le potto, chez le glouton, chez le phoque, etc.

Le professeur Renaut (**80**) a signalé la riche vascularisation des îlots de Langerhans, qui serait analogue à celle des follicules lymphatiques [1]. Mais c'est surtout Kühne et Lea (**44**) qui ont décrit et figuré (lapin, chien, chat) cette circulation toute spéciale. Alors que les mailles du réseau capillaire interalvéolaire sont relativement lâches, on trouve dans les îlots, d'après eux, des sortes de *glomérules*, formés par des anses capillaires courtes, très larges, très serrées, et très tortueuses, alimentées en partie directement par les artérioles terminales, en partie par les capillaires ordinaires. Ils frappent tellement par leur aspect inusité, sur le tissu injecté, que les auteurs en question auraient été tentés de les prendre pour des productions artificielles, s'ils ne les avaient retrouvés sur le vivant, remplis de sang circulant [2].

Voici donc, en résumé, dispersés dans le tissu du pancréas, de petits amas de cellules d'aspect épithélial, de caractères spéciaux, disposées sans grand ordre apparent, amas pourvus d'une vascularisation toute spéciale et très riche. Quels sont les rapports de ces organites avec le tissu glandulaire? Quel est leur rôle?

A ces deux questions, on n'a encore pu répondre de façon précise. Sur la première, les avis sont déjà très partagés. Pour Langerhans (**53**), Kühne et Lea (**44**), Gibbes (**26**), les amas en question sont bien distincts du tissu glandulaire [3]. Au contraire, pour Saviotti (**86**), Renaut (**80**), Lewaschew (**57**), Harris et Gow (**32**),

1. « Autour de lui (le point folliculaire), les vaisseaux forment une couronne caractéristique sur les injections, et d'où partent des anses hélicines convergentes analogues à celles d'un follicule clos. Les cellules glandulaires sont ici ordonnées par rapport aux vaisseaux; elles forment dans leurs intervalles des rangées simples, traversant la loge de tissu réticulé bord pour bord. »

2. Heidenhain (**33**), Podwyssotski (**75**), puis Gibbes (**26**), Dogiel (**13**) confirment l'existence d'une circulation spéciale (a distinct blood supply : Gibbes). — Pour Bade, d'après Lewaschew, il existe de place en place des espaces vides entre les rangées de cellules. Pour Harris et Gow, là où la disposition des cellules en rangées ou colonnes, et l'entrecroisement de ces rangées en réseau sont très marqués, on trouve les mailles de ce réseau vides également sur les coupes, et limitées par places par un endothélium. Ces espaces vides ne peuvent guère représenter que les capillaires dilatés de Kühne et Lea.

3. Kühne et Lea (pas plus que v. Ebner) n'ont pu injecter des canaux pancréatiques jusqu'en leur intérieur, et les croient complètement indépendants de ces derniers; d'après Gibbes, ils ne sont jamais mêlés aux alvéoles, et toujours entourés d'une enveloppe conjonctive complète; enfin, d'après Langerhans, s'ils avaient quelques rapports avec la glande, ce serait avec ses nerfs ou ses ganglions.

Dogiel (**13**), ils affectent des rapports plus ou moins étroits avec lui [1].

Sur la seconde question, même désaccord. La plupart des observateurs se contentent de reconnaître que la signification de ces formations est encore complètement inconnue. De ce nombre sont Langerhans (**53**), Saviotti (**86**), v. Ebner (**17**), Heidenhain (**33**), Podwyssotski (**75**)... ; les auteurs classiques les passent même généralement sous silence. D'autres ont tenté d'en donner des interprétations, d'ailleurs absolument contradictoires. Pour Kühne et Lea (**44**), les amas intertubulaires sont vraisemblablement de petits *follicules clos*. Cette opinion a été souvent reproduite. Podwyssotski la combat : ce ne sont pas pour lui des accumulations de cellules lymphatiques, mais il ignore leur rôle, et les appellera simplement *pseudo-follicules*. Pour Renaut (**80**), ce sont bien des cellules épithéliales, en continuité avec les cellules dites sécrétantes, mais ces éléments tiennent la place des cellules lymphatiques dans les organes qu'il appelle lympho-glandulaires. Les *points folliculaires* sont comme les centres autour desquels s'ordonnent ses cordons pancréatiques (files de pseudo-acini). Pour Gibbes, ce doivent être les restes d'une formation embryonnaire ; de laquelle? il ne le dit pas (**26**). Enfin une des tentatives d'explication les plus curieuses est celle de Lewaschew (**57**), élève d'Heidenhain (1886). Lewaschew a décrit, chez le chien, une série de transition entre les culs-de-sac normaux et les groupes de petites cellules d'une part, entre ceux-ci et les amas nucléés sans limites cellulaires distinctes de l'autre. Il admet par conséquent que les îlots de Langerhans sont formés par des utricules sécréteurs modifiés, et probablement capables de reformer de nouveaux utricules sécréteurs. Outre la régénération périodique fréquente de la cellule après chaque sécrétion, décrite par Heidenhain, il y aurait, à intervalles plus éloignés, après une longue période d'activité, nécessité d'un repos et d'une régénération plus complète. Mais Dogiel (**13**) n'y trouvant, contrairement à Lewaschew, aucune trace de canaux excréteurs, et croyant y voir les cellules remplies de granules graisseux, considère les

1. Pour Saviotti ils seraient en rapport avec les canaux excréteurs, en seraient des dépendances ; il n'explique pas bien comment. Harris et Gow les appellent souvent alvéoles secondaires, par opposition aux alvéoles primaires ou culs-de-sac sécréteurs ordinaires. Lewaschew en fait une modification normale de ces culs-de-sac. Enfin, pour Renaut, ils sont en continuité avec les cordons de cellules pancréatiques, qui semblent en rayonner, et s'empelotonner plus ou moins en spirale autour d'eux.

îlots comme des points de la glande épuisés (so zu sagen, die todten Punkte der Drüse), en voie de disparition par métamorphose régressive; Harris et Gow enfin (**32**) admettent trois explications : ou bien les îlots de Langerhans sont le reste d'une formation embryonnaire, ou ils sont destinés à constituer des alvéoles, ou plutôt ils sont spécialement chargés de sécréter l'un ou l'autre des ferments, et de préférence le ferment diastasique[1].

Rapprochant les données de Saviotti, de Renaut, de Lewaschew, de Harris et Gow, de Dogiel, qui tous admettent la continuité des *groupes cellulaires* avec le tissu glandulaire, et nous appuyant sur des recherches personnelles d'histogénie encore incomplètement achevées, nous nous rangeons provisoirement ici à l'opinion de Lewaschew, tout en faisant des réserves sur le détail et sur le but ultime de ces transformations[2].

IX. — *Développement du pancréas.*

Le Pancréas, d'origine entodermique, se forme dans tous les groupes de Vertébrés, d'après les traités classiques [Kœlliker (**41**), Balfour (**3**), Hertwig (**36**)], par un bourgeonnement de l'épithélium à la paroi dorsale de l'intestin (région duodénale). Le bourgeon, généralement creux, est situé à peu de chose près en face de celui du foie, et croît en envoyant des bourgeons secondaires dans le mésentère dorsal, tandis que l'organe hépatique se développe dans un mésentère ventral existant à la partie antérieure (supérieure chez l'homme) de la cavité abdominale. Von Baer (1828-1837) et Bischoff (1842) nous ont appris que l'organe était d'abord un simple diverticule, se couvrant ensuite de bourgeons secondaires. C'est Rathke qui, chez la couleuvre, a montré que l'ébauche était primitivement dorsale et se portait ensuite vers la droite; enfin c'est Remak (**79**) qui, chez le poulet (1854), a précisé la position, et montré comment le diverticule primitif provient de la paroi épi-

1. On a voulu aussi leur attribuer la sécrétion des carbonates alcalins du suc pancréatique, mais ils n'offrent pas de réaction alcaline (Harris et Gow).

2. Nous avons déjà eu l'occasion ailleurs d'exposer quelques-uns de ces faits; nous y reviendrons plus longuement dans un article qui est la suite de celui-ci. (V. *Soc. de Biol.*)

théliale entodermique, confirmé bientôt par Kœlliker (**41**), Gœtte (**29**) [1], etc.

Si nous reprenons avec quelques détails le mode de formation du bourgeon pancréatique dorsal, Stoss (**95**), par exemple, nous le montre se développant de la façon suivante. Au dix-septième ou dix-huitième jour, chez l'embryon de mouton de 4 millimètres de long, la région duodénale de l'intestin est aplatie latéralement et démesurément élargie dans son diamètre dorso-ventral (**96**). Ce duodénum primitif apparaît, sur une série de coupes transversales, divisé par un double étranglement longitudinal en trois étages, en trois cavités superposées dans le sens dorso-ventral : la moyenne est la coupe du duodénum définitif, l'inférieure celle du conduit hépatique primitif renflé à son insertion [2], la supérieure celle d'une sorte de gouttière renversée, ébauche du pancréas, et comparable à celle d'où émanent plus en avant, à la région ventrale, la trachée et les poumons. Comme le diverticule trachéo-pulmonaire, celui-ci se sépare graduellement de l'intestin par un étranglement marchant d'arrière en avant; il se pédiculise, et ce pédicule se rétrécit de plus en plus pour former le canal pancréatique dorsal [3]. Chez les Sélaciens, comme j'ai pu l'observer moi-même (**52**) en complétant les données de Balfour (**3**), le mode de développement est le même, c'est-à-dire qu'on trouve d'abord, à la paroi dorsale

1. L'ébauche dorsale primitive a été retrouvée chez les Mammifères (lapin) par Kölliker, chez les Amphibiens (bombinator) par Gœtte, chez les Poissons (sélaciens, Balfour; ganoïdes, Balfour et Parker; cyclostomes, V. Kupffer; téléostéens, Laguesse); elle existe donc dans tous les groupes de Vertébrés, et avec des caractères à peu près analogues.

Pour Bischoff et von Baer, le pancréas se développait au côté gauche de l'intestin. Pour Reichert, la première ébauche du pancréas est une masse cellulaire qui lui est commune avec le foie; pour Arnold, c'est un blastème commun au pancréas et à la rate. Pour Schenk (1872), chez le poulet, les acini pancréatiques sont d'origine mésodermique et se forment sur place, ce n'est que secondairement qu'ils communiquent avec l'intestin.

2. Le foie est développé depuis quelque temps déjà.

3. C'est déjà à peu près ainsi que Kölliker (**41**) décrit, avec moins de précision quant à la forme première, la formation du pancréas chez le lapin, dans son *Traité d'embryologie*. Au dixième jour, il voit un simple diverticule dorsal formé par l'épithélium de la paroi intestinale épaissie. Au onzième jour, c'est un corps piriforme légèrement coudé. Puis il se couvre de bourgeons secondaires creux qui vont se ramifiant. — Nous n'avons pas tenu compte, dans la description de Stoss, d'une remarque de l'auteur : l'ébauche dorsale étant sur ses coupes latéralement renflée en forme de cœur, il la considère comme double. C'est, croyons-nous, un détail sans grande importance, puisque l'ouverture dans l'intestin est toujours unique. Chez les autres Vertébrés, l'ébauche est partout simple d'abord; quand elle est bilobée, c'est secondairement.

de l'intestin, une dépression longitudinale d'une certaine étendue, en forme de gouttière ou de pli, qui va d'abord s'atténuant insensiblement en avant et en arrière, puis qui, par un étranglement graduel, marchant d'arrière en avant, se sépare du tube digestif[1].

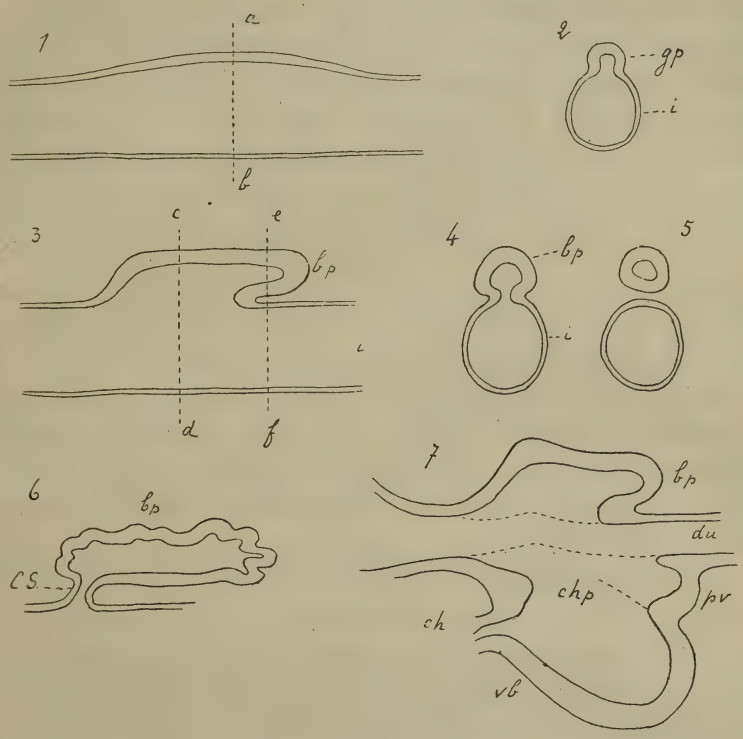

Fig. VI. — Développement du bourgeon pancréatique dorsal. — 1, 3, 6, coupes longitudinales passant par le bourgeon à trois stades différents; — 2, 4, 5, coupes transversales pratiquées suivant les lignes *ab*, *cd*, et *ef*; *gp*, *bp*, gouttière et bourgeon pancréatique; *i*, intestin; CS, canal de Santorini; — sur 6, ce canal est formé par rétrécissement du pédicule, et le diverticule primitif commence à envoyer des bourgeons secondaires. (Schéma d'après le développement des Sélaciens.) — 7. Coupe longitudinale du même bourgeon chez le mouton d'après une reconstitution de Stoss; *du*, duodénum; *chp*, conduit hépatique primitif; *vb*, 1re ébauche de la vésicule biliaire; *ch*, canal hépatique; *pv*, bourgeon pancréatique ventral.

On croyait encore il y a quelques années que toute la glande

1. Il en est de même chez le poulet d'après W. Felix (**19**), avec cette différence qu'ici l'étranglement marcherait d'avant en arrière. Pour lui le diverticule naît au troisième jour, chez des embryons un peu plus jeunes que celui représenté dans le modèle 13 de His. Dans le bel *Atlas d'embryologie* du professeur Mathias Duval, le pancréas est signalé pour la première fois, à l'explication des figures, sur des embryons de 96 heures (fin du quatrième jour, fig. 479-480-481). Mais il est en outre représenté dès la 68e heure (fin du troisième jour), sur les figures 407, 408 et 409

dérive de cette ébauche primitive dorsale. Aussi, s'expliquait-on fort mal la présence, chez beaucoup d'animaux, de plusieurs canaux excréteurs débouchant en des points différents, les uns isolés, les autres réunis à ceux du foie. Chez l'homme même, il était quelque peu étonnant de voir, sur l'adulte, converger en une même ampoule terminale (ampoule de Vater) un canal pancréatique et un canal cholédoque, nés sur l'embryon, l'un dorsalement, l'autre ventralement, aux deux parois diamétralement opposées de l'intestin. On était obligé d'expliquer cette réunion par un développement inégal des parois du duodénum (Gœtte), ou par un déplacement secondaire, un cheminement de ces canaux à la surface de l'intestin (Meckel)[1]. Pourtant, dès 1867, Gœtte (**29**), chez le poulet, avait trouvé, à partir du sixième jour, outre l'ébauche dorsale déjà bien développée, une sorte de *pancréas accessoire*, plus près de l'intestin[2]. Le professeur Mathias Duval (1889) dans son *Atlas d'embryologie du poulet* (**14**), signalait également un second bourgeon ou *pancréas droit* au septième jour (fig. 596)[3]. Phisalix (**71**) (1888), sur un embryon humain (de 10 mm.), Zimmermam (**104**) (1889) également sur un embryon humain (de 4 semaines), avaient vu deux pancréas, dont le plus petit donnait un canal se terminant en commun avec le cholédoque.

Mais ce sont les vertébrés inférieurs qui nous ont fourni la solu-

en face des conduits hépatiques. Pour Saint-Remy, il apparaît dès la cinquante-sixième heure. — Chez les téléostéens, le bourgeon est plein, comme c'est de règle pour la plupart des bourgeons chez ces animaux, et comme l'est aussi le tube digestif à ce moment et en ce point; mais il s'en détache de la même manière, par étranglement progressant d'arrière en avant (**50**). — Chez l'homme, sur l'embryon, HM_2 de His, W. Félix montre l'ébauche dorsale encore à l'état de simple diverticule, en train de se séparer de l'intestin d'arrière en avant, comme Stoss l'a décrit chez le mouton.

1. Ce cheminement doit exister pourtant aussi, puisque l'on retrouve souvent chez l'adulte les deux canaux, primitivement dorsaux et ventraux, ramenés au même côté de l'intestin; mais le déplacement a lieu seulement suivant la circonférence du duodénum, puisqu'on les trouve toujours à une certaine distance en arrière l'un de l'autre.

2. Chez le poulet adulte, on trouve 3 canaux pancréatiques débouchant dans le duodénum séparément, mais à peu de distance de l'ouverture des conduits hépatiques. Gœtte vit au sixième jour un pancréas accessoire faire saillie dans la cavité abdominale, semblant se détacher de l'ouverture commune des conduits hépatiques. C'est donc bien un des pancréas ventraux (le gauche probablement), mais déjà très développé. Quant au troisième, il ne l'a pas vu; il suppose simplement que le troisième canal de l'adulte se développe plus tardivement d'une manière analogue.

3. Ce pancréas secondaire est déjà en train de se ramifier. En comparant avec les figures de W. Felix et de Saint-Remy, on trouve en outre dans l'*Atlas*, dès la quatre-vingt-seizième heure (fig. 481), deux dépressions à l'origine du canal hépatique, qui sont sans doute les deux ébauches ventrales.

tion définitive du problème. En 1875, Gœtte (**30**), étudiant le développement du Bombinator igneus (batracien anoure), décrivit trois ébauches pancréatiques, une dorsale, et deux ventrales, nées aux côtés droit et gauche du conduit hépatique primitif. Ces dernières sont deux diverticules de la paroi même du conduit hépatique, immédiatement en amont de son embouchure dans le duodénum. L'ébauche ventrale droite croît dans la direction de la dorsale, s'unit à elle, et lui fournit son canal excréteur définitif, le canal pancréatique dorsal s'atrophiant et disparaissant. Cette observation faite chez un seul animal, et dans un groupe de Vertébrés où les canaux du pancréas offrent de grandes variétés, attira peu l'attention, et passa pour un fait isolé; mais c'est la base sur laquelle reposent nos connaissances actuelles.

C'est à Gœppert (**27**) (1891) que revient l'honneur d'avoir retrouvé ce mode de développement chez le triton (Triton alpestris et tœniatus), chez l'axolotl (Siredon pisciformis), chez la grenouille (Rana temporaria), et le crapaud (Bufo vulgaris). C'est lui qui crut pouvoir l'étendre à tous les Amphibiens, et expliquer ainsi les diverses variétés que présentent les conduits excréteurs chez ces animaux [1]. Depuis cette époque, une série de travaux nous ont permis de généraliser ces données, et de les étendre successivement à toutes les classes de Vertébrés. Stoss (**95**) décrit les ébauches ventrales chez les Mammifères (mouton) en 1891; Hamburger (**31**), W. Felix (**19**), les ont étudiées chez l'homme en 1892. Chez les Oiseaux, elles sont retrouvées par W. Felix (poulet, 1892) (**19**) et Saint-Remy (**82**) (poulet, canard, 1893); chez les Reptiles (couleuvre, vipère) par Saint-Remy (**84**); chez les ganoïdes (Esturgeon) par v. Kupffer (**45**) (1892); chez les téléostéens (truite) presque

1. Pour Gœtte, chez le bombinator, il est seulement vraisemblable que de l'ébauche droite dérive une partie du tissu glandulaire; quant à la gauche, elle ne semble, pour lui, fournir que le canal excréteur. On voit la droite déplacer lentement son ouverture sur la paroi du conduit hépatique, pour venir s'ouvrir dans la gauche, qui forme le conduit pancréatique définitif. — Gœppert a montré au contraire que les trois ébauches fournissent chacune du tissu glandulaire et un canal. A un moment donné, chez la larve, il existe donc 3 glandes et 3 conduits distincts; puis, après soudure, une seule glande et 3 conduits. Le dorsal (homologue du canal de Santorini) persiste chez les Urodèles, et peut même être double ou multiple (jusqu'à 33 chez le Protée d'après Oppel), si la portion simple se confond peu à peu avec la paroi du duodénum, de façon que les ramifications secondaires ou tertiaires viennent s'ouvrir directement dans l'intestin; il s'atrophie au contraire chez les Anoures. Les conduits ventraux se réunissent généralement l'un à l'autre ou au cholédoque en des combinaisons variées, et viennent finalement se terminer, soit dans le cholédoque lui-même, soit à son côté dans l'intestin.

simultanément par Stœhr (**93**), Gœppert (**28**), Laguesse (**50**) (1893).

D'une façon générale, nous voyons partout l'ébauche dorsale dans sa croissance s'étendre surtout à droite. En face ou presque en face s'ouvre, dans la paroi ventrale du duodénum, un large conduit hépatique primitf. Sur ce conduit, à son point d'abouchement même, se forment deux diverticules latéraux à parois épaisses, l'un à son côté droit, dit pancréas ventral droit, l'autre à son côté gauche, dit pancréas ventral gauche[1]. Ces formations peuvent apparaître presque immédiatement après la glande dorsale, où être

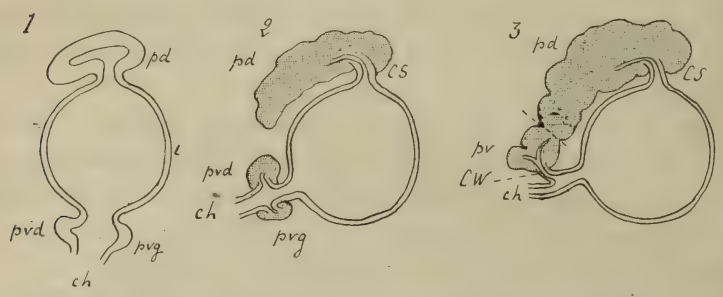

Fig. VII. — Schéma du développement des pancréas ventraux à 3 stades différents : — 1, premiers bourgeons, — 2, les pancréas ventraux et dorsaux marchent à la rencontre l'un de l'autre au côté droit de l'intestin, — 3, ils sont soudés en un seul organe. — *pd*, pancréas dorsal; *pvd*, pancréas ventral droit; *pvg*, pancréas ventral gauche; *ch*, conduit hépatique; *i*, intestin; CW, canal de Wirsung; CS, canal de Santorini.

beaucoup plus tardives (téléostéens). Pendant ce temps le foie, d'abord ventral, tend à se déplacer vers la droite, et entraîne avec lui son canal excréteur, qui vient finalement déboucher au côté droit de l'intestin. De cette façon, les deux pancréas que l'on continue à appeler ventraux à cause de leur lieu d'origine, sont en réalité passés à droite aussi. Le pancréas ventral droit se trouve ainsi amené au contact du pancréas dorsal, et ne tarde pas à se souder intimement avec lui[2]. D'autre part, les deux ébauches ven-

1. Chez les Téléostéens exceptionnellement ce sont des bourgeons pleins.

2. Il semblerait, à la lecture du mémoire de Walther Felix, qu'il n'en est pas de même chez les Oiseaux. D'après lui, en effet, le conduit hépatique passe au côté *gauche* de l'intestin, et c'est le pancréas ventral *gauche* qui se trouve rapproché de la masse dorsale. On se convaincra facilement que c'est une erreur due au retournement des coupes, dans lesquelles toute la moitié droite du corps est décrite comme gauche, et inversement. Ce travail a influencé Saint-Remy, dans le mémoire duquel il faut faire préalablement la même correction. Tout rentre alors dans la règle générale, et c'est bien le pancréas droit qui va se réunir à la masse dorsale, comme l'a montré Saint-Remy, suivant le développement plus loin que son prédécesseur.

trales se fusionnent généralement de bonne heure entre elles. Il en résulte une glande unique qui possède deux conduits excréteurs, un dorsal ou de Santorini, et un ventral, formé par la réunion en un tronc commun des deux canaux issus des pancréas ventraux droit et gauche, c'est le canal de Wirsung. Il débouche dans l'intestin au voisinage immédiat du canal cholédoque, ou possède un court tronçon commun avec lui (Fig. VII).

C'est là du moins une sorte de schéma applicable aux Vertébrés en général, avec de nombreuses variétés, dans les dispositions définitives des canaux notamment[1]. C'est ainsi que chez certains animaux adultes (amphibiens urodèles, cheval, chien, etc...), les deux canaux conservent une importance à peu près égale, que même, chez le poulet, les trois canaux primitifs persistent. Chez d'autres, et c'est le cas le plus fréquent, le canal de Santorini s'atrophie de très bonne heure (quelquefois immédiatement après la fusion des ébauches primitives), et le canal de Wirsung recueille la sécrétion des trois parties fusionnées de la glande (truite, esturgeon, amphibiens anoures, etc...). Chez d'autres, mais plus rarement, le canal de Wirsung doit au contraire disparaître (Hamburger) (**31**), puisqu'on ne retrouve qu'un seul conduit, sans liens avec le cholédoque, et s'ouvrant loin de lui. Enfin, il arrive très souvent aussi que l'un des deux canaux persiste à l'état rudimentaire, inconstant même, et c'est le cas chez l'homme pour le canal de Santorini. Du reste, nous ne devons encore homologuer ces canaux d'une façon absolument sûre que chez le petit nombre d'animaux cités plus haut, où le développement a été complètement suivi.

Quoi qu'il en soit, la découverte des bourgeons ventraux nous permet de comprendre l'existence de conduits multiples, leurs anomalies[2], leurs variations spécifiques et individuelles, les rapports

1. Si, pour préciser, nous prenons le mouton, d'après Stoss, nous trouvons l'ébauche dorsale sur l'embryon de 4 millimètres. Sur celui de 4 millim. 5, nous apercevons les deux diverticules ventraux sur le conduit hépatique. Puis, ici, le duodénum subit un mouvement de torsion très net sur son axe, qui place l'orifice hépatique à droite et ventralement, l'orifice pancréatique à gauche et dorsalement. Sur des embryons de 15 millimètres, les 3 ébauches sont fusionnées en une seule glande. Les 2 canaux continuent à se développer à peu près également jusque sur les fœtus de 5 centimètres de longueur. Puis le dorsal commencerait à s'atrophier, et sur des fœtus âgés, on ne trouverait plus que le canal de Wirsung.

2 Celle par exemple signalée et figurée par Claude Bernard (**5**) chez l'homme : existence de 2 canaux parallèles réunis par 2 petites anastomoses. L'un est de beaucoup le plus volumineux, c'est celui de Santorini qui a conservé ici sa prépondérance primitive. Meckel, dès 1835, admettait déjà chez le fœtus humain deux canaux constants, de volume à peu près égal, dont un seul persiste généralement.

de ces conduits avec ceux du foie, et des deux organes entre eux. Si, chez l'homme et chez beaucoup d'animaux, le canal de Wirsung vient s'ouvrir en commun avec le cholédoque dans l'ampoule de Vater, c'est qu'il est né des parois mêmes de celui-ci [1]. S'il existe un canal de Santorini, accessoire, inconstant, et décroissant généralement de sa réunion au principal jusque vers son embouchure (d'où le nom de canal récurrent : Cl. Bernard), c'est que ce canal représente la voie d'excrétion dorsale primitive de tous les Vertébrés, voie dont l'atrophie commence partout à l'embouchure pour remonter vers la glande. Enfin on s'explique les rapports, presque constants chez les Vertébrés, du canal cholédoque avec le pancréas, qui l'entoure plus ou moins complètement et aussi les anastomoses multiples et variées, existant chez quelques Batraciens (le protée notamment) et surtout chez les Reptiles [voyez Boulart (**9**)], non seulement entre les canaux excréteurs des deux organes à leur terminaison, mais entre leurs ramifications (canaux hépatiques, cystiques, biliaires) et la vésicule, etc.

Il paraît incontestable que, chez la plupart des animaux, les trois glandes primitives fournissent chacune une partie du tissu glandulaire définitif, les ventrales réunies donnant naissance au tissu qui

1. Claude Bernard décrit et figure une disposition particulière dans laquelle, au lieu de s'ouvrir dans un court segment commun qui est l'ampoule, les deux conduits s'ouvrent à la surface muqueuse par deux orifices séparés : le biliaire est ponctiforme, le pancréatique l'entoure en forme de croissant. Il existe bien une sorte d'ampoule, mais elle est formée uniquement par le canal de Wirsung dilaté (**5**, Pl. I, fig. 3 et 3 bis), et le cholédoque se continue à son plafond, suspendu par une sorte de méso, et comme invaginé dans le précédent. Cette disposition est moins exceptionelle qu'on ne le croirait; je l'ai retrouvée récemment chez un sujet humain, et aussi chez une espèce de poissons où elle paraît normale (Crénilabre). Cl. Bernard se base sur ce fait, et sur l'analogie d'aspect de la muqueuse de l'ampoule avec celle du canal de Wirsung (nacrée et non jaune comme celle du cholédoque), pour en conclure que l'ampoule n'est que la continuation du canal pancréatique. D'après les données embryologiques nouvelles ce serait plutôt l'inverse; à moins d'être formé secondairement par l'intestin, le tronçon commun appartient au conduit hépatique dont le second n'est qu'un bourgeon. (Sur l'ampoule, voir également la récente communication de Pillet, *Soc. de Biologie*, 1894.)

Ajoutons qu'il y a encore quelques divergences entre les auteurs sur l'origine des canaux chez l'homme. Ove Hamburger (**31**) a vu pour la première fois les ébauches pancréatiques chez l'embryon de quatre semaines. Le pancréas principal (p. major) allongé, allant jusqu'à la rate, s'insérerait à cette époque près du pylore, et le conduit du pancréas ventral (p. minor) s'ouvrirait plus loin isolément, à la paroi supérieure du duodénum, *en face* le cholédoque; il serait au contraire réuni à lui à la cinquième semaine; W. Felix croit qu'il y a là une erreur. — Enfin, d'après Hamburger, le canal du p. major est l'origine non seulement du conduit de Santorini de l'adulte, mais aussi de toute la portion du conduit principal située en amont de l'anastomose des deux canaux.

entoure le cholédoque (correspondant à la tête de l'organe chez l'homme), la dorsale à la majeure partie du pancréas définitif (corps et queue). Pourtant, d'après certains auteurs, et chez certains animaux au moins, l'atrophie du canal dorsal aurait pour conséquence l'atrophie de la glande dorsale[1]. Cette conclusion nous paraît prématurée; avant d'établir des règles certaines à cet égard, il faudra tenir compte des variations individuelles, très nombreuses chez les Mammifères surtout.

Enfin on s'est demandé si la glande dorsale, plutôt apparue dans l'ontogénie, n'aurait pas une origine phylogénique plus ancienne. Mais il y a chez certains animaux si peu d'intervalle entre les deux formations, que la différence ne saurait être grande; de plus, il faut se rappeler que le bourgeon hépatique contient déjà *en puissance* les pancréas ventraux.

Il y a, du reste, une autre façon d'envisager la question. Dans deux groupes de Vertébrés (chez les cyclostomes et chez les sélaciens), on a cherché en vain les ébauches ventrales, ou plutôt, on trouve bien sur le conduit hépatique primitif deux diverticules latéraux analogues, mais ces diverticules donnent, par la suite de leur développement, du foie et non du pancréas. Le professeur von Kupffer (**46**), qui les a étudiés chez l'ammocète, a d'autant moins hésité à les homologuer aux pancréas ventraux, que le droit se comporte ici de la même façon que le pancréas ventral droit, c'est-à-dire vient se souder à l'ébauche pancréatique dorsale. Bien que cette soudure n'ait pas lieu chez les Sélaciens, je pense que l'on peut y établir la même homologie (**52**). Mais chez l'ammocète il y a mieux : le canal hépatique primitif s'atrophie, et l'ébauche pancréatique dorsale forme, d'une part un petit pancréas rudimentaire, de l'autre

1. Il en serait ainsi par exemple chez le chat, d'après Walther Felix, et le pancréas définitif de cet animal correspondrait au pancréas ventral du poulet par sa position et par son canal excréteur. Or, chez le chat précisément, il existe de nombreuses variétés individuelles qui ne permettent pas d'établir à la légère une loi générale. Cl. Bernard (**5**) qui les attribue déjà à la *fusion* probable, plus ou moins complète, *de deux pancréas primitivement séparés*, donne deux figures où sont réalisées des dispositions inverses (Fig. 3, Pl. II, et 5, Pl. I). Sur les deux, il existe un canal de Wirsung s'ouvrant en commun avec le cholédoque, et un canal de Santorini s'ouvrant plus en arrière. Mais sur l'une, c'est le premier, sur l'autre le second, qui reste rudimentaire et se ramifie dans une petite glande accessoire. Il est probable que chez beaucoup de Mammifères, comme l'admettent Meckel, Cl. Bernard, il y a primitivement deux canaux sensiblement égaux, que l'atrophie de l'un des deux est souvent secondaire, tardive, et ne porte pas toujours forcément sur le même dans une même espèce. L'atrophie semble bien plus précoce et plus régulière chez les Vertébrés inférieurs.

un canal de Santorini qui devient, grâce à la soudure ci-dessus mentionnée, la voie d'excrétion définitive du foie et de ce petit pancréas [1]. Nous avons donc, d'une façon générale, chez les Vertébrés, deux points, l'un ventral, l'autre dorsal, où l'épithélium de la région duodénale bourgeonne pour donner des annexes glandulaires importantes. Le bourgeon ventral peut former uniquement du foie (ammocète, sélaciens) ou du foie et du pancréas (la plupart des Vertébrés). Le bourgeon dorsal, qui partout ailleurs nous apparaît comme uniquement pancréatique, mais qui pourtant vient déjà se fusionner à des parties nées de l'ébauche du foie (pancréas ventraux), fournit chez l'ammocète un canal excréteur à l'organe hépatique. Chez l'esturgeon, von Kupffer (**45**) a vu quelque chose de plus encore, c'est l'existence d'un quatrième bourgeon pancréatique, situé à la paroi dorsale loin en arrière du premier, et venant plus tard se fusionner à lui. Réunissant quelques-uns de ces faits, v. Kupffer conclut qu'il existe entre les organes annexes du tube digestif en cette région, des rapports génétiques plus étroits qu'on ne l'avait d'abord supposé, et qu'ils sont tous issus, par une différenciation fonctionnelle et morphologique progressive, d'une seule et même formation glandulaire s'étendant le long de l'intestin moyen [2]. Nous rappellerons en outre que beaucoup d'auteurs considèrent l'organe désigné sous le nom de foie chez les Invertébrés comme un hépato-pancréas possédant des fonctions mixtes. Ne peut-on supposer que, chez les ancêtres des Vertébrés actuels, existait sans doute aussi un hépato-pancréas dont les différentes parties, par complication graduelle des actes digestifs et autres (sécrétions internes), et par division du travail de plus en plus complète, se sont isolées fonctionnellement et morphologique-

1. On sait que, plus tard, ce canal excréteur s'atrophie lui-même, lors de la métamorphose de l'ammocète en lamproie : le foie devient alors une glande close.

2. Alle diese Thatsachen deuten darauf dass diese Organe aus einem zu Grunde liegenden einheitlichen, entlang des Mitteldarmes sich erstreckenden Gebilde durch functionelle und morphologische Differenzierung hervorgegangen seien. V. Kupffer étend même ces conclusions à la rate. D'après lui, cet organe chez l'esturgeon, et probablement chez l'Ammocète, dériverait de la partie gauche du pancréas. Rien dans tous les cas ne permet encore d'établir des rapports génétiques entre ces deux organes chez les sélaciens, les téléostéens et les Vertébrés supérieurs. Peut-être la rate, née primitivement du pancréas, et organe d'abord nettement glandulaire, s'en est-elle peu à peu séparée au cours du développement phylogénétique, à mesure qu'elle se spécialisait dans sa fonction caractéristique, l'hématopoièse? Même présentée sous cette forme, l'hypothèse nous semble encore bien peu étayée. (Voy. Bibliographie anatomique, 1894, p. 22.)

ment l'un de l'autre ? L'existence dans la région duodénale, chez l'ensemble des Vertébrés, de bourgeons nombreux et diversement placés, la comparaison avec certains Invertébrés (vers, ascidies), invite à croire que l'hépato-pancréas primitif n'était pas une glande massive, mais que l'épithélium de la région duodénale tout entier a d'abord possédé en bloc et à l'état rudimentaire toutes ces fonctions, peu à peu localisées à mesure qu'elles se compliquaient, en un certain nombre de bourgeons glandulaires de structure différente (**52**). Le foie et le pancréas nous apparaissent de plus en plus, au triple point de vue anatomique, physiologique et embryologique, comme les deux parties d'un même tout [1].

J'ai cru devoir reproduire ici ces idées bien qu'elles ne sortent pas encore du domaine des hypothèses séduisantes. Revenons un instant encore dans celui des faits, pour dire deux mots du développement ultérieur du pancréas. Nous venons de voir ses trois bourgeons originels et leur fusionnement en une glande unique; que devient cette glande pendant la croissance? Dans le cours de la sixième semaine chez l'homme, c'est un organe allongé dont la forme rappelle déjà celle de l'adulte. Mais au lieu d'être horizontal comme plus tard, et extra-péritonéal, il s'enfonce de bas en haut, en plein mésogastre, entre l'estomac (à direction encore axiale) et la colonne vertébrale. Le pancréas occupe donc trois positions successives : il est tout à l'origine (bourgeons primitifs) situé dans l'épaisseur même de la paroi mésodermique de l'intestin dont il apparaît comme un simple renflement [2]; un peu plus tard, par suite du dédoublement que subit cette paroi, il se trouve compris dans l'épaisseur d'un mésentère de formation secondaire, ou, pour préciser, du mésoduodénum et du mésogastre [3]; enfin, chez l'homme et chez quelques animaux, il devient extra-péritonéal. En effet, lorsque

1. Au point de vue physiologique, nous rappellerons simplement ici que les deux organes, foie et pancréas, semblent se compléter l'un l'autre. N'admet-on pas généralement en effet que le mélange des sucs pancréatique et biliaire est nécessaire pour la digestion des graisses (Dastre); et ne semble-t-il pas d'autre part, d'après les récentes expériences de MM. Chauveau et Kaufmann, que les sécrétions internes soient également complémentaires l'une de l'autre, et se balancent mutuellement? (Voir *C. R. Soc. de Biologie,* 1894.)

2. Par suite d'un arrêt de développement, il peut rester dans cette situation chez quelques animaux adultes : Poissons dipnéens. (Voir *C. R. Soc. de Biologie,* 5 juillet 1890, et **49**.)

3. Il persiste dans cette situation chez l'adulte dans la plupart des espèces; nous avons vu que, chez le lapin par exemple, il s'étend en une mince nappe entre les deux lames du mésentère de l'anse duodénale.

l'estomac, de vertical qu'il était, commence à se coucher obliquement dans la cavité abdominale, le pancréas le suit dans ses déplacements, et devient définitivement transversal. Mais, comme l'a montré Toldt (**100**), il reste encore longtemps intra-péritonéal. Si on pratique une coupe transversale chez un embryon de 3 à 4 mois, on trouve un mésogastre bien constitué, s'insérant sur la ligne médiane à la colonne vertébrale, et formant une anse dont la convexité regarde à gauche avant de venir s'insérer à la grande courbure de l'estomac. Il est divisé en deux portions : l'une, destinée à disparaître, s'étend de la colonne vertébrale à la rate, autour de laquelle elle se dédouble, et contient dans son épaisseur le pancréas; l'autre va de la rate à l'estomac, et persistera sous le nom d'épiploon gastro-splénique. Dès le cinquième mois, la première portion a contracté des adhérences avec le mésocôlon transverse et le péritoine pariétal, et le pancréas vient s'accoler à la paroi postérieure de l'abdomen où il n'est plus revêtu qu'en avant par la séreuse : il est devenu, en un mot, extra-péritonéal. L'extrémité de la queue conserve généralement une certaine mobilité due à une sorte de méso; c'est un reste de la disposition primitive [1].

L'histogénie de l'organe est encore à peine ébauchée; nous en avons dit quelques mots ailleurs, et ici même à propos des cellules centro-acineuses; nous nous réservons d'en parler bientôt plus longuement. Disons seulement que, contrairement à Schenck, qui prétend chez le poulet faire dériver du mésoderme les utricules sécréteurs, destinés à se rattacher secondairement seulement aux canaux glandulaires, Kœlliker a prouvé (**41**), chez le lapin, que le tissu sécréteur se développe par une série de bourgeons nés sur les canaux principaux.

Résumant ce développement, nous dirons que le pancréas se forme aux dépens de trois diverticules de l'épithélium intestinal, l'un dorsal, plus précoce, seul connu d'abord, les deux autres ventraux, nés des parois mêmes du conduit hépatique primitif, aux dépens par conséquent de l'ébauche du foie. Ces trois glandes se fusionnent pour former un organe unique, d'abord intra-péritonéal et restant tel chez la plupart des animaux. Les trois canaux peuvent persister (poulet), généralement il n'en reste que deux par réunion

1. Pour la forme et la direction de l'organe chez le fœtus, voir Cruvelhier et Trolard (**101**).

des deux ventraux, ou même qu'un seul par atrophie, soit du canal dorsal ou de Santorini, soit plus rarement du canal ventral ou de Wirsung. — (30 mai 1894.)

Index bibliographique.

1. — Assmann. *Zur Kentniss des Pankreas.* Virchow's Archiv. 1888 (Bd. CXI), p. 269.

2. — Arnozan. Article *Pancréas,* in Dictionnaire encyclopédique des sciences médicales, publié sous la direction du Dr Dechambre. Paris.

3. — Balfour. *Traité d'embryologie et d'organogénie comparées.* Traduction Robin, Paris, 1883. Voyez aussi : A Monograph of Elasmobranch Fishes.

4. — Balfour and Parker. *On the structure and development of Lepidosteus.* Philosophical transactions of the Roy. Society of London. Vol. 173, 1882.

5. — (Claude) Bernard. *Mémoire sur le pancréas et sur le rôle du suc pancréatique dans les phénomènes digestifs, particulièrement dans la digestion des matières grasses neutres.* Supplément aux Comptes rendus hebd. des séances de l'Acad. des sc., t. I, Paris, 1856.

6. — Bizzozero et Vassale. *Sur le tissu des glandes excrétantes.* Archives italiennes de Biologie, t. IX, 1887, p. 1.

7. — Boll. *Die Bindesubstanz der Drüsen.* Archiv für mik. Anatomie (Archives de Schultze), 1869, p. 335.

8. — Boll. *Beiträge zur mikroskopischen Anatomie der acinösen Drüsen.* Inaugural Dissertation. Berlin, 1869.

9. — Boulart. *Note sur les canaux biliaires des reptiles.* Comptes rendus de la Société de Biologie. Sér. VII, t. V, 1888, p. 224.

10. — (S. Ramon y) Cajal y (Claudio) Sala. *Terminación de los nervios y tubos glandulares del pancreas de los vertebrados.* Barcelona, 1891, 15 pages.

11. — Cornil et Ranvier. *Manuel d'histologie pathologique.* Paris, Alcan, 1884.

12. — Debierre. *Traité élémentaire de l'anatomie de l'homme.* Paris, Alcan, 1890.

13. — Dogiel. *Zur Frage über die Ausführungsgänge des Pankreas des Menschen.* Archiv für Anatomie und Entwickelungsgeschichte. 1893, p. 117-122.

14. — (Mathias) Duval. *Atlas d'embryologie.* Paris, Masson, 1889.

15. — (C.-J.) Eberth. *Ueber Einschlüsse in Epithelzellen.* Fortschritte der Medicin. Bd. VIII, 1890, p. 657.

16. — (C.-J.) Eberth und (Kurt) Müller. *Untersuchungen über das Pankreas.* Zeitschrift fur wissenschaftliche Zoologie, 1892. Bd. 53, Suppl., p. 112-135.

17. — (V. von) Ebner. *Ueber die Anfänge der Speichelgänge in den Alveolen der Speicheldrüsen.* Archives de Schultze, 1872, Bd. VIII, p. 481-513.

18. — Ellenberger. *Vergleichende Histologie der Haussäugethiere.* Berlin, Parey, 1887.

19. — (Walther) Felix. *Zur Leber und Pankreasentwickelung.* Archiv fur Anat. und Entwick, 1892, p. 281.

20. — Frey. *Traité d'histologie et d'histochimie.* Traduction Spillmann. Paris, Savy, 1877.

21. — Gaule. *Kerntheilungen im Pankreas des Hundes.* Archiv für Anat. und Entwick, 1880, p. 364-368.

22. — Gaule. *Ueber die Bedeutung der Cytozoen für die Bedeutung der thierischen Zellen.* Tageblatt der Naturforscherversammlung in Strassburg, 1885, p. 211.

23. — Gaule. *Kerne, Nebenkerne und Cytozoen.* Centralblatt f. d. med. Wissenschaft, 1881, p. 561.

24. — Gaule. *Die Beziehungen der Cytozoen zu den Zellkernen.* Archiv. f. Anat. und physiol.-Physiolog. Abtheilung, 1881, p. 297.

25. — Giannuzzi. *Structure intime du pancréas.* C. R. de l'Acad. des sciences, 1869, t. LXVIII, p. 1280.

26. — (Heneage) Gibbes. *On some points in the minute structure of the pancreas.* Quarterly Journal of microscopical science, 1884, p. 183.

27. — Goeppert. *Die Entwickelung und das spätere Verhalten des Pankreas der Amphibien.* Morphologisches Jahrbuch, 1891, Bd. XVII, p. 100, et Inaugural Dissertation, Heidelberg, 1891.

28. — Goeppert. *Die Entwickelung des Pankreas der Teleostier.* 1893. Morphologisches Jahrbuch. Bd. XX, p. 90-111.

29. — Goette. Beiträge zur Entwicklungsgeschichte des Darmkanales im Hühnchen. Tübingen, 1867.

30. — Goette. *Die Entwicklungsgeschichte der Unke.* Leipzig, 1875.

31. — (Ove) Hamburger. *Zur Entwickelung der Bauchspeicheldrüse des Menschen.* Anatomischer Anzeiger., 1892, p. 707.

32. — (V. D.) Harris and (W. S.) Gow. *Note upon one or two points on the comparative Histology of the Pancreas.* The Journal of Physiology, 1893, p. 349.

33. — Heidenhain. *Die Bauchspeicheldrüse* in Hermann's Handbuch der Physiologie (Absonderung, p. 173), 1883.

34. — Heidenhain. *Beiträge zur Kentniss des Pankreas.* Archiv für die gesammte Physiologie, 1875, Bd. X, p. 557-632.

35. — Henle. Handbuch der systematischen Anatomie des Menschen. Braunschweig, 1871.

36. — (Oscar) Hertwig. Traité d'embryologie. Traduction Julin.

37. — (Georges and Frances Elisabeth) Hoggan. *On the lymphatics of the Pancreas.* Journal of Anatomy and Physiology. Vol. XV, p. 475.

38. — Klein (et Variot). *Nouveaux éléments d'histologie.* Paris, Doin, 1888.

39. — Klein. *On the lymphatic system and the minute structure of the salivary glands and Pancreas.* Quarterly Journal of microsc. Science. Vol. XXII, 1882, p. 154.

40. — Kœlliker. *Handbuch der Gewebelehre des Menschen.* 6te Auflage. Leipzig. Engelmann, 1889 (et éditions précédentes).

41. — Kœlliker. *Embryologie.* Traduction A. Schneider. Paris, Reinwald, 1882.

42. — Krause. *Allgemeine und microscopische Anatomie.* Hannover, Hahn, 1876.

43. — Kühne und Lea. *Ueber die Absonderung des Pankreas.* Verhandlungen des Naturhist. med. Vereins zu Heidelberg, Bd. I, 1876 (d'après analyse).

44. — Kühne und Lea. *Beobachtungen über die Absonderung des Pankreas.* Untersuchungen aus d. Physiol. Institute d. Universität Heidelberg. Bd. II. Hft. IV, 1882.

45. — C. von Kupffer. *Ueber die Entwickelung von Milz und Pankreas.* Münchener medicinische Wochenschrift. 1892, Jahrg. 39, p. 487.

46. — C. von Kupffer. *Ueber das Pankreas bei Ammocœtes.* Münchener medic. Abhdlgn, 7 Reihe, et Sitzungbericht der Gesellschaft fur Morphologie und Physiol. zu München. 1893, Hft. II-III.

47. — Laguesse. *Développement du pancréas chez les poissons osseux.* Comptes rendus de la Société de Biologie, 18 mai 1889.

48. — Laguesse. *Structure du pancréas et pancréas intra-hépatique chez les poissons.* C. R. de l'Académie des Sciences, 23 février 1891.

49. — LAGUESSE. *Note sur la rate et sur le pancréas du Protoptère et de la Lamproie.* C. R. de la Soc. de Biologie, 5 juillet 1890.

50. — LAGUESSE. *Développement du pancréas chez les poissons osseux.* (Organogénie, Histogénie.) Journal de l'Anatomie et de la physiologie, 1894, p. 79-116, et 3 communications préliminaires à la Soc. de Biol. (15 avril, 10 juin et 1er juillet 1893).

51. — LAGUESSE. *Sur la formation des îlots de Langerhans dans le Pancréas.* C. R. de la Soc. de Biologie, 29 juillet 1893.

52. — LAGUESSE. *Développement du pancréas chez les Sélaciens.* Bibliographie anatomique, 1894, p. 101.

53. — LANGERHANS. *Beiträge zur mikroskopischen Anatomie der Bauchspeicheldrüse,* Inaugural Dissertation. Berlin, 1869.

54. — S. LASERSTEIN. *Ueber die Anfänge der Absonderungswege in den Speicheldrüsen und im Pankreas.* Archiv für die gesammte Physiologie, 1893. Bd. LV, p. 417-473.

55. — (Johann) LATSCHENBERGER. *Ueber den Bau des Pankreas.* Sitzungberichte der Wiener Akad. 1872, Bd. LXV, p. 192-202.

56. — LEGOUIS. *Recherches sur les tubes de Weber et sur le pancréas des poissons osseux.* Thèse de doctorat ès sciences, Paris, 1873, et Annales des sciences naturelles. Zoologie, t. XVII et XVIII.

57. — S.-W. LEWASCHEW. *Ueber eine eigenthümliche Veränderung der Pankreaszellen warmblütiger Thiere bei starker Absonderungsthätigkeit der Drüse.* Archives de Schultze, 1886, Bd. XXVI, p. 453.

58. — LEYDIG. Traité d'histologie de l'homme et des animaux. Traduction Lahilonne, Paris. G. Baillère, 1866.

59. — LIÉGEOIS. *Développement et structure du tissu glandulaire.*

60. — MACALLUM. *Alimentary Canal and Pancreas of Acipenser, Amia, and Lepidosteus.* Journal of Anatomy, Vol. XX, p. 604-637.

61. — MACALLUM. *Contributions to the morphology and physiology of the cell.* Transactions of the Canadian Institute, 1891 (d'après analyse).

62. — MELISSINOS (mitgetheilt von NICOLAÏDÈS). *Untersuchungen ueber einige intra- und extranucleare Gebilde im Pankreas der Saügethiere, auf ihre Beziehung zu der Sekretion.* Archiv für Anat. und Entwick. 1890.

63. — H. MILNE-EDWARDS. *Anatomie et physiologie comparées.*

64. — (Johannes) MÜLLER. *De glandularnm secernentium structurâ penitiori.* Lipsiæ. 1830.

65. — (Erick) MÜLLER. *Zur Kentniss der Ausbreitung und Endigungsweise der Magen-, Darm-, und Pankreasnerven.* Archives de Schultze, 1892, Bd. XL, p. 390-408.

66. — (Moritz) NUSSBAUM. *Ueber den Bau und die Thätigkeit der Drüsen.* IVe Mittheilung. Archives de Schultze, 1882, t. XXI, p. 296.

67. — (Masanori) OGATA. *Die Veränderungen der Pankreaszellen bei der Sekretion.* Archiv für Anat. und Phys. Phys. Abtheilung, 1883, p. 405.

68. — PETRINI. *Note sur la présence de corpuscules de Pacini et de ganglions nerveux dans le pancréas du chat.* C. R. de la Soc. de Biol., 1872, p. 275.

69. — PFLÜGER. *Die Endigungen der Absonderungsnerven in den Speicheldrüsen, und die Entwicklung der Epithelien.* Archives de Schultze, 1869.

70. — PFLÜGER. *Die Endigung der Absonderungsnerven in dem Pankreas.* Archives de Schultze, 1869, p. 199.

71. — PHISALIX. *Étude d'un embryon humain de 10 millimètres.* Archives de Zoologie expérimentale et générale, 1888. Série 2, t. VI.

72. — (Gustav) PLATNER. *Ueber die Entstehung des Nebenkerns und seine Beziehung zur Kerntheilung.* Archives de Schultze, 1886, t. XXVI.

73. — G. Platner. *Beiträge zur Kentniss der Zelle...* IV. *Die Entstehung und Bedeutung der Nebenkerne im Pankreas, ein Beitrag zur Lehre von der Sekretion.*

74. — W. Podwyssotski. *Contribution à l'étude de la structure fine du Pancréas...* Kief. 1882. Travaux de l'Université de Kief. (En russe, d'après analyse.)

75. — W. Podwyssotski. *Beiträge zur Kentniss des feineren Baues der Bauchspeicheldrüse.* Archives de Schulze, 1882. Bd. XXI, p. 765-768. (Résumé du précédent par l'auteur.)

76. — W. Podwyssotski. *Les lois de la régénération des cellules glandulaires à l'état normal et pathologique.* Bulletin de la Soc. anatomique de Paris, 1887. Année LXII, p. 466-472.

77. — G. Pouchet et F. Tourneux. *Précis d'histologie humaine et d'histogénie.* Paris, Masson, 1878.

78. — Quain's *Elements of Anatomy,* edited by Allen Thomson, etc... London, 1882.

79. — Remak. *Untersuchungen ueber die Entwicklung der Wirbelthiere.* 1854.

80. — Renaut. *Sur les organes lympho-glandulaires et le pancréas des vertébrés.* C. R. de l'Acad. des Sciences, 1879, t. LXXXIX, p. 247.

81. — Ch. Robin. *Leçons sur les systèmes.* Cours recueilli par M. Gontier. Année 1875. Paris, Fr. Henry, 1876.

82. — Saint-Remy. *Recherches sur le développement du pancréas chez les Oiseaux.* Revue biologique du Nord de la France, 1893, p. 449-457.

83. — Saint-Remy. *Sur le développement du pancréas chez les Ophidiens.* C. R. de l'Acad. des Sciences, 1893, t. CXVII, p. 405.

84. — Saint-Remy. *Recherches sur le développement du pancréas chez les reptiles.* Journal de l'Anat. et de la phys., 1893, p. 730-734.

85. — Ph.-C. Sappey. *Traité d'Anatomie descriptive.* Paris, Delahaye, 1877.

86. — (Giovanni) Saviotti. *Untersuchungen über den feineren Bau des Pankreas.* Archives de Schultze, 1869. Bd. V.

87. — Schenk. *Die Bauchspeicheldrüse des Embryo.* Anatomisch physiologische Untersuchungen, 1872. Wien. Braumüller.

88. — Schenk. *Grundriss der normalen Histologie des Menschen.* Wien, Urban, 1885.

89. — Schenk. *Lehrbuch der vergleichenden Embryologie des Wirbelthiere.* Wien, Braumüller. 1874.

90. — (Alfred-Max.) Schirmer. *Beitrag zur Geschichte und Anatomie des Pankreas.* Med. Inaugural Dissertation, Basel, 1893.

91. — Sokoloff. *Sur le Pancréas aux différentes phases de son activité.* Thèse Saint-Pétersbourg. (En russe, d'après analyse.)

92. — Steinhaus. *Ueber parasitäre Einschlüse in den Pankreaszellen der Amphibien.* Beiträge zur pathol. Anat. und allgem. Pathol. Ziegler. 1890, Bd. VII, p. 365.

93. — Ph. Stœhr. *Die Entwickelung von Leber und Pankreas der Forelle.* Anatomischer Anzeiger, 1893, p. 205.

94. — Ph. Stœhr. *Lehrbuch der Histologie.* Iena, Fischer, 1887.

95. — Stoss. *Zur Entwickelungsgeschichte des Pankreas.* Anatomischer Anzeiger, 1861, p. 666.

96. — Stoss. *Untersuchungen über die Entwickelung der Verdauungsorgane.* Deutsche Zeitschrift fur Thiermedicin und vergl. Pathol. Bd. XIX, p. 1.

97. — Stoss. Même travail. Thèse, Leipzig, 1892.

98. — Teraszkiewicz. *Sur l'Histologie des glandes muqueuses, séreuses, salivaires et du Pancréas.* Travaux des Laboratoires de la Faculté de médecine de Varsovie, 1875. (En russe, d'après analyse.)

99. — Testut. *Traité d'anatomie humaine.* Paris, Doin, 1889.

100. — Toldt. *Die Darmgekröse und Netze im gesetzmässigen und im gesetzwidrigen Zustand.* Wien, Tempsky. 1889.

101. — Trolard. *Note sur la direction du pancréas et de la rate chez le fœtus et chez l'enfant.* C. R. de la Soc. de Biol., 1892, p. 227.

102. — (Claudia) Ulesko. *Structure du Pancréas à l'état de repos et d'activité.* Wratsch, Saint-Pétersbourg, 1883-84. (En russe, d'après analyse.)

103. — Ver Eecke. *Modifications de la cellule pancréatique pendant l'activité sécrétoire.* Archives de Biologie, 1893, p. 61.

104. — Zimmermann. Rekonstruktion eines menschlichen Embryo. Verhandlungen der Anatom. Gesellschaft. Berlin, 1889.

Addenda :

105. — Aug. Hammar. *Einige Plattenmodelle zur Beleuchtung der früheren embryonalen Leberentwicklung.* Stockholm. 1893. (Voir ses modèles où l'on retrouve le bourgeon pancréatique.)

106. — Nicolaides. *Ueber die mikroskopischen Erscheinungen der Pankreaszellen bei der Sekretion.* Centralblatt fur Physiologie, 1889.

ERRATA

Tome XXXe (1894).

Recherches sur le Nanisme Expérimental, par H. de Varigny (p. 147 seq.).

Page 161, fig. 9-10. Les deux coquilles du côté droit (fig. 10) appartiendront au genre Physe, sur lequel il a été fait quelques expériences comme sur la *Lym. palustris* et les Paludines, mais en nombre insuffisant pour que les conclusions relatives aux *Lym. stagnalis* et *auricularia* puissent encore être en totalité étendues à ce genre.

Page 165, fig. 14. Durant le transport de quelques-unes des coquilles du laboratoire à l'atelier de photographie, deux de celles-ci, mal fixées, se sont décollées : une coquille de lymnée de l'expérience résumée dans la figure 14, et une Physe d'une autre expérience dont il n'est pas tenu compte dans ce travail, mais dont il importait de conserver le résultat en photographie. Le photographe a interverti les positions en réparant l'accident et a mis la physe là où allait la lymnée. L'erreur aurait été réparée sur le décalque si la lymnée n'avait été brisée presque au moment d'être photographiée. D'après les notes prises au moment de la cessation de l'expérience, la lymnée était un peu plus volumineuse que la Physe qui usurpe sa place.

Page 170, fig. 21. Il y a une physe encore parmi les cinq coquilles de plus petite dimension. Une lymnée d'entre les cinq placées ensemble ayant été le lendemain du début de l'expérience trouvée morte (desséchée pour s'être élevée trop au-dessus du niveau de l'eau; cela arrive parfois avec les très jeunes lymnées), il a été par erreur remis, pour la remplacer, une jeune physe : une éducation de physes a été prise pour l'éducation de lymnées (chaque ponte étant *toujours* isolée dès son apparition, bien avant l'éclosion) qui avait servi à préparer l'expérience en question. Il ne faut donc pas tenir compte de cette physe puisqu'il n'y a pas de témoin avec qui elle puisse être comparée.

Les galbes des *Lymnæa auricularia* varient fort d'une expérience à une autre : il faut remarquer que dans ces recherches poursuivies pendant plus de quatre ans, les adultes qui ont fourni les pontes utilisées ont eu des provenances très variées, changeant chaque année, et une même espèce présente souvent en des habitats différents, encore que très voisins parfois, des différences extérieures assez prononcées.

Tome XXVIIIe (1892).

Aiguillat dérodyme et Goéland mélomèle, par H. Gadeau de Kerville. (p. 563 seq.).

Page 564, ligne 5, au lieu de : on ne remarque pas, lire : *on remarque.*
Idem, ligne 6, au lieu de : mais, lire : *et.*

TABLE DES MATIÈRES

DU TOME TRENTIÈME.

ANATOMIE HUMAINE, GÉNÉRALE, COMPARATIVE

Recherches sur l'Atrésie des Follicules de Graaf chez les Mammifères et quelques autres Vertébrés, par M. L.-F. Henneguy. . . 1
Les nouvelles idées sur la structure du Système nerveux chez l'Homme et les Vertébrés, par Cajal, traduction française (E. Retterer). . 334
Topographie encéphalo-cérébrale, par M. Trolard. 337
Recherches sur l'Appareil auditif chez les Mammifères, par M. Beauregard. 366
De la Dégénération colloïde dans l'Inflammation de la Mamelle, par M. Duclert. 581
Structure et Développement du Pancréas, d'après les travaux récents, par M. E. Laguesse. 591, 731
Recherches sur les Nerfs du Cœur chez la Grenouille et les Mammifères, par M. P. Jacques. 622
Étude histologique sur les Vaisseaux lymphatiques de la Glande mammaire, par M. C. Regaud. 716

PHYSIOLOGIE

Recherches sur le Nanisme expérimental. Contribution à l'étude de l'influence du Milieu sur les organismes, par M. H. de Varigny. 147
Travail musculaire du Cheval actionnant un manège à plan incliné, par M. A. Sanson. 241
Effets produits sur les animaux par la Compression et la Décompression, par M. G. Philippon. 296, 414

ZOOLOGIE, EMBRYOLOGIE

Recherches histologiques sur l'Estomac des Poissons osseux (Pleuronectes), par M. A.-H. Pilliet. 61
Développement du Pancréas chez les Poissons osseux. Organogénie Histogénie, par M. E. Laguesse. 79

Noté sur une grande espèce de Bdelle maritime originaire d'Islande, par M. Trouessart. 117
Contribution à l'histoire du développement du Porc, par Keibel (E. Retterer). 142
Le Placenta des Carnassiers, par M. Mathias Duval. . 189, 262, 649
Contribution à l'étude du Lobe olfactif des Reptiles, par M. H. Lœwenthal. 249
Contribution à l'étude du Système nerveux sous-intestinal des Insectes, par M. A. Binet. 449

TÉRATOLOGIE

Malformations des muscles de l'Oreille, par M. Ledouble. . . . 40
Étude d'un Chat monocéphalien thoradelphe, par MM. Lesbre et Guinard. 126
Note sur l'influence de la Température sur l'incubation de l'œuf de poule, par M. Ch. Féré. 352
Du rôle des Arrêts du développement de l'Amnios et des Brides amniotiques dans la production des Monstruosités, à propos d'un Monstre célosomien du genre pleurosome, par MM. Ch. Debierre et O. Lambret. 609

REVUE GÉNÉRALE, ANALYSES, VARIÉTÉS

De l'histoire des rapports de l'Artère hépatique et de la Veine porte, par M. E. Retterer. 133
Manuel de Technique microscopique, par Böhm et Oppel, traduction française (E. Retterer). 141
Atlas d'Anatomie pathologique et de Micrographie, par Karg et Schmorl (V. Cornil). 247
La Moelle épinière et l'Encéphale, par Ch. Debierre (E. Retterer). . 248
Real-lexikon der medicinischen Propädeutik (E. Retterer). . . . 331
Note de Technique sur les injections naturelles, par M. E. Retterer. 336

NÉCROLOGIE

G. Pouchet. 145

Errata, tome XXVIII et tome XXX.

TABLE DES AUTEURS

Beauregard. — Recherches sur l'Appareil auditif chez les Mammifères. 366
Binet (A.). — Contribution à l'étude du Système nerveux sous-intestinal des Insectes. 449
Debierre et Lambret. — Du rôle des arrêts de développement de l'Amnios et des Brides amniotiques dans la production des Monstruosités, à propos d'un Monstre célosomien du genre pleurosome 609
Duclert. — De la Dégénération colloïde dans l'Inflammation de la Mamelle. 581
Duval (Mathias). — Le Placenta des Carnassiers . . . 189, 262, 649
Féré (Ch.). — Note sur l'influence de la Température sur l'Incubation de l'œuf de poule. 352
Henneguy. — Recherches sur l'Atrésie des Follicules de Graaf chez les Mammifères et quelques autres Vertébrés 1
Jacques (P.). — Recherches sur les Nerfs du Cœur chez la Grenouille et les Mammifères 622
Laguesse. — Développement du Pancréas chez les Poissons osseux. Organogénie, Histogénie 79
Laguesse. — Structure et développement du Pancréas, d'après les travaux récents. 591, 731
Ledouble. — Malformations des Muscles de l'Oreille. 40
Lesbre et Guinard. — Étude d'un Chat monocéphalien thoradelphe. 126
Lœwenthal. — Contribution à l'étude du Lobe olfactif des Reptiles. 249
Philippon. — Effets produits sur les animaux par la Compression et la Décompression. 296, 414
Pilliet (A.-H.). — Recherches histologiques sur l'Estomac des Poissons osseux (Pleuronectes). 61
Regaud. — Étude histologique sur les Vaisseaux lymphatiques de la Glande mammaire. 716
Retterer (E.). — De l'histoire des Rapports de l'Artère hépatique et de la Veine porte. 133
Retterer (E.). — Note de Technique sur les injections naturelles. 336
Sanson (A.). — Travail musculaire du Cheval actionnant un manège à plan incliné. 241
Trolard. — Topographie encéphalo-crânienne. 337
Trouessart. — Note sur une grande espèce de Bdelle maritime originaire d'Islande. 117
Varigny (H. de). — Recherches sur le Nanisme expérimental. Contribution à l'influence du Milieu sur les organismes 147

TABLE DES PLANCHES

Planches I et II. — Follicules de Graaf chez les Mammifères et quelques autres Vertébrés, par M. Henneguy.
Planche III. — Développement du Pancréas chez les Poissons osseux, par M. Laguesse.
Planches IV et V. — Placenta des Carnassiers, par M. Duval.
Planche VI. — Lobe olfactif des Reptiles, par M. Lœwenthal.
Planches VII et VIII. — Placenta des Carnassiers, par M. Duval.
Planches IX, X et XI. — Appareil auditif chez les Mammifères, par M. Beauregard.
Planches XII, XIII, XIV et XV. — Système nerveux sous-intestinal des Insectes, par M. A. Binet.
Planche XVI. — Dégénération colloïde dans l'Inflammation de la Mamelle, par M. Duclert.
Planches XVII, XVIII et XIX. — Nerfs du Cœur chez la Grenouille et les Mammifères, par M. Jacques.
Planche XX. — Placenta des Carnassiers, par M. Duval.
Planche XXI. — Vaisseaux lymphatiques de la Glande mammaire, par M. Regaud.

Le propriétaire-gérant : Félix Alcan.

Coulommiers. — Imp. Paul BRODARD.

Acme
Bookbinding Co., Inc.
300 Summer Street
Boston, Mass. 02210

3 2044 106 189 947